This is a digital copy of a book that was preserved for generations on library shelves before it was carefully scanned by Google as part of a project to make the world's books discoverable online.

It has survived long enough for the copyright to expire and the book to enter the public domain. A public domain book is one that was never subject to copyright or whose legal copyright term has expired. Whether a book is in the public domain may vary country to country. Public domain books are our gateways to the past, representing a wealth of history, culture and knowledge that's often difficult to discover.

Marks, notations and other marginalia present in the original volume will appear in this file - a reminder of this book's long journey from the publisher to a library and finally to you.

Usage guidelines

Google is proud to partner with libraries to digitize public domain materials and make them widely accessible. Public domain books belong to the public and we are merely their custodians. Nevertheless, this work is expensive, so in order to keep providing this resource, we have taken steps to prevent abuse by commercial parties, including placing technical restrictions on automated querying.

We also ask that you:

+ *Make non-commercial use of the files* We designed Google Book Search for use by individuals, and we request that you use these files for personal, non-commercial purposes.

+ *Refrain from automated querying* Do not send automated queries of any sort to Google's system: If you are conducting research on machine translation, optical character recognition or other areas where access to a large amount of text is helpful, please contact us. We encourage the use of public domain materials for these purposes and may be able to help.

+ *Maintain attribution* The Google "watermark" you see on each file is essential for informing people about this project and helping them find additional materials through Google Book Search. Please do not remove it.

+ *Keep it legal* Whatever your use, remember that you are responsible for ensuring that what you are doing is legal. Do not assume that just because we believe a book is in the public domain for users in the United States, that the work is also in the public domain for users in other countries. Whether a book is still in copyright varies from country to country, and we can't offer guidance on whether any specific use of any specific book is allowed. Please do not assume that a book's appearance in Google Book Search means it can be used in any manner anywhere in the world. Copyright infringement liability can be quite severe.

About Google Book Search

Google's mission is to organize the world's information and to make it universally accessible and useful. Google Book Search helps readers discover the world's books while helping authors and publishers reach new audiences. You can search through the full text of this book on the web at `http://books.google.com/`

Über dieses Buch

Dies ist ein digitales Exemplar eines Buches, das seit Generationen in den Regalen der Bibliotheken aufbewahrt wurde, bevor es von Google im Rahmen eines Projekts, mit dem die Bücher dieser Welt online verfügbar gemacht werden sollen, sorgfältig gescannt wurde.

Das Buch hat das Urheberrecht überdauert und kann nun öffentlich zugänglich gemacht werden. Ein öffentlich zugängliches Buch ist ein Buch, das niemals Urheberrechten unterlag oder bei dem die Schutzfrist des Urheberrechts abgelaufen ist. Ob ein Buch öffentlich zugänglich ist, kann von Land zu Land unterschiedlich sein. Öffentlich zugängliche Bücher sind unser Tor zur Vergangenheit und stellen ein geschichtliches, kulturelles und wissenschaftliches Vermögen dar, das häufig nur schwierig zu entdecken ist.

Gebrauchsspuren, Anmerkungen und andere Randbemerkungen, die im Originalband enthalten sind, finden sich auch in dieser Datei – eine Erinnerung an die lange Reise, die das Buch vom Verleger zu einer Bibliothek und weiter zu Ihnen hinter sich gebracht hat.

Nutzungsrichtlinien

Google ist stolz, mit Bibliotheken in partnerschaftlicher Zusammenarbeit öffentlich zugängliches Material zu digitalisieren und einer breiten Masse zugänglich zu machen. Öffentlich zugängliche Bücher gehören der Öffentlichkeit, und wir sind nur ihre Hüter. Nichtsdestotrotz ist diese Arbeit kostspielig. Um diese Ressource weiterhin zur Verfügung stellen zu können, haben wir Schritte unternommen, um den Missbrauch durch kommerzielle Parteien zu verhindern. Dazu gehören technische Einschränkungen für automatisierte Abfragen.

Wir bitten Sie um Einhaltung folgender Richtlinien:

+ *Nutzung der Dateien zu nichtkommerziellen Zwecken* Wir haben Google Buchsuche für Endanwender konzipiert und möchten, dass Sie diese Dateien nur für persönliche, nichtkommerzielle Zwecke verwenden.

+ *Keine automatisierten Abfragen* Senden Sie keine automatisierten Abfragen irgendwelcher Art an das Google-System. Wenn Sie Recherchen über maschinelle Übersetzung, optische Zeichenerkennung oder andere Bereiche durchführen, in denen der Zugang zu Text in großen Mengen nützlich ist, wenden Sie sich bitte an uns. Wir fördern die Nutzung des öffentlich zugänglichen Materials für diese Zwecke und können Ihnen unter Umständen helfen.

+ *Beibehaltung von Google-Markenelementen* Das "Wasserzeichen" von Google, das Sie in jeder Datei finden, ist wichtig zur Information über dieses Projekt und hilft den Anwendern weiteres Material über Google Buchsuche zu finden. Bitte entfernen Sie das Wasserzeichen nicht.

+ *Bewegen Sie sich innerhalb der Legalität* Unabhängig von Ihrem Verwendungszweck müssen Sie sich Ihrer Verantwortung bewusst sein, sicherzustellen, dass Ihre Nutzung legal ist. Gehen Sie nicht davon aus, dass ein Buch, das nach unserem Dafürhalten für Nutzer in den USA öffentlich zugänglich ist, auch für Nutzer in anderen Ländern öffentlich zugänglich ist. Ob ein Buch noch dem Urheberrecht unterliegt, ist von Land zu Land verschieden. Wir können keine Beratung leisten, ob eine bestimmte Nutzung eines bestimmten Buches gesetzlich zulässig ist. Gehen Sie nicht davon aus, dass das Erscheinen eines Buchs in Google Buchsuche bedeutet, dass es in jeder Form und überall auf der Welt verwendet werden kann. Eine Urheberrechtsverletzung kann schwerwiegende Folgen haben.

Über Google Buchsuche

Das Ziel von Google besteht darin, die weltweiten Informationen zu organisieren und allgemein nutzbar und zugänglich zu machen. Google Buchsuche hilft Lesern dabei, die Bücher dieser Welt zu entdecken, und unterstützt Autoren und Verleger dabei, neue Zielgruppen zu erreichen. Den gesamten Buchtext können Sie im Internet unter `http://books.google.com` durchsuchen.





Friedrich von Esmarch

DEUTSCHE ZEITSCHRIFT

FÜR

CHIRURGIE.

67. BAND.

FESTSCHRIFT

HERRN PROFESSOR DR. FRIEDRICH v. ESMARCH

ZUR FEIER

SEINES ACHTZIGSTEN GEBURTSTAGES

GEWIDMET.

MIT 76 ABBILDUNGEN IM TEXT UND 11 TAFELN.

LEIPZIG,
VERLAG VON F. C. W. VOGEL.
1902.

BOSTON MEDICAL
FEB 10 1903
LIBRARY.

CATALOGUED
FEB 10 1903
E. H. B.

FRIEDRICH VON ESMARCH

ZUR FEIER

SEINES ACHTZIGSTEN GEBURTSTAGES

AM 9. JANUAR 1903

IN VEREHRUNG GEWIDMET UND ÜBERREICHT

VON

REDACTION UND VERLAGSHANDLUNG
DER DEUTSCHEN ZEITSCHRIFT FÜR CHIRURGIE

UND

DEN VERFASSERN.

Inhalt des siebenundsechzigsten Bandes.

Seite

I. König.

Zur Geschichte der Gelenkneurosen 1

II. Hildebrandt.

Die Prognose der Schussverletzungen im Felde 10

III. Eden.

Thierversuche über Rückenmarksanästhesie 37

IV. A. Köhler.

Beitrag zur Geschichte der socialen Wohlfahrtseinrichtungen 68

V. A. Wiesinger.

Ueber acute Darmwandbrüche der Linea alba und der vorderen Bauchwand mit Ausgang in Gangrän 83

VI. O. Kappeler.

Ueber die operativen und functionellen Erfolge der Operation der angeborenen Gaumenspalte 92

VII. C. Schirren.

Ein Beitrag zur Achillodynia syphilitica 132

VIII. Bardenheuer.

Ischias, ihre Behandlung mittelst der Nevrinsarkoklesis, Einlagerung der Nerven in Weichtheile, und ihre Ursache 137

IX. E. Pagenstecher.

Dürfen wir die Bauchfelltuberculose operativ behandeln? Mit 4 Curven . 208

X. L. Kredel und R. Beneke.

Ueber Ganglioneurome und andere Geschwülste dss peripheren Nervensystems. Mit 2 Abbildungen im Text und Tafel I. II 239

Seite

XI. Felix Franke.

Ueber einen Echinococcus des Stirnhirns von aussergewöhnlicher Grösse nebst Bemerkungen über die Operation des Hirnechinococcus . . . 271

XII. E. Boerner.

Ueber Fibrome des Halses mit Beziehungen zum Rückenmark 309

XIII. C. Georgi.

Ueber das erworbene Darmdivertikel und seine praktische Bedeutung . . 321

XIV. P. Gatzky.

Ein Fall von Tetanie gastrischen Ursprungs im Anschluss an Trauma . . 230

XV. F. Lange.

Eine Plauderei über Appendicitis 337

XVI. C. Nicoladoni.

Ueber die Bedeutung des Musculus Tibialis posticus und der Sohlenmuskeln für den Plattfuss. Mit 1 Abbildung 248

XXII. Eugen Hahn.

Ueber Wanderniere und chirurgische Behandlung derselben 354

XVIII. Franz Dittrich.

Beitrag zur Lehre von der chirurgischen Syphilis. Mit 1 Curve 375

XIX. Riedel.

Ueber Darmdiphtherie nach schweren Operationen bei sehr geschwächten Kranken 402

XX. O. Riethus.

Ueber einen Fall von Schussverletzung des Herzens mit Einheilung des Projectils nebst experimentellen Untersuchungen über Fremdkörper im Herzen. Mit 7 Abbildungen im Text und Tafel III—V 414

XXI. E. Küster.

Die klinischen Zeichen der eitrigen und brandigen Formen der Epityphlitis 447

XXII. Carl Lauenstein.

Beitrag zu der Frage der Spiralfracturen des Unterschenkels nebst Beschreibungeiner typischen Form des Spiralbruches beider Knochen Mit 28 Skizzen nach Röntgenbildern 455

XXIII. L. Freiherr v. Lesser.

Ueber die Luxation des Os lunatum carpi. Mit 4 Abbildungen 448

Seite

XXIV. Caspersohn.

Zur operativen Behandlung des Magenkrebses 500

XXV. Poppert.

Experimentelle und klinische Beiträge zur Aethernarkose und zur Aether-Chloroform-Mischnarkose 505

XXVI. Schüssler.

Leichte und schwere Neurosen 524

XXVII. Reichel.

Zur Technik der Radicaloperation der chronischen Mittelohreiterung . . . 536

XVIII. O. Hildebrand.

Beitrag zur Leberchirurgie 553

XXIX. Helferich.

Ueber die Entfernung von Fremdkörpern aus den Bronchien und über Bronchus-Tamponade. Mit 5 Abbildungen 558

XXX. Paul Sick.

Ueber angeborenen Schulterblatthochstand. Mit 3 Abbildungen und Tafel VI 566

XXXI. Rudolf Göbell.

Ueber die Darmstenose nach Brucheinklemmung 578

XXXII. J. Werner.

Ueber extracranielle Aneurysmen der Carotis interna. Mit 2 Abbildungen 591

XXXIII. Oertel.

Ueber das Verhalten der Knochen bei Streifschüssen aus modernen Kriegswaffen. Mit 12 Abbildungen im Text und 29 Figuren auf Tafel VII—X 612

XXXIV. E. Wilh. Baum.

Zum Mechanismus der Luxation im unteren Radioulnargelenk. Mit 2 Abbildungen 645

XXXV. P. L. Friedrich.

Mitteilungen zur Hirnpathologie, insbesondere zur Pathologie des Stirnhirns, zugleich ein Beitrag zur Frage nach der Bedeutung des örtlichen Hirndruckes. Mit 6 Abbildungen im Text und Tafel XI 656

7598
6806



I.

Zur Geschichte der Gelenkneurosen.

Von

Prof. **König**, Berlin.

Lieber Freund!

Gern komme ich dem mir von Deinem Nachfolger in Kiel ausgesprochenen Wunsch nach, Dich zu Deinem 80. Geburtstage zu begrüssen. Wohl darf ich das Recht für mich in Anspruch nehmen, zu Deinen ältesten Freunden zu gehören, nicht nur in der Chirurgie, sondern auch im Leben. Mehr als dreissig Jahre sind darüber hin gegangen, dass wir zusammen am Gestade der Ostsee die Wundarzneikunst ausübten und sie den baltischen Aerzten lehrten, darüber hingegangen über die Zeit, in welcher wir als Genossen in dem Verein baltischer Aerzte abwechselnd in den am Ostseestrand gelegenen Städten wissenschaftlich und gesellig bei Speise und Trank zusammen tagten. Und nicht weniger Jahre sind darüber vergangen, dass wir in dem Kriege unseres Volkes gegen Frankreich gemeinsame Arbeit thaten zur Heilung der Wunden, welche der Krieg geschlagen. Uns war es beschieden, nach jener Zeit zu helfen an der Aufrichtung des Baues der deutschen Gesellschaft für Chirurgie, beschieden, Bausteine herbeizutragen zu der Errichtung des Neubaues unserer Kunst und Wissenschaft auf dem durch Lister's geniale Leistung gefestigten Bauplatz, beschieden, mitzuarbeiten an der Lösung zahlreicher wissenschaftlicher Fragen wie an der Verbesserung mancher Probleme unserer chirurgischen Kunst. Es war eine Freude, in jener Zeit gelebt zu haben, in einer Zeit, in welcher fast an jedem Tag neue Fortschritte gemacht, fast an jedem Tag unser Können durch neue Gaben bereichert wurde, welche uns von dem neu errichteten Bau aus in den Schooss fielen wie die reifen Früchte vom Baum.

So haben wir zusammen des Neuen mancherlei erlebt, und es giebt fast kein Capitel unserer chirurgischen Kunst und Wissenschaft,

in welchem wir nichts Neues hinzugelernt, Altes verändert und verbessert hätten.

Wir hatten in jener lang zurückliegenden Zeit ein Capitel, in welchem wir uns oft, bald in Uebereinstimmung, bald in Widerspruch trafen, das Capitel der Gelenkerkrankungen, und ich möchte Dir einiges Alte wieder in das Gedächtniss rufen und es zum Theil im Lichte neu gefundener Thatsachen betrachten.

Ich thue es, indem ich kurz Mittheilung über einige Erkrankungen mache, welche ich im Laufe der letzten Zeit zu beobachten Gelegenheit hatte.

Vor etwa drei Jahren besuchte mich in meiner Sprechstunde öfter ein junger Officier, welcher nach einem Fall auf das rechte Knie dauernd über Schmerzen klagte. Dieselben sollten bald nach Anstrengungen, bald auch spontan, zumal Nachts, auftreten. Sie strahlten auf der Aussenseite vom Knie nach dem Fuss wie nach der Hüfte. Oft wurden sie durch eine bestimmte, zumal durch eine drehende Bewegung hervorgerufen und traten dann besonders mit grosser Heftigkeit auf. Wiederholt ereignete es sich auch, dass das Gelenk plötzlich in steifer Gradstellung stehen blieb. Zu Zeiten waren die Schmerzen so anhaltend und heftig, dass es dem jungen Manne unmöglich war, Dienst zu thun.

Die objective Untersuchung war in Beziehung auf den Kniebefund vollkommen negativ. So fehlte absolut jeder Erguss, es fehlte jede Schwellung am Gelenkspalt. Nur auf der Innenseite war am Gelenkspalt eine gewisse Empfindlichkeit nachweisbar. Die schlechtere Muskelernährung des Oberschenkels machte die Angaben des Patienten, dass ein Bein schwächer sei als das andere, glaubhaft.

Es wurden die gebräuchlichen Mittel, Ableitung, Wickeln, Kniestrumpf u. s. w. angewandt, ohne Erfolg; der Kranke stand vor der Frage des Aufgebens seines Berufs und ging ohne Weiteres auf den Vorschlag der blutigen Eröffnung des Gelenks bejahend ein.

Ein 8—10 cm langer Schnitt auf der Innenseite des Gelenks eröffnete breit die Kapsel. Dieselbe wurde bis zur Insertion des Ligam. patell. an der Tibia und bis zur Höhe des Recessus gespalten. Nun konnte das ganze Kniegelenk auf der Vorderseite, nachdem die mit scharfen Haken gefasste Kniescheibe nach innen verzogen war, übersehen werden. Synovialis schien gesund, unsere Aufmerksamkeit richtete sich auf den Gelenkspalt, den Meniscus. Aber ich konnte eine Abnormität an demselben nicht nachweisen. Dagegen gewahrte man, als jetzt Bewegungen gemacht wurden, dass zwischen Meniscus und dem Gelenkflächenrand des Femurs ein rundliches Fettklümpchen

von der Grösse einer starken Bohne hervortrat, welches dem Rande des Oberschenkelgelenkkörpers mit einem Stiel anhing und sich bei der Streckung des Gelenks oft und plötzlich in den Gelenkspalt hineinschob. Da angenommen werden musste, dass dieses Geschwülstchen die Neuralgie des Gelenks hervorrief, so wurde es entfernt.

Die Heilung der Wunde kam ohne Anstand zu Stande. Fortan blieben die Schmerzen des Gelenks fort und der Genesene konnte zu seinem Beruf zurückkehren.

Am 22. Januar 1900 wurde die Operation gemacht. Es ist also anzunehmen, dass der Erfolg als dauernder betrachtet werden darf. In diesem Jahr hat er ein sehr anstrengendes Manöver mitgemacht.

Ein 27jähriger Strassenbahnschaffner fiel vor etwa 6 Jahren auf das linke Kniegelenk, hatte damals geschwelltes Knie und musste einige Wochen ruhen. Dann begann er wieder das Glied zu brauchen. Aber öfter, bei bestimmten, zumal drehenden Bewegungen, trat plötzlicher heftiger Schmerz ein, und oft stellte sich dann mit Knacken das Knie fest; dies Knacken beschrieb Patient medical unter der Kniescheibe. Das einzige Symptom, welches man an dem Gelenk nachwies, war ein geringgradiger Defect im Strecken. Das Gelenk konnte nicht vollkommen durchgedrückt werden.

Da sich diese Schmerzzufälle mehrten, so konnte Patient seinen Beruf nicht mehr betreiben und ging deshalb gern auf eine Operation ein. Röntgenbilder von den verschiedensten Seiten hatten kein Ergebniss geliefert.

11. September 1902. An der Innenseite des Kniegelenks wird ein 12 cm langer Schnitt geführt, das Gelenk in der ganzen Ausdehnung eröffnet; beugt man jetzt stärker, so zeigt es sich, dass der innere Meniscus fehlt. Dagegen zieht von der vorderen Innenseite der Tibiagelenkfläche ein fast bleifederdicker, runder, bindegewebiger Strang zur Innenseite des Firstes der Tibia und von da noch ein Stück nach hinten, sich hier in den hinteren Abschnitt des Meniscus verflachend. Das knöcherne Gelenk ist gesund, mit Ausnahme der Stelle an der vorderen Tibiafläche, von welcher der Strang ausgeht. Hier ist etwa in der Ausdehnung von 1 cm der Rand der Gelenkfläche wie bei Arthritis deformans verändert.

Der Strang wurde vorn und hinten mit schlanker Scheere abgetrennt und entfernt.

Nach 4 Wochen ist die Wunde geheilt. Das Gelenk lässt sich vollkommen strecken. Schmerzen sind nicht mehr eingetreten.

Ein 36jähriger Arbeiter fällt, mit einem Sacke beladen, so, dass das linke Knie sehr schmerzhaft wird und anschwillt. Eine Woche

bleibt er zu Hause, begann aber dann wieder die oft durch Schmerzen unterbrochene Arbeit. Auf der Aussenseite des Gelenks traten ganz besonders öfter neuralgieartige Schmerzen auf und bei Bewegungen fühlte und hörte man hier ein eigenthümliches „Knupsen". Da jede Therapie nutzlos, so entschloss sich Patient zur Arthrotomie. Das Röntgenbild hatte keinen Aufschluss gebracht.

Ein Vierteljahr nach der Verletzung wurde die Operation vorgenommen.

Abgesehen von einer leichten Muskelatrophie, bietet das Gelenk weder in den Bewegungen Abnormität, noch ist Geschwulst vorhanden.

Da die Schmerzhaftigkeit und das Knupsen auf der Aussenseite, so wird hier ein Schnitt geführt, welcher fast den tiefsten Theil des Gelenks umkreist. In der ganzen Ausdehnung wird die Kapsel gespalten und die Kniescheibe sammt dem Gelenk nach innen verzogen (Langenbeck's Haken). Als jetzt das Gelenk leicht gebeugt wird, sieht man am vorderen medialen Quadranten des Meniscus ein abgerissenes, etwa bohnengrosses, gestieltes Stück, welches, in die Gelenkhöhle hineinragend, bei Streckung sich zwischen die Gelenkenden einklemmt. Dieses abgerissene und verdickte Stück wird an seiner Rissstelle vom Meniscus glatt abgetragen, so dass Interposition nicht mehr möglich.

Abgesehen von diesem Befund ist das Gelenk absolut gesund.

Heute nach einem Vierteljahr erzählt der mit normaler Beweglichkeit geheilte Patient, dass er noch Schmerz habe, wenn er lange Zeit gehe und stehe.

Ein 16jähriger Cadett hat seit etwa 2 Jahren Schmerzen im rechten Ellbogen, welche er mit dem vielen Turnen in Beziehung bringt. Er hat bis jetzt noch an allen Uebungen theilgenommen. Er klagt über oft mit und ohne Bewegungen eintretende neuralgieartige Schmerzen. Dazu kommt, dass er das Ellbogengelenk nicht ganz vollkommen strecken kann.

Zwischen Radiuskopf und Ulna findet sich eine mässige Schwellung. Macht der Kranke active starke Pro- und Supinationsbewegung, so fühlt und hört man ein Knacken.

Da nach mehrmonatlicher Behandlung Verschlimmerung der Schmerzanfälle und täglich zunehmende Unfähigkeit mit dem Arm zu arbeiten, eintritt, so wird eine Arthrotomie ausgeführt. Röntgenbild scheint einen Defect an der Rotula nachzuweisen.

Das Radiusgelenk wird auf dem Dorsum mit einem vom Epicondylus externus nach dem Radiusgelenk und über dasselbe hinaus auf den Radius, Kopf und Hals verlaufenden Schnitt eröffnet, von

dem Schnitt aus wird das äussere Band ein Stück weit nach aussen abgeschält, ebenso wie der nach der Ulna gelegene Gelenkabschnitt sammt dem Bandapparat, so dass alles in Zusammenhang bleibt. Jetzt vermag man das Gelenk weit auseinander zu ziehen und mit Haken derart auseinander zu halten, dass die Oberfläche des Radius und die Rotula zu Tage kommt. Die äussere Hälfte der Knorpelknochenplatte der Rotula ist zum grössten Theil von ihrer Unterlage gelöst, nur am hinteren Abschnitt hängt sie noch durch eine etwa 1/2 cm lange Verbindung langfaserigen Gewebes an dem Knochenknorpelkörper. Unter der gelösten Platte ist der Rotulakörper mit geglätteter Narbe überzogen.

Die gelöste Platte wird entfernt. Nach etwa 6 Wochen ist der Arm ohne irgend welche Bewegungsstörung schmerzlos geheilt.

Wenn Du die vorstehenden Krankengeschichten liest, welche ich aus einer ganzen Anzahl ähnlicher herausgenommen habe, so wirst Du sicher erinnert werden an mancherlei casuistische Mittheilungen, welche Du im Jahr 1872 in Deiner ausgezeichneten kleinen Broschüre „Ueber Gelenkneurosen“ mitgetheilt hast. Auch bei den von Dir mitgetheilten Fällen handelte es sich in der Regel, insofern wenigstens das Kniegelenk betroffen war, um ein Trauma, welches die ersten Erscheinungen hervorgerufen hatte. Dann trat Schwellung ein, welche wieder schwindet, aber das Gelenk bleibt schmerzhaft. Oefter gesellen sich dazu Contracturzustände in Streckung oder Beugung, und nach längerer Behandlung durch Bewegungen, durch kalte Seebäder kam bei den oft sehr nervösen Kranken, meist waren es Damen, die Heilung zu Stande.

Die Patienten, deren Geschichte ich beschrieben habe, sind bis zum Ende beobachtet worden. Es handelte sich dreimal um Verletzungen der Bandscheibe, einmal um ein auf traumatischem Wege entstandenes Fettgeschwülstchen. Einmal erwies sich ein fast ganz gelöstes Knorpelknochenkörperchen im Radiohumerusgelenk als die Ursache der Beschwerden.

Beginnen wir mit den Formen von neuralgieartigen Gelenkschmerzen, welche durch Verletzungen am Meniscus hervorgerufen wurden und welche unserer Ansicht nach, die sich auf unser heutiges Erkennen der Dinge gründet, in früherer Zeit oft als Gelenkneuralgie aufgefasst wurden.

Das Trauma, welches diese Störung hervorruft, ist in der Regel ein wohl charakterisirtes. Der Mensch gleitet aus und fällt. Aber nicht das ausgleitende und das Bein resp. Knie, auf welches er auch noch fallen kann, wird zu dem verletzten. Der Fallende equili-

brirt nämlich mit dem nicht gleitenden Bein, dies steht fest auf dem Boden und der Körper dreht sich um dasselbe herum, das Bein wird torquirt und die Torsion trifft das Knie noch wirksamer, wenn der Körper eine Last trug. Ein heftiger Schmerz, oft so heftig, dass der Kranke aufschreit, in dem torquirten Knie führt meist ein Zusammenstürzen herbei.

Die Folge einer solchen Verletzung ist ein mässiger Bluterguss in das Gelenk. Bewegung ist möglich, aber schmerzhaft.

Am Gelenkspalt, bald am inneren, bald am äusseren, entsteht eine teigige Schwellung und Berührungsschmerz. Will man die schlimmen Consequenzen der Verletzung vermeiden, so erreicht man das oft dadurch, dass man die Verletzten 4 Wochen ruhig liegen lässt. Anderenfalls treten nun die charakteristischen neuralgieartigen Schmerzen ein; Schmerzen bei Bewegungen, zumal bei Torsionen des Gelenks, Zusammenstürzen, Knacken im Gelenk, Feststellen des Gelenks bald in Beugung, bald in Streckung.

Aehnlich gestalten sich begreiflicher Weise die Erscheinungen bei solchen Fällen von sich interponirenden Fremdkörpern, wie der des kleinen Lipoms, welchen wir eingangs beschrieben.

Ich habe im Lauf der letzten Jahre eine Krankheit des Gelenks unter dem Namen der Osteochondritis dissecans beschrieben, welche dadurch charakterisirt ist, dass sich Knorpelknochenplatten von der Oberfläche des Gelenks allmählich lösen, und zwar durch einen dissecirenden Process. Auch diese Störungen in den Gelenken sind im Stande, das Bild einer Gelenkneurose hervorzurufen. Bei ihnen freilich wird nicht selten das Röntgenbild die Ursache der Neuralgieen aufklären, während dasselbe für die Störungen am Meniscus keine Aufklärung giebt.

Aber wenn ich behaupte, dass die von mir als Beispiele aufgeführten Fälle vielfach früher als Gelenkneurosen angesehen wurden, so könnte man dagegen einwenden, dass dies nicht möglich sei, weil ja ein grosser Theil gerade dieser als Neuralgieen aufgefasster Störungen ohne operativen Eingriff geheilt wurden. Es kann wohl keinem Zweifel unterliegen, dass eine Anzahl der Fälle von Verletzung am Meniscus, welche eine Zeit lang heftige Schmerzen bereitet haben, geheilt werden können, wenn sich die Ungleichheiten am Meniscus glätten und den Charakter sich einklemmender Fremdkörper verlieren, ebensowohl wie ein kleines gestieltes sich einklemmendes Geschwülstchen gelöst werden und sich aus dem Einklemmungsbereich entfernen kann. Und gerade die Curmethode, welche Du mit so ausgezeichnetem Erfolg in die Praxis eingeführt hast, spricht dafür, dass es sich so

verhielt. Das grösste Gewicht ist von Dir immer gelegt worden auf den Gebrauch des Gliedes. Dabei hast Du selbst oft passiv die Glieder zum Theil in Narkose bewegt. Die sonstige Cur, wie die kalten Seebäder u. s. w., dienten allerdings zur Stärkung der Nerven, zumal bei den weiblichen nervösen Kranken.

Wenn wir aber heute in der Lage sind, diese Erkrankungen besser zu erkennen, so ist daran nicht nur unsere ausgebildetere Diagnostik mit und ohne Röntgenapparat schuld, sondern vor Allem das Studium der Dinge im eröffneten Gelenk, die Autopsie des Gelenks.

Fielen auch, als Du im Jahre 1872 das kleine Werk über Gelenkneurosen schriebst, bereits die ersten Sonnenstrahlen einer neuen Zeit in unsere Operationsräume, so mussten doch noch Jahre vergehen, bis das Licht der Asepsis auch den Gelenken zu Gute kam. Mit Recht gingen wir mit Operationen in nicht eiternden Gelenken zu jener Zeit nur recht langsam vor, schwer entschlossen wir uns noch in den ersten Jahrzehnten zur freien Eröffnung des Gelenks, wenn wir die Garantie übernehmen wollten, dass die Function des Apparates vollkommen erhalten werden sollte.

Die Geschichte der Extraction der Gelenkmäuse beweist diesen Ausspruch. Kleine Schnitte direct auf den fühlbaren Körper, das war die Vorschrift, mit welcher wir die Garantie für den Gelenkraum übernahmen, und zahlreich sind auch noch aus jener Zeit die traurigen Fälle, welche mit Vereiterung des Gelenks verliefen, falls grosse Schnitte gemacht, falls nach dem Körper lange und zumal falls mit den Fingern nach ihm gesucht wurde. Erst allmählich wurden die Resultate der grossen Gelenkschnitte besser, man durfte es wagen, am Kniegelenk grosse, das Gelenk umkreisende Gelenkschnitte zu machen, ohne dass man ein Unglück riskirte. Dann kam die Zeit, in welcher man mit grösserer Berechtigung die Gelenke mit zweifelhafter Diagnose durch Eröffnung untersuchte, die Zeit, in welcher uns die Autopsie lehrte, wo die Ursachen für Gelenkschmerzen lagen, die Zeit, in welcher man die Störungen in den Bandscheiben des Kniegelenks studirte, in welcher man kleine Geschwülstchen, kleine Exostosen, in welcher man Gelenkkörper, zumal die sich lösenden Körper der freien Gelenkoberfläche, die Producte der Osteochondritis dissecans fand. Bei dem Kniegelenk schälte man von seitlichem (innen oder aussen) die Kapsel umkreisenden Schnitt das Gelenk nach der Mitte los, man hakte die Kniescheibe an und luxirte sie, während man beugende Bewegungen machte, nach aussen oder innen auf die Epicondylen, ja man sägte, wenn die Zugänglichkeit auf anderem Wege nicht zu erreichen war, die Kniescheibe mitten durch und spaltete die Kapsel. So öffnete

man sich das Gelenkinnere und es gelang uns, manche anscheinende Gelenkneurose als eine substantielle zu erkennen und zu beseitigen. Man schnitt das Ellbogengelenk seitlich über dem Radius und der Rotula an, man schälte den Bandapparat und das Gelenk auf der Rückseite los und legte sich so nach und nach das gesammte Gelenk, die Knochen luxirend, bloss. Gelang es mir doch, auf diese Weise vor Kurzem noch 52 Gelenkkörper von Erbsen- bis Grossbohnengrösse aus einem Ellbogengelenk zu entfernen und das Gelenk intact zu erhalten.

Versuche, die am meisten gefahrbringenden Werkzeuge gefahrlos zu gestalten, sind bereits seit Beginn der aseptischen Aera gemacht worden. Man erkannte bald, dass die menschliche Hand, die Finger, die bedenklichste Infectionsquelle für Wunden, ganz besonders für Höhlenwunden waren. Alle Versuche, eine vollkommen sichere Asepsis dieser Theile herbeizuführen, sind bis dahin trotz aller Bemühungen nicht an das Ziel gekommen. So war es kein Wunder, dass zuweilen noch bei solchen wie den oben geschilderten Operationen, wenn Hand und Finger längere Zeit in den eröffneten Gelenken nach fühlbaren Störungen suchten, eine Infection des Gelenks eintrat. Das darf nicht sein, der Mensch, dessen Gelenk, das abgesehen von dem Gelenkkörper, der Meniscusstörung intact ist, durch unsere Kunst von dem Störenfried befreit wird, darf dafür nicht eine Versteifung des Gelenks eintauschen oder noch Schlimmeres durch die eingetretene Eiterung erfahren. Und es kann dies auch mit fast absoluter Sicherheit vermieden werden, wenn wir lernen, die das Gelenk bedrohenden Finger bei der Operation herauszulassen. Operation ohne directen Gebrauch der Finger, das ist die Bedingung, unter welcher man die Garantie übernehmen kann, dass die Integrität des Gelenks durch eine solche wie die gedachte Operation nicht geschädigt wird. Und diese Methode ist nicht etwa schwierig, rasch gewöhnt sich der Operateur daran und ebenso rasch lernen es die Helfenden, dass sie aus der an und in dem Gelenk gemachten Wunde die Finger herauslassen, dass sie statt mit Fingern mit verschieden geformten ein- und mehrzackigen Haken die Theile auseinander halten, dass sie fremde Körper mit Sonden, mit Löffeln, mit langer Kornzange entfernen, dass sie sich entsprechend langer Kornzangen, Pincetten und schlanker Scheeren bedienen, um die breit oder gestielt fixirten Körper zu entfernen.

Unter den vielen und vielfachen Operationen, welche ich gemacht habe, um Störungen in und aus Gelenken zu beseitigen, ist es mir auch nicht einmal vorgekommen, dass ich auf diese eben geschilderte Weise nicht fertig geworden wäre. Eiterung ist nie eingetreten.

Nun will ich sicher nicht behaupten, dass durch die Dinge, von welchen ich Dir soeben erzählt habe, das von Dir cultivirte Capitel der Gelenkneurose ganz aus der Welt geschafft wäre. In alle Ewigkeit wird es nervöse Frauen und zuweilen auch Männer geben, welche einmal einen Beitrag zu dem Capitel liefern, Erkrankungen von Nerven werden Gelenkneuralgieen bedingen können, aber die Zahl der Fälle, für welche uns früher die Diagnose der Gelenkneuralgie aufgezwungen wurde, weil wir mit unserem diagnostischen Latein zu Ende waren, die ist viel kleiner geworden dank dem Röntgenbild und dem Messer, durch welches uns heute gestattet ist, die dunklen Tiefen eines Gelenks zu erschliessen und diagnostisch zu betrachten. Gern geben wir manchen Fall, den wir in jener Zeit gezwungen waren, dem dunklen Gebiet der Neurose zuzuweisen, auf und weisen ihn dem chirurgischen Messer zu.

II.

Die Prognose der Schussverletzungen im Felde.

Von

Stabsarzt Dr. **Hildebrandt**, Berlin.

Es ist ja eine bekannte Thatsache, dass mit der Verbesserung der Waffen die Kriege stets unblutiger geworden sind. Der Grund hierfür liegt keineswegs darin, dass die Waffen humaner geworden sind, sondern dass sich die Entfernung, in welcher sich die Kämpfe abspielten, immer weiter hinausgeschoben hat. Seit der Mitte des vorigen Jahrhunderts ist in dieser Bewegung ein Stillstand eingetreten; seit dem italienischen Feldzuge im Jahre 1859 haben sich die Gesammtverluste der fechtenden Heere auf annähernd derselben Höhe gehalten, auf ca. 10 Proc. der Truppenstärke, während allerdings die Einzelverluste in den grösseren Schlachten sehr geschwankt haben.[1])

Mit der Einführung der neuen weittragenden kleinkalibrigen Geschosse glaubte man nun fast allgemein, würden sich die Kämpfe wieder weit blutiger gestalten; auch dies hat sich, wie die Erfahrungen des Boerenkrieges bewiesen haben, nicht bewahrheitet. Der Grund, dass die Verbesserung der Handfeuerwaffen keine Erhöhung der Verluste zur Folge hatte, ist darin zu finden, dass einmal die Truppentheile nicht mehr, wie früher, in geschlossenen Colonnen vorgingen, sondern sich, sobald sie in das von den Geschossen bestrichene Gelände kamen, sofort in Schützenschwärme auflösten, und zweitens die Gefechte sich wiederum in weiteren Entfernungen abspielten (im Boerenkriege im Durchschnitt auf 600—1200 m).

Dagegen scheint die Zahl der direct tödtlichen Verletzungen, wenigstens gegenüber 1870/71, wieder etwas zugenommen zu haben; hier kamen auf einen Gefallenen 5,4 Verwundete, im Boerenkriege dagegen 4,1.[2]) Dem widersprechen jedoch die Erfahrungen der Amerikaner in ihren Feldzügen auf Cuba und den Philippinen; dort wurden 586 Mann getödtet und 4333 verwundet; es bestand also ein Ver-

1) Vgl R. Köhler, Die modernen Kriegswaffen. S. 850 ff.

2) Schjerning, Thöle, Voss, Die Schussverletzungen. S. 71.

hältniss zwischen direct tödtlichen und nicht tödtlichen Verletzungen wie 1,0 : 7,4.[1])

Nun ist es nicht allein die Beschaffenheit der verwendeten Waffen, welche hierfür maassgebend ist; eine Reihe anderer Factoren spielt dabei mit, zuerst die Grösse der Verluste überhaupt. Haben Gefechte einen wenig blutreichen Verlauf genommen und sich rasch abgespielt, ist dabei der Krankentransport gut geordnet, so bleiben die Verwundeten nur kurze Zeit in der Feuerlinie liegen, sind also nicht lange der Gefahr, von einer zweiten Kugel getroffen zu werden, ausgesetzt; eine ganze Reihe von ihnen kommen noch in ärztliche Behandlung, die sonst vor Erschöpfung auf dem Schlachtfelde gestorben wären. Sie werden theilweise noch gerettet oder unterliegen späterhin den Folgen ihres Schusses. Unter Umständen wird dies in einer grösseren Anzahl noch späterhin Gestorbener zum Ausdruck kommen. Ferner ist die beobachtete Kampfesweise von grosser Wichtigkeit. Liegen sich die Kämpfer längere Zeit in gedeckten Stellungen gegenüber, so giebt es relativ viel tödtliche Kopfschüsse; die Folge hiervon wird wiederum eine grössere directe Mortalität sein. Zuletzt spielt die Entfernung, in welcher die Schlachten ausgefochten werden, eine grosse Rolle. Es ist ja schon aus früheren Feldzügen bekannt, dass Schüsse aus nächster Nähe mit rasanten Projectilen einen gefährlicheren Charakter tragen, als solche aus grösserer Entfernung. Dies gilt ganz besonders für das moderne Mantelgeschoss. Wie sich aus den Verlustlisten der einzelnen englischen Regimenter in Südafrika ergiebt, können dann unter Umständen die directen Todesfälle der Anzahl der nicht sofort tödtlichen Verwundungen sehr nahe kommen.[2])

Alle diese Punkte erklären es denn auch, weshalb das Verhältniss der Todten zu den Verwundeten im Boerenkriege trotz der Verwendung derselben Geschosse in den einzelnen Gefechten so sehr schwankte; so betrug dasselbe am Tugela 1 : 14,0; bei Enslin 1 : 10,0; bei Colenso 1 : 5,6; bei Magersfontain und am Spionskop 1 : 4,0; bei Dundee 1 : 2,0. In den letzten drei genannten Schlachten wurden verschiedene Sturmangriffe auf besetzte Höhen vorgenommen; daher die relativ grosse Zahl der Gefallenen.

Zwei Momente sind es vornehmlich, welche die geringe directe Mortalität der Schussverletzungen in der amerikanischen Armee 1898/99 erklären; einmal, dass die Gefechte nur relativ kurz und die Verluste bei einem gut ausgebildeten Sanitätswesen jedes Mal nur

1) Report of the surgeon-general of the U. S. army. 1900. p. 321.

2) Siehe Hildebrandt, Beobachtungen über die Wirkung des kleinkalibrigen Geschosses. Archiv für klinische Chirurgie. Bd. 65. Heft 3.

unbedeutend waren, zweitens die auffallend geringe Zahl der Kopfschüsse, die ja das grösste Contingent der Todesfälle auf dem Schlachtfelde stellen.

Von Hundert des Gesammtverlustes waren verwundet

	am Kopf	Hals	Rumpf	oberer[1])	unterer Extremität[2])
1870/71 (Deutsche)	16,2	2,0	18,1	28,5[1])	35,2[2])
1898/99 (Amerikaner)	12,8	2,9	18,6	29,2[1])	36,5[2])

Es lässt sich nun leicht rechnerisch darthun, dass, wenn 1870/71 bei den Deutschen die einzelnen Körperregionen in demselben Verhältnisse wie bei den Amerikanern 1898/99 getroffen wären, auf einen Todten 6,6 Verwundete gekommen wären, die directe Mortalität daher nur wenig höher gewesen wäre, wie in den Feldzügen auf Cuba und den Philippinen.

Ehe nicht ein genauer Sanitätsbericht aus dem Boerenkriege, aus welchem die Vertheilung aller Verletzungen auf die einzelnen Körperregionen ersichtlich ist, vorliegt, kann meiner Ansicht nach diese Frage nicht entschieden werden, da die Zunahme der Todesfälle auf den Schlachtfeldern Südafrikas recht wohl auf einer erhöhten Zahl von Schädelschüssen beruhen kann. Mathiolius[3]) berechnete nach den Angaben des officiellen „Informatie-Bureaus" zu Prätoria, dass auf einen gefallenen Boeren 2,7 verwundete gekommen sind; diese Differenz gegenüber den englischen Verlusten erklärt sich daraus, dass die Bürger der beiden Republiken als Jäger sich meisterhaft zu decken verstanden, die Anzahl ihrer Verwundungen zwar bedeutend geringer war, als die ihrer Gegner, sich darunter aber relativ viel tödtliche Kopfschüsse befanden.

Für die Grösse der Verluste im Landkriege sind die durch Infanterieprojectile hervorgerufenen Verletzungen maassgebend; die Zahl der Verwundungen durch Artilleriegeschosse erhob sich nur dann zu einer erheblicheren Höhe, wenn der Feind mit einer wesentlich überlegenen Artillerie ausgerüstet war, und im Festungskriege. Es besteht jedoch kein Zweifel, dass mit der Einführung vervollkommneter, schnellfeuernder Geschütze auch die Zahl der durch sie verursachten Wunden weit bedeutender sein wird, wie früher.[4]) Auch im Boerenkriege hatten die Kämpfer in einzelnen Gefechten, z. B. am Spionskop die Engländer,

1) einschliesslich Schulter.

2) einschliesslich Hüfte.

3) Mathiolius, Sanitätsbericht über die Thätigkeit der deutschen Vereine vom rothen Kreuze im Boerenkriege 1899/1900. Militärärztliche Zeitschrift. 1900.

4) Schjerning, Die Schussverletzungen u. s. w. Archiv für klinische Chirurgie. Bd. 64. Heft 1.

am Paardeberg die Boeren, schwer darunter zu leiden, wie denn auch während der ersten Phase dieses Feldzuges die Zahl der Artillerieverletzungen 20 Proc. der Gesammtverluste auf beiden Seiten überschritt.[1])

Im Seekriege spielen dieselben überhaupt die ausschlaggebende Rolle, hier kam das Infanteriefeuer oft gar nicht in Betracht, so in der Schlacht bei Cavite zwischen Spaniern und Amerikanern, in dem Feldzuge der Japaner gegen China in den Jahren 1894 und 1895.

Die directe Mortalität der Geschützwunden war, wenigstens in diesen letzten Kämpfen zu Wasser, in denen moderne Artillerie in Action trat, höher, als die der Verletzungen durch die Handfeuerwaffen; so betrug das Verhältniss der Gefallenen zu den Verwundeten bei den Spaniern in dem Gefechte im Hafen von Manila 1 : 3,7, bei den Japanern in der Seeschlacht bei Yalu, wo die Verluste 7,8 Proc. der Gesammttruppenstärke ausmachten, 1 : 2,25.

Der Grund für die grössere Anzahl directer Todesfälle bildet einmal das Ueberwiegen der Kopf- und Rumpfschüsse gegenüber den Wunden der Extremitäten.

So kamen in der Seeschlacht bei Yalu von 100 Verletzungen

auf den Kopf	auf den Rumpf	auf die Arme	auf die Beine[2])
35,7	22,6	19,0	22,6

Die Ursache für diese ganz andere Anordnung der Treffer im Seekriege liegt darin, dass die Gliedmaassen mehr durch die Panzerung gedeckt sind, und dann in den vielen Verwundungen durch indirecte Projectile, welche von oben her auf den Kopf fallen.

Zweitens sind die Verletzungen durch Artilleriegeschosse häufig multipel; so waren in der japanischen Armee 371 Mann 629 mal verwundet worden, also jeder Mann fast 2 mal. Wenn man noch hinzunimmt, dass die Sprengstücke der Granaten bei ihrer grossen Angriffsfläche in Folge des Shokes leichter zu tödten vermögen, trotzdem ihre Wunden seltener perforirend sind, so ist das ungünstige Verhältniss der Gefallenen zu den überhaupt Getroffenen vollauf erklärt.

Natürlich darf man die Erfahrungen aus dem Seekriege nicht so ohne Weiteres auf den Landkrieg übertragen, da die Geschosssplitter nach dem Crepiren auf den räumlich beschränkten Schiffen nur kurze Entfernungen bis zu den Kämpfern zu durchlaufen haben, daher nur wenig an lebendiger Kraft verlieren, während auf dem festen Boden bei Treffern auf weitere Distanzen wieder relativ häufiger

1) Hildebrandt, Beobachtungen über Artillerieverletzungen im Boerenkriege. Archiv für klinische Chirurgie. Bd. 65. Heft 4.

2) The surgical and medical history of the naval war between Japan and China during 1894/95.

leichte Verletzungen, Contusionen, Prellschüsse u. dgl. vorkommen. Immerhin bestätigen uns die Berichte der Engländer aus Südafrika, mit denen sich meine persönlichen Erfahrungen decken, die grössere directe Mortalität nach Artillerieverwundungen.

Dasselbe gilt von den Verletzungen durch die Shrapnellfüllkugeln, auch sie vermögen in Folge ihrer grösseren Angriffsfläche leichter zu tödten. Da aber hierüber bis jetzt noch keine genauen Ziffern bekannt sind, will ich nicht näher darauf eingehen.

Die Ursache des Todes lässt sich natürlich nur selten bei den Gefallenen mit Sicherheit feststellen, da es namentlich nach verlustreichen Schlachten an Zeit und Musse zur Ausführung von Sectionen fehlt, immerhin lässt sich jedoch darüber ein Ueberblick gewinnen, wenn wir die Häufigkeit betrachten, mit der tödtliche Verwundungen der einzelnen Körpertheile beobachtet wurden, wie sich aus der folgenden Tabelle ergiebt.

Es hatten erlitten von 100 auf dem Schlachtfelde Gefallenen

	Wunden des Kopfes	Halses	Rumpfes	der Gliedmaassen
Deutsche 1870/71	49,2	3,2	45,0	2,6
Amerikaner 1898/99	40,8	5,8	51,8 [1])	1,6

Bei den Amerikanern handelt es sich in der Hauptsache um Verletzungen durch kleinkalibrige Mantelgeschosse; da das letztere mit sehr grosser Geschwindigkeit den Körper durchsetzt und nur minimale Zeit auf die Nervenendorgane einwirkt, so sind sofortige Todesfälle in Folge Shokwirkung, ausgenommen die Verwundungen des Kopfes, sehr selten. Es ergiebt sich daher aus der Tabelle, dass mindestens die Hälfte aller Gefallenen sich verblutet hat, und zwar in innere Körperhöhlen. Meiner Ansicht nach hat der Verblutungstod unter der Herrschaft des modernen Geschosses gegenüber früher zugenommen; es spricht dafür namentlich die grössere Mortalität der Halsschüsse, auf die ich noch später eingehen werde.

Während nun sicherlich keine Verringerung der Anzahl der directen Todesfälle nach Verletzungen mit den neueren Kriegswaffen eingetreten ist, hat die Ziffer der noch nachträglich ihren Wunden Erlegenen eine grosse Abnahme erfahren. So starben 1870/71 auf deutscher Seite 11,1 Proc. der Verwundeten späterhin; im Boerenkriege war dies unter den Engländern bei nur 5 Proc. [2]), in den Kämpfen der Amerikaner auf Cuba und den Philippinen bei 6 Proc. der Fall. [3]) Der

1) Darunter penetrirende Brustverletzungen 34,6, penetrirende Bauchwunden 17,2.

2) Bis zum 30. Juni 1900 berechnet (vgl. die Schlussanmerkung).

3) Report of general Sternberg. p. 322.

Grund für die Verringerung der Todesfälle liegt einmal in der günstigeren Beschaffenheit der durch das moderne Gewehr verursachten Wunden. Im Jahre 1899 wurden in der amerikanischen Armee 471 Verletzungen mit Remingtongewehren (Caliber 11 mm) beobachtet mit 35 = 7,4 Proc. nachträglichen Todesfällen, zu gleicher Zeit 851 Mauserschüsse (7 mm) mit 6,2 Proc. Mortalität. Es erklärt somit die günstigere Beschaffenheit der Wunden, speciell die der Weichtheile, wie ich nachher noch auseinandersetzen werde, nur zum Theil diese Aenderung in der Prognose, von mindestens ebensolcher Bedeutung ist ein anderer Factor, die verbesserte Therapie. Für den südafrikanischen Feldzug, in dem die Zahl der Genesenen sich höher stellt als auf Cuba und den Philippinen, trotzdem hier in Folge der günstigeren Transportverhältnisse, der leichteren Fürsorge für die Verwundeten die Sterblichkeit eigentlich geringer sein sollte, ist der Einfluss des heissen und dabei exquisit trockenen Klimas noch mit in Rechnung zu ziehen. Wenn man in dem feuchtwarmen Seeklima Cubas und der Philippinen in der Lage ist, jede Wunde sofort zu verbinden und nach aussen hin abzuschliessen, was im Felde ja leider nicht immer der Fall sein kann, so wären auch dort wohl die Resultate noch bessere, denn nur die unbedeckten Verletzungen eitern dort regelmässig, der Verband bietet einen Schutz gegen Infection. So fasst Kendall[1]) in seinem Berichte über die Thätigkeit des 1. Reserve-Feldlazarethes zu Manila seine Erfahrungen nach dieser Hinsicht in die Worte zusammen: „The majority of wounds suppurated; when carefully dressed, healed rapidly and without suppuration.[2]) Wir wissen ja Aehnliches u. a. aus den Schilderungen der Polarforscher; so erzählt Rawitz, dass während seines Aufenthaltes auf der Bäreninsel zur Zeit der Trockenheit keine Wunde eiterte; sobald sich aber der Nebel einstellte, waren die Folge selbst geringfügiger Verletzungen schwere Infectionen.[3])

Für die Ueberstehung schwerer Wundinfectionskrankheiten kommt auch noch der Umstand in Betracht, dass die Widerstandsfähigkeit des menschlichen Organismus in den Tropen in Folge der häufigen Malariaanfälle, des epidemischen Auftretens von Ruhr u. s. w. sehr geschwächt ist, ein Moment, welches bei der Beurtheilung der höheren Mortalität der Schussverletzungen in der amerikanischen Armee nicht ausser Acht zu lassen ist, ebenso wie die schon vorhin erwähnte geringere Sterblichkeit auf den Schlachtfeldern selbst.

1) Annual report etc. p. 328.

2) Vgl. Robinson, Gunshot wounds in the Philippino-Amerikan war. Annals of surgery. 1901. Heft 2. S. 138.

3) Deutsche med. Wochenschr. 29. März 1900. S. 216.

Nach den bis jetzt aus Südafrika vorliegenden Berichten konnten viele Leichtverwundete als kampffähig später wieder zur Truppe zurückgesendet werden, jedenfalls mehr, als dies in früheren Feldzügen der Fall war. Der Grund hierfür liegt nach der Ansicht der meisten Kriegschirurgen in dem Umstande, dass das moderne Geschoss mit seinem kleinen Querschnitte wichtige Organe, wie z. B. den Knochen leichter vermeide, als ein grosskalibriges.[1]) Nun befanden sich nach dem Sanitätsberichte von 1870/71 unter 99566 in Behandlung gekommenen Verwundungen 72,1 Proc. reine Weichtheilschüsse[2]), d. h. solche Verletzungen, bei denen weder eine der grossen Körperhöhlen eröffnet noch ein wichtiges Organ oder Knochen getroffen war. Dagegen waren unter 1221 Verwundeten der regulären amerikanischen Armee 1898 nur 68,1 Proc. reine Weichtheilschüsse, unter 600 Fällen bei den Volonteers 68,7 Proc.[3]) Da diese Ziffern fast genau übereinstimmen, so können wir trotz der relativ kleinen Zahlen wohl unbedenklich dies Verhältniss als das richtige annehmen. Es ergiebt sich also hieraus, dass die Zahl der schweren Verwundungen unter der Herrschaft des modernen Geschosses[4]) nicht ab-, sondern eher zugenommen hat. Der Grund hierfür liegt darin, dass das alte Bleigeschoss häufige Quetschungen verursachte oder vom Knochen abprallte, ohne ihn zu schädigen resp. nicht mehr im Stande war, die Brust- und Buchwand auf weitere Entfernung zu durchdringen während das Mantelgeschoss mit seiner enorm gesteigerten Durchschlagskraft, wenn es sich nicht um Schüsse aus sehr grossen Distanzen oder Aufschläger handelt, stets penetrirende Verletzungen hervorruft.

Trotzdem ist der Procentsatz der Kämpfer, welche von ihren Wunden vollständig geheilt wieder dienstbrauchbar werden, heute weit höher, als noch 1870/71. Während in der deutschen Armee bis zum Ende Juni 1875 15,47 Proc. aller genesener Mannschaften invalidisirt werden musste, war dies in dem amerikanischen Heere, trotzdem man hier mit der Pensionirung viel weiter geht, als bei uns, in

1) Schjerning, Thöle, Voss, Die Schwerverletzungen. S. 70. Küttner, Kriegschirurgische Erfahrungen. S. 93.

2) Sanitätsbericht. 1870/71. Bd. II. S. 84. Bd. III. 1. Abtheilung. S. 392. 562. Auf S. 84. Bd. II des K. S. B. von 1870/71 werden 76,8 Proc. Weichtheilschüsse angegeben. Davon gehen für unsere Berechnung ab die penetrirenden Brust- und Bauchschüsse, sowie die Verletzungen der ausserhalb des Peritoneum gelegenen Organe und der äusseren Genitalien mit 4,7 Proc., so dass also 72,1 Proc. verbleiben. Ich bemerke noch, dass sämmtliche unsicheren Brustverletzungen den penetrirenden zugezählt sind.

3) Report of the surgeon general. 1900. p. 287.

4) Die Spanier führten einen 7 mm.-Mauser.

den Jahren 1898/99 bei nur 9,2 Proc. der Fall. Allerdings wird wohl noch von den anfänglich Diensttauglichen ein Theil wegen nachträglich auftretenden Narbenzugs, Neuralgieen oder auch einer noch späterhin sich entwickelnden traumatischen Neurose wieder aus der fechtenden Truppe ausscheiden müssen; immerhin dürfte der Procentsatz der Invaliden unter den Genesenen 10 Proc. kaum überschreiten. Es hätte derselbe demnach um über 30 Proc. abgenommen.

Genauere Angaben über die Zeit, nach Ablauf derer die Verwundeten im Durchschnitte wieder im Stande waren, am Feldzuge theilzunehmen, liegen bis jetzt noch nicht vor. Immerhin dauert es meist Monate, wie aus den Veröffentlichungen des englischen Kriegsamtes vom südafrikanischen Kriegsschauplatze hervorgeht. So waren bis zum 2. Februar 1900 261 Offiziere und 4583 Mann verwundet worden; nur 67 Offiziere und 705 der Mannschaften = 16 Proc. hatten sich bis zu diesem Zeitraume wieder ihrer Truppe anschliessen können [1]), trotzdem über zwei Drittel der Verluste auf die Zeit vom 20. October bis zum 15. December fiel, aber über 6 Wochen zurücklag. Eine einfache Rechnung ergiebt, dass höchstens der vierte Theil der Verwundeten nach Ablauf von 1½ Monaten wieder in den Dienst hatte treten können. Uebrigens hatten 1870/71 7,4 Proc. aller Verletzten ihren Truppentheil überhaupt nicht verlassen. Es geht also aus den hier mitgetheilten Zahlen hervor, dass sich mit der Einführung der kleinkalibrigen Geschosse der Charakter der Wunden nicht so weit geändert hat, dass bei einer wesentlich verbesserten Therapie der grössere Theil der Getroffenen innerhalb kürzester Zeit wieder an den Kämpfen theilnehmen konnte. Einmal giebt es ja heute eine grössere Zahl penetrirender Verletzungen, als früher, und zweitens braucht auch der Leichtverwundete stets eine gewisse Zeit noch nach der Vernarbung seines Schusses, um sich vollständig von dem Blutverluste, den er erlitten, der seelischen Alteration zu erholen.

Im Allgemeinen tragen Geschützwunden einen schwereren Charakter, als Gewehrwunden; nach dem Sanitätsberichte von 1870/71 endeten von ersteren 21,2 Proc., von letzteren 19,5 Proc. in den Hospitälern tödtlich. Wenn auch diese Zahlen nur die in ärztliche Behandlung gekommenen Verletzten betreffen, die wirkliche Mortalität nur etwa halb so gross ist, so ersieht man doch hieraus annähernd die Stufenleiter der Gefährlichkeit. Auch jetzt noch ist die nachträgliche Sterblichkeit nach Verwundungen durch Geschützfeuer grösser, als nach Gewehrschüssen; so fielen in dem japanischen Seekriege 1894/95

1) The Lancet. 24. März 1900. p. 894.

15,7 Proc. aller Verletzten noch späterhin dem Tode zum Opfer. Wenn man auch nicht aus Gründen, die ich schon erörtert habe, so ohne Weiteres diese Verhältnisse auf den Landkrieg übertragen soll, so geht doch dasselbe aus den Berichten, welche von Südafrika vorliegen, hervor.

Auch die Verletzungen durch die Füllkugeln der Shrapnells zeichnen sich durch eine grössere Mortalität aus; der Grund für die höhere Sterblichkeit sämmtlicher Wunden durch Geschützfeuer beruht in dem häufigen Auftreten von Infectionen, septischen Phlegmonen, Pyämie, Wundstarrkrampf, letzterem namentlich nach Verletzungen durch Granatsplitter, welche beim Crepiren auf dem Boden durch Erde und dadurch mit Tetanusbacillen verunreinigt werden können. Ausserdem ist hier der Tod durch Shok sehr häufig.

Die nachfolgende Tabelle giebt nun eine kurze Uebersicht über die Mortalität der Verletzungen der einzelnen Körperorgane während der Kämpfe der Amerikaner 1898/99 und zugleich der Deutschen 1870/71.

Uebersicht über die Tödtlichkeit der Schussverletzungen.

Art der Verletzung	A. Bei den Amerikanern 1898/99			B. Bei den Deutschen 1870/71
	behandelt	gestorben		gestorben
		absolute Zahl	auf 100 Behandelte	von 100 Behandelten
Schädelfractur	68	37	54,4	51,3
Fractur der Gesichtsknochen . .	44	5	11,3	7,9
Wirbelsäulenverletzung	21	15	71	63,5
Penetrirende Brustschüsse . . .	198	55	27,8	53,5
" Bauchschüsse . . .	116	81	70	69,4
Verletzung d. Weichtheile d. Extremitäten (einschliessl. Hüfte u. Schulter)	2554	19	0,75	1,8
Verletzg. d Weichtheile d. Rumpfes	233	1	0,4	5,7
" " " " Kopfes .	269	2	0,74	0,72
" der grossen Gelenke . .	107	4	3,74	35,9
Knochenfracturen der Extremitäten	597	19	3,2	22,6
Fractur des Femur	82	9	11,0	46,6
" " " im oberen Drittel	32	5	15,6	54,6
" " " im mittl. "	27	3	11	46,3
" " " im unteren "	23	1	4,3	43,8
Fractur des Humerus	59	4	6,8	20,0
" " Unterschenkels . . .	87	5	5,7	31,5
" " Unterarmes	75	—	—	12,8
" der Hand und der Finger .	207	1	0,5	6,5
" des Fusses und der Zehen .	87	—	—	16,9

Die Prognose der Weichtheilschüsse, mit deren Besprechung ich beginnen werde, hat sich demnach gegenüber früher erheblich gebessert. Der Grund hierfür liegt in dem selteneren Auftreten schwerer Infectionen nach reinen Weichtheilschüssen mit kleinkalibrigen Projectilen, da die Hautöffnungen kleiner sind, viel seltener Theile der Kleidung mitgerissen werden oder das Geschoss stecken bleibt. Es endeten denn auch im Jahre 1899 in der amerikanischen Armee unter 266 Verletzungen der Weichtheile der Extremitäten, welche durch Remingtongeschosse (11 mm) hervorgerufen waren, 1,65 Proc., von 619 durch kleinkalibrige Projectile verursachten Wunden nur 0,75 Proc. mit dem Tode. Wenn auch diese Ziffern nur klein sind, so ergiebt sich doch daraus die Stufenleiter der Gefährlichkeit.

Am eclatantesten ist die Besserung der Prognose bei den Weichtheilwunden des Rumpfes, deren Mortabilität von 5,7 Proc. auf 0,4 Proc. gesunken ist, etwas weniger ausgesprochen ist sie an den Extremitäten (0,75 gegenüber 1,8), gar nicht am Kopfe (0,74 zu 0,72). Hier hat die Sterblichkeit allerdings schon in früheren Feldzügen sehr geschwankt; so betrug dieselbe auf der Krim in der französischen Armee in Folge der unter ihr stark grassirenden Wundkrankheiten 7,6 Proc.; bei den Engländern, deren sanitäre Einrichtungen für die damalige Zeit mustergültig waren, war sie um das Achtfache geringer (0,9 Proc.). Es ergiebt sich hieraus gleichzeitig, welchen enormen Einfluss eine Therapie hat, welche in der Prophylaxe der Infection besteht.

Was ich von den Verwundungen durch das alte Bleigeschoss gesagt habe, gilt in noch höherem Grade von den Verletzungen durch Geschützfeuer. Bei Shrapnellschüssen eitert etwa die Hälfte aller Weichtheilwunden, bei den Verletzungen durch die unregelmässig geformten Sprengstücke der Granaten ist das Ausbleiben der Infection resp. die Heilung per priman intentionem, wenn es sich nicht um reine Contusionen handelt, eine Seltenheit. Er resultirt daraus natürlich eine grössere Mortalität. Immerhin hat dieselbe gegen früher erheblich abgenommen; so endeten von 94 einfachen Fleischwunden, welche nach der Seeschlacht bei Yalu in Behandlung kamen, nur eine in Folge einer Infection mit dem Tode. [1])

Die Prognose der Verletzungen der grossen Arterien und Venen ist sehr verschieden, je nachdem dieselben in einer der grossen Körperhöhlen oder ausserhalb derselben verlaufen. Die Sterblichkeit auf dem Schlachtfelde bei perforirenden Wunden des

1) Note on the wounded in naval battles between Japan and China 1894/95. By S. Suzuki. Tabelle VII. p. 17 u. 18.

Rumpfes betrug nach dem Jahresberichte von Sternberg in den Feldzügen der Amerikaner 1898/99 53 Proc. Man kann danach wohl annehmen, das mindestens die Hälfte aller penetrirenden Brust- und Bauchwunden einer inneren Blutung erliegt. Es brauchen da nicht einmal die Gefässe grössten Kalibers getroffen zu sein; schon die Verletzung mittlerer oder zahlreicher kleinerer Arterien und Venen genügt hier zum Tode, da für die Spontanstillung der Blutung in den grossen Körperhöhlen die Chancen sehr ungünstig liegen.

Dagegen endet die Verletzung selbst der grössten Gefässe der Extremitäten durch kleinkalibrige Geschosse sehr häufig nicht mit dem Tode, wie sich aus dem zahlreichen späteren Auftreten von Aneurysmen ergiebt. Das Blut kann durch die engen Schusscanäle und kleinen Hautöffnungen nicht nach aussen entweichen; es entstehen oft gewaltige Schwellungen in der Musculatur, den Interstitien und dem Unterhautzellgewebe, deren Druck schliesslich das Gefäss comprimirt und so das Leben rettet. Es ist leicht zu verstehen, weshalb bei Nahschüssen öfters der Tod in Folge Verblutung eintritt; hier sind die Schusscanäle weiter, zerrissener, die Hautöffnungen oft abnorm gross [1], namentlich der Ausschuss bei gleichzeitiger Knochenfractur; das Blut kann sich daher, ohne grossen Widerstand zu finden, in die grosse Zertrümmerungshöhle ergiessen resp. ungehindert nach aussen abfliessen. Secundärblutungen sind nach Gefässverletzungen im Allgemeinen gegen früher bei dem meist reactionslosen Wundverlaufe selten geworden, können jedoch noch nach Wochen den Tod herbeiführen.[2])

Das Ausweichen von Arterien und Venen dem grosskalibrigen Blei oder auch Artilleriegeschosse ist offenbar keine Seltenheit; werden sie aber hiervon getroffen, so ist die Gefahr der tödtlichen Blutung in Folge der weiten Schusscanäle und grösseren Hautöffnungen relativ bedeutend. Immerhin waren directe Todesfälle in Folge Extremitätenverletzung auch beim alten Bleigeschosse nicht häufiger, als nunmehr.

Die Verwundungen der grossen Gefässe des Halses sind prognostisch ungünstiger, als die der Gliedmaassen. Einmal liegen Arterien und Venen hier so oberflächlich, dass es selten zur Ausbildung eines grösseren Hämatoms kommt, sondern sich das Blut frei nach aussen ergiesst, und zweitens besteht die grosse Gefahr der Erstickung bei gleichzeitiger Eröffnung der Luftwege. Lufteintritt in die Venen als Todesursache ist offenbar nur wenig zu fürchten.

1) As a rule, wounds are received at comparatively short range, and the explosive effect was perfect. Annual report etc. 1900. p. 328.

2) Makins, Surgical experiences in South Afrika. p. 127.

Die Verletzungen des peripheren Nervensystems haben nach den vorliegenden Berichten, namentlich den Mittheilungen von Mac Cormac und Makins, durch die Anwendung kleinkalibriger Geschosse gegenüber früher zugenommen. Der Grund liegt einmal darin, dass dem schnellfliegenden Projectile der Nerv nicht ausweicht, und zweitens auf ihn Fernwirkungen ausgeübt werden können, ohne dass eine directe Berührung erfolgt.

Die Prognose der Nervenverletzungen ist unsicher; in den schwereren Fällen lässt sich niemals auch nur mit einiger Sicherheit voraussagen, ob Heilung eintreten wird. Bei operativen Eingriffen wurden Nerven scheinbar intact gefunden, deren Leitungsfähigkeit sich niemals wieder hergestellt hat; andere Male waren dieselben ganz zerrissen, trotzdem haben sie sich wieder regenerirt. Nach Makins sollen sogar völlige Durchtrennungen besser sein, als partielle, bei denen Ueberdehnungen stattfinden. Prognostisch ungünstig verhalten sich die Nahschüsse.

In manchen Fällen stellt sich die Function sehr schnell wieder ein, oft schon nach einigen Tagen; dann hat es sich nur um leichte Erschütterungen oder Quetschungen gehandelt. Bei schweren Contusionen, partiellen und totalen Zerreissungen ist der Verlauf ungemein langwierig, doch kann noch nach vielen Monaten schnelle Besserung und Heilung auftreten. Hinsichtlich ihrer Regenerationsfähigkeit unterscheiden sich die einzelnen Nervenbahnen sehr; die sensibeln erhalten ihre Leitungsfähigkeit eher wieder, als die motorischen; von diesen wieder verhalten sich am ungünstigsten die Verletzungen des Radialis und Peroneus, von den Sinnesnerven die des Opticus und Acusticus.

Allerdings lässt sich bei den letzten beiden meist sehr schwer entscheiden, welchen Antheil eine oft gleichzeitig bestehende Läsion der percipirenden Organe des Auges und Ohres an der Functionsstörung hat. Beim Acusticus wird man überhaupt nur in den seltensten Fällen darüber Gewissheit erhalten können, beim Opticus kann man oft nach dem Augenspiegelbefunde diese Frage entscheiden. Jedenfalls aber zeigte es sich, dass beide Nerven sehr selten ihre volle Leitungsfähigkeit wieder erhalten.

Eine besondere Gefährlichkeit der Verletzungen des Vagus am Halse hat sich nach den Erfahrungen des südafrikanischen Feldzuges nicht herausgestellt; die einzigen Folgen waren meist Pulsbeschleunigung und, wenn der Ramus ascendens getroffen war, Stimmbandlähmung, welche des öfteren wieder zurückging. Makins[1]) ist jedoch der

1) a. a. O. S. 356.

Ansicht, dass manche der am Halse Verwundeten ihren Tod der Vaguszerreissung verdankten.

Als Folge einer Sympathicusverletzung blieb Verkleinerung der Lidspalte, Verengerung der Pupille, die auch nicht in der Dunkelheit wich, und verminderte Schweisssecretion mehrmals dauernd zurück.[1])

Im Allgemeinen ist wohl kaum ein Unterschied in der Prognose der Wunden durch die verschiedenen Infanterie- und Artillerieprojectile zu constatiren; die grössere Masse des alten Bleigeschosses, der Shrapnellfüllkugeln, sowie der Sprengstücke der Granaten wird aufgewogen durch die erheblichere Geschwindigkeit des Mantelgeschosses, als deren Folge noch über die Stelle der directen Berührung hinaus in der Nervensubstanz pathologische Veränderungen vor sich gehen.

Gleichfalls wurden ebenso häufig als früher wieder aus dem südafrikanischen Feldzuge Neuralgieen, nachträgliche Lähmungen, das Auftreten infectiöser, vom Schusscanale ausgehender Neuritis, Trophoneurosen und neuroparalytische Entzündungen berichtet.

Am auffallendsten ist wohl die Besserung der Prognose bei den Knochen- und Gelenkschüssen der Extremitäten. Während 1870/71 von ersteren 22,6 Proc. tödtlich endeten, betrug die Mortalität in den Feldzügen der Amerikaner 1898/99 nur 3,2 Proc., also etwa den siebenten Theil. Aber nicht nur Leben, sondern auch Glieder konnten durch die moderne Therapie erhalten werden. In unserer Armee musste im Feldzuge gegen Frankreich noch bei 16,7 Proc. aller Knochen- und Gelenkverletzungen die Extremität ganz oder theilweise geopfert werden, 1898/99 trat die Nothwendigkeit hierzu bei 5,2 Proc. aller Fälle an die Aerzte heran. Bei 82 Femurfracturen musste allerdings die Absetzung des Gliedes noch 8 mal ausgeführt werden, 1870/71 ebenfalls nur bei 11,6 Proc. Es ergiebt sich aus einem Vergleiche dieser Zahlen zugleich, dass wir im Kriege gegen Frankreich schon sehr weit mit der conservativen Behandlung gegangen sind; ob dies für die damaligen Verhältnisse immer angebracht war, will ich dahin gestellt sein lassen.

Das Kaliber des verwandten Geschosses hatte keinen oder nur geringen Einfluss auf die Prognose quoad vitam; es wurden im Jahre 1899 99 Fracturen der Extremitätenknochen[2]) durch Mauser- oder Krag-Jörgensen-(kleinkalibrige) Projectile beobachtet mit 6 Proc. Mortalität, gleichzeitig 64 Remingtonverletzungen mit 4,7 Proc. Sterblichkeit. Bei letzteren musste in 2 Fällen (3,1 Proc.), bei ersteren

1) Cargill, Notes on ophthalmic conditions resulting from modern gunshot wounds. British medical journal. 1901. Bd. II. p. 1264. K. S. B. 1870/71. Bd. VII. S. 103.

2) Alle Knochenfracturen mit Ausnahme der Finger- und Zehenbrüche.

jedoch 7 mal (7 Proc.) die Amputation ausgeführt werden. Es scheint danach, als ob die ausgedehnte Splitterung an den Diaphysen der langen Röhrenknochen, wie sie durch die Mantelgeschosse hervorgerufen wird, in Verbindung mit den oft grossen Anschüssen doch häufiger den Verlust des Gliedes herbeizuführen im Stande ist.

Maassgebend kann demnach, wie aus den mitgetheilten Zahlen hervorgeht, nur die verbesserte Therapie sein, die von E. v. Bergmann eingeführte aseptische Occlusion und Immobilisation. Wie wichtig auch der letzte Factor, die Ruhigstellung des Gliedes für die Schussfracturen der Knochen ist, geht aus den Berichten der englischen Kriegschirurgen aus Südafrika, von Treves, Mac Cormac u. A. hervor, welche viele Verletzte im Anschlusse an lange Transporte septisch zu Grunde gehen sahen, während sie andererseits meist ungestörte Heilung selbst bei schweren Splitterbrüchen beobachteten, wenn die Patienten Ruhe gehabt hatten. Auch wir haben im Boerenkriege dieselbe Erfahrung gemacht, dass der Verlauf desto günstiger, je weniger ein Ortswechsel für die Verwundeten nöthig wurde. Auch ein langer Eisenbahntransport, selbst in comfortabel eingerichteten Ambulanzzügen, wirkt hier sehr verschlechternd auf die Prognose.

Im Allgemeinen ist die Eiterung bei Knochenfracturen durch Kleinkalibergeschosse nicht so selten, wie man vielleicht nach den guten Resultaten annehmen sollte, namentlich wenn die Weichtheilverletzung gross ist; doch nimmt dieselbe selten einen schweren Charakter an, sondern bleibt oberflächlich und geht meist nach wenig eingreifenden Operationen zurück. Von 11 Diaphysenschüssen des Femur, welche ich beobachten konnte, waren 4 inficirt, von 9 des Humerus 2 [1]), von 7 des Unterschenkels 4, also im Ganzen etwa ein Drittel.[2]) Auch Makins[3]) giebt an, dass er wenige Fracturen mit grösseren Ausschüssen behandelt habe, welche nicht eiterten; doch sah er niemals einen derartigen Fall an den oberen Gliedmaassen tödtlich enden, während dies an den unteren relativ häufiger vorkam. Dieselbe Beobachtung wurde in den Feldzügen der Amerikaner gemacht. Auf 18 Todesfälle nach 169 Verletzungen der langen Röhrenknochen der unteren, 134 der oberen Extremität fielen 14 auf das Bein, 4 auf den Arm. Auch hier machte man wieder die Wahrnehmung, dass die Wunde desto gefährlicher ist, je näher sie dem Rumpfe liegt; auf Humerus und Femur entfielen 72 Proc. der Mortalität, trotzdem ihre Verletzungen nur 46 Proc. der Gesammtsumme der Schussbrüche der langen Röhrenknochen aus-

1) Mit einem Todesfalle.

2) In keinem dieser Fälle wurde eine Amputation oder Exarticulation ausgeführt.

3) a. a. O. S. 173.

machten. Beim Oberschenkel erwies sich wieder das oberste Drittheil als das gefährlichste. Ueberhaupt zeichnen sich noch immer die Oberschenkelfracturen im Kriege durch eine relativ ungünstige Prognose aus, wie auch die Erfahrungen aus Südafrika beweisen, welche wegen der langen Eisenbahntransporte schlechter sind, als bei den Amerikanern. Nach Makins mussten von 32 Fällen, welche im Generalhospital Nr. 1 behandelt wurden, 18,7 Proc. amputirt werden, die Gesammtmortalität betrug noch 15,6 Proc.

Die einfachen Quer- und Schrägbrüche der Diaphysen der langen Röhrenknochen heilen meist glatt und werden etwa in derselben Zeit fest wie die uncomplizirten Fracturen in der Friedenspraxis. Dagegen ist die Consolidation bei den stark gesplitterten Brüchen, wie sie namentlich durch die Volltreffer der Mantelgeschosse hervorgerufen werden, um durchschnittlich 1—2 Wochen verzögert, auch wenn keine Eiterung hinzutritt. In manchen Fällen wuchert der Callus sehr stark; er bleibt aber so weich, dass trotzdem keine feste Vereinigung der Bruchenden eintritt. Die Splitter heilen zwar meist aseptisch ein; es brachen aber auch noch nach Wochen, selbst Monaten die schon vernarbten Hautöffnungen wieder auf, und nun stiessen sich nekrotische Knochenpartikel ab, oft kurz nachdem das Glied wieder bewegt wurde. Hier waren offenbar noch nicht alle Infectionskeime abgestorben gewesen; der Reiz der Bewegung entfachte sie zur Wirksamkeit und bewirkte die Entstehung einer neuen Entzündung.

Die reinen Lochschüsse der spongiösen Knochen und Knochentheile, namentlich die durch das moderne kleinkalibrige Gewehrprojectil verursachten, unterscheiden sich prognostisch nur wenig von den Weichtheilschüssen; auch hier ist der Eintritt einer Infection sehr selten, häufiger noch beim alten Bleigeschosse, bei denen jedoch reine Loch- und Rinnenschüsse nicht so häufig vorkommen.

Ueber die Anzahl der Gliedmaassen, welche nach Knochenfracturen wieder völlig brauchbar geworden sind, geben uns die Sanitätsberichte der Amerikaner aus den Jahren 1898 und 1899 Aufschluss; hier mussten 22 Proc. sämmtlicher mit Brüchen verbundener Extremitätenverletzungen invalidisirt werden. Am ungünstigsten stellt sich der Femur mit 49 Proc.; dieselbe Erfahrung machten wir in Südafrika. In Folge der hochgradigen Verkürzung der Extremität, welche sich oft auch nicht mehr durch die kräftigste Extension ausgleichen liess, trat häufig, namentlich bei Nahschüssen, fast völlige Gebrauchsunfähigkeit auf. Nach dem Oberschenkel kamen Humerus und Unterarm mit je 29,0 Proc., Unterschenkel mit 23,2 Proc., Hand mit 18 Proc. und an letzter Stelle Fuss mit 7 Proc. Invalidisirungen.

Die Prognose der Gelenkwunden hat eine ähnliche Besserung erfahren, wie die der Knochenfracturen; 1870/71 endeten von ihnen 35,9 Proc., in den Feldzügen der Amerikaner 3,74 Proc. tödtlich. In Folge des geringen Durchmessers der Hautöffnungen verlaufen am günstigsten die Verletzungen durch kleinkalibrige Projectile, die, wenn es sich nicht um Nahschüsse handelt, in den seltensten Fällen inficirt werden; dann kommen die Verwundungen durch die alten Bleigeschosse der Gewehre; zuletzt die durch Shrapnellfüllkugeln und Sprengstücke der Granaten. Im Jahre 1899 genasen sämmtliche 23 Verletzungen grosser Gelenke, welche durch Mauser und Krag-Jörgensen hervorgerufen waren; unter 18 Remingtonschüssen war jedoch ein Todesfall zu verzeichnen. Nach den Mittheilungen von Robinson aus dem 1. Reservelazareth zu Manila vereitern die Wunden des Kniegelenks, welche durch Bleigeschosse bewirkt sind, noch immer nicht selten und machen dann die Absetzung des Gliedes meist nöthig. Dasselbe gilt in noch höherem Grade von den Verletzungen durch Shrapnellfüllkugeln, namentlich wenn dieselben nicht frühzeitig occludirt werden; so sind uns in Südafrika von 5 Kniegelenkschüssen 4 vereitert, darunter 2 gestorben, allerdings solche, welche ohne jeden Verband und Obdach tagelang im Freien bei strömendem Regen gelegen hatten.

Von den Kleinkaliberverletzungen verlaufen noch immer häufig ungünstig die des Fussgelenkes, welche nicht selten vereitern; nach Makins musste bei 7 inficirten Fussgelenken 5mal die Amputation ausgeführt werden, nur einmal wurde die Function vollständig erhalten. Der Grund hierfür liegt meines Erachtens nach einmal in der festeren Fussbekleidung, welche häufiger eine Abweichung des Geschosses aus seiner Bahn und eine Querstellung desselben, damit eine erheblichere Grösse der Hautöffnungen bedingt, zweitens in dem Reichthum an Infectionskeimen, welcher sich in den schweissdurchtränkten Strümpfen und der Haut des Fusses findet.

Die spätere Brauchbarkeit des Gelenkes hängt ab von dem Umfange der Knochenverletzung und dem dadurch bedingten Callus; je stärker seine Ausbildung, desto grösser ist auch die Störung des Mechanismus. Man sieht jedoch auch zuweilen recht gute Function trotz starker Deformation der Gelenkenden eintreten, in anderen Fällen wieder trotz geringfügiger Knochenzerstörung schlechte Resultate; namentlich bemerkte ich dies bei Knieschüssen, bei denen das Projectil scheinbar zwischen Femur und Tibia hindurchgegangen war, ohne dieselben zu berühren. Ich möchte hier annehmen, dass der Knorpel von den gegenüberliegenden Gelenkenden abgestreift war,

und die nunmehr blossliegenden, durch einen Verband aufeinander fixirten Knochenflächen aneinander gewachsen sind.

Von 103 Verwundeten, welche nach Gelenkschüssen genesen waren, mussten nach dem amerikanischen Sanitätsberichte 32 Proc. als dienstunbrauchbar entlassen werden. Einzelheiten ergiebt nachfolgende Tabelle:

Ort der Verletzung	Anzahl der Genesenen	davon invalidisirt	
		absolute Zahl	in Procent
Hüfte	1	1	100
Schulter	11	5	45
Ellbogen	17	7	40
Fuss	17	6	35
Knie	48	12	25
Hand	9	2	22

Die Prognose der Schädelfracturen hat sich gegenüber früher wenig geändert, jedenfalls keine Besserung erfahren. In Folge der grösseren Geschwindigkeit der Mantelgeschosse ist dieselbe hier vielleicht noch ungünstiger, als bei Verwundungen durch Artillerie und Bleigeschosse, wenn auch dieser Unterschied zum Theil durch den grösseren Querschnitt und die leichtere Deformirbarkeit der letzteren wieder ausgeglichen wird. In den Kämpfen der Amerikaner auf Cuba und den Philippinen endeten schon 77,6 Proc. der Schädelfracturen auf dem Schlachtfelde tödtlich, späterhin noch 12,17 Proc., so dass eine Gesammtmortalität von 89,77 Proc. daraus resultirt, die wohl nur noch von derjenigen der Herzschüsse übertroffen wird.

Die Prognose ist abhängig einmal von der lebendigen Kraft des Projectiles, d. h. von seiner Masse und Geschwindigkeit, und zweitens von seinem Verlaufe im Gehirne. Am günstigsten stellen sich die Streifschüsse, die relativ häufig noch in ärztliche Behandlung kommen, auch wenn es sich um Treffer aus nächster Nähe handelt, wie ja auch aus Beobachtungen an Selbstmördern bekannt ist. Je näher das Projectil der Basis cranii verlief, desto weniger Aussicht ist auf Erhaltung des Lebens; die directen Verletzungen der mittleren und hinteren Schädelgrube endeten im südafrikanischen Feldzuge sämmtlich tödtlich, während vereinzelte Heilungen bei Wunden der Fossa anterior beobachtet worden sind. Sagittale Schüsse sind prognostisch ungünstiger, als transversale; von letzteren geben wieder die beste Prognose die durch das vorderste, dann durch das hinterste Drittel des Schädels. Verläuft der Schusscanal vertical (vom Scheitel zur Basis oder umgekehrt), so sind nur Heilungen im vorderen Abschnitte beobachtet worden.

Weitaus die Mehrzahl der in den Lazarethen noch nachträglich Sterbenden erliegt einer Infection, dem Hirnabscesse und der Meningitis; namentlich häufig ist das Auftreten der Eiterung bei Streifschüssen, so dass diese trotz der in toto besseren Prognose doch späterhin häufiger zu Grunde gehen, als die tieferen Schüsse, welche noch lebend in leidlichem Zustande das Schlachtfeld verlassen haben.

Das Auftreten eines Hirnabscesses nach der Verwundung ist noch nach Monaten, selbst nach vielen Jahren bemerkt worden; es ist daher eine Voraussage über das Schicksal des Verletzten nur mit grosser Vorsicht zu machen. Ebenso konnte noch späterhin das Einsetzen psychischer Störungen beobachtet werden.

Ob die anfänglich bestehenden Ausfallserscheinungen zurückgehen, hängt von der Grösse der Hirnzerstörung und der getroffenen Region ab.

Verletzungen des Hinterhauptsbeines hatten sehr häufig Sehstörungen im Gefolge, welche in leichteren Fällen nur in Flimmern bestanden, in schwereren jedoch bis zu absoluter Blindheit hinaufgingen. Wenn auch bei letzteren meist mindestens die qualitative Lichtempfindung wiederkehrte, so blieb doch stets eine mehr oder weniger hochgradige Einengung des Gesichtsfeldes, zuweilen bei vollständig normaler Sehschärfe, zurück. Bei einzelnen Verwundeten traten späterhin epileptiforme Krämpfe, mit einer Aura visualis beginnend, auf. Mehrfach wurde auch nach Wunden in der Occipitalregion amnestische Aphasie beobachtet.[1])

Störungen der Motilität und Sensibilität resp. beider fanden sich fast regelmässig bei Verletzungen der Os parietale; sie wurden in allen Combinationen gesehen. Auch hier zeigte es sich, dass die motorischen Ausfallserscheinungen erst später und relativ seltener vollständig zurückgehen, als die sensibeln, welche kaum jemals persistirten, während bei ersteren meist wenigstens Schwächezustände bestehen blieben. Häufiger wurde auch nach Verletzungen des Seitenwandbeines Jacksonsche Epilepsie beobachtet, ebenso die verschiedenartigsten Sprachstörungen, jedoch niemals ein dauernder Verlust des Sprachvermögens.

Am günstigsten sind die Wunden des Os frontale, namentlich des vordersten Abschnittes desselben; sie heilen häufig, ohne dass dauernde schwerere Nachtheile zurückbleiben.

Im Uebrigen können nach Schädelverletzungen ausser den eben erwähnten die verschiedenartigsten Störungen resultiren, motorische und sensorielle Aphasie, Paraphasie, Taubheit, Verlust des Geschmacks und Geruches, vasomotorische Störungen, welche sich zuweilen im

1) Makins a. a. O. p. 276.

Auftreten von herpesähnlichen Eruptionen äusserten, Verlust des Gedächtnisses, häufige Ohnmachten u. dgl. Fast alle Verwundeten, welche ich sah, klagten nach ihrer Genesung über Kopfschmerzen, die namentlich bei grosser Hitze zu einer fast unerträglichen Höhe anwuchsen. In der englischen Armee mussten viele Mannschaften, welche anfangs geheilt zur Front zurückgesendet waren, noch nachträglich invalidisirt werden. Manche von ihnen waren zwar noch im Stande, selbst schwerere Arbeit zu verrichten, mussten aber von Zeit zu Zeit damit wieder aussetzen und sich erholen.

Die Wunden des Processus mastoideus und der Schläfenbeinpyramide nehmen eine Sonderstellung ein, da einmal im Gegensatz zu den Verletzungen des übrigen Schädels das Gehirn nicht selten dabei unversehrt bleibt, und zweitens wegen der im Os temporale enthaltenen Nerven und des Gehörorganes. Es wurden daher sehr häufig nach Schüssen durch dasselbe völlige Taubheit und Lähmung des Nervus facialis beobachtet. Handelt es sich um Verletzungen durch kleinkalibrige Projectile, so trat schon Verlust des Gehörs auf, auch wenn nur das Cavum Tympani oder der Meatus auditorius externus getroffen war, ohne dass eine Verengerung desselben durch Narbenbildung, wie sie wohl nach Wunden durch Artillerie- oder Bleigeschosse beobachtet wurde, bestand; hier handelt es sich wohl um eine Uebertragung der Geschossgeschwindigkeit auf das Labyrinthwasser auf dem Wege der Lymphbahnen.

In den amerikanischen Sanitätsberichten von 1898/99 werden nur 30 Proc. der nach Schädelbrüchen Genesenen als dienstunbrauchbar bezeichnet; es sind dies wohl meist nur solche, bei denen von Anfang an keine schweren Hirnerscheinungen bestanden haben. Uebrigens wurden nur 40,7 Proc. davon wieder in die Truppe eingestellt.

Die Prognose der Gesichtsfracturen hat ebenfalls gegenüber früher keine Besserung erfahren, von den nicht direct tödtlich Getroffenen starben 1870/71 noch 7,9 Proc., 1898/99 11,3 Proc. Auf dem Schlachtfelde endeten 1899 5,7 Proc. aller Verwundeten mit Brüchen der Gesichtsknochen; die Gesammtmortalität betrug 14 Proc. Als Ursache des Todes kommen einmal die Blutung, dann der Shok und späterhin hauptsächlich das Eintreten einer Infection in Betracht. In Folge der Communication der Schusscanäle mit dem Munde und der Nase ist die Entstehung einer Eiterung sehr häufig, namentlich wenn es sich um Nahschüsse mit grösseren Zerstörungen handelt.

Die Wunden der Orbita tragen wegen des in ihr enthaltenen Sehorganes stets einen bedenklichen Charakter; es ist, auch wenn es sich um kleinkalibrige Projectile handelt, eine Seltenheit, dass der

Bulbus nicht mit verletzt wird, sei es direct oder indirect. Kommt er wirklich unbeschädigt davon, so ist sehr häufig der Nervus opticus in Mitleidenschaft gezogen worden, wenn der hinterste Theil der Orbita von dem Geschosse durchsetzt wurde. Trifft dasselbe das Auge mehr oder weniger senkrecht, so wird letzteres völlig vernichtet; 1870/71 endeten in unserer Armee von 100 Gewehrschussverletzungen des Bulbus 62,4, von 100 Granatverletzungen 35,9 mit vollständigem Verluste desselben. Bei der grossen Durchschlagskraft der Sprengstücke der modernen Artillerieprojectile wird aber der Schutz, welchen die vorspringenden Gesichtsknochen gewähren, nicht mehr ausreichen; wenn es sich nicht um ganz winzige Splitter handelt, wird auch hier meist das Auge zerstört werden. Wird der Bulbus von Geschosstheilen oder Knochenstückchen nur gestreift, so kam der Verwundete beim alten Bleigeschosse häufig nur mit einer oft unerheblichen Einbusse an Sehschärfe davon; beim kleinkalibrigen Projectile, welches seine grosse Geschwindigkeit auf den flüssigen Inhalt des Auges überträgt, sind auch dann die Folgen sehr ernst. Fast immer fanden sich Blutergüsse in den Glaskörper, die Retina, Choroidea oder Vorderkammer, oft mit Ruptur der Aderhaut und Netzhautablösung. Die Prognose ist stets ungünstig, wenn das Sehvermögen, welches im Allgemeinen nach jeder Schussverletzung des Auges anfangs erloschen ist (Commotio retinae) nicht im Verlaufe weniger Stunden zurückkehrt, da dann schwerere, meist irreparable Veränderungen vorliegen. Andererseits aber können trotz anfänglichen Wiedereintrittes der Sehkraft noch späterhin gröbere Defecte, selbst vollständige Blindheit folgen.[1])

Die Wunden der übrigen Gesichtsknochen sind meist functionell günstig, doch können nach Verletzung des Unterkiefers starke Deformitäten und narbige Kieferklemme zurückbleiben, welche die Nahrungsaufnahme erheblich behindern.

Häufiger werden bei Schussfracturen des Gesichtes einer oder mehrere der zahlreichen sensiblen, motorischen oder Sinnesnerven gleichzeitig mit verletzt; es wurde danach das Zurückbleiben von Lähmungen, Anästhesieen, Verlust des Geschmackes und Geruches beobachtet. Die Folge hiervon ist denn auch eine relativ hohe Zahl von Invalidisirungen; in der amerikanischen Armee mussten 25 Proc. der Verwundeten mit Brüchen der Gesichtsknochen in den Jahren 1898 und 99 als dienstunbrauchbar entlassen werden.

Die Prognose der Wirbelsäulenbrüche hat sich nach Einführung der kleinkalibrigen Projectile noch etwas verschlechtert; es

1) S. Cargill, Notes on ophtalmic conditions resulting from modern gunshot wounds. The brit. medical journal 1901. Oct. 26. 1901.

endeten von ihnen 1870/71 63,0 Proc. der Behandelten, 1898/99 71 Proc. tödtlich. Der Grund für die grössere Mortalität ist darin zu suchen, dass die alten Bleigeschosse häufiger nicht mehr die Wirbel zu durchbohren vermochten resp. in ihrem Wege abgelenkt wurden, während das Mantelgeschoss durch Knochen nicht aufgehalten wird, und, sobald es einmal mit grosser lebendiger Kraft in den mit Flüssigkeit gefüllten Duralsack dringt, Sprengwirkungen entfaltet, die stets die völlige Zerstörung des Markes und die Aufhebung seiner Leitungsfähigkeit zur Folge haben. Es ist denn auch durch Sectionsbefunde mehrfach festgestellt worden, dass das ganze Rückenmark in Höhe der Verletzung, ja entfernt davon in eine breiige Masse umgewandelt war, trotzdem der Schusscanal ausserhalb desselben verlief.

Am gefährlichsten sind die Läsionen des Halsmarkes und des obersten Theiles des Brustmarkes, welche oft schon auf dem Schlachtfelde, sonst innerhalb der nächsten Tage, seltener erst nach einigen Wochen tödtlich enden. Bei tiefer gelegenen Verletzungen müssen die Verwundeten oft monate-, selbst jahrelang ein trauriges Dasein weiterfristen.

Leichte Formen einer Erschütterung können schnell zurückgehen, schwere sind dagegen beim kleinkalibrigen Projectile wohl meist unheilbar, während beim alten Bleigeschosse sich auch dann noch die Ganglien und Nervenfasern erholen und ihre Function wieder aufnehmen können. Ist das Mark selbst unverletzt, wird aber durch Blutergüsse comprimirt, so kann nach Resorption derselben volle Wiederherstellung der Leitung eintreten; liegen die Hämorrhagieen in der Substanz des Rückenmarkes, so ist auch hier die Prognose ungünstig, ebenso dann, wenn der Druck von Knochensplittern herrührt, sobald es sich um Verletzungen durch kleinkalibrige Projectile handelt, welche noch eine bedeutende lebendige Kraft besassen. Es hat denn auch hier die operative Therapie gar keine Erfolge gezeitigt. Gröbere Quetschungen und quere Durchtrennungen sind unheilbar.

Die Wunden des Pharynx durch Bleigeschosse sind weit gefährlicher, als die durch kleinkalibrige Projectile; während bei ersteren der Tod häufig in Folge schwerer Eiterungen beobachtet wurde, heilen letztere meist ohne jede Reaction. Verletzungen des Schlundes durch grössere Granatsplitter, welche meist mit denen anderer Theile vergesellschaftet sind, enden fast stets unmittelbar auf dem Schlachtfelde.

Eine ungünstige Prognose bieten meist die Wunden des Oesophagus dar; das vor ihm befindliche lockere Zellgewebe wird häufig inficirt, dann tritt meist der Tod an Sepsis ein. Es starben denn auch 1870/71 58 Proc. der Speiseröhrenschüsse; von den Ueberlebenden litten ein Theil an Stricturen.

Von den Verletzungen des Kehlkopfes und der Trachea genasen 1870/71 nur 44 Proc.; der Tod erfolgte meist unter Erstickungserscheinungen nach Oedem der Glottis oder Einfliessen von Blut in die Lunge, bei später Gestorbenen fand sich zuweilen Eiter im Mediastinum. Mit Einführung des Mantelgeschosses hat sich die Prognose nicht wesentlich gebessert, wie auch aus der noch immer recht bedeutenden Mortalität der Halswunden hervorgeht. Doch verlaufen letztere insofern günstiger, als das spätere Auftreten von Narbenstenosen und die dadurch bedingte Behinderung der Athmung und Sprache, welche früher die Regel bildete, nunmehr selten geworden ist.

Die Prognose der Lungenverletzungen hat sich mit der Einführung der modernen Mantelgeschosse bedeutend gebessert; während 1870/71 in den Lazarethen 51,5 Proc. derselben tödtlich endeten, war dies 1898/99 in der amerikanischen Armee bei nur 27,8 Proc. der Fall. Noch günstiger sind die Erfahrungen aus dem südafrikanischen Kriege; so sah Makins[1]) nur einen Todesfall unter ca. 100 Kleinkaliber- und ½ Dutzend Martini-Henry-Wunden. Ich selbst beobachtete eine Mortalität von 12 Proc. nach Anwendung der Mantelgeschosse. Der Grund für die grössere Sterblichkeit der Lungenschüsse in den Feldzügen der Amerikaner liegt einmal in dem häufigeren Gebrauche von Remingtongewehren von Seiten des Feindes. Von Verletzungen hierdurch endeten 1899 37,5 Proc. tödtlich, dagegen von Mauser- und Krag-Jörgensen-Wunden nur 20 Proc. Trotzdem ist also die Sterblichkeit noch immer höher als im Boerenkriege; die Ursache hierfür bildete das oftmalige Auftreten von Complicationen, Empyemen u. s. w.[2]), eine Seltenheit in Südafrika. Die Häufigkeit der Infection auch bei Kleinkaliberverletzungen ist, wie schon erwähnt, als Folge des feuchten Seeklimas der Philippinen und von Cuba aufzufassen.

Längere Transporte sind von ungünstigem Einflusse auf die Prognose der Lungenwunden, namentlich insofern, als das Auftreten schwerer Formen von Hämathorax resp. die Verschlimmerung schon bestehender Blutergüsse in den Pleurasack danach beobachtet wurde. Makins schätzt die Häufigkeit derselben nach anstrengenden Transporten auf 90 Proc., ohne dieselben auf 30 Proc.

Die Ursache des nachträglichen Todes bildet entweder der Hämatothorax mit seinen Folgen für Circulation und Athmungsorgane oder das Empyem, welches sehr viel seltener bei Kleinkaliberverletzungen (meist nur bei Aufschlägern und Rippenfracturen mit grösseren

1) Makins a. a. O. S. 388 u. 395.

2) Lagarde, gunshot injuries by the rifles of reduced calibre. Boston medical and surgical journal. No. 1. 1900.

Hautöffnungen), als bei Artillerie- und Bleigeschosswunden gesehen wurde und oft erst nach dem Sondiren, frühzeitigen Kugelextractionen, sowie der Eröffnung des Thorax zwecks Entleerung von Blutergüssen auftrat.

Für die spätere Function der Lunge ist der Umfang des Hämathorax ausschlaggebend, eine grössere Ausdehnung desselben bedingt das Auftreten von Verwachsungen der Pleurablätter mit einander, welche ein Zurückbleiben des betreffenden Lungenabschnittes bei der Athmung zur Folge hat. Leichte Fälle sind oft schon nach 4 Wochen im Stande zur Truppe zurückzukehren, schwere dagegen können vor Ablauf dieser Frist überhaupt kaum ohne Gefahr weiter transportirt werden. Insgesammt mussten in der amerikanischen Armee 18 Proc. der Genesenen invalidisirt werden.

Aus diesen Ausführungen geht hervor, dass auch die Lungenverletzungen durch die kleinkalibrigen Projectile nicht so harmlos sind [1]), wie sie häufig dargestellt werden, zumal wenn man bedenkt, das ungefähr 33 Proc. derselben 1898/99 schon auf dem Kampfplatze blieben, dass sie nach den Schädelschüssen (40,8 Proc.) mit am meisten zu den Todesfällen daselbst beitrugen (ca. 17 Proc.).

Die Wunden des Herzens und der benachbarten grossen Gefässe des Thorax sind wohl fast stets auf der Stelle tödtlich; es wurde jedoch auch vereinzelt berichtet, dass der Exitus erst nach einigen Tagen eintrat. Wieviel von den Todesfällen auf den Schlachtfeldern hierauf insgesammt kommen, geht annähernd aus folgender Berechnung hervor. In den Feldzügen der Amerikaner 1898/99 wurden 399 [2]) penetrirende Verletzungen der Brust beobachtet, 201 = 50 Proc. endeten von ihnen direct letal. Nach den Untersuchungen von Lambertz [3]) nimmt die projicirte Treffffläche des Herzens und der benachbarten grossen Gefässe etwa den vierten Theil des ganzen Brustfellraumes ein; bei einer gleichmässigen Vertheilung aller Wunden, die wir wohl ohne grossen Fehler anzunehmen berechtigt sind, würden demnach von den 399 Fällen 100 auf das Herz und die grossen Gefässe kommen. Es entfällt also, da überhaupt 586 Amerikaner auf dem Kampfplatze blieben, nach dieser Ausführung 17 Proc. der Mortalität auf dem Schlachtfelde auf die Schüsse durch Herz und die davon abgehenden

1) Lagarde a. a. O., Perforating chest wounds are not so trivial as the might seen.

2) Bei 18 Proc. der Gefallenen ist die Art der Verletzung nicht bezeichnet; dieselben sind procentual mit in Rechnung gezogen.

3) Lambertz: Die Projection des von der Pleura costalis eingeschlossenen Brustraumes einschliesslich Mediastinum auf die Frontalebene verhält sich zur Projection des Herzens mit den grossen Gefässen allein rund 4:1. Bei Projection auf die Sagittalebene ergiebt sich das Verhältniss rund 3,5:1,0.

Gefässe in der Nachbarschaft; die Anzahl der unmittelbaren Todesfälle danach würden also denen nach penetrirenden Bauch- und Lungenschüssen etwa gleichkommen (vgl. S. 14).

Die Frage, ob auch Wunden des Herzens, welche durch die im Felde gebrauchten Waffen verursacht sind, heilen können, muss man bejahen; ich glaube, dass sehr wohl selbst perforirende Lochschüsse, namentlich des linken Ventrikels oder Streif- resp. Haarseilschüsse seiner Wandungen mit Genesung enden können, namentlich wenn es sich um kleinkalibrige Projectile handelt, vorausgesetzt, dass nicht grössere Aeste der Coronargefässe getroffen sind.

Mit Sicherheit sind Heilungen nach Herzbeutelverletzung im südafrikanischen Kriege beobachtet worden, darunter ein Fall nach Incision und Drainage eines Empyem.

Ueber die Prognose der perforirenden Bauchwunden durch das moderne Mantelgeschoss gehen die Meinungen weit auseinander. Ganz im Gegensatze zu unseren Friedenserfahrungen sollen nach der Ansicht vieler Kriegschirurgen die grössere Zahl dieser Verletzungen geheilt sein; als Grund hierfür wird angegeben, dass einmal die Oeffnungen im Darme meist so klein seien, dass sie durch prolabirende Schleimhaut, Schleimpropfen oder durch schnell gebildete fibrinöse Verklebungen geschlossen werden und zweitens die Intestina den kleinkalibrigen Projectilen ausweichen können. Nun, dass penetrirende Bauchwunden heilen können, ist schon seit Jahrhunderten bekannt; über die Häufigkeit, mit welcher dieses glückliche Ereigniss nach Schüssen mit dem Mantelgeschosse eintritt, macht man sich doch wohl oft falsche Begriffe.

Die Statistiken der einzelnen Beobachter aus dem südafrikanischen Feldzuge geben ganz verschiedene Resultate, je nachdem sie ihre Erfahrungen auf den Schlachtfeldern selbst resp. in dicht hinter der Gefechtslinie gelegenen Feldhospitälern oder in rückwärtigen Lazarethen gesammelt haben. Charles Bell sagte: „Nach einer Schlacht steht die Zahl der am Unterleibe Verwundeten in demselben Verhältnisse zu der Gesammtzahl, wie die Oberfläche des Unterleibes zu der Körperoberfläche. Wenige Tage nachher findet man keine oder doch nur wenige dieser Verwundeten.“ Bei letzteren ist die Prognose natürlich unendlich viel günstiger, als bei der Gesammtzahl. Man kann sich daher nicht wundern, wenn Kriegschirurgen, welche hauptsächlich in Etappen und Reservelazarethen ihre Beobachtungen machten, zu ganz anderen Schlüssen über die Mortalität der perforirenden Bauchschüsse kamen, als die Truppenärzte an der Front.

Da wir aus dem südafrikanischen Feldzuge noch keine genaueren

Statistiken über die Sterblichkeit nach den Verwundungen der einzelnen Organe besitzen, will ich auf die Erfahrungen hieraus nicht eingehen. In der amerikanischen Armee endeten nun in den Jahren 1898/99 von den penetrirenden Unterleibsverletzungen, welche grösstentheils durch Mantelgeschosse verursacht waren, schon 46,3 Proc. auf dem Schlachtfelde, 37,5 Proc. noch späterhin letal. Unter den 116 noch in ärztliche Behandlung gekommenen Verwundeten starben 81 = 70 Proc., darunter von 9 Remingtonverletzungen 6.

Es hat demnach die Verminderung des Kalibers keinen Einfluss auf die nachträgliche Mortalität der Bauchschüsse ausgeübt, wie die Statistik aus dem Feldzuge 1870/71 mit 69,4 Proc. Todesfällen ergiebt.

Die Verletzungen der grossen Drüsen des Unterleibes geben wegen der Häufigkeit der Verblutungen eine schlechtere Prognose, als die der Hohlorgane in Bezug auf die directe Sterblichkeit auf dem Schlachtfelde, eine bessere in Bezug auf die Mortalität in den Hospitälern, so dass Kriegschirurgen, welche die Todesfälle auf dem Kampfesplatze nicht berücksichtigen, sie als relativ harmlos hinstellen; verglich sie doch ein bekannter englischer Arzt mit Punctionswunden.

Am häufigsten ist der Verblutungstod bei Schüssen durch die Milz, am seltensten bei der Niere, namentlich wenn die Verletzung von kleinkalibrigen Projectilen herrührt, da hier in Folge der engen Canäle in den Weichtheilen, den kleinen Oeffnungen in der Haut und in dem Peritoneum günstige Verhältnisse für die Spontanstillung der Blutung vorliegen.

Von den Verletzungen des Darmes stellen sich nach den Erfahrungen der letzten Feldzüge am günstigsten die des Colon ascendens und descendens, sowie des Cöcum, an denen häufiger Heilung nach localer Abscedirung beobachtet wurde; dann kommt der Magen, zuletzt Dünndarm und Colon transversum. Dieselbe Reihenfolge fand man übrigens auch schon 1870/71.

Die Todesursache ist meist die allgemeine Entzündung des Peritoneum; doch spielt die Blutung auch hier eine grosse Rolle insofern, als einmal dadurch die Widerstandsfähigkeit des Körpers den eingedrungenen Bakterien gegenüber sehr herabgesetzt wird, zweitens dieselben in dem grossen Blutergusse einen günstigen Nährboden finden und gleichmässig über das ganze Peritoneum vertheilt werden.

Für die Prognose der Wunden der Blase ist, wenn man von dem oft ungünstigeren Charakter derselben bei Knochenschüssen absieht, der Füllungszustand abhängig. Grössere Mengen Urin in der Blase bedingen ausgedehnte Zerreissungen der Wandungen derselben, das Auftreten peritonealer Sepsis resp. Harninfiltration in dem perivesicalen Gewebe. Verletzungen der Basis sind meist tödtlich.

Verwundungen der Bauchhöhle durch Artilleriegeschosse sind noch prognostisch ungünstiger, als die durch Handfeuerwaffen verursachten; so endeten 1870/71 von 33 Fällen 30 noch nachträglich tödtlich. Heilung kann hier jedoch auch namentlich dann eintreten, wenn die Sprengstücke der Granaten oder die Shrapnellfüllkugeln parallel den Wandungen dicht unterhalb des Peritoneum parietale verlaufen.

Die Verletzungen der äusseren Genitalorgane haben gegenüber früher eine bedeutend bessere Prognose bekommen; sie unterscheiden sich in ihrer Mortalität kaum mehr von den Weichtheilschüssen. Vollständige Durchtrennungen der Harnröhre sind bei Kleinkalibergeschossen sehr selten, führen allerdings in Folge Urininfiltration häufig zum Tode.

Gehen wir zum Schlusse kurz auf die Prognose der Schutzverletzungen der einzelnen Körperregionen über, wie sie sich aus nachfolgender Tabelle ergiebt.

Von 100 Behandelten, welche verwundet waren an

	Kopf	Hals	Rumpf	oberer [1] Extremität	unterer [2] Extremität
starben 1870/71 Deutsche	10,3	13,1	23,1	5,0	10,4
„ 1898/99 Amerikaner	11,1	20,4	26	0,64	1,9

Die Gefährlichkeit der Verletzungen des Kopfes ist demnach annähernd die gleiche geblieben; die Wirkung der besseren Therapie ist durch den Umstand aufgehoben, dass weit mehr Schüsse die Schädelhöhle nunmehr eröffnen, als früher.

Die Mortalität nach Verwundungen des Halses ist nicht unerheblich wieder gestiegen. Der Grund hierfür liegt darin, dass die Gefässe den modernen kleinkalibrigen Projectilen nicht ausweichen, sondern von ihnen durchschnitten werden. Die grossen Arterien und Venen liegen oberflächlich und in der Nähe der Luftwege, sowie des Oesophagus; ein grosser Theil der Getroffenen verblutet sich daher nach aussen hin, wieder ein anderer in die Speiseröhre resp. die Trachea und den Larynx, oder es erstickt derselbe.

Die Sterblichkeit nach Verletzungen des Rumpfes hat sich nicht wesentlich geändert; auf die penetrirenden Bauchschüsse hat die Behandlung bis jetzt keinen Einfluss ausüben können, dabei hat sich das Verhältniss der penetrirenden zu den nicht penetrirenden Schüssen auch hier bedeutend nach der Seite der ersteren hin verschoben.

Enorm heruntergegangen ist dagegen die Sterblichkeit nach Extremitätenschüssen; da dieselben über $^2/_3$ aller Verletzungen aus-

1) incl. Schulter.

2) incl. Hüfte und Gesäss.

machen, ist zugleich hierdurch die Herabsetzung der Gesammtmortalität erklärt.

Die zuletzt mitgetheilten Zahlen beweisen zugleich, dass die Herabsetzung der Sterblichkeit der Verwundeten im Wesentlichen eine Folge der heutigen Therapie ist, eine Folge der genialen Entdeckung Lord Lister's, der unausgesetzten Bestrebungen unserer grossen Kriegschirurgen, insbesondere Ernst v. Bergmann's und Friedrich v. Esmarch's um die Verbesserung der Wundbehandlungsmethoden und ihre Uebertragung auf die Verhältnisse im Felde, das Resultat der wetteifernden Bemühungen der obersten Armee-Sanitätsbehörden, den Verwundetentransport, die Krankenpflege, die erste Hilfe so vollkommen als möglich zu gestalten.

(Anmerkung während der Correctur.)

Die Zahl der noch nachträglich ihren Wunden Erlegenen hat sich nach den Mittheilungen des Kriegsamtes zu London (The daily news 7. October 1901, referirt von Schjerning. Virchow-Hirsch. 1901. S. 313) später sehr nach der ungünstigen Seite geändert. Danach sind ca. 8 % der Verwundeten noch nachträglich gestorben. Alvernhe (Lancet. 1901. Bd. I. S. 62) schreibt den im späteren Verlaufe des Feldzuges auftretenden ungünstigen Charakter der Wunden neben der allmählich durch die Strapazen und Unbilden der Witterung geschwächten Körperconstitution der Mannschaften und dem häufigeren Gebrauche von Dum-Dumgeschossen der näheren Entfernung zu, in der die Kämpfe nun ausgefochten wurden.

III.

Aus der chirurgischen Universitätsklinik zu Greifswald.
(Director: Professor Dr. Bier.)

Thierversuche über Rückenmarksanästhesie.

Von

Dr. Eden,
ehemal. I. Assistenzarzte der Klinik.

Auf Veranlassung von Herrn Prof. Bier habe ich zahlreiche Thierversuche gemacht über Anästhesie vom Lumbalsack aus. Die Resultate werde ich im Folgenden bekannt geben mit den Protokollen.

Als Versuchsthier habe ich sehr bald nur die Katze benutzt, und zwar ausgewachsene Thiere. Das Kaninchen ist so ausserordentlich indolent, dass ich es nach einigen Versuchen ganz aufgab, um nicht allzu grossen Täuschungen ausgesetzt zu sein. Ausserdem war mir die Punction des Lumbalsackes beim Kaninchen nicht sicher genug. Die Nadel drang zu leicht in den Knochen, so dass man nie sicher war, ob die Spitze sich im Lumbalsack befand. Vielleicht waren es aber zufällig noch nicht ausgewachsene Thiere. Die Anästhesieversuche am Kaninchen waren deshalb in ihren Resultaten so unsicher, dass ich sie gar nicht mit heranziehen werde. Hunde waren mir nicht zugänglich.

Die Technik der Lumbalpunction bei der ausgewachsenen Katze bietet keine besonderen Schwierigkeiten. In der Höhe der Darmbeinschaufeln stösst man eine Quincke'sche Lumbalpunctionsnadel kleineren Kalibers seitlich von der Verbindungslinie der Dornfortsätze und etwas oberhalb des Dornfortsatzes des letzten oder vorletzten Lumbalwirbels zwischen den beiden Gelenkfortsätzen ein, und zwar medianwärts vordringend. Das Eindringen erleichtert man sich wesentlich, wenn man das lose festgebundene Thier an der Wirbelsäule in die Höhe hebt und so einen grossen Buckel macht. Hierdurch werden die Gelenkfortsätze zum Klaffen gebracht, so dass die Nadel leichter eindringt. Ich überzeugte mich an einer von den Muskeln

frei präparirten Katzenwirbelsäule davon. Austreten von Cerebrospinalflüssigkeit aus der Canüle beobachtete ich nur ganz einzeln und dann bei schon benutzten Thieren, so dass ich die austretende Flüssigkeit nicht mit Sicherheit als Cerebrospinalflüssigkeit ansehen konnte. Bei einiger Uebung wird man indess so sicher in der Punction, dass man auf dieses für die Lumbalpunction beim Menschen nothwendige Symptom verzichten kann. Bei vielfachen Sectionen habe ich mich von der richtig ausgeführten Punction überzeugen können. Ausserdem hat man an der eventuell eintretenden Anästhesie einen Anhaltspunkt. Das plötzliche Durchtreten der Nadel durch die straffen Bänder, in welchen die Nadel zunächst festgehalten wird, ist ausserordentlich charakteristisch. Im Allgemeinen ist auf die Nadel ein Theilstrich einer Pravaz'schen Spritze zu rechnen. Nur mit letzterer wurden die Einspritzungen vorgenommen, und zwar enthielt sie genau 1 ccm.

Alle Versuche wurden mit chirurgischer Sauberkeit ausgeführt, und anfangs unter Schleich'scher Infiltrationsanästhesie. Als ich später mit Sicherheit die Punction durch einen Stich ausführen konnte, habe ich die Localanästhesie weggelassen, um den Apparat zu vereinfachen, und weil der Eingriff ohne besondere Reaction seitens des Thieres sich schnell ausführen liess.

Die Prüfung auf Schmerzempfindlichkeit nahm ich mit einer spitzen Nadel, besonders aber mit dem spitzen glühenden Pacquelinbrenner vor, nachdem die Thiere entsprechend geschoren waren. Die Prüfung mit der Nadel ist sehr unzuverlässig. Selbst beim Brennen mit dem Pacquelin konnte ich nicht immer mit Sicherheit sagen: fühlt das Thier das Brennen oder nicht? Die aufgebundene Katze presst oftmals in der Wuth ihren Kopf zwischen die Vorderbeine und rührt sich nicht, bis man sie durch Streicheln und Krauen wieder zugänglich gemacht hat. Gelegentlich führte ich Amputationen vom Bein oder Schwanz aus, um ganz sicher zu sein. Uebrigens war das Verhalten der Thiere in den meisten Fällen beim Brennen mit dem Pacquelin am anästhetischen Körpertheile und am nichtanästhetischen so ausserordentlich verschieden, dass man auch bei dem hier sehr nothwendigen Skepticismus mit ruhigem Gewissen seine Schlüsse ziehen konnte. Einmal sitzt das Thier ruhig da und schnurrt, berührt man es dann in nicht anästhetischer Zone, so fährt es fauchend hoch, so dass man auf der Hut sein muss, während es beim Brennen in dem anästhetischen Gebiete in Ruhe verharrt. Naturgemäss konnte man feinere Gefühlsprüfungen nicht ausführen.

Infection habe ich nicht gesehen. Zweifelhaft war ich bei Versuch 11. Das Versuchsthier starb in der ersten Nacht. Bei der Section

fand sich, wie stets, die Dura ödematös, dabei schien sie leicht getrübt. Es handelte sich um ein sehr schwächliches Thier, welches schon vor dem Versuch subnormale Temperatur hatte. Eine besondere Todesursache fand sich nicht bei der Section.

Die Medicamente sind fast durchgehends von der Apotheke geliefert, und zwar wurde meistens das Anästheticum zu der in sterilisirter Flasche befindlichen Lösungsflüssigkeit hinzugethan. Das Eucain ist stets gelöst mit gekocht worden. Bemerken will ich, dass ich einige Male mit von mir selbst gekochten Cocainlösungen gearbeitet habe, ohne dass mir die Wirksamkeit des Cocains durch das Kochen herabgesetzt zu sein schien. Ich glaube vielmehr, dass gerade das Cocain an und für sich sehr wechselnd in seiner Wirksamkeit ist und dass man für gute Droguen, von guten Firmen bezogen, Sorge tragen muss. Die Gründe für die Veränderlichkeit des Cocainpräparates sind mir unbekannt. Ich habe dreimal bei Serien von gesunden, frischen Katzen, die ich zufällig beisammen hatte, die Temperaturen gemessen und gefunden, dass die Temperaturen schwanken zwischen 37,7° Morgens und 38,7° Abends.

Die einzelnen Serien ergaben

I. 36,3° Morgens und 38,7° Abends,
II. 38,7° = = 38,5° =
III. 38,3° = = 39° =

Als Durchschnitt ergiebt sich obiges Resultat.

Ich werde im Text auf die am Schluss folgenden, numerirten Versuchsprotokolle verweisen, welche jedesmal besonders in Betracht kommen für den betreffenden Abschnitt, und zunächst im Zusammenhang meine Beobachtungen wiedergeben, die ich bei den einzelnen Mitteln machte, welche ich gebraucht habe.

Cocain.

Es ergab sich, dass das Cocain noch in sehr kleinen Dosen ausgezeichnete Anästhesie hervorrief. Ich konnte mit 0,00005 Cocain in 1 ccm Wasser eine so gute Anästhesie hervorrufen, dass ich ohne eine Schmerzäusserung seitens der Katze den blossgelegten Nervus ischiadicus mit dem glühenden Pacquelin berühren konnte (vgl. Versuch 3). Dabei keinerlei Vergiftungserscheinungen oder Nebenwirkungen, wie Pupillenveränderung, Salivation oder Temperatursteigerung (vgl. 5). Ich hatte bei der letzten Katze absichtlich keine Verletzungen gesetzt, um eine andere Ursache für die Temperatursteigerung auszuschliessen.

Die für die Katze tödtliche Dosis Cocain vom Lumbalsack aus

ist nach meiner Erfahrung etwa 0,018 (vgl. 16). Wenn einzelne Thiere bei allmählicher Einverleibung höhere Dosen bis 0,05 und 0,063 ertragen haben (vgl. 14, 15), so entspricht das der allgemein bekannten Erfahrung, dass mehrfache kleinere Giftdosen weniger giftig wirken, als eine einmalige entsprechende grosse Dosis.

Subcutan ist die tödtliche Dosis erheblich höher. Nach 0,1 Cocain gingen die Thiere unter den bekannten Vergiftungserscheinungen in 22 resp. 3 Minuten zu Grunde. Das Bild ist typisch: sehr starke Pupillenerweiterung, enormes Speicheln, erhöhte Athemfrequenz und klonische Krämpfe (vgl. 28, 33). Mit der Schleich'schen Lösung erzielte ich, wie zu erwarten war, eine sehr gute Anäthesie, so dass ich allerdings bei 0,001 schmerzlos ein Bein abnehmen konnte (vgl. 25). Die tödtliche Dosis lag bei 0,01. Vortheile konnte ich von der Schleich'schen Mischung nicht sehen.

Es ist wohl kein Zweifel, dass das in den Lumbalsack eingespritzte Gift sich sehr schnell mehr oder weniger weit nach oben ausbreitet und nicht etwa auf dem Wege der Blutbahn dem Gehirn und verlängerten Mark zugeführt wird, um hier eine tödtliche Wirkung zu entfalten, denn sonst wäre es nicht verständlich, weshalb die Dosis, welche subcutan gegeben werden kann, so sehr viel höher ist.

Um nach Möglichkeit die injicirte Flüssigkeit im Lumbalsack zurückzuhalten, legten wir den Katzen Gummibinden um den Hals. Wir wollten so den Blutdruck im Gehirn erhöhen und durch die hierdurch bewirkte Raumbeengung im Schädel die Cerebrospinalflüssigkeit in den Lumbalsack hinabdrängen, oder das schnelle Hinaufsteigen der eingespritzten Flüssigkeit in der unter hohem Druck stehenden Cerebrospinalflüssigkeit vielleicht verhindern. Ich habe den Eindruck gehabt, dass dieses gelingt. Ein Thier vertrug ohne die geringste Vergiftungserscheinung 0,01 mit Stauung am Halse. Als ich demselben dann nach $^3/_4$ Stunden ohne Stauung 0,01 Cocain injicirte, trat sofort starkes Speicheln ein. Die Pupillen wurden sperrweit, die Athmung war stark frequent. Leichte klonische Krämpfe traten auf, besonders wurde der Kopf unruhig hin und her geworfen (vgl. 46).

Ein anderes Thier vertrug mit Stauung am Halse 0,05 Cocain, es hatte leichte Erhöhung der Athemfrequenz, geringen Speichelfluss und mässige Unruhe des Kopfes und war nach 40 Minuten ganz normal. Weiteren 5 Spritzen erlag es (vgl. 47).

Dosen von 0,02 und 0,04 werden ohne schädliche Folgen mit Stauung ertragen. Dass die Stauung am Halse bei der Katze sehr schwer zu erreichen ist, musste ich mehrfach erfahren, so bei 52 und 54. Der Hals muss von den Haaren gut befreit sein.

Temperatursteigerungen, die nur auf die Cocainwirkung zurückgeführt werden könnten, konnte ich so regelmässig, wie bei Hunden von anderer Seite behauptet ist, nicht beobachten. Jedenfalls waren sie bei kleinen Dosen (0,0001), und wenn das Thier unberührt blieb nicht vorhanden (vgl. 5).

Von einer Lösung des Cocains in 0,2 proc. Kochsalzlösung sah ich keine Vortheile.

Bei grösserer Quantität des Lösungsmittels war im Allgemeinen zu beobachten, dass die Wirkung höher hinauf reicht, als bei weniger Flüssigkeit. So erreichte ich bei einem Theilstrich einer Pravazspritze niemals Anästhesie oberhalb des Beckens, während bei 1/2 Pravazspritze und mehr die Anästhesie bei einschlagenden Versuchen stets höher reichte, wie es sich in den betreffenden Protokollen überall findet.

Die gute Wirkung des Amylnitrits bei Cocainvergiftung konnte ich bestätigen. Bei Injection von 0,02 und 0,04 Cocain blieben die Thiere am Leben und zeigten nur mässige Vergiftungserscheinungen, wenn ich sie Amylnitrit einathmen liess (vgl. 85 u. 86).

Von der Lösung des Cocains in Alkohol sah ich keine Vortheile. Im Gegentheil sah ich fast regelmässig die lähmende Nebenwirkung des Alkohols, auf die ich bei den Alkoholversuchen noch zu sprechen komme. Die Cocain-Alkohol-Protokolle werde ich deshalb nicht mit aufführen.

Cocain β-Eucain gemischt.

Das Cocain und Eucain (β) versuchten wir gemischt, um die anämisirende Wirkung des Cocains durch die hyperämisirende Wirkung des Eucains zu compensiren.

Die anästhesirende Wirkung der Mischung war prompt bei 0,0001 (vgl. 6, 14, 15, 17) und zwar reichte die Anästhesie auffallend weit nach vorn. In 15 z. B. war die Anästhesie am Kopfe sehr frappirend. Andererseits ging die Anästhesie schnell zurück, meistens schon nach 20 Minuten.

Einmal (14) beobachtete ich auffallende Temperatursteigerung bis 40,3°. Indess war die Temperatur am folgenden Tage wieder normal, auch hatten sich sonst keine Nebenwirkungen gezeigt.

Der Exitus erfolgte bei Injection von 0,01—0,018 der Mischung, theils unter klonischen Krämpfen und Opisthotonus, theils unter Salivation in Ruhe nach 7—10 Minuten (vgl. 18, 23, 24).

β-Eucain.

Einen Vorzug des β-Eucains in Bezug auf lumbal-anästhetische Wirkung konnte ich keineswegs nachweisen. Eine gute Wirkung trat

erst bei 0,005 (vgl. 8) ein, und zweimal bei 0,00175 und 0,0001 (vgl. 12, 13). Dass in 25 auch bei 0,005 die Wirkung mässig war, lag wohl an der verzettelten Einspritzung.

Die Temperaturen verhielten sich verschieden wie beim Cocain. Dass bei 7 und 8 die Thiere die Hinterbeine schleppten, lag wohl an einer Verletzung des Rückenmarkes mit der Nadel. Es waren die ersten Versuche.

Die tödtliche Dosis lag bei 0,036 und 0,018 (vgl. 12, 13). — Es ist also das Verhältniss der anästhesirenden und tödtlichen Dosis sehr zu Ungunsten dem Cocain gegenüber verschoben.

Von der Wiedergabe unserer sehr ausgedehnten Versuche, ein Eucain-Antitoxin zu gewinnen, sehe ich ab, da sie kein Resultat zeitigten.

Kochsalzlösungen.

Um ganz die Giftwirkung auf das Centralnervensystem auszuschalten, machte ich Versuche mit Kochsalzlösungen, welche, wie wir wissen, dem Protoplasma am meisten adäquat sind, und zwar zunächst mit der physiologischen Lösung. Vielleicht war ja der Kochsalzgehalt im Stande, durch chemische Einwirkung auf die schmerzleitende Nervensubstanz eine Lähmung der sensiblen Bahnen zu machen.

Die Resultate waren nicht besonders (vgl. 10, 17, 18, 19). Einmal kein Erfolg, das zweite Mal unsicherer Erfolg und dreimal leidlicher Erfolg.

In der Meinung, dass zu einer genügenden Einwirkung der Kochsalzgehalt zu gering sei, wählte ich eine 2proc. Lösung (vgl. 20, 21). Ich hatte beide Male eine sehr gute Anästhesie bei Injection von 1—9 ccm einer 2 proc. Lösung. Die Thiere boten keine Erscheinungen von Nebenwirkungen dar. Die Temperatur war nicht erhöht und es bestanden nach den Versuchen keine Lähmungserscheinungen an den Hinterbeinen. Die Anästhesie dauerte bis 1 Stunde.

Veranlasst durch die Erwägungen Schleich's in seinem Buch über schmerzlose Operationen versuchte ich dann die 0,2proc. Kochsalzlösung. Nach Injection von 1 ccm erzielte ich prompt bis zur Beckenhöhe Anästhesie, welche sich nach 15 Minuten wieder verlor. Weitere 2 Spritzen erzielten wiederum eine Anästhesie für 20 Minuten (vgl. 22).

Ich habe mit einer etwas grösseren Quantität 0,2proc. Lösung so gute Anästhesie erzielt, dass ich ohne eine Schmerzäusserung mit dem Pacquelin und der Knochenscheere Amputationen des Oberschenkels vornehmen konnte (vgl. 23, 24). Wenn die Anästhesie wie in 25 nicht eintrat, so darf man nicht vergessen, dass es auch stets in Betracht

gezogen werden muss, dass gelegentlich die injicirte Flüssigkeit nicht den gewünschten Weg geht.

Jedenfalls ist sicherlich ein positives Resultat bei unseren Versuchen sehr viel werthvoller, als die negativen. Die Wirkung der 0,2 proc. Kochsalzlösung stelle ich mir als eine Folge der Oedemisirung der austretenden Nerven vor, wie man auch thatsächlich bei jeder Section einer lumbal-injicirten Katze die austretenden Nerven ödematös geschwollen findet, mehr wenig hoch hinauf, je nach der Quantität der eingespritzten Flüssigkeit. Dass uns beim Menschen Versuche mit 0,2 proc. Kochsalzlösung ganz fehlschlugen, würde auch dafür sprechen. Beim Menschen wird sich die eingespritzte Flüssigkeit sofort vermischen mit der reichlichen Menge von Cerebrospinalflüssigkeit, welche stets in dem weiten Lumbalsack vorhanden ist. Entsprechend grosse Quantitäten sind nicht versucht worden. Anders bei der Katze. Ich kann mir sehr wohl vorstellen, wie hier bei dem ziemlich hohen Druck, den mehrere Cubikcentimeter Flüssigkeit in dem engen Lumbalsack der Katze ausüben, die austretenden Nerven von der Flüssigkeit durchtränkt werden, zumal sie scheidenlos sind. Vielleicht genügt auch schon der Druck auf die Nerven als solcher, indem er sie ischämisch macht und so die offenbar besonders leicht beeinflussbaren sensiblen Fasern lähmt in ihrer Leitungsfähigkeit. Dann käme noch der Temperaturunterschied zwischen Lösung und Körper in Betracht. Schleich behauptet in genanntem Buche, dass seine Lösungen geringerer Concentration bei Körpertemperatur erheblich in ihrer Wirksamkeit geschädigt gewesen seien, wenn nicht gar bei höherer Temperatur die Wirkung ganz aufgehoben war. Vielleicht wäre in der anämisirenden Wirkung des Cocains auch ein Grund seiner Alles in den Schatten stellenden anästhetischen Wirkung vom Lumbalcanal aus, abgesehen davon natürlich, dass dem Cocain offenbar eine gradezu specifische Einwirkung auf die sensible Nervensubstanz zu eigen ist, welche wir uns nicht erklären können.

Die hyperästhesirende Wirkung stärkerer Kochsalzlösungen, die schon Schleich feststellte, kann ich bestätigen. Nach Einspritzung eines Cubikcentimeters einer 10 proc. Kochsalzlösung subdural beobachtete ich eine ganz zweifellose Hyperästhesie (vgl. 27), welche längere Zeit anhielt. Schädliche Folgen hatte die starke Lösung nicht für das Thier.

Carbollösungen.

Die anästhesirende Wirkung des Carbols ist bekannt und veranlasste mich zu einigen Versuchen. 1 ccm einer 5 proc. Lösung rief eine ganz ausgezeichnete Anästhesie bis zur Beckenhöhe hervor, so

dass ich ohne jede Schmerzäusserung seitens des Thieres eine Amputation des Oberschenkels mit dem Pacquelin vornehmen konnte. Für 1/2 Stunde hielt die Wirkung an. Das zweite Hinterbein war paretisch, hatte sich aber am 4. Tage ganz wieder erholt. Nach der Injection traten klonische Zuckungen im Hintertheile auf. Besondere Temperatursteigerung wurde nicht beobachtet. Am Rückenmark fand sich nach dem Tode mikroskopisch nichts Besonderes (vgl. 28).

Mit Lösungen von 0,1—3 Proc. erhielt ich entweder kein (vgl. 29, 30, 31, 32, 33) oder ein kurz anhaltendes Resultat (vgl. 32, 34, 35).

Nach den Injectionen stellten sich fast stets lebhafte Reizerscheinungen an den Hinterbeinen ein. Die Injection als solche war nicht schmerzhaft. Regelmässig waren die Hinterbeine leicht paretisch.

Den Exitus in Versuch 34 kann ich mir nicht erklären.

Die anfänglichen Reizerscheinungen und die wenn auch vorübergehenden paretischen Folgeerscheinungen bei der 5 proc. Lösung verbieten natürlich jeden Versuch am Menschen. Die geringeren Concentrationen hatten zu schlechte Resultate beim Thierversuch, als dass sich ein weiterer Versuch gelohnt hätte.

Morphium.

Mit dem Morphium erzielte ich ein negatives Resultat. Bei kleinen Dosen von 0,001—0,005 resp. 0,01 erzielte ich keinerlei Beeinflussung der Function seitens des Centralnervensystems, bis auf geringe Salivation im letzten Falle (vgl. 36, 37). Bei grösseren Dosen von 0,03—0,05 und 0,1 trat eine ganz zweifellose Hyperästhesie auf. Dabei bestand starker Speichelfluss (vgl. 38, 39). Von weiteren Versuchen wurde deshalb abgesehen.

Nirvanin.

Die Versuche mit Nirvanin ergaben folgendes Resultat. Kleine Dosen wie 0,005 hatten vom Lumbalsack aus keine Wirkung (vgl. 40). Mit Dosen von 0,02 (vgl. 45) konnte ich schmerzlos eine Amputation des Beines vornehmen. Wir haben indess von weiteren Versuchen abgesehen, da wir bei einer Dosis von 0,05 und 0,06 sofortigen Exitus erlebten, der ohne besondere Symptome, abgesehen von geringem Speichelfluss und einmaligem Aufbäumen, ruhig erfolgte (vgl. 43, 44). Die tödtliche und die anästhesirende Dosis liegen nach meinen Versuchen so nahe bei einander, dass das Nirvanin für Lumbalanästhesie am Menschen nicht in Betracht kommt oder wenigstens kaum bessere Resultate erwarten lässt.

Peronin.

Mit dem Peronin erhielt ich sehr gute Anästhesieen, wenn ich 0,01 subdural einverleibte. Ich konnte eine Amputation des Beines vornehmen (vgl. 60). Bei 0,005 erhielt ich auch brauchbare Anästhesieen, welche indess nicht lange anhielten (vgl. 57).

Auch hier zeigte sich, dass bei grösserer Menge des Lösungsmittels die Anästhesie höher hinaufging. Besondere Nebenerscheinungen sind nicht zu bemerken. Die tödtliche Dosis vom Lumbalsack aus liegt etwa bei 0,05 (vgl. 69, 70, 41). In Versuch 68 vertrug das Thier mit Stauung am Halse 0,08. Es zeigte allerdings starke Vergiftungserscheinungen, wie profuse Speichelsecretion, starke Athemfrequenz, klonische Krämpfe, leichte Pupillenerweiterung. Indess schon einige Stunden nachher konnte die Katze sich wieder erheben und am folgenden Tage war sie ganz munter. Ein Versuchsthier hat ohne Stauung ebenfalls 0,05 gut überstanden. Die Vergiftungserscheinungen waren dieselben (vgl. 55).

Beim Kaninchen erfolgte nach 0,1, subcutan gegeben, prompt unter klonischen Krämpfen, erhöhter Athemfrequenz und Speichelfluss der Exitus (vgl. 62). Bei der halben Dosis erst nach Verlauf einer ½ Stunde unter den gleichen Erscheinungen. Vom Wirbelcanal aus erfolgte schon nach 0,01 resp. bei allmählicher Steigerung bei 0,025 der Exitus. Die Erscheinungen waren stets dieselben.

Temperatursteigerung war mehrfach festzustellen, auch bei reinen Versuchen.

Acoin.

Schon mit ½ mg erhielt ich sehr gute Anästhesie, welche es mir gestattete, ohne Schmerzäusserung des Thieres ein Bein abzunehmen (vgl. 64). Die tödtliche Dosis schwankte zwischen 0,01 und 0,04 resp. 0,05 (vgl. 58, 59, 63, 64, 66). Der Tod erfolgte stets ohne Krämpfe und ohne Speichelfluss. Die Athmung wurde verlangsamt und oberflächlich.

Temperatursteigerung, welche allein auf das Acoin zurückgeführt werden musste, ist in 58 vielleicht beobachtet.

Auch beim Acoin bleibt die Differenz zwischen dieser anästhesirenden und tödtlichen Dosis weit hinter der des Cocains zurück.

Holocain.

Mit dem Holocain erhielt ich mit Dosen von 0,01 und auch mit 0,001 recht gute Anästhesie. Letztere hielt nicht sehr lange an (vgl. 72). Abgesehen vom Speichelfluss konnte ich keine besonderen Vergiftungserscheinungen beobachten.

0,03 Holocain tödtete ganz schnell (vgl. 71).

Wir konnten uns daher von weiteren Versuchen nicht viel Besonderes versprechen.

Anästhesin.

Mit dem neuesten Anästheticum, dem Anästhesin, habe ich folgendes Resultat erreicht. Gute aber nur kurze Zeit anhaltende Anästhesie erhielt ich bei 0,0075, ohne irgend welche Complicationen (vgl. 73, 74).

Bei allen alkoholischen Lösungen erhielt ich gute Anästhesie, aber stets war eine mehr weniger lang dauernde Lähmung der hinteren Extremitäten festzustellen (vgl. 75, 76, 78).

Die Oellösung gab keine anästhetische Wirkung, wohl aber eine Lähmung, die sich erst nach 2 Tagen zurückgebildet hatte (vgl. 80).

Die tödtliche Dosis schwankte zwischen 0,036 und 0,08—0,1 und mehr (vgl. 75, 79, 81, 82). Zweifellos übt das Anästhesin hauptsächlich durch Lähmung des Athmungscentrums seine tödtliche Wirkung aus, wie die Protokolle zeigen. In Versuch 76 konnte ich das Thier nach der Injection von 0,12 Anästhesin mit künstlicher Athmung in's Leben zurückrufen. Im Uebrigen traten als Vergiftungssymptome stets enge Pupillen und unterschiedlich klonische Krämpfe auf.

Tropa-Cocain.

Mit dem Tropacocain habe ich nur zwei Versuche gemacht (vgl. 83, 84). Mit 0,02 erhielt ich recht gute Anästhesie für $^3/_4$ Stunde. Nachher fiel eine gewisse Schwerfälligkeit im Hintertheil auf. Indess kann diese auch durch andere Umstände bedingt sein. Mit 0,01 erreichte ich nur vorübergehend mässige Anästhesie. Ein abschliessendes Urtheil kann ich nach den Versuchen nicht fällen.

Tinctura opii simplex.

Die Tinctura opii simplex gebrauchte ich mit Wasser verdünnt. Die erzielten Anästhesieen mit kleinen Dosen waren wohl brauchbar (vgl. 91, 87, 88), indess doch kurz. Einmal bestand nach dem Versuch eine deutliche Schwäche in den hinteren Extremitäten. Bei grösseren Dosen beobachtete ich einmal eine reine Opiumnarkose (vgl. 88), welche das Thier gut überstand; es war in den folgenden Tagen ganz wohl. Andererseits zeigten sich Vergiftungserscheinungen, wie motorische Unruhe, welche sich zu klonischen Krämpfen steigerte (vgl. 91), oder Exitus unter Dyspnoe, Streckkrämpfen (vgl. 90). Das Resultat konnte uns nicht zu weiteren Versuchen veranlassen.

Aether.

Mit dem Aether machten wir einen Versuch, in dem Glauben, dass die fettlösende Wirkung des Aethers vielleicht von Bedeutung sein könnte. Mit kleinen Dosen hatten wir brauchbare Resultate (vgl. 92, 94, 95, 96). Bei grösseren Dosen zeigten sich nachbleibende Lähmungen (vgl. 95, 97) oder schwerer Collaps (vgl. 92), bei welchem uns künstliche Athmung gute Dienste leistete. Oder es trat der Exitus letalis ein (vgl. 98).

Alkohol.

Auch der Alkohol gab gute Anästhesieen bei 10 proc. Lösung ohne oder doch nur mit vorübergehender Lähmung (vgl. 102, 103). Höhere Concentrationen liessen sehr anhaltende Lähmung zurück (vgl. 99). Indess erreichten wir mit 24 proc. und 48 proc. Alkohol in kleiner Menge gute Anästhesieen ohne schädigende Nebenwirkung (vgl. 100, 101). 1 Spritze 96 proc. Alkohols machte vorzügliche Anästhesie, dabei aber Collaps und dauernde Lähmung. Bei grösserer Dosis erfolgte Exitus letalis (vgl. 99, 101, 103). Wie schon erwähnt, sahen wir von der Lösung des Cocains in Alkohol keine Vortheile, wir nahmen nur die Lähmungen als unangenehme Complication mit in den Kauf.

Chloroform.

Mit Chloroform erzielte ich keine Anästhesie (vgl. 104).

Destillirtes Wasser.

Mit dem destillirten Wasser erhielt ich sehr gute Anästhesieen, und zwar bei Einspritzung von 2—3 Spritzen (vgl. 106, 108, 109). Eine Spritze blieb ohne Erfolg (vgl. 105, 107, 109). 10 Spritzen machten auch weiter nach oben Anästhesie (vgl. 100). Die Einspritzung als solche war nicht schmerzhaft, soweit man das beobachten konnte. Ich denke mir, dass die Anästhesie erreicht wird durch die Infiltration der austretenden Nerven, ähnlich wie beim Kochsalz.

Zur besseren Orientirung gebe ich die Nummern der Protokolle im Zusammenhang, welche für die einzelnen Mittel in Betracht kommen. Anschliessend folgen dann die Protokolle selbst.

In Betracht kommen für

1. Cocain: 1—5, 14, 15, 16, 28, 33, 46, 47, 48, 49, 50, 51, 52, 53, 54, 84, 85.
2. Cocain β-, Eucainmischung: 6, 11, 14, 15, 18, 23, 24.
3. β-Eucain: 7, 8, 9, 10, 12, 13, 25, 26.
4. Kochsalzlösungen und zwar für
   a) physiologische: 16, 17, 18, 19.
   b) 2 proc.: 20, 21.

c) 0,2 proc.: 22, 23, 24, 25, 26.
d) 10 proc.: 27.
5. Schleich'sche Lösung: 25.
6. Carbol: 28—35.
7. Morphium: 36—39.
8. Nirvanin: 40—45.
9. Peronin: 55—57, 60—62, 67—71.
10. Acoin: 58, 59, 63—66.
11. Holocain: 71, 72.
12. Anästhesin: 73—82.
13. Tropacocain: 82, 83.
14. Tct. opii: 87—91.
15. Chloroform: 104.
16. Alkohol: 99—103.
17. Aether: 92—98.
18. Destillirtes Wasser: 105—110.

Protokolle der Versuche.

1. Schwarze Katze. 1/2 Pfund. 0,1 proc. Cocainlösung. 1/2 Spritze = 0,0005 injicirt. Nach 14 Minuten wird bei Brennen mit dem Pacquelin bis zur Beckenhöhe nicht reagirt, oberhalb sehr lebhaft. Nach 1/2 Stunde sehr gute Anästhesie bis zur Höhe der unteren Dorsalwirbel. Nach 3/4 bis 1 Stunde: Abnahme. Keine Vergiftungserscheinungen.

2. Schwarzgraue Katze. 1 1/2 Pfund. Temperatur 35,8°. 0,01 proc. Cocainlösung: 1 Spritze = 0,0001. Nach 3 Minuten wird das linke Hinterbein ohne Schmerzäusserung bis auf den Knochen durchgebrannt. Nach 10 Minuten in den Hinterbeinen leichte klonische Zuckungen. Auch an den Vorderbeinen Herabsetzung des Schmerzgefühls. Nach 1/2 Stunde: Abnahme. Keine Vergiftungserscheinungen. Temperatur nach 3 und 6 Stunden normal.

3. Schwarz-weiss-braune Katze. 1 1/2 Pfund. Temperatur 37,2°. 0,00005 Cocain in 1 Spritze. Nach 5 Minuten gute Anästhesie an den Unterschenkeln hinten, auch bei Pacquelin-Berührung. Etwas später bei Berührung der mit dem Pacquelin schmerzlos blossgelegten grossen Beinnerven Schmerzäusserung, auch nach 20 Minuten noch. Temperatur nach 2 und 6 Stunden: 38,7, 38,9°. Keine Vergiftungserscheinungen. Temperatur am folgenden Morgen 38,7°.

4. Schwarze Katze. 1 1/2 Pfund. Temperatur 35°. 0,01 proc. Cocainlösung. 0,0001 = 1 Spritze. Hinten gute Anästhesie. Temperatur nach 4, 6 und 8 Stunden: 37,6, 38,3, 38,6°. Frisst Abends gut. Nachts: Exitus.

Section: Dura ödematös, vielleicht etwas getrübt. Sonst keine Todesursache.

5. Weisse Katze. 2 Pfund. Temperatur 39,1°. 0,01 proc. Cocainlösung. 0,0001 = 1 Spritze. Nach 5 Minuten gute Anästhesie bis Brusthöhe. Katze ängstlich, macht Nickbewegungen. Athmung etwas frequent. Temperatur nach 2, 4, 6 und 8 Stunden: 36,8, 38,9, 38,5, 38,5°. Frisst gut. Munter.

6. Schwarzweisse Katze. 3 Pfund. Temperatur 38,7°. Eucain und Cocain: je 0,00005 in 1 Spritze. Nach 3 Minuten: Anästhesie bis Axill-

höhlenhöhe. Katze sehr lebhaft. Nach 7 Minuten auch Vorderfüsse anästhetisch. Athmung leicht frequent. Nach 40 Minuten: Abnahme. Temperatur nach 1, 2, 4 und 6 Stunden: 37,7, 38,2, 37,8, 37,6°. Katze ist munter. Frisst gut.

7. Schwarzgelbe Katze. Temperatur 36,4°. Eucain: 0,0001 in 1 Spritze. Nach 12 Minuten keine Anästhesie. Rechtes Bein wird etwas geschleppt. Nach 20 Minuten: idem. Temperatur nach 2, 4, 6, 8 Stunden: 40,2, 39,2, 39,4, 39,2°. Frisst gut. Nach 3 Tagen wird das Bein noch geschleppt.

8. Schwarzweisse Katze. 1 1/2 Pfund. Temperatur 37,6°. 1 proc. Eucainlösung. 0,005 = 1/2 Spritze. Nach 3 Minuten: Anästhesie hinten. Beide Hinterbeine werden geschleppt. Temperatur nach 2, 4, 6, 8 Stunden: 36,5, 37,8, 37,5, 37,5. Munter.

9. Schwarzgraue Katze. 4 Pfund. Temperatur 37,5. 0,1 proc. Eucainlösung. 0,0005 = 1/2 Spritze. Nach 3—20 Minuten nach und nach von hinten nach vorne fortschreitend Anästhesie. Katze entsprungen.

10. Gelbschwarze Katze. 2 1/2 Pfund. Temperatur 37,6°. 0,1 proc. Eucainlösung. 0,001 = 1 Spritze. Bei der Injection heftige Widerstandsbewegungen und Urinentleerung. Nach 3 Minuten gegen Nadelstiche vorne und hinten reactionslos. Athmung normal. Nach 7 Minuten auch gegen Pacquelin Anästhesie. Nach 30 Minuten: Abnahme. Temperatur nach 2, 4 Stunden: 36,3, 38,7°.

11. Schwarze Katze. 4 Pfund. Temperatur 37,9°. 0,1 proc. Cocain- und Eucainlösung. Von jeder 1/2 Spritze = 0,0005, also 0,001 = 1 Spritze der Mischung Nach 2 Minuten hinten keine Reaction, nach 3 Minuten auch vorne keine. Die Wirkung ist nach 10 Minuten unsicher. Sonst nichts Besonderes Temperatur nach 1 Stunde 37,4, Abends 36,6°.

12. Schwarzgraue Katze. 3 1/2 Pfund. Temperatur 38,8°. 0,1 proc. Eucainlösung. 0,00175 = 1 3/4 Spritze. Nach 2—3 Minuten gegen Stiche untere Hälfte anästhetisch. Nach 5 Minuten auch die obere. Untere auch gegen Pacquelin. Nach 15 Minuten auch obere. Nach 30 Minuten vorne bei Pacquelin lebhafte Reaction, etwa bis zum Rippenbogen. Nach 3/4 bis 1 Stunde an den Beinen hinten noch Anästhesie. Katze sehr munter. Temperatur nach 1, 3 Stunden: 37,8, 36,6°. Am folgenden Morgen Temperatur 39°. 1 proc. Eucainlösung. 0,018 = 2 Spritzen. Keine Vergiftungserscheinungen. Vollkommene Anästhesie. Nach 20 Minuten noch 1 Spritze, leichte Unruhe. Nach 30 Minuten: 1 Spritze. 1 Minute darauf starke Unruhe. Wirbelsäule wird wie ein Bogen gekrümmt. Athmung normal. Exitus nach 1/2 Minute. Dura ödematös und injicirt.

13. Schwarz-gelb-weisse Katze. 2 Pfund. Temperatur 36,8°. 0,1 proc. Eucainlösung. 1 Spritze = 0,001. Wird in 10 ccm Kochsalzlösung gelöst, also 1 Spritze = 0,0001 Eucain. Bis zu den Oberschenkeln kurze (20 Minuten) Anästhesie. Temperatur nach 5 Stunden 37,4°. Katze munter. 1 proc. Eucainlösung. 1 Spritze = 0,01. Gute Anästhesie. Lebhafte Athmung. Katze unruhig. Nach 1/2 Stunde noch 1 Spritze. Nach 3/4 Stunden: Exitus unter klonischen Nackenmusculaturkrämpfen. Dura ödematös, nicht hyperämisch.

14. Schwarze Katze. 2 Pfund. Temperatur 37,8°. 0,1 proc. Eucain- und Cocainlösung, je eine Spritze = 0,001 in 8 ccm Wasser gelöst, davon

1 Spritze injicirt = 0,0001. Sofort Anästhesie bis vorne, Kopf eingeschlossen. Athmung normal. Nach 20—30 Minuten: Abnahme. Katze ist lebhaft und munter. Temperatur nach 3, 4, 6, 8 Stunden: 40,3, 39,7, 39,2, 39,4°. Temperatur am anderen Tage 37,3°.

Tödtung: 1 proc. Cocainlösung. 1 Spritze = 0,01. Unruhe des Kopfes. Nach 1/4 Stunde: 1 Spritze. Die Unruhe des Kopfes wird stärker. Nach 1/2 Stunde: 1/2 Spritze. Starker Speichelfluss und vorne klonische Krämpfe. Nach 3/4 Stunde: 1/2 Spritze. Die Athmung sehr frequent. Der Kopf wird ruckweise nach vorne gestossen. Cornealreflex erloschen. Nach 1 Stunde klonische Krämpfe vorne. 1 Spritze. Vorne blitzartige Zuckungen. Starke Salivation. Nach 1 1/4 Stunde: 1 Spritze. Alsbald ruhiger Exitus. Im Ganzen 0,05 Cocain. Dura ödematös und hyperämisch. Nervenaustritte ödematös.

15. Weissgraue Katze. 2 Pfund. Temperatur 38,3°. 0,1 proc. Eucain- und Cocainlösung: je 1/2 Spritze = 0,0005 in 1 ccm Wasser gelöst. 1 Spritze = 0,0001. Sofort hinten und nach 2 Minuten auch vorne gute Anästhesie. Nach 20 Minuten: Abnahme. Temperatur nach 2, 4, 6 Stunden: 38,5, 38,7, 39°. Am folgenden Tage: Temperatur 38,8. Katze munter.

BOSTON MED. LIBRARY FEB 10 1903

Tödtung: 1 proc. Cocainlösung. 2 Spritzen = 0,02. Athmung frequenter. Kopf im Nacken. Sofort anästhetisch. Nach 5 Minuten: Cornealreflex ist erhalten. Salivation. Nach 1/4 Stunde: Cornealreflex herabgesetzt. Nach 23 Minuten wird die Katze wieder lebhafter. 1 Spritze = 0,01. Kopf wird krampfhaft nach hinten geschleudert. Cornealreflex fast erloschen. Erhöhte Athemfrequenz. Andauernde Salivation. Nacken etwas steif. Pupillen weit, reactionslos. Temperatur 36,3°. Nach 1 Stunde: Nackensteifigkeit. Mässige Unruhe des Kopfes. 1 Spritze = 0,01. Klonische Zuckungen in den Gliedern. Nach 1 Stunde 15 Minuten: 1 Spritze = 0,01. Salivation wird wieder stärker. Opisthotonus. Die Zuckungen werden zahlreicher, blitzartiger. Profuse Salivation. Nach 2 Stunden: Katze wieder munterer. Salivation hält an. Noch 2 Spritzen = 0,02. Sofort ruhiger Exitus in 2 Minuten. Keine Zuckungen. Im Ganzen also 0,07, davon den nöthigen Abzug. Dura ödematös. Rückenmark nicht hyperämisch.

16. Grau-weiss-schwarze Katze. 2 Pfund. Temperatur 38,2°. Physiologische Kochsalzlösung: 2 1/2 Spritzen. Nach 2 Minuten: Hintertheil gefühllos, später auch Vordertheil. Nach 25 Minuten: idem, ebenso nach 35 Minuten. Katze läuft ohne zu hinken. Nach 40 Minuten werden die Vorderpfoten zurückgezogen bei Stichen. Nach 50 Minuten auch hinten Abnahme. Läuft flott. Temperatur nach 3, 6 Stunden: 39,5, 38,3°. Am folgenden Morgen: Temperatur 35,3°. Katze sehr munter. 1 proc. Cocainlösung. 2 Spritzen = 0,02. Speichelfluss. Weite Pupillen. Anästhesie. Nach 12 Minuten unter leichten klonischen Krämpfen Exitus. Am Rückenmark nichts Besonderes. Dura ödematös.

17. Schwarze Katze. 4 Pfund. Temperatur 37,6°. Physiologische Kochsalzlösung: 1 Spritze. Keine Anästhesie. Auch nach 1/2 Stunde nicht. Nach 3/4 Stunde noch 2 Spritzen ohne Erfolg. Temperatur 37°. Dann wird 0,0001 Eucain-Cocainmischung in 1 Spritze injicirt. Nach 2 Minuten: Anästhesie bis Rippenbogen. Vorne unsicher. Nach 25 Minuten: idem. Nach 40 Minuten: Abnahme. Temperatur 37,1, nach 4 Stunden 39,2, am folgenden Tage 39,3°.

18. Schwarzgraue Katze. 3 Pfund. Temperatur 38,1°. Physiologische

Kochsalzlösung: 1 Spritze. Unsicherer Erfolg. Temperatur unverändert. Am folgenden Morgen 38,8°.

Tödtung: 2 Spritzen einer 1 proc. Eucain-Cocainmischung. Athmung wird frequenter. Salivation. Keine Krämpfe. Nach 7 Minuten ruhiger Exitus. Dura ödematös. Am Rückenmark nichts Besonderes.

19. Gelbweisse Katze. 2 Pfund. Temperatur 38,3°. Physiologische Kochsalzlösung: 1 Spritze. Sehr lebhaftes Thier, reagirt vorher vorne und hinten bei Nadelstichen mit Fauchen und Widerstand. Nach 2 Minuten: hinten keine Reaction, anschliessen dauch vorne nicht. Nach 20 Minuten: Abnahme bis zur Höhe des 10. Brustwirbels. Anästhesie hält hinten bis 1 Stunde an. Katze läuft ohne Störung. Temperatur nach 2, 4, 6 Stunden: 39,2, 39,4, 39°. Am folgenden Tage 39°. Katze ganz wohl.

20. Weissgelbe Katze. 3 Pfund. Temperatur 38,6°. 2 proc. Kochsalzlösung: 1 Spritze. Sofort bis zur Höhe des 10. Brustwirbels Anästhesie. Nach 10 Minuten: 2 Spritzen, hinten idem. Vorne Herabsetzung der Schmerzempfindung. Athmung ruhig. Nach 30 Minuten: 2 Spritzen. Erfolg vorne fraglich. Athmung leicht frequent. Nach 1 Stunde: 2 Spritzen. Auch vorne Anästhesie. Keine Störung des Allgemeinbefindens. Nach 1 Stunde 20 Minuten: 3 Spritzen. Idem. Temperatur 38°. Katze nachher ganz normal. Temperatur nach 3, 6 Stunden: 40, 39,7°, am folgenden Tage 39°. Katze munter.

21. Schwarzgraue Katze. 3 Pfund. Temperatur 38,3°. Reagirt auf Stiche prompt. 2 proc. Kochsalzlösung: 10 Spritzen. Sofort tadellose Anästhesie bis vorne incl. Nach 10—15 Minuten krampfhafte Athmung, tief. Nach weiteren 10 Minuten wieder ruhig. Nach 1 Stunde: Abnahme. Keine bemerkenswerthen Erscheinungen. Temperatur 37,3°. Temperatur nach 3 Stunden 38,4°, am folgenden Tage 37,8°. Katze munter.

22. Weissgelbe Katze. 3 Pfund. Temperatur 38,9°. 0,2 proc. Kochsalzlösung: 1 Spritze. Sofort Anästhesie bis zum 10. Brustwirbel. Nach 15 Minuten: Abnahme. 2 Spritzen. Hinten gute Anästhesie, vorne fraglich. Athmung ruhig. Kein Speicheln u. s. w. Nach 20 Minuten: Abnahme. Temperatur nach 4 Stunden 39,8°, nach 7 Stunden 40,2°, nach 9 Stunden 39,3°. Katze munter.

23. Schwarze Katze. 3 Pfund. Temperatur 37,8°. 0,2 proc. Kochsalzlösung: 1 Spritze. Nach 1—2 Minuten tadellose Anästhesie bis zur Höhe des 10. Brustwirbels. Erst nach 1¼ Stunde hinten Abnahme, nach 1½ Stunden deutliche Reaction hinten. Katze sehr munter. Temperatur 38,1, nach 2, 4 Stunden: 37,8, 38,8°. Am folgenden Morgen Temperatur 37,9°. Katze munter. 0,2 proc. Kochsalzlösung: 1 Spritze. Sofort Anästhesie bis zur Mitte. Nach ¼ Stunde: Amputation des linken Oberschenkels. Priostzurückschieben unempfindlich. Bei Durchtrennung der grossen Nerven lebhafte Reaction. Nach 25 Minuten: 1 Spritze. Am Nervenstamm der anderen Seite: idem. Nach 31 Minuten: 1 Spritze. Beim Knochendurchkneifen Reaction. Nach 55 Minuten: Reaction beim Abschneiden des Schwanzes. Noch 3 Spritzen. Der Schwanz wird ohne jede Reaction mehrfach abgeschnitten.

Tödtung: 1 proc. Eucain-Cocainmischung. 1 Spritze = 0,01. Nach 1—2 Minuten: Opisthotonische Krämpfe. Athmung mässig frequent. Kein Speicheln. Nach 3 Minuten noch 1 Spritze = 0,01. 10 Minuten später ruhiger Exitus unter starker Athemfrequenz.

24. Schwarze Katze. 2 Pfund. Temperatur 36,5°. Die Katze war vom Wärter vor 7 Tagen mit der Stallthür stark geklemmt, frass jetzt wieder gut, war aber auffallend still. 0,2 proc. Kochsalzlösung: 1 Spritze. Hinten Anästhesie. Bei einem Amputationsversuch lebhafte Reaction. Nach 2 Spritzen Amputation ohne jede Reaction ausgeführt. Ebenso Schwanz abgeschnitten. 20 Minuten später lebhafte Reaction bei Abnahmeversuch des anderen Beines. 2 Spritzen. Ganz schmerzlos wird auch hier jetzt amputirt.

Tödtung: 1 proc. Eucain-Cocainlösung: 1 Spritze. Nach 10 Minuten unter leichten Krämpfen Exitus. Am Rückenmark nichts Bemerkenswerthes. Nervenaustritte ödematös.

25. Schwarze Katze. 2 Pfund. 0,2 proc. Kochsalzlösung: 2 Spritzen. Beim Abschneiden des Schwanzes zuckt die Katze. 2 Spritzen. Jetzt keine Schmerzäusserung dabei. Für die Amputation sind noch 2 Spritzen nöthig, auch jetzt nicht ordentliche Anästhesie, deshalb nach 30 Minuten 0,0001 Eucain ohne exacte Wirkung und nach 40 Minuten 0,001 Eucain. Da wiederum die Wirkung fraglich, wird der Versuch abgebrochen. Ob die Punction exact, ist fraglich. Temperatur nach 3 Stunden 40,3°. Katze munter. Nach 2 Tagen: Temperatur 38,4°. Katze munter, frisst gut. 0,2 proc. Kochsalzlösung: 1 Spritze. Nach 15 Minuten: Reaction. 2 Spritzen. 15 Minuten später bei tiefem Brennen mit Pacquelin Reaction. Nach 30 Minuten: 4 Spritzen. Idem. Abgebrochen. Temperatur nach 2 Stunden: 39,9°. Am folgenden Tage: Temperatur 39,5° 0,01 proc. Eucainlösung. 1 Spritze = 0,0001. Linkes Bein ohne Reaction abgenommen. Rechts geringe Reaction, auch noch nach einer weiteren Spritze. Dann 0,1 proc. Eucainlösung = 0,001. Jetzt Amputation schmerzlos bis auf den Nervenstamm. Auch nach weiteren 4 Spritzen kein exacter Erfolg. Temperatur nach 2, 4 Stunden: 39,6, 39,8°.

Schwarze Katze. 3 Pfund. Temperatur 39,2°. 0,1 proc. Schleich'sche Lösung. 1 Spritze = 0,001 Cocain. Nach 10 Minuten ohne jede Reaction rechts hinten Amputation. Temperatur 38,6°. Katze munter. Frisst gut. Temperatur 2, 5 Stunden später: 38,6, 38,9°. Temperatur am folgenden, 2. und 3. Tage: 39, 39,9, 40,3° Nachmittags. Der Amputationsstumpf rechts eitert. Katze sehr lebhaft. 0,01 proc. Schleich'sche Lösung: 1 Spritze. Hinten sofort Anästhesie. Nach 4 Minuten ohne Reaction der Schwanz abgeschnitten, stückweise. Nach 30 Minuten: idem. Nach 35 Minuten: Abnahme. Temperatur am folgenden und 2. Tage: 38,9, 40,1°. Katze munter. Frisst gut. Am 3. Tage: Temperatur 39,1°. Lebhaft. 0,1 proc. Schleich'sche Lösung: 1 Spritze. Anästhesie gut. Ab und zu leichte Zuckung. Nach 10 Minuten: 1 Spritze. Nach 21 Minuten: 1 Spritze. Auch vorne Anästhesie. Salivation. Nach 26 Minuten: 2 Spritzen. Athmung frequent. Salivation nimmt zu. Cornea reactionslos. Leichte opisthotonische Krämpfe. Steifer Nacken. Nach 32 Minuten: 2 Spritzen. Der Kopf wird krampfhaft hin und her geschleudert. Nach 37 Minuten: 3 Spritzen. Alsbald Exitus. Katze sinkt auf die Seite. Das Herz arbeitet noch 10 Minuten nach Aussetzen der Athmung.

26. Schwarze Katze. Temperatur 37,6°. 0,2 proc. Kochsalzlösung: 2 Spritzen. Der Schwanz wird ohne Reaction mit dem Pacquelin abgenommen. Nach 30 Minuten: idem. Temperatur 37,6°. Abends 39,8°.

Am folgenden Tage Abends 39,6°. Katze lebhaft, frisst gut. 0,2 proc. Kochsalzlösung: 2 Spritzen. Hinten gute Anästhesie bei Brennen der Haut. Abends Temperatur 37,2°. Am folgenden Tage 0,2 proc. Kochsalzlösung: 2 Spritzen Amputation des Oberschenkels ohne Schmerzäusserung. Beim Abkneifen des Knochens fährt das Thier zusammen.

Tödtung: 1 proc. Eucainlösung. 1 Spritze = 0,01. Ruhiger Exitus.

27. Schwarze Katze. Temperatur 38,7°. 10 proc. Kochsalzlösung: 1 Spritze. Die Einspritzung ist schmerzhaft, auch nachher viel Jammern und Widerstand. Athmung frequent. Bei Stichen Reaction. Nach 6 Minuten sehr lebhafte Reaction bei Stichen und Brennen. Hinten gradezu Hyperästhesie. Nach 9 und 15 Minuten hinten zweifellose Hyperästhesie. Athmung ruhig. Temperatur 39°.

28. Schwarze Katze. 3 Pfund. Temperatur 38,7°. 5 proc. Carbollösung: 1 Spritze. Sofort vorne und hinten gegen robuste Stiche unempfindlich. Ohne die leiseste Reaction wird Schwanz und linker Oberschenkel abgebrannt resp. abgekniffen. Nach 1/4 Stunde gegen Stiche hinten unempfindlich, vorne Reaction.

Die Injection als solche war nicht schmerzhaft. Anfangs leichte Zuckungen des Schwanzes und auch durch den Körper, hintere Extremitäten. Diese legen sich nach 5 Minuten. Die Katze schnurrt dann gemächlich. Athmung etwas frequent. Nach 1/4 Stunde ab und zu leichte Zuckungen des Rumpfes. Für Krauen ist die Katze sehr empfänglich. Nach 1/2 Stunde gegen tiefe Stiche hinten bis Mamillahöhe unempfindlich. Vorne Reaction. Hinterbeine paretisch. Temperatur 37,1°. Am folgenden Tage: Hinterbeine erholen sich. Temperatur 39° Abends. Am 3. Tage 38,8°. Am 4. Tage: Hinterbeine vollkommen gebrauchsfähig. Temperatur 39°. Nach 6 Tagen: 37,6°. Katze läuft ungestört auf den Hinterbeinen. Subcutan 0,1 Cocain am Oberschenkel. Nach 3 Minuten starkes Speicheln. Katze legt sich auf den Rücken. Stark frequente Athmung. Starke klonische Krämpfe, welche ab und zu blitzartig einsetzen, auch des Nackens. Nach 10 Minuten wird die Athmung ruhiger. Die Zuckungen wiederholen sich regelmässig. Nach 22 Minuten: Exitus. Am Rückenmark nichts Besonderes.

29. Temperatur am vorigen Abend 37,8°. Schwarze Katze. Temperatur 38,3°. 1 proc. Carbollösung. 3 Theilstriche. Injection schmerzlos. Katze schnurrt. Leichte Zuckungen der Schwanzspitze. Athemfrequenz wenig vermehrt. Nach 10 Minuten gegen Stiche volle Reaction. Nach 17 Minuten: 5 Theilstriche. Sofort Zuckungen durch den Rumpf. Schnurrt gemüthlich. Nach 5 Minuten hören die Zuckungen auf. Athmung nach 10 Minuten noch leicht frequent. Gegen Stiche Reaction.

30. Schwarze Katze. Temperatur 38,7°. 1 proc. Carbollösung: 1 Spritze. Ganz vorübergehend leichtes Zittern des Rumpfes. Athmung regelmässig. Nach 10 Minuten: Reaction.

31. Schwarze Katze. Temperatur 39°. 2 proc. Carbollösung: 1 Spritze. Sofort setzen blitzartige Zuckungen durch den Rumpf ein. Athmung nicht verändert. Katze schnurrt. Die Zuckungen legen sich nach 4 Minuten völlig. Nach 5 Minuten: Gefühl leicht bei Stichen herabgesetzt. Alsbald normale Reaction.

32. Schwarze Katze. Temperatur 39° (vgl. 31). Hinterbeine ganz in Ordnung. 3 proc. Carbollösung: 1/2 Spritze. Sofort Zuckungen im hinteren

Theile des Rumpfes, 5 Minuten lang. Katze schnurrt. Deutliche Anästhesie im rechten Hinterbein und Schwanz. Im linken Hinterbein nicht. Rechts bis zur Höhe der unteren Dorsalwirbel. Nach 12 Minuten auch rechts nur noch wieder Abnahme.

33. Schwarze Katze. 37,5°. 3 Pfund. Abgemagert. 0,1 proc. Carbollösung: 1 Spritze. Injection schmerzlos. Keine Anästhesie. Kein Zittern. Katze verhält sich wie vorher. Am folgenden Tage: Temperatur 38,2°. Katze völlig normal. Subcutan 1 Spritze = 0,1 Cocain am Rücken. Nach 1 Minute: Speicheln. Starke klonische Krämpfe. Nach 3 Minuten: Exitus. Am Rückenmark leichte Hyperämie.

34. Graue Katze. 2 Pfund. Temperatur 37,7°. 1 proc. Carbollösung: 1 Spritze. Einstich schmerzhaft, Injection nicht. Sofort Anästhesie gegen robuste Stiche, auch vorne. Gegen Pacquelin nur hinten. Alsbald treten leichte Zuckungen in den Beinen hinten und des Kopfes auf. Kleine Rucke nach hinten. Athmung leicht frequent und etwas schwer. Der Kopf wird nach links hinten gebeugt, allmählich sinkt er ganz auf die linke Seite. Athmung wird langsamer. Nach 11 Minuten liegt der Kopf schlaff nach hinten. Nach 18 Minuten: Exitus. Rückenmarkshäute hyperämisch.

35. Weissschwarze Katze. Mager. Ausgewachsen. Temperatur 39,5°. 3 proc. Carbollösung: 1 Spritze. Injection nicht schmerzhaft. Ganz leichte Zuckungen des Körpers treten auf. Hinten sofort gegen Stiche Anästhesie, vorne herabgesetzte Empfindung. Pacquelin hinten nicht gefühlt. Nach 1/4 Stunde: Gefühl hinten kehrt zurück. Katze lebhaft, läuft steif auf den Hinterbeinen. Am folgenden Tage: Temperatur 31°. Läuft auf den Hinterbeinen gut. Munter. 3 proc. Carbollösung: 1 Spritze. Leichte blitzartige Zuckungen durch den Körper. Nach 1—2 Minuten wird eine eingestochene Nadel hinten bis zur Mamillarlinie nicht mehr empfunden, ebensowenig Pacquelin. Vorne abgeschwächte Reaction. Athmung ruhig. Ab und zu noch Zuckungen. Nach 1/4 Stunde: hinten gegen Pacquelin Abnahme. Temperatur 38,4°. Abends 38,6°. Hinterbeine werden gebraucht.

36. Schwarze Katze. 3 Pfund. Temperatur 38,3°. 0,1 proc. Morphiumlösung. 0,001 = 1 Spritze. Nach 3 Minuten am Schwanz noch Gefühl. Nach 5 Minuten: idem (Pacquelin). Athmung nicht verändert. Katze schnurrt. Nach 10 Minuten: idem. Nach 15 Minuten: idem. Nach 20 Minuten: 2 Spritzen. Nach 5 Minuten: Gefühl bei Pacquelin. Nach 10 Minuten: idem. Nach 15 Minuten: idem. Temperatur 35,7°. Abends Temperatur 40°.

37 (vgl. 36). Temperatur 40,2°. 1 proc. Morphiumlösung. 0,005 = 1/2 Spritze. Katze sehr munter, frisst gut. Nach 15 Minuten noch Reaction. Nach 20 Minuten: 1/2 Spritze. Nach 5 Minuten reagirt sie noch. Starke Salivation. Schnurrt. Nach 10 Minuten, 15 Minuten: Reaction.

38 (vgl. 37). Katze munter. Frisst gut. Schnurrt. Temperatur 40°. 1 proc. Morphiumlösung. 1 Spritze = 0,01. Nach 5, 10 Minuten: Reaction. Katze schnurrt. Athmung normal. Nach 15 Minuten Reaction. Nach 22 Minuten: 2 Spritzen. Nach 1/4 Stunde heftige Reaction. Deutliche Hyperästhesie. Bei Berührung des Tisches Zuckung durch den ganzen Körper. Salivation. Mässige Unruhe.

39 (vergl. 38). Temperatur 39,8°. Katze munter. Gut gefressen. 1 proc. Morphiumlösung. 5 Spritzen = 0,05. Nach 7 Minuten am Hinter-

bein Reaction bei Pacquelin. Starke Salivation. Bei leichter Erschütterung des Tisches zuckt die Katze zusammen. Athmung normal. Nach 1/4 Stunde: idem. Nach 22 Minuten: 5 Spritzen. Nach 1/4 Stunde bei Stichen lebhaftes Zusammenzucken. Profuse Salivation. Katze sieht trübe aus den Augen. Nach 1/2—3/4 Stunde hat sich die Katze wieder erholt. Keine Salivation. Hyperästhesie besteht fort.

40. Schwarze Katze. 3 Pfund. Temperatur 38,3°. 1/2 proc. Nirvaninlösung. 1 Spritze = 0,005. Nach 10 Minuten am Schwanz und Oberschenkel Reaction. Nach 18 Minuten: 1 Spritze. Nach 5, 10, 15 Minuten: Reaction.

41. Schwarze Katze. 2 Pfund. Temperatur 38,1°. 2 proc. Nirvaninlösung: 2 Spritzen. Nach 5, 10, 15 Minuten lebhafte Reaction am Oberschenkel und Schwanz. Temperatur Abends 38,9°.

42 (vgl. 41). Temperatur 37,6°. 2 proc. Nirvaninlösung. 0,02 = 1 Spritze. Nach 1/4 Stunde noch deutliche Reaction hinten. Noch 1 Spritze. Nach 10 Minuten: Schwanz ohne Reaction abgeschnitten, sonst unsicherer Erfolg.

43 (vgl. 42). Temperatur 39,2°. Katze hat gut gefressen. 2 proc. Nirvaninlösung. 2 Spritzen = 0,04. Sofort hinten Anästhesie. Schwanz wird ohne irgend welche Reaction abgeschnitten und gebrannt. Linkes Bein nach ca. 4—5 Minuten ebenfalls. Motorische Zuckungen bei Nervendurchtrennung. Bei Abkneifen des Knochens keine Reaction. Nach 12 Minuten rechter Oberschenkel abgebrannt. Reaction, deshalb noch 2 Spritzen. Jetzt wird der Knochen ohne Reaction abgekniffen. Nach 24 Minuten: Exitus ruhig. Einmaliges Aufbäumen. Pupillen reagirten noch. Mässige Salivation.

44. Schwarze Katze. Temperatur 37,2°. Reagirt bei Pacquelin prompt. 2 proc. Nirvaninlösung. 1/2 Spritze = 0,01. Nach 2 Minuten: Pacquelin am Schwanz nicht empfunden. Nach 4 Minuten am Bein tief Pacquelin nicht empfunden. Am rechten Bein geringe Reaction in der Tiefe. Nach 5 Minuten am Schwanz und linken Bein nicht reagirt, rechts wenig. Katze sehr munter. Nach 10 Minuten: rechts idem. Nach 15 Minuten: rechts idem. Links kehrt das Gefühl zurück. Am Schwanz idem. Katze munter, schnurrt. Leckt sich.

Tödtung: 2 proc. Nirvanin. 2 Spritzen = 0,04. Sofortiger Exitus, ohne Krämpfe, ruhig. Rückenmark normal.

45. Schwarze Katze. Lebhaft. Temperatur 39,6°. 2 proc. Nirvaninlösung. 1 Spritze = 0,02. Nach 3 Minuten: Schwanz und Bein jederseits abgebrannt und abgekniffen ohne jede Reaction. Katze sehr ruhig. Leicht getrübte Augen; nach 10 Minuten wieder klar. Schnurrt ruhig und beisst am Verband. Nach 1/2 Stunde bei Brennen hinten keine Reaction. Schnurren. Katze trinkt Milch. Abends Temperatur 39,4°.

46. Weissschwarze Katze. Temperatur 38,6°. 1 proc. Coacainlösung. 1 Spritze = 0,01. Stauung am Halse. Athmung unverändert. Anästhesie bis zur Höhe der Beckenschaufel hinten vollkommen. Kein Speicheln. Geringe Pupillenerweiterung. Vorne bei Pacquelin Reaction. Nach 20 Minuten: Stauung abgenommen. Hinten vollkommene Anästhesie. Nach 1/2 Stunde: idem. Katze sehr ruhig. Leicht frequente Athmung. Nach 40 Minuten: 1 Spritze ohne Stauung. Starke Salivation, Pupillen sperrweit. Auch vorne gegen Pacquelin starke Herabsetzung der Schmerzempfindung. Nach 1/4 Stunde: idem. Stark frequente Athmung. Kopf sehr unruhig. Leichte

klonische Zuckungen. Nach 2 Stunden: Katze läuft hinten leicht schleppend. Temperatur 36,6°. Nachts gestorben.

47. 1 proc. Cocainlösung. Temperatur 39,5. 2 Spritzen = 0,02. Anästhesie vollkommen hinten gegen Pacquelin Sofort Stauung am Halse. Unruhe des Kopfes. Kein Speicheln, ab und zu Lecken mit der Zunge. Pupillen mittelweit. Keine Krämpfe. Nach 1/4 Stunde: Abnahme der Stauung. Unruhe hält an. Pupillen viel weiter. Nach 25 Minuten noch 3 Spritzen = 0,03. Sofort Stauung am Halse. Leichter Speichelfluss. Nach 1/2 Stunde stellt sich der Speichelfluss mehr ein. Unruhe des Kopfes legt sich. Athmung frequent. Pupillen ungleich. Cornealreflex erhalten. Nach 40 Minuten: Katze ruhig, Athmung frequent. Kein Speicheln. Keine Krämpfe. Nach 3/4 Stunde: idem. 2 Spritzen ohne Stauung. Alsbald ruhiger Exitus.

48 Schwarze Katze. 4 Pfund. 1 proc. Cocainlösung. 1 Theilstrich = 0,001. Stauung am Halse. Nach 2 Minuten: Anästhesie hinten gegen Pacquelin. Vorne Fauchen bei Berühren. Athmung, Pupillen unverändert. Kein Speicheln. Nach 13 Minuten: 10 Spritzen mit Stauung. Nach 2 Minuten ruhiger Exitus, keine Krämpfe.

49. Schwarze Katze. Sehr lebhaft und kräftig. 6 Pfund. Temperatur 39,9°. 0,1 Cocain Merck. gelöst in 50 ccm 0,2 proc. Kochsalzlösung, also in 1 ccm 0,002 Cocain. 1 Spritze = 0,02. Nach 4 Minuten Stauung am Halse. Gegen Stiche nach 4 Minuten hinten keine Reaction, vorne Fauchen. Nach 5 Minuten auch Pacquelin bis linke Brustwarzenhöhe nicht gefühlt. Athmung unverändert. Nach 40 Minuten gegen Pacquelin nicht reagirt. Abgebrochen.

50 (vgl. 49). 0,1 Cocain Merck. in 10 ccm 0,2 proc. Kochsalzlösung gelöst, also in 1 ccm 0,01 Cacain. Temperatur 39,4°. Katze sehr mobil. 2 Spritzen = 0,02. Sofort Stauung am Halse. Anästhesie auch gegen Pacquelin bis zum 10. Brustwirbel links. Nach 8 Minuten scheinbar auch vorne geringe Anästhesie. Athmung mässig frequent. Pupillen mässig erweitert. Nach 15 Minuten: Unruhe. Frequente Athmung. Zuckungen des Kopfes. Nach 17 Minuten: Unruhe in den Beinen. Nach 20 Minuten: Ruhe. Starke Athemfrequenz. Auch wieder Fauchen. Keine Salivation. Nach 1 Stunde: Katze wieder sehr mobil. Athmung leicht frequent. Lebhaftes Fauchen bei Berührung. Hinten noch Anästhesie gegen tiefe Stiche und Pacquelin. Stauung ab.

51 (vgl. 50). Temperatur 39,2°. Katze sehr lebhaft. Zuckt lebhaft bei Stichen. Beide Hinterbeine in Ordnung. 0,1 Cocain Merck. gelöst in 5 ccm 0,2 proc. Kochsalzlösung, also in 1 Spritze 0,02 Cocain. 2 Spritzen = 0,04. Sofort Halsstauung. Anästhesie vollkommen gegen Pacquelin und tiefe Stiche. Vorne später auch gegen Pacquelin herabgesetzte Schmerzempfindung. Athmung frequent. Keine Salivation. Katze liegt still, faucht lebhaft, wenn man sich ihr vorne nähert. Nach 3/4 Stunde: Stauung abgenommen. Nach 2 Stunden: Katze sehr lebhaft, faucht stark. Leistet lebhaften Widerstand.

52 (vgl. 51). Katze sehr munter. Temperatur 39,3°. 0,1 Cocain Merck. gelöst in 5 ccm 0,2 proc. Kochsalzlösung, also in 1 Spritze = 0,02 Cocain. 4 Spritzen = 0,08. Stauung war aus äusseren Gründen ver-

zögert. Nach 10 Minuten ruhiger Exitus, ohne Speicheln. Krämpfe. Starkes Oedem der Dura.

53. Weissgraue Katze. 3 Pfund. Temperatur 38,1°. 0,1 Cocain Behringer gelöst in 10 ccm 0,02proc. Kochsalzlösung, also in 1 Spritze 0,01 Cocain. 1 Teilstrich = 0,001. Nach 5 Minuten keine Reaction gegen Pacquelin hinten bis 2 Finger breit unterhalb des Rippenbogens. Bis zum 10. Brustwirbel Zucken der Haut, oberhalb Reaction. Stauung am Halse. Athmung ruhig. Nach 10,15 Minuten: idem. Leichter Opisthotonus. Nach 25 Minuten lässt die Anästhesie bis zur Höhe der Beckenschaufel nach. Wenn man den Kopf nach unten beugt, Widerstand. Der Kopf wird wieder in den Nacken gelegt. Nach 1/2 Stunde: idem. Nach 35, 45 Minuten: idem. Nach 1 Stunde: Opisthotonus verschwunden. Katze sehr mobil. Nach 2 Stunden: Stauung abgenommen. Anästhesie hinten noch unvollkommen.

54 (vgl. 53). Mittags gut gefressen. Läuft munter. Temperatur 39,7°. 0,1 Cocain Behringer gelöst in 10 ccm 0,2proc. Kochsalzlösung, also in 1 Spritze 0,01 Cocain. 3 Spritzen. Nach 1 Minute: Exitus unter einmaligem Zucken des Kopfes in dem Nacken. Stauung am Halse war verhindert worden. Oedem der Dura bis zum Brusttheil, besonders an den Nervenaustritten.

55. Schwarz-grau-weisse Katze. 4 Pfund. Temperatur an den Tagen vorher: 38,8, 38,8, 39°. 0,1proc. Peroninlösung. 1 Spritze = 0,001. Nach 15 Minuten: mobil. Nach 20 Minuten: 1 Spritze. Nach 10—12 Minuten wird auf Pacquelin hinten sichtlich weniger reagirt. Nach 15 Minuten hinten kaum Reaction, auch auf dem Rücken in Beckenhöhe nicht. Vorn prompte Reaction. Nach 35 Minuten am Schwanz keine Reaction, auch an den Pfoten nicht. An den Oberschenkeln wieder Reaction. Nichts Abnormes sonst beobachtet. Temperatur 37,3. Temperatur nach 2 Stunden 38,8°. Am andern Morgen: Temperatur 38,6. Katze sehr mobil. Frisst gut. 1proc. Peroninlösung. 1 Spritze = 0,01. Nach 3 Minuten hinten bis 2. Rippenbogen links völlige Anästhesie bei Pacquelinprüfung. Nach 12 Minuten: idem. Nach 1 Stunde: idem. Später Abnahme. Temperatur 38,2°. Keine besonderen Beobachtungen. Pupillen unverändert. Athmung unverändert. Katze lag gegen Schluss des Versuches gemächlich mit dem Kopfe auf der rechten Vorderpfote. Nach 1 1/2 Stunden hinten noch sehr deutliche Anästhesie (Pacquelin). Katze läuft nachher sicher. Temperatur 38,2°. Am zweiten Tage gut gefressen. Morgens 39,5°. 1proc. Peroninlösung. 5 Spritzen = 0,05. Leichte Schmerzäusserung bei der Injection. Alsbald völlige Anästhesie bis zum Rippenbogen. Oberhalb Herabsetzung, auch auf dem Kopfe. Pupillen werden weit. Mässige Salivation. Vorne vorübergehend leichte klonische Zuckung. Katze legt den Kopf nach rechts hinüber und gewisse Nackensteifigkeit. Katze somnolent. Athmung sehr frequent. Nach 1/2 Stunde: Temperatur 37,7°. Katze wieder völlig mobil. Anästhesie vollkommen. Pupillen weit. Keine Salivation. Athmung ruhig. Nach 3/4 Stunde: Anästhesie hinten gut. Katze munter. Pupillen weit. Temperatur 36,9°. Das linke Hinterbein wird etwas geschleift (in Folge der Verletzung mit Pacquelin), nicht gelähmt. Temperatur Abends 40,2°. Am dritten Tage: Temperatur 38,8°. Sofort 6 Spritzen einer 1proc. Peroninlösung = 0,06. Wegen Unruhe wurde die Nadel verrückt, deshalb wohl 3 Spritzen nicht in den Duralsack. Sofort

neue Punction und noch 5 Spritzen, schmerzhaft. Einmalige klonische Krämpfe des Hintertheiles. Einmaliges Einziehen des Leibes. Pupillen weit. Starke Salivation. Exitus in 4—5 Minuten.

Section: Starkes Oedem der Dura, besonders an den Nervenaustritten. Rückenmark nicht verletzt.

56. Weissgraue Katze. ca. 4 Pfund. Temperatur Morgens 39, Abends 38,7° im Durchschnitt. 1 proc. Peroninlösung. 1 Spritze = 0,01. Sofort gegen robuste Stiche hinten Anästhesie. Nach 2 Minuten auch gegen Pacquelin, in der Tiefe, bis zur Höhe des drittletzten Lumbalwirbels. Oberhalb abgeschwächte Reaction. Vom 1. Lumbalwirbel nach vorne deutliche Reaction. Athmung frequent. Nach 20 Minuten: idem in Bezug der Anästhesie. Athmung ruhig. Katze leckt sich. Säuft Milch. Keine Salivation. Pupillen etwas erweitert? Katze zittert. Nach 3/4 Stunde: Anästhesie idem. Temperatur 37°. Nach 1 Stunde: Anästhesie bis Beckenhöhe. Nach 1 1/4 Stunden: idem. Katze ruhig. Katze schnurrt. Leckt sich. Nach 2 Stunden hinten Abnahme. Katze ruhig Temperatur 38,1°. Läuft schlank. 2 Stunden später: Temperatur 39,2°. Gut gefressen. Munter.

57 (vgl. 56). Temperatur 40,2°. Katze mässig gefressen. Reagirt hinten auf Pacquelin prompt. 1 proc. Peroninlösung. 1/2 Spritze = 0,005. Nach 2—3 Minuten im linken Bein bis incl. linke Beckenhälfte Anästhesie bei Pacquelin. Am Schwanz und rechten Hinterbein wie vorn Reaction. Nach 10 Minuten idem. Pupillen nicht verändert. Athmung leicht frequent. Nach 3/4 Stunde: idem. Nach 1 Stunde: auch im linken Bein lässt die Anästhesie nach. Temperatur 38,8°. Temperatur nach 2 Stunden 40,2°. Am folgenden Tage: Temperatur Morgens 40,5°. 2 Spritzen einer 1 proc. Peroninlösung = 00,2, Canüle undicht, vorbei. 7 Minuten später: 7 1/4 Spritzen 0,075 Anästhesie bis zum Rippenbogen. Pupillen nicht erweitert. Athmung frequent. Temperatur 38,3°. Keine Salivation. Katze ruhig. Nach 1/2 Stunde: Anästhesie dieselbe. Nach 3/4 Stunde: Pupillen etwas weit. Athmung ruhiger. Katze schnurrt. Anästhesie dieselbe. Temperatur 37. Versuch abgebrochen. Temperatur nach 2 Stunden: 40,5°. Am 2. Tage: Temperatur 40,4, 39,4°. Am 3. Tage: Temperatur 39,9°. Katze munter. Frisst gut. 8 Spritzen einer 1 proc. frischen Peroninlösung. Exitus ruhig, ohne Krämpfe. Nach 5 Minuten: Cyanose der Zunge und Lippen. Rückenmark intact.

Starkes Oedem der Dura, besonders an den Nervenaustritten. Zum Theil recht wesentliche Eiterung an den gebrannten Stellen.

58. Schwarzgraue Katze. 4 Pfund. Temperatur 38,8°. 0,25 proc. Acoinlösung 1 Spritze = 0,0025. Nach 2 Minuten: am Schwanz und Hinterbein Herabsetzung gegen Pacquelin. Nach 5 Minuten nur Herabsetzung, nach 10 Minuten Anästhesie bis 3. Lendenwirbelhöhe und bei tiefem Brennen. Vorne heftige Reaction. Pupillen unverändert, ebenso Athmung. Keine Salivation. Nach 1/2 Stunde: idem. Nach 3/4 Stunde bei tiefem Brennen auch hinten wieder Reaction. Temperatur 38°. Läuft gut. Temperatur nach 2 Stunden 38, am 2. Tage 39,8, am 3. Tage 39°, am 4. Tage Morgens 39°. Nachmittags: Temperatur 39,4°. Bei Berührung mit Pacquelin hinten lebhafte Reaction. 1/2 proc. Acoinlösung. 1 Spritze = 0,005. Nach 2 Minuten wird Pacquelin nicht gefühlt am Schwanz, Hinterbeinen, bis zur Höhe der Punction. Die anästhetische Zone geht am Bauch noch etwas höher hinauf. Oberhalb leb-

hafte Reaction. Nach 10 Minuten: Anästhesie um 2—3 Wirbel höher. Katze ist vorübergehend schwach, leicht trübe. Schliesst die Augen. Nach 15 Minuten: Anästhesie unverändert. Katze munter. Athmung, Pupillen unverändert. Keine Salivation. Nach 30 Minuten: idem. Temperatur 39°. Nach 3/4 Stunde: idem. Katze ruhig. Athmet gleichmässig. Nach 1 Stunde bei tiefem Brennen giebt sie Schmerzäusserung von sich. Temperatur 39°.

Tödtung: 8 Spritzen der 1/2 proc. Acoinlösung. Nach der 8. collabirt die Katze. Fällt schlaff zusammen. Keine Krämpfe. Ab und zu leichte fibrilläre Zuckungen am Fell. Zunge hängt heraus. Keine Salivation. Athmung verlangsamt, oberflächlich. Nach 5 Minuten: Athmung wieder frequenter. Kopf wird bewegt. Cornealreflexe erhalten. Nach 10 Minuten gegen Pacquelin nur am Ohr Abwehrbewegungen und bei tiefem Brennen am Kopf. Pupillen erweitert. Der Kopf kann noch nicht aufgerichtet getragen werden. Katze miaut nicht. Nach 1/4 Stunde noch 2 Spritzen. Alsbald einmalige Abwehr, sie beisst sich in ein Tuch fest. Athmung setzt aus. Ab und zu noch Zuckung des Felles an der Brust. Nach 4 Minuten ruckweise Athmung. Exitus nach 21 Minuten. Zunge blau. Rückenmark nicht verletzt. Oedem wie immer.

59. Schwarze Katze. 5 Pfund. Temperatur 38,5°. 1/2 proc. Acoin. 1 Spritze = 0,005. Nach 3 Minuten gegen Pacquelin in der Tiefe gefühllos bis zum Rippenbogen. Oberhalb Abnahme 2 cm, höher heftige Reaction. Athmung unverändert. Nach 15 Minuten: idem. Nach 1/2 Stunde: Temperatur 38,1°. Katze ruhig. Munter. Nichts Besonderes.

60. Gelbweisse Katze. 5 Pfund. Temperatur 38,2°. 0,1 Proc. Peroninlösung. 10 Spritzen = 0,01. Sofort ohne Reaction der Schwanz abgebrannt. Anästhesie gegen Pacquelin geht bis zu den oberen Brustwirbeln und Vorderbeinen incl. Ueber dem Schulterblatt (die Katze liegt ausgestreckt) Herabsetzung. Am Nacken und Kopf lebhafte Reaction. Nach 20 Minuten: Katze ruhig. Athmung leicht frequent. Miaut ab und zu. Pupillen etwas erweitert. Temperatur 36,9°. Nach 1/2 Stunde: Anästhesie bis zur unteren Brustwirbelsäule zurückgegangen. Nach 3/4 Stunde: exacte Anästhesie bis zum 3. Lendenwirbel, auch am After. Nach 1 Stunde: Temperatur 36,8°. Anästhesie idem. Läuft ohne Störung. Temperatur nach 1 Stunde 37,8, nach 2 Stunden 38,4°. Am folgenden Tage: Temperatur Morgens 39, Mittags Temperatur 40,3°.

Tödtung: 1 proc. Peroninlösung. Stauung am Halse. Zu empfehlen 3 Spritzen 0,03. Exitus in Erstickung. Pupillen weit. Rückenmark: nichts Besonderes.

61. Schwarzgraue Katze. 3 Pfund. Temperatur 38,6°. 0,1 proc. Peroninlösung. 5 Spritzen = 0,005. Alsbald auch vorne Anästhesie. Katze collabirt. Athmung sehr frequent. Starke Salivation. Pupillen unverändert. Es liegt eine Verwechslung mit 1,0 proc. Peronin vor. Nach 13 Minuten hat die Katze sich erholt. Miaut wieder. Salivation hört auf. Die Katze läuft taumelnd. Nach 55 Minuten: Temperatur 36,2°. Läuft sicher. Athmet ruhig. Nach 1 Stunde: auch bei tiefem Brennen war noch hinten bis zur Beckenhöhe völlige Anästhesie. Schwanz ohne Reaction abgeschnitten. Oberhalb bis vorne herabgesetzte Reaction. Nach 2 1/2 Stunden an Hinterbeinen und Schwanz noch herabgesetzte Empfindung bei Pacquelin, oberflächlich. Temperatur 38, nach 2 Stunden 39,8. Am folgenden Tage Temperatur

40,3°. Am 2. Tage: Katze munter. Gut gefressen. Temperatur 39°. 0,1 proc. Peroninlösung. 5 Spritzen = 0,005. Sofort bis zum 9. Brustwirbel Anästhesie. Temperatur nach 20 Minuten 38,4°. Nach 1/2 Stunde: Anästhesie nur noch im linken Hinterbein. Nach 50 Minuten auch hier deutliche Abnahme. Nach 1 Stunde: Anästhesie nur noch bis Beckenhöhe dieselbe. Oberhalb Reaction. Nach 1 1/2 Stunden: Katze munter. Leckt sich. Am Hinterbein und Schwanz idem. Am Becken und Kreuzbein lebhafte Reaction. Nach 1 3/4 Stunden: idem. Temperatur 37,9°. Abgebrochen. Temperatur Abends 40,1°. Am folgenden Tage: Temperatur Morgens 38. Mittags Temperatur 40,3°. 1/2 proc. Acoinlösung. 1/2 Spritze = 0,0025. Nach 2 Minuten gegen Pacquelin Anästhesie am Schwanz und Hinterbeinen. Am Rücken bis zum Ende der Brustwirbelsäule. Nach 1/2 Stunde wird der linke Unterschenkel abgebrannt. Bei Durchtrennung der Nerven und Durchkneifen des Knochens lebhafte Reaction. Nach 1 Stunde: 10 Spritzen. 1/2 proc. Acoinlösung. Keine Krämpfe. Keine Salivation. Pupillen etwas erweitert. Athmung sehr frequent und krampfhaft, dann verlangsamt. Nach 10 Minuten ruhiger Exitus. Am Rückenmark u. s. w. nichts Besonderes.

Grauschwarze Katze. 3 Pfund. Temperatur 38,1°. 1 proc. Peroninlösung. 1 Spritze = 0,01. Nach 5 Minuten (Pacquelin functionirte nicht): Anästhesie bis zur Höhe des 3. Lendenwirbels Nach 10 Minuten wird der linke Unterschenkel mit Pacquelin abgebrannt. Nirgends Reaction, auch nicht beim Durchkneifen des Knochens mit Knochenscheere. Schwanz ohne Reaction abgebrannt. Nach 3/4 Stunde hinten links idem und am Schwanz. Hinten rechts nur Herabsetzung. Noch 6 Spritzen = 0,06. Nach 4 Minuten klonische Krämpfe der Vorderextremitäten und Kaumuskeln. Salivation. Pupillen erweitert. Athmung frequent, dann verlangsamt. Exitus nach 10 Minuten. Oedem der Dura bis zum Dorsalmark.

Vgl. 59. Temperaturen 38,1 und 39,2°.

Tödtung: Katze gut gefressen. Läuft gut. 1 proc. Peroninlösung: 4 Spritzen voll = 0,04. Katze collabirt alsbald, fällt nach rechts hinüber. Athmung sehr frequent. Pupillen leicht erweitert. Starke Salivation. Kopf wird mehrmals in den Nacken geworfen. Leichte Steifigkeit des Nackens. Nach 1/2 Stunde: Athmung noch frequent. Katze sonst munter. Noch 3 volle Spritzen. Katze fällt zusammen. Keine Krämpfe. Athmung wird sehr langsam, setzt nach 5 Minuten aus.

62 1. Kaninchen. 2 1/2 Pfund. Zur Bestimmung der tödtlichen Peroninindosis 1 proc. Peroninlösung subcutan. 0,1 = 10 Spritzen. Nach 5 Minuten setzen allgemeine klonische Krämpfe ein. Athmung sehr frequent. Salivation. 3 Minuten später ruhiger Exitus.

2. Kaninchen. 2 1/2 Pfund. 1 proc. Peroninlösung. 1 Spritze = 0,01 in den Duralsack. Nach 2 Minuten 2 mal leichte klonische Zuckungen durch den Körper. Athmung frequent Ruhiger Exitus.

3. Kaninchen. 3 Pfund. 1 proc. Peroninlösung. Subcutan 5 Spritzen = 0,05. 11 Uhr 26 Minuten. Athmung frequent. Nach 1/2 Stunde: Salivation. Nach 35 Minuten klonische Krämpfe der Kaumuskeln. Athmung ruhiger Nach 40 Minuten wieder Krämpfe vorne und durch den Körper. Dann steigern sich die klonischen Krämpfe. Athmung vorne frequenter. Exitus nach 1 Stunde 9 Minuten.

4. Kaninchen. 3 Pfund. 1,0 proc. Peroninlösung. Subdural 1/2 Spritze

= 0,005. 11 Uhr 45 Minuten. Nach 22 Minuten: Athmung unverändert. Nach 1¼ Stunde keinerlei Erscheinungen, bis auf ganz vorübergehende geringe Zuckungen. Am folgenden Tage wieder ½ Spritze einer 1 proc. Peroninlösung = 0,005 subdural. Nach ½ Stunde (Athmung vielleicht etwas frequent) noch ½ Spritze. Nach ¾ Stunde noch ½ Spritze. Leichte Salivation. Katze leicht schläfrig. Nach 1½ Stunden noch 1 Spritze, also im Ganzen 3½ Spritzen 0,025 Peronin. Leichte klonische Krämpfe der Nackenmuskeln, bei Berührungen besonders. Das Thier liegt schlaff auf der linken Seite. Ab und zu Zuckungen durch den Körper. Erst nach 5 Stunden Exitus.

63. Weisse Katze. 5 Pfund. 0,05 proc Acoinlösung. Temperatur 37,6°. 5 Spritzen = 0,0025. Alsbald Anästhesie gegen Pacquelin an Hinterbeinen und bis zum Kreuzbein hinauf. Unterschenkel wird abgenommen. Durchtrennung der Nervenstämme schmerzhaft, Abkneifen des Knochens nicht, besonders auch des Periosts nicht. Nach 25 Minuten noch 5 Spritzen = 0,0025. Die Anästhesie geht auf dem Rücken bis zum 11. Brustwirbel. Der Stumpf der Nerven am Bein noch schmerzhaft. Auch 12 Minuten später noch. Nach weiteren 14 Minuten: 1 Spritze einer 0,5 proc. Acoinlösung = 0,005. Katze fällt nach 3 Minuten zusammen. Athmung unverändert. Leichte unregelmässige Zuckungen des Vorderkörpers. Geringe Salivation. Nach 8 Minnten wird die Katze wieder mobil, knabbert am Brett. Nach 13 Minuten: Athmung ganz vereinzelt, stossweise. Nach 20 Minuten: Exitus. Sectionsbefund wie gewöhnlich.

64. Weisse Katze. 3 Pfund. Temperatur 37,2°. 0,05 proc. Acoinlösung. 1 Spritze = 0,0005. Sofort Anästhesie bis zum 3. Lendenwirbel gegen Pacquelin. Nach 24 Minuten: beide Beine werden ohne irgend welche Reaction abgenommen. Grenze: 3. Lendenwirbel. Nach 26 Minuten: 1 Spritze einer 0,5 proc. Acoinlösung = 0,005. Katze lässt den Kopf hängen. Athmung unverändert. Katze sehr schlaff. 2 Spritzen: einmaliges Aufbäumen des Kopfes, Katze sinkt dann todt zusammen.

65. Schwarzweisse Katze. 4 Pfund. Temperatur 38,1°. 0,05 proc. Acoinlösung. 1 Spritze = 0,0005. Nach 3 Minuten: Schwanz und Beine gegen Pacquelin gefühllos. Am Kreuzbein bis 3. Lendenwirbel nur Herabsetzung, oberhalb normale Empfindlichkeit. Abgebrochen. Temperatur nach 2 Stunden 39, nach 3 Stunden 39,1, nach 4 Stunden 39°. Am folgenden Tage: Temperatur Morgens 39,5, Mittags 40,5°. 0,05 proc Acoinlösung. 1 Spritze = 0,0005. Anästhesie bis zum 7.—8. Brustwirbel. Beim Durchbrennen des Hinterbeines leichte Reaction. Nach 16 Minuten noch 1 Spritze = 0,0005. Noch dieselbe Reaction. Nach weiteren 19 Minuten: 1½ Spritze 0,00075. Sofort hierbei Reaction bei Durchbrennen der Hinterbeine und Nerven. Anästhesie bis 7. und 8. Brustwirbel. Vorne prompte Reaction. Athmung nicht frequent. Katze munter. Nach weiteren 14 Minuten: 0,5 proc. Acoinlösung. 4 Spritzen = 0,02. Katze sinkt zusammen. Alsbald Exitus.

66. Schwarze Katze. 6 Pfund. 0,5 proc. Acoinlösung. 1 Spritze = 0,005. Temperatur 38,2°. Anästhesie wie gewöhnlich. Sonst nichts Besonderes. Temperatur 37,8°. Nach ¾ Stunde noch 1 Spritze = 0,005. Unverändert. Nach 1 Stunde noch 1 Spritze = 0,005, gut vertragen. Am folgenden Tage: Katze munter. Mittags Temperatur 37,8°. 0,5 proc.

Acoinlösung. 2 Spritzen = 0,01 in den Subduralraum. Athmung vorübergehend leicht frequent. Katze ruhig. Nach 1/2 Stunde noch 2 Spritzen = 0,01. Katze schlaff, keine Krämpfe. Athmung unverändert. Nach 3/4 Stunde noch 2 Spritzen = 0,01. Katze liegt mehrere Stunden noch schlaff da. Nachher läuft sie munter. Frisst gut. Temperatur 37,5°. Am folgenden Tage: munter. Temperatur 39,5°. 0,5 proc. Acoinlösung. 6 volle Spritzen = 0,03. Katze fällt zusammen. Athmung leicht frequent. Ganz leichte Salivation. Pupillen mässig erweitert. Nach 1/4 Stunde noch 2 Spritzen = 0,01. Nach 5 Minuten: Exitus. Athmung hört nach und nach auf. Salivation etwas stärker. Keine Krämpfe.

67. Katze. 4 Pfund. 1 proc. Peroninlösung. Stauung am Halse (Zunge leicht blau). Athmung frequent. Weite Pupillen. Salivation. 1 Spritze = 0,01. Sofort Anästhesie: hinten, vorne nach 5 Minuten gegen Pacquelin. Die zu starke Stauung nach 15 Minuten gelöst. Salivation hört auf. Athmung wird langsamer. Pupillen enger. Anästhesie unverändert. Nach 1/2 Stunde im rechten Vorderbein Reaction, links und im Rücken keine bei Pacquelin. Speicheln setzt wieder ein. Nach 37 Minuten: Stauung am Halse wieder angelegt. 3 Spritzen = 0,03. Bald Exitus.

68. Katze. 6 Pfund. 1 proc. Peroninlösung. Stauung am Halse. Dann 1/2 Spritze = 0,005. Keine Veränderung. Athmung ruhig. Anästhesie hinten mässig. Nach 8 Minuten noch 3 1/2 Spritzen = 0,035, zusammen 0,04. Katze bäumt sich einmal auf, liegt dann ruhig, frequente Athmung. Kein Speicheln oder sonst etwas. Pupillen ganz wenig erweitert. Anästhesie gegen Pacquelin bis zum Halse. Nach 1 Stunde: Katze hatte keine Krämpfe, Athmung hat sich allmählich verlangsamt. Katze liegt ganz ruhig. Anästhesie nimmt vorne ab. Katze schnurrt. Noch 2 Spritzen = 0,02. Katze schnurrt gemüthlich weiter. Athmung ruhig. Pupillen etwas weit. Nach weiteren 20 Minuten: 2 Spritzen = 0,02. Alsbald klonische Krämpfe durch den ganzen Körper. Auch tonische. Opisthotonus. Starke Speichelsecretion. Athmung frequent. Die Krämpfe wiederholen sich unregelmässig häufig. Starker Trismus. Pupillen weit. Nach 25 Minuten hören die Krämpfe auf. Katze liegt ruhig, schlaff. Athmung ruhiger. Katze erholt sich dann immer mehr. Um 7 1/4 Uhr konnte sie noch nicht schlank laufen, sich aber erheben. Am folgenden Tage läuft sie schlank.

69. Schwarzgraue Katze. 6 Pfund. Temperatur 35°. 1 proc. Peroninlösung. 6 Spritzen = 0,06 sofort. Albald Exitus unter einmaligem Aufbäumen nach der 6. Spritze.

70. Grauweisse Katze. 6 Pfund. 1 proc. Peroninlösung. 5 Spritzen: sofort Exitus nach der letzten Spritze.

71. Schwarzgraue Katze. 6 Pfund. Morgens: Temperatur 39,5°. Mittags: Temperatur 38,5°. Holocain: 1 proc. Lösung. 1 Spritze = 0,01. Nach 3 Minuten gegen Pacquelin Anästhesie an Hinterbeinen, Schwanz, Rücken bis zur Höhe des 9.—10. Dornfortsatzes. Oberhalb prompte Reaction. Nach 15 Minuten: idem. Nach 35 Minuten völlige Anästhesie (Pacquelin) bis zum 11. Dornfortsatz. Oberhalb lebhafte Reaction. Nach 3/4 Stunde: idem. Keine Pupillenerweiterung. Keine veränderte Athmung. Geringe Salivation. Nach 1 Stunde 5 Minuten: Anästhesie herabgegangen bis zum 4. Lendenwirbel. Sonst Katze lebhaft und wohl. Nach über 1 1/2 Stunde nach hinten Abnahme, Reaction nicht so prompt wie vorne. Am Schwanz

keine Reaction. Katze munter. Nichts Besonderes. Temperatur 38,1°. Abends Temperatur 39,9°. Katze frisst gut. Am folgenden Tage: Katze munter, lebhaft. Temperatur 39,1°. 1 proc. Peroninlösung. 3 Spritzen = 0,03. Sofort Exitus.

72. Katze. Fast 3 Pfund. Temperatur 38,4°. 1 proc. Holocainlösung. 1 Spritze verdünnt mit 0,2 Kochsalzlösung, so dass 1 Spritze enthält: 0,001 Holocain. Nach 10 Minuten wird gegen Pacquelin bis zur Beckenhöhe incl. nicht reagirt. Oberhalb wenig. Von Brustwirbelhöhe ab prompt. Katze sehr lebhaft. Am Anus keine Reaction. Nach 1/2 Stunde auch hinten wieder Reaction. Abends Temperatur 38,6°. Katze munter.

73. Gelbe Katze. 5 Pfund. Temperatur 39,3°. 1,5 proc. wässrige Anästhesinlösung. 1/2 Spritze = 0,0075 Anästhesin. Sofort bis Beckenhöhe gute Anästhesie bei Pacquelin. Vorne Reaction. Katze schreit sehr viel. Nach 20 Minuten Anästhesie unsicher. Katze sehr unruhig, läuft hinten flott.

74. Schwarzgraue Katze. 6 1/2 Pfund. Temperatur 38,1°. 1,5 proc. wässrige Anästhesinlösung. 1/2 Spritze = 0,0075. Gute Anästhesie bis Beckenhöhe incl. Oberhalb Reaction. Nach 1/4 Stunde auch unten Reaction. Katze läuft gut. Temperatur 37,6°.

75. Gelbe Katze. 5 1/2 Pfund. Temperatur 38,1°. 1,5 proc. wässrige Anästhesinlösung mit Alkohol (96 proc.) zu halb verdünnt. Davon 1/2 Spritze = 0,00375. Anästhesie gut bis Brusthöhe. Oberhalb Reaction. Nach 1/4 Stunde bis Mitte zwischen Becken und Brustkorbhöhe zurückgegangen. Temperatur 37,2°. Schleppt hinten. Am folgenden Tage hinten schlaff gelähmt. Temperatur 38°. 3 Spritzen (0,036 Anästhesin enthaltend). Nach 1 Minute starker Opisthotonus, dann unruhiges Hin- und Herwerfen des Kopfes. Streckkrämpfe. Athmung wird unregelmässig. Pupillen eng. Nach 3 Minuten: Exitus.

76. Schwarzgraue Katze. 4 1/2 Pfund. Temperatur 37,2°. 1,5 proc. wässrige Anästhesinlösung, halb verdünnt mit 82 proc. Alkohol. Dann 1/2 Spritze = 0,00375. Anästhesie sehr gut bis Brustkorbhöhe. Nach 1/4 Stunde geht Anästhesie zurück. Katze läuft schlapp. Am folgenden Tage hinten schlapp. 2,4 proc. wässrige Anästhesinlösung. 2 Spritzen = 0,048. Ganz flüchtiger Opisthotonus, unbeträchtlich. Pupillen eng. Athmung langsam. Nach 5 Minuten: 1 Spritze = 0,024. Athmung unregelmässig. Keine Krämpfe. Nach 10 Minuten: 2 Spritzen = 0,048. Opisthotonus. Dann liegt die Katze schlaff da, Kopf auf dem Brett. Athmung ganz langsam, hört fast auf. Pupillen eng. Herzschlag sehr schnell. Künstliche Athmung: Athmung setzt langsam wieder ein. Anästhesie auch im Gesicht. Nach 1/4 Stunde: Athmung wieder regelmässig. Herzschlag ruhig. Katze leckt sich. Kopf, Vorderbeine werden bewegt. Hinten ganz schlapp.

77. Schwarze Katze. 8 Pfund. Temperatur 38,4°. 1,5 proc. wässrige Anästhesinlösung. 1/2 mit Aq. dest. verdünnt. Dazu 1/2 Spritze = 0,0038. Injection unsicher. Reagirt hinten prompt. Nach 8 Minuten: 1/2 Spritze (1 Wirbel höher). Nach 2 Minuten prompte Reaction. Nach 10 Minuten ebenfalls Reaction. Nach 22 Minuten: 1/2 Spritze einer 1,5 proc. Anästhesinlösung = 0,0075. Alsbald bis Beckenhöhe gute Anästhesie. Nach 1/4 Stunde wieder etwas Reaction. Katze läuft gut.

78. Gelbe Katze. 5 1/2 Pfund. Temperatur 37,5°. 2,8 proc. Spiritus- 45 (96 Proc.)-Wasser 55 -Anästhesinlösung. 1 Spritze = 0,028. Tadellose Anäst-

hesie bis zur Brusthöhe bei Prüfung mit Pacquelin. Vordertheil: gute Anästhesie. Katze leckt sich. Munter. Nach 20 Minuten: tadellos bis Brustkorb. Vorne wird reagirt. Athmung ruhig. Pupillen normal. Nach weiterer 1/2 Stunde: in Rippenbogenhöhe reagirt sie, unterhalb sehr gute Anästhesie. Keine Temperungsteigerung. Das rechte Bein schlaff gelähmt, das linke wird etwas bewegt. Abends Temperatur 36,5°. Katze schleppt links hinten. Am 2. Tage: Katze schleppt links hinten stark. Rechts hinten auch schlapp. Am 3. Tage: Katze hinten noch sehr schlapp. Sonst munter. Am 4. Tage: noch etwas schlapp links hinten.

79. Graue Katze. 5 Pfund. Temperatur 38,7°. 2 proc. wässrige Anästhesinlösung. 1 Spritze = 0,02. Beim Einspritzen leichte Abwehrbewegungen. Anästhesie tadellos bis vorne. An den vorderen Zehen und Ohren nur Reaction. Katze sonst unverändert. Nach 15 Minuten: bis Brustdrüsenhöhe u. s. w. zurückgegangen. Nach 1/2 Stunde: bis Thoraxbogenhöhe zurückgegangen. Temperatur 36,6°. Katze läuft hinten flott. Temperatur Abends 39,2°. Am folgenden Tage: Katze läuft gut. 6 Spritzen = 0,12 Anästhesin. Leichte klonische Zuckungen. Katze wird sehr ruhig. Sonst unverändert. Noch 4 Spritzen = 0,08 nach 10 Minuten. Alsbald ohne Krämpfe Exitus.

80. Grauweisse Katze. 5 Pfund. 2,5 proc. Anästhesinöllösung. 1 Spritze. Beim Einspritzen keine Schmerzen. Keine Wirkung. Katze hinten schlaff gelähmt. Temperatur 38,1°. Abends Temperatur 38,3°. Hinten schlapp. Nach 2 Tagen hat sie sich hinten erholt.

81. Schwarze Katze. 6 1/2 Pfund. 2 proc. wässrige Anästhesinlösung. 4 Spritzen = 0,08. Alsbald ruhiger Exitus.

82. Schwarzweisse Katze. 3 Pfund. 2 proc. wässrige Anästhesinlösung. 2 Spritzen = 0,04. Opisthotonus. Vorne Streckkrampf, leichte klonische Zuckungen des Kopfes, 15 Secunden lang. Dann wieder normal. Athmung gleichmässig. Hintertheil schlaff gelähmt. Nach 10 Minuten: 2 Spritzen. Kein Einfluss. Nach und nach noch 7 Spritzen = 0,14. Erst dann wieder leichter Opisthotonus. Leicht frequente Athmung. Katze dann ruhig und Athmung gleichmässig. Pupillen unverändert. Nach weiteren 16 Minuten: Opisthotonus. Leichter Nickkrampf, sonst ruhig. Hinten und vorne ganz schlaff gelähmt. Nachts Exitus.

83. Schwarze Katze. 6 1/2 Pfund. 4 proc. Tropacocainlösung. 0,02 injicirt = 1/2 Spritze. Gute Anästhesie bis zum Rippenbogen. Nach 3/4 Stunden Abnahme. Katze läuft hinten etwas schwer.

84. Schwarze Katze. 6 1/2 Pfund. 4 proc. Tropacocainlösung. 0,01 injicirt = 1/4 Spritze. Mässige Anästhesie bis Beckenhöhe. Nach 10 Minuten schon Abnahme. Katze munter.

85. Schwarzweisse Katze. 7 Pfund. 1 proc. Cocainlösung. 0,02 = 2 Spritzen. Bei der ersten Unruhe Amylnitriteinathmung. Keine Pupillenerweiterung. Athmung bleibt regelmässig. Keinerlei Vergiftungserscheinungen.

86. Schwarzweisse Katze. 7 Pfund. 10 proc. Cocainlösung. 0,04 = 4 Theilstriche. Sofort Amylnitrit in einer Maske zum Einathmen gegeben. Die Athmung bleibt normal. Starkes Speicheln. Sonst keine Vergiftungserscheinungen.

87. Schwarze Katze. 3 Pfund. Temperatur 37,5°. Tincturae opii simpl.: 20 Tropfen in 10 ccm Wasser; davon 2 Spritzen. Die Einspritzung ist schmerzhaft. Hinten leichte klonische Zuckungen. Sehr gute Anästhesie

bis zur Brust. Nach 20 Minuten Abnahme bis Beckenhöhe. Nach ½ Stunde dasselbe. Katze etwas schlapp im Kreuz. Läuft flott. Am folgenden Tage ganz munter.

88. Schwarzweisse Katze. 6½ Pfund. Temperatur 36,5°. Tincturae opii: 20 Tropfen mit 9 ccm Wasser verdünnt. Nach 2 Spritzen gute Anästhesie bis Brusthöhe. Nach 10 Minuten der Rest. Anästhesie bis zum Nacken gut. Katze schläft dann in ruhiger Narkose, keine besonderen Erscheinungen. Nach 1 und 2 Tagen ganz munter.

89. Schwarzgelbe Katze. 4 Pfund. Temperatur 38°. 1 ccm Tincturae opii in 9 ccm Wasser gelöst, davon ½ Spritze. Noch nach 10 Minuten lebhafte Reaction. Noch weitere 2 Spritzen innerhalb von 20 Minuten: unsicherer Erfolg. Hinterbeine werden gut bewegt.

90. Schwarzweisse Katze. 6½ Pfund. Temperatur 38°. 40 Tropfen Tincturae opii in 10 Spritzen Wasser injicirt. Athmung ruhig. Leichtes Speicheln. Nach 5 Minuten beide Augen nach aussen gedreht. Kopf nach links gehalten. Ab und zu leichte klonische Zuckungen durch die Extremitäten, Rumpf und Nacken. Pupillen mittelweit. Nach ¼ Stunde: Unruhe nimmt zu. Kein Speicheln. Oftmals opisthotonische Krämpfe. Nach 20 Minuten: Katze schreit. Der Kopf wird ohne eigentliche Zuckungen ruckweise von rechts nach links geworfen. Gleichmässige Unruhe im ganzen Körper. Mässige Dyspnoe. Zunge bläulich, dann setzen regelmässige Streckkrämpfe ein und es erfolgt der Exitus letalis.

91. Grauschwarze Katze. 4½ Pfund. 1 ccm Tincturae opii auf 5 ccm Wasser, also ½ Spritze = 0,1 Opiumtinctur. 1 Spritze injicirt. Einstich schmerzhaft. Nach ¼ Stunde keine Anästhesie. Katze hatte ganz regelmässige klonische Krämpfe. Läuft gut.

92. Katze. 5 Pfund. ½ Theilstrich Aether = 2—3 Tropfen injicirt. Anästhesie gegen Pacquelin bis zur Rippenbogenhöhe: ½ Stunde. Katze sonst ungestört. Temperatur unverändert. Dann 1 ccm Aether injicirt. Die Injection als solche scheint schmerzhaft zu sein, kräftige Abwehrbewegungen. Nach einigen Minuten schwerer Collaps. Athmung setzt aus. Künstliche Athmung, ½ Stunde. Katze erholt sich dann, Hintertheil schlaff gelähmt. Keine Nahrungsaufnahme. Ab und zu Opisthotonus und krampfartige Bewegungen mit den rechten Extremitäten. Nacken ab und zu ganz steif.

93. Katze. 6¼ Pfund. 10 proc. Aetherlösung: ½ Spritze injicirt. Keine unangenehmen Nebenerscheinungen und keine Anästhesie. Katze auch nachher ganz munter.

94. Katze. 6¼ Pfund. 20 proc. Aetherlösung: ½ Spritze. Anästhesie bis Beckenhöhe gegen Pacquelin. Nach ½ Stunde hinten unsicher. Nach ¾ Stunde hinten prompt Reaction. Abends und am anderen Morgen läuft und frisst die Katze gut.

95. Katze. 8 Pfund. 20 proc. Aetherlösung: ½ Spritze. Alsbald sichere Anästhesie bis zur Beckenhöhe incl. gegen Pacquelin. Nach 5, 10 Minuten: idem. Nach 20 Minuten bei tieferem Brennen wieder Reaction hinten. Nach ½ Stunde werden langsam innerhalb von 10 Minuten zunächst 5 Spritzen injicirt. Anästhesie bis vorne. Da keine besonderen Vergiftungserscheinungen auftreten, noch 5 weitere Spritzen. Katze wird sehr still, Athmung etwas frequent. Augen unverändert. Hintertheil gelähmt, auch nach 5 Tagen noch.

96. Katze. 6 Pfund. 2 Theilstriche Aether injicirt. Keine Anästhesie. Versuch unsicher.

97. Graue Katze. 4 Pfund. Temperatur 38,6°. 2 Theilstriche. Sofort hinten gute Anästhesie bis Beckenhöhe. Schwanz ohne jede Reaction abgeschnitten. Später 2 Spritzen. Katze ruhig. Anästhesie nicht höher hinauf. Dann noch 8 Spritzen. Hinten schlaffe Lähmung noch am folgenden Tage. Es ist fraglich, ob die Injection gut gelang.

98. Schwarze Katze. 6 Pfund. 5 Spritzen Aether. Alsbald Exitus letalis ohne Krämpfe.

99. Schwarze Katze. 6 Pfund. 96 proc. Alkohol: 1 Spritze. Sofort Anästhesie bis vorne incl. Schwanz ohne jede Reaction abgenommen. Athmung sehr frequent. Vorübergehender Collaps. Hintertheil wird geschleppt. Vorne bewegt die Katze sich auch schlaff und kraftlos. Nach 30 Minuten werden auch die Hinterbeine wieder etwas activ bewegt. Anästhesie noch nach 5 Stunden bis vorne. Nach 3 Tagen: Hintertheil schlaff gelähmt. Katze frisst nicht. Es werden innerhalb ½ Stunde 18 Spritzen einer 24 proc. Alkohollösung injicirt: nach 10 Spritzen vorne geringe krampfartige Bewegungen des Kopfes. Athmung unverändert. Nach den weiteren 8 Spritzen wird die Athmung allmählich langsamer und die Katze schläft ohne Krämpfe ein, ohne zu erwachen.

100. Schwarze Katze. 7 Pfund. 48 proc. Alkohol: ½ Spritze. Hinten gute Anästhesie bis Beckenhöhe. Katze sonst unverändert. Läuft und frisst gut auch am folgenden Tage.

101. Weissgraue Katze. 8 Pfund. 24 proc. Alkohol: ½ Spritze. Gute Anästhesie bis Beckenhöhe. Katze ganz mobil, läuft sicher. Dann 5 Spritzen: Anästhesie bis vorne, aber vorne nur für 20 Minuten. Hinterbeine werden geschleppt. Am folgenden Tage: Hinterbeine noch schlaff. Katze frisst gut. 20 Spritzen einer 24 proc. Alkohollösung ohne Erfolg. 10 Spritzen eine 96 proc. Alkohollösung ohne Erfolg. Es zeigt sich, dass die Punction misslungen war. Die Flüssigkeit hatte sich unter der Haut angesammelt. Erneute Punction: 1 Wirbel höher. 2 Spritzen 96 proc. Alkohol: Athmung wird langsam, alsbald Exitus ohne Krämpfe.

102. Weissgraue Katze. 6 ½ Pfund. 10 proc. Alkohol: ½ Spritze. Sofort bis Beckenhöhe Anästhesie gegen Pacquelin. Schwanz wird schmerzlos abgenommen. Katze läuft flott. Nach ¾ Stunde: Abnahme der Anästhesie. Katze läuft flott, auch nach 2 Tagen.

103. Weissgraue Katze. 6 ½ Pfund. 10 proc. Alkohol: 10 Spritzen. Alsbald bis vorne gute Anästhesie. Die Katze läuft hinten etwas schlaff. Athmung und Pupillen unverändert, ebenso Temperatur. Nach 20 Minuten nimmt die Anästhesie ab. Am folgenden Tage Katze ganz normal. 10 proc. Alkohol: 2 Spritzen. Gute Anästhesie bis Beckenhöhe. Nicht anhaltend. Bei weiterem Versuch setzt die Spritze über. Versuch abgebrochen. Nach 2 Tagen Katze ganz munter. Absoluter Alkohol: 3 Spritzen. Gute Anästhesie. Hintertheil wird geschleppt. Nach ¼ Stunde noch 10 Spritzen. Anästhesie bis vorne. Katze wird sehr still und schlapp. Athmung und Pupillen unverändert. Hinten schlaffe Lähmung. Am 2. Tage: Exitus. Lähmung unverändert geblieben.

104. Gelbe Katze. 6 Pfund. Chloroform: 1 Spritze. Kein Erfolg.

105. Schwarze Katze. 6 Pfund. Destillirtes Wasser: 1 Spritze. Kein Erfolg.

106. Schwarze Katze. 6 Pfund. Destillirtes Wasser: 2 1/2 Spritzen. Gute Anästhesie bis Brusthöhe für 1/2 Stunde. Auffallend ist, dass gerade am After keine Anästhesie eingetreten ist, wo sonst stets zuerst mit Anästhesie eintritt. Katze läuft flott. Temperatur 38,4°. Katze auch am folgenden Tage ganz mobil.

107. Schwarzweisse Katze. 4 Pfund. Temperatur 37°. Destillirtes Wasser: 1 Spritze. Kein Erfolg.

108. Schwarzweisse Katze. 3 1/2 Pfund. Destillirtes Wasser: 3 Spritzen. Sofort gute Anästhesie bis Brusthöhe. Nach 20 Minuten: Abnahme bis Beckenhöhe. Nach 30 Minuten auch am Becken Reaction; am Bein und After noch nach 40 Minuten gute Anästhesie. Katze läuft ganz normal.

109. Grauschwarze Katze. 4 1/2 Pfund. Temperatur 36,9°. Destillirtes Wasser: 1 Spritze. Erfolg unsicher. Nach 15 Minuten noch 4 Spritzen. Gute Anästhesie bis Brusthöhe. Katze läuft flott.

110. Weissschwarze Katze. 5 Pfund. Temperatur 38,2°. Destillirtes Wasser: 10 Spritzen. Gute Anästhesie sofort bis Rippenbogenhöhe. Athmung u. s. w. unverändert. Nach 20 Minuten: idem. Katze bewegt die Beine normal. Temperatur 37,2°.

IV.

Beitrag zur Geschichte der socialen Wohlfahrtseinrichtungen.

Von

A. Köhler, Berlin.

Der Arzt, der heute mitten im Getriebe wissenschaftlicher Arbeit steht und dessen Kritik nicht im blinden Enthusiasmus für alles Neue und Moderne — was sehr oft gar nichts Neues ist — unterging, wird freilich anerkennen müssen, dass in dieser Werkstätte fleissig und eifrig, vielleicht sogar etwas zu eifrig und hastig, gearbeitet wird. Was wird da nicht Alles studirt, experimentirt und publicirt! Eine Arbeit, eine Mittheilung jagt die andere, so dass unsere medicinische Literatur einen schier unermesslichen Umfang angenommen hat! Sieht er aber etwas genauer hin, dann wird er doch finden, dass hier und da ein Rad still steht, als wäre es ausgeschaltet; er wird, um einen anderen Vergleich zu gebrauchen, sehen, dass auf dem sonst gut bebauten und fruchtbaren Felde einzelne Stellen etwas vernachlässigt, trocken und brach liegen. Das sind in unserer sonst so vortrefflich ausgebauten Wissenschaft einzelne stiefmütterlich behandelte, schlecht gepflegte Gebiete, und zu ihnen gehört, auch dort, wo man es am wenigsten erwarten sollte, die Geschichte der Medicin. Wer sich mit ihr erst einmal gründlich und ernstlich beschäftigt hat, begreift das gar nicht mehr; er versteht es nicht, dass der hohe Werth geschichtlicher Studien und die Gefahren ihrer Nichtachtung für den Arzt nicht ganz allgemein anerkannt werden, und fragt und forscht immer wieder, wie es kommen konnte, dass dieses Studium gerade in den letzten 50, 60 Jahren mehr noch als früher vernachlässigt wurde. Manche meinen freilich, Interesse und Werthschätzung würden schon wachsen, wenn nur die nöthigen Lehrkräfte vorhanden wären. Das kann unmöglich richtig sein; wir würden sonst nicht immer wieder in gelegentlichen Aeusserungen oder in eingehenden grösseren Arbeiten von maassgebenden Autoren darauf hingewiesen, wie nothwendig diese Studien sind; es würde nicht so häufig über mangelhafte Betheiligung geklagt

werden, wo die Gelegenheit zum Hören und Lernen geboten war; wo ein Forscher nach dem alten Grundsatze: „Getheilte Freude ist doppelte Freude", den Versuch gemacht hatte, Andere an den Ergebnissen seiner Arbeit Theil nehmen zu lassen und diesen Versuch kläglich scheitern sah. Wo aber die Zuhörer enttäuscht werden, wo ihr Interesse nicht geweckt wird, durch das sie später selbst eifrige Anhänger der medicinischen Klio werden sollten, da liegt es nicht am Gegenstand, sondern an der Art des Vortrags, da liegt es allerdings am Lehrer, der es nicht verstand, den Werdegang unserer Wissenschaft und Kunst in richtiger Weise darzustellen. Dass auch die grössten Gelehrten nicht immer zugleich die besten Lehrer sind, ist bekannt; trotzdem wird dieses Missverhältniss nur selten die Ursache für die geringe Betheiligung an den geschichtlich medicinischen Studien bilden. Der Hauptgrund wird vielmehr darin liegen, dass es kein Brodstudium ist; dass es nicht sofort Früchte trägt und klingenden Lohn bringt, dabei aber mühsames und anhaltendes Arbeiten verlangt. Dazu hat aber der Student der Medicin, an den heute ganz andere Anforderungen gestellt werden, als früher, auch wieder zu wenig Zeit. — Etwas würde schon geholfen sein, wenn der oft gemachte Vorschlag befolgt würde, bei klinischen Vorträgen und Demonstrationen, bei Operationen und anderen chirurgischen Eingriffen die Leistungen und Verdienste unserer ärztlichen Vorfahren auf dem betreffenden Gebiete und die historische Entwicklung desselben mehr zu berücksichtigen. Das ist freilich nicht leicht; es erfordert wieder Zeit und ausserdem muss der Lehrer selbst den mühevollen Weg geschichtlicher Studien gegangen sein.

Wie sagt Prockscb in seinem „Mahnruf?" [1]) „Dieses ist nicht nur sehr ungesund, sondern es verträgt sich auch gar nicht mit den gegenwärtigen Strömungen der Zeit und besonders nicht mit dem Achtstundentag". Aber die Aerzte kennen keinen Achtstundentag, und wenn wir die Reihe der Forscher betrachten, die das weite Feld der Geschichte der Medicin bearbeitet haben, dann finden wir, dass sehr viele, ja, dass die Mehrzahl unter ihnen praktische Aerzte sind! Die kurzen Stunden der Erholung, die ihnen nach schwerer Berufsarbeit bleiben, haben sie diesen Studien gewidmet, und wenn sie auch als „Historiker im Nebenamt", wie Sudhoff, einer der bedeutendsten unter ihnen, sie nennt, bei dieser stillen Arbeit nicht immer grosse umfassende Werke liefern, so ist ihnen doch eine gewaltige Zahl werthvoller Bausteine zu verdanken, die für das Fundament und für das Gebäude selbst unentbehrlich sind. Sie lassen sich nicht durch die Massen-

1) Die Nothwendigkeit des Geschichtsstudiums in der Medicin. Bonn 1901.

production an schriftstellerischen Arbeiten in der Medicin beirren; die Praxis lehrt sie, diese schnell in ihrem Werth oder Unwerth zu erkennen; sie haben es auch am besten verstanden, die vielen Hindernisse, die das moderne Leben einem ernsten und tüchtigen Arbeiten entgegenstellt, zu vermeiden oder zu überwinden.

Die Ermahnung an die Aerzte, die Geschichte ihrer Kunst nicht zu vernachlässigen und damit wohl auch die Klage, dass diese Studien nicht eifrig genug getrieben werden, ist nicht mehr neu; schon der „Vater der Medicin", Hippokrates, hat seinen Schülern zugerufen: „Der Arzt muss wissen, was die Aerzte vor ihm gewusst haben, will er nicht sich selbst und Andere betrügen." Dieser Betrug hat sich seit den Zeiten des Hippokrates recht oft zum Schaden, ja zum Unheil für die leidende Menschheit wiederholt.

Die Geschichte der Medicin ist eine Geschichte der menschlichen Cultur. Ueberall und zu allen Zeiten, wo die Cultur hoch stand und blühte, da blühte und gedieh auch unsere ärztliche Wissenschaft, und überall, wo die Cultur sank, sei es in Folge langer, blutiger Kriege oder verheerender Volksseuchen, oder verheerenden Stumpfsinns, da versank auch jede Spur der ärztlichen Thätigkeit, jede Spur der Fürsorge für die Kranken und Leidenden. Freilich wird gerade der Kenner der Geschichte kein unbedingter Laudator temporis acti sein; trotz aller vorzüglichen Leistungen unserer Vorfahren wird er zugeben, dass nur nach vielen trüben und dunklen Irrthümern und nach vielen zeitweisen Rückschritten und Rückfällen in barbarische Unwissenheit die Wissenschaft im Ganzen und Grossen sich immer wieder erholte und von Neuem aufschwang, so dass wir jetzt in Wahrheit von mächtigen Fortschritten im Allgemeinen sprechen und rühmen können. Ist es aber nicht sehr wohl denkbar, dass diese Fortschritte noch ganz andere gewesen wären, wenn die Aerzte immer gewusst hätten, was ihre Vorgänger gewusst und geleistet haben? Denn, was wir aus jenen fernen, zum Theil Jahrtausende zurückliegenden günstigen Culturperioden über unsere Wissenschaft und ihre Vertreter wissen, das zwingt uns oft zur Hochachtung, das lässt uns oft staunen über die trotz geringer Hilfsmittel, nur durch einfache, aber scharfe Beobachtung der Krankheitserscheinungen, des Krankheitsverlaufes und der Resultate der verschiedenen Behandlungsmethoden erreichten Kenntnisse und erzielten Erfolge — besonders in chirurgischen Dingen!

Da müsste doch eigentlich jede eingehende Darstellung irgend eines Gebietes der Heilkunde mit einer Betrachtung ihres Werdeganges, des früheren Zustandes und der weiteren Entwicklung bis zur Jetztzeit beginnen — nur so kommen wir zu einer maassgebenden

Beurtheilung und richtigen, unparteiischen Schätzung dessen, was wir selbst können und leisten; nur so vermeiden wir es, alte, längst als solche nachgewiesene Irrthümer, nicht selten zum Schaden von Tausenden, wieder zu erfinden und zu erproben, Methoden wieder anzuwenden, die als zwecklos und schädlich schon vor langer, langer Zeit nachgewiesen sind; nur so können wir es erreichen, dass nicht alte, bewährte Methoden in Vergessenheit gerathen und erst gelegentlich wieder erfunden werden müssen; nur so endlich kann alles Wissenswerthe von Generation zu Generation weitervererbt werden. Dass das bisher nicht der Fall war, dass diejenigen sehr im Unrecht sind, die unsere heutige Wissenschaft einfach als die Summe alles dessen ansehen, was bisher überhaupt gewusst ist, wird leicht durch eine grosse Zahl von Beispielen zu beweisen sein. Dahin gehört die für den menschlichen Geist nicht gerade schmeichelhafte Thatsache, dass manche bewährte therapeutische Maassnahmen der inneren und äusseren Medicin, wie z. B. die plastischen Operationen, viele Jahrhunderte lang von der Bildfläche des ärztlichen Wissens und Könnens verschwunden waren; dass andere Eingriffe, wie die Transfusion und die Trepanation, deren erste Spuren sich im prähistorischen Nebel verlieren, im Laufe der Jahrtausende ein überaus wechselvolles Schicksal erfuhren. Bald übermässig gelobt und angewendet, als Segen für die Menschheit gepriesen, und bald wieder als überflüssig, als lächerlich, als schädlich, ja als todeswürdiges Verbrechen gebrandmarkt — ein Wechsel, der sich im Laufe der Zeiten nicht einmal, sondern 3, 4 mal wiederholt hat — so „schwankt ihr Charakterbild in der Geschichte". Das wäre gewiss so schlimm nicht geworden, wenn die Aerzte besser in der Geschichte ihres Faches Bescheid gewusst hätten Procksch, der seine geschichtlichen Forschungen ganz besonders der Lues gewidmet hat, bringt in seinem oben erwähnten „Mahnruf" eine ganze Reihe von schlagenden Beweisen dafür, wieviel die Unkenntniss früherer Arbeiten und Erfahrungen schaden kann. — Mehr lächerlich als schädlich ist eine Mittheilung, die nach der „Medicinischen Rundschau" (1902. Nr. 134) dem römischen Arzte Colombo zuzuschreiben ist. Es heisst dort:

„Als Victor Emanuel 1878 starb, verlängerte Guido Baccelli um einige Tage das Leben des Königs dadurch, dass er ihn Sauerstoff einathmen liess. Damit diente dieses Gas zum ersten Male einem therapeutischen Zweck und die geniale Idee des hervorragenden römischen Klinikers wurde überall discutirt. Mancher hat sogar furchtsam den Zweifel geäussert, dass der Tod des Königs durch die giftige Wirkung des Sauerstoffs beschleunigt worden sei."

Das sind fast ebensoviel Irrthümer, wie Sätze. Der Sauerstoff war kaum von Pristley (London) und Scheele (Schweden) im Jahre 1774 erfunden, von Lavoisier näher untersucht und Oxygen getauft, als er auch schon unter dem Namen „Lebensluft" eine vielseitige Verwendung fand. Wie es gewöhnlich mit neuen Mitteln geht, die man „schnell anwenden muss, sonst helfen sie nicht mehr", so wurde auch die Lebensluft bald gegen die verschiedensten Krankheiten empfohlen, so dass das Ende des 18. Jahrhunderts eine sehr stattliche Sauerstoffliteratur aufzuweisen hatte. Am längsten hielt sich der Gebrauch der Lebensluft bei Wassersucht, Asthma, Bleichsucht, Skropheln, Rhachitis, Erstickungszuständen, z. B. bei Ertrunkenen, und einigen ähnlichen Affectionen. Als bei der letzten Krankheit Friedrich Wilhelms II. die Geisterbeschwörungen und der „Lebensbalsam" Bischofswerder's und andere Zaubermittel nicht halfen, da kam auch die Lebensluft an die Reihe; sie war dem Könige von einem Lieutenant von Randel, einem „würdigen Greise", empfohlen. Der Obersanitätsrath und Professor Hermbstädt wurde durch ein allergnädigstes Cabinetsschreiben nach Potsdam berufen [1]), ihm ein Raum als Laboratorium eingerichtet, in dem er den Sauerstoff aus Braunstein darstellte. Die damit gefüllten Ballons wurden in der Nähe des Bettes auf einen Stuhl gelegt, der Schlauch leicht geöffnet und eine zusammengefaltete Serviette darauf gelegt, so dass sich die Lebensluft ganz allmählich der Zimmerluft mittheilte. „Der Erfolg war erwünscht", die Erleichterung der Athmung anfangs ganz bedeutend. Leider hielt die gute Wirkung aber nicht lange vor.

Dass also dieses Gas im Jahre 1878 „zum ersten Male zu therapeutischen Zwecken gedient habe", ist ein Irrthum. Die Furcht vor der giftigen Wirkung des Sauerstoffs ist auch schon alt; schon Hermbstädt wagte es nicht, ihn anders als stark verdünnt anzuwenden. Wir wissen heute, dass er ohne Nachtheil rein eingeathmet werden kann; die Sauerstofftornister der Bergleute bei „schlechten Wettern" und der Feuerwehrleute sind dafür beweisend. Allerdings muss bei diesen Apparaten die ausgeathmete Kohlensäure gebunden werden. Neuerdings hat man sogar experimentell festgestellt (Gaertner, Mariani u. A.), dass man reinen Sauerstoff direct in die Venen einführen kann; er wird im Blute rasch resorbirt und es kommt deshalb nicht zu Gasembolien. — Dass der Sauerstoff vor 100 Jahren schon einmal ausgedehnte therapeutische Verwendung gefunden hatte, schien übrigens auch mehreren Forschern, die sich vor Kurzem an

1) Beitrag zur Geschichte der Krankheit und der letzten Lebenstage König Friedrich Wilhelm II. von Hermbstädt. Berlin 1798.

einer Discussion darüber in der Berliner medicinischen Gesellschaft betheiligten, ziemlich unbekannt zu sein.

Selbstverständlich soll damit nicht gesagt sein, dass es sich nicht lohne, alte, längst vergessene Dinge von Neuem hervorzuholen und mit unserem modernen Rüstzeug zu untersuchen; vielen wissenschaftlichen und praktischen Fragen stehen wir heute ganz anders gegenüber; viele früher unüberwindliche Schwierigkeiten existiren für uns nicht mehr und wir sind deshalb nicht nur berechtigt, sondern auch verpflichtet, die früheren Anschauungen zu „revidiren". Nichts würde aber verkehrter sein, als sich dabei stolz auf das hohe Ross moderner Vollkommenheit zu setzen und die früheren Leistungen mit mitleidigem Lächeln zu betrachten. Wer richtig sehen und urtheilen will, der muss sich in die Vergangenheit hineindenken, er muss die Menschen und ihre Leistungen in ihrer Umgebung, ihrem „milieu" betrachten und bedenken, dass wir mit unseren heutigen Hilfsmitteln ganz andere Erfolge erreichen müssen! Wie der Bergmann alte werthvolle Gruben, die vor langer, langer Zeit verlassen waren, weil man die Erze nicht mehr herausschaffen konnte, wie er alte Halden, aus denen die frühere Chemie und Hüttenkunde die edlen Metalle nicht zu extrahiren verstand, heute mit Erfolg wieder in Angriff nimmt, weil er mit den jetzt ihm zu Gebote stehenden Hilfsmitteln jene Hindernisse überwinden kann, so sind auch wir Aerzte in Folge der Fortschritte unserer Wissenschaft — ich nenne nur Narkose und Anti- resp. Aseptik — sehr wohl im Stande, z. B. operative Eingriffe mit Erfolg auszuführen, die Jahrhunderte lang für ganz aussichtslos gegolten hatten; wir wissen, warum sie damals in ihren Erfolgen unsicher waren und verlassen werden mussten, wir wissen, warum sie, im Laufe der Jahrhunderte hier und dort einmal wieder versucht, doch immer wieder aufgegeben wurden. So ging es u. A. mit der Trepanation, so ging es mit den Operationen am Darm, so mit der Operation der Aneurysmen. Hauptsächlich waren es die Wundkrankheiten, die auch bei der vollendetsten operativen Technik immer wieder den Erfolg vereitelten. Einige gelungene Heilungen änderten daran nichts; man kam bald zu der Ansicht, dass die Operation gefährlicher sei, als die Krankheit. Anatomische und physiologische Erfindungen waren deshalb für die praktische Verwendung ein unsicherer Besitz. Wie sich das durch die Klarstellung der Aetiologie der Wundkrankheiten geändert hat, ist allgemein bekannt. Eine ganze Reihe von therapeutischen Eingriffen hat dadurch die frühere Unsicherheit ganz oder fast ganz verloren, und andere sind überhaupt erst möglich geworden. Diese haben natürlich keine „Geschichte", so wenig, wie

wir auch z. B. schon jetzt von einer Geschichte der Röntgenstrahlen sprechen könnten.

Derselbe Einfluss, den auf das ärztliche Wissen und Können hier die wissenschaftlichen Arbeiten und Entdeckungen ausgeübt haben, kommt aber auch socialen und culturellen Zuständen und Errungenschaften zu; auch sie haben von jeher den grössten Werth für die Ausbildung und die Thätigkeit, sowie für die Schätzung des Standes der Aerzte gehabt. Ganz besonders trifft das bei den socialen Wohlfahrtsgesetzen unserer Zeit zu, durch die der Aerztestand vor eine grosse Zahl ganz neuer Aufgaben gestellt ist. Er muss sich ihnen unterziehen, denn ohne seine Mitwirkung ist die Durchführung dieser Gesetze überhaupt unmöglich.

Der Grundsatz, dass jede eingehende Betrachtung irgend eines Theiles der Heilkunde immer mit einer geschichtlichen Darstellung desselben beginnen müsse, ist natürlich bei diesen socialen Wohlfahrtsgesetzen und bei der durch sie in's Leben gerufenen Unfallheilkunde nicht streng durchzuführen. Die Untersuchung, Beurtheilung und Begutachtung der Unfallkranken ist eine ganz moderne Disciplin; sie existirt erst seit der Einführung jener Gesetze, d. h. seit ca. 20 Jahren, und ist deshalb noch zu jung, um schon ihre „Geschichte" zu haben. Aber ihre Vorläufer und Vorbilder hat sie doch und wir wollen sehen, wie weit diese zurückliegen und was uns darüber mitgetheilt ist.

Die besonders in Bergwerksgegenden, z. B. in Sachsen und im Harz, seit Jahrhunderten bestehenden Knappschaftscassen, Bruderladen und Aehnliches verfolgten fast dieselben Zwecke; auch sie waren öffentliche Wohlfahrtseinrichtungen und bildeten eine Art Arbeiterversicherung, um die im Berufe Geschädigten entweder bis zu ihrer Wiederherstellung mit einem Krankengeld, oder, wenn sie arbeitsunfähig geworden waren, mit einer Pension, einem „Gnadenlohn" zu unterstützen. Als Gutachter fungirten dabei früher der Bergmedicus und der Bergchirurgus, und heute der Knappschaftsarzt. — Auch jene Einrichtungen, die im Jahre 1644 der König Ladislaus IV. für die in den Salzbergwerken von Wieliczka beschäftigten Arbeiter traf, gehören hierher. Wie ein von Giedroyé im Warschauer Archiv entdecktes und als Beitrag zur Gewerbehygiene in der Krytyka lekarska (1902. Nr. 1) [1]) mitgetheiltes Document besagt, befahl der König die Errichtung eines Badehauses für die aus der Grube fahrenden Arbeiter und eine Art Kantine, speciell für Ledige

1) Ref. von Lachs in den „Mittheilungen zur Geschichte der Medicin und der Naturwissenschaften". 1902. Nr. 2.

und Kranke: „unde operarii infirmi et alii, focum proprium non habentes, victualia inibidem facilius acquirant". An dem Badehause sollte ein Chirurg angestellt sein. Damit die ganze Einrichtung sich auch halten könne und nicht durch Concurrenz in ihren Einkünften zu sehr geschädigt werde, bekam sie das Privileg, dass kein zweites Badehaus, keine zweite Kantine errichtet und auch kein zweiter Chirurg angestellt werden durfte. Wie sehr dem Könige diese Einrichtungen am Herzen lagen, kann man daraus schliessen, dass er seinen Nachfolgern zur Pflicht machte, sie zu schützen und zu erhalten. — Wenn Verordnungen der Art zum Wohle der Arbeiter und besonders der Operarii infirmi damals erlassen wurden, dann wird für diese, die Schwachen und Kranken, auch wohl noch in anderer Weise gesorgt gewesen sein.

Auch die Einrichtungen und Bestimmungen für die Versorgung invalider Mannschaften bei den Herren civilisirter Völker gehören zu den Vorläufern unserer Wohlfahrtsgesetze. Sie sind vielleicht noch älter und noch häufiger im Gebrauch gewesen, als uns von den Schriftstellern des Alterthums und später von den Chronisten des Mittelalters berichtet ist, wenn auch früher in und nach langen blutigen Kriegen der erkrankte oder verstümmelte Soldat oft genug bittere Noth leiden und betteln gehen musste. Wenn wir z. B. von Scipio dem Aelteren lesen, dass er bei seinen Feldzügen in Spanien eine Stadt, die er Italica nannte, nur für seine invaliden Kriegsleute gründete[1]), wenn von Pompejus berichtet wird, dass er ähnliche Einrichtungen in der von ihm gegründeten Stadt Nicipolis für das Heer in Kleinasien schuf[2]), dann dürfen wir annehmen, dass dieselbe Fürsorge für die Verwundeten und Invaliden des römischen Heeres bei der Einrichtung neuer Colonien in den weitverzweigten Gebieten dieses Weltreiches auch sonst üblich gewesen ist. Sicher nachgewiesen ist es für die zahlreichen befestigten römischen Lager am Rhein und am Grenzwall, in deren Nachbarschaft fast regelmässig sog. „Veteranencolonien entstanden. Besonders aus den Veteranencolonien der 22. Legion, deren Standort am längsten (über 200 Jahre) Mainz und Wiesbaden gewesen sind, haben sich sehr viele Ortschaften und Städte am Rhein entwickelt. — Schon im alten Rom scheinen, wie v. Rittershain meint, die Veteranen auch Amt und Brod als — Schulmeister gefunden zu haben.

1) Knorr, Entwicklung und Gestaltung des Heeres-Sanitätswesens der europäischen Staaten. Hannover 1880.

2) R. Stumpf, Das Medicinalwesen in dem römischen Heere. Allg. med. Centralzeitung. 1894.

Bekanntlich ist das auch bei uns vor noch nicht allzulanger Zeit geschehen.

Aber auch aus dem finsteren Mittelalter, aus der Zeit vor dem 30jährigen Kriege, besitzen wir eine werthvolle Nachricht darüber, dass der invalide Soldat doch nicht immer und nicht ganz vergessen und verlassen war. Fabriz von Hilden, der „deutsche Paré" genannt, hat uns in der Vorrede zu seinem „Feld-Kast, das ist Verzeichnuss der vornehmsten, sowohl innerlichen als äusserlichen Artzneyen, wie auch der nöthigsten Instrumenten, mit welchen ein vernünfftiger Feld-Medicus und Feldscheerer versehen solle seyn", berichtet, dass Moritz von Nassau der „Durchlauchtige Held" nicht nur einen wohlgefüllten Feldkasten, also eine Feldapotheke für seine Soldaten mit sich führte, sondern dass er auch für die armen Knechte, die etwa „hinkend oder Glidloss" geworden waren, oder „dieselben nicht mehr brauchen konnen", sorgte, so dass sie unterhalten und nöthigenfalls mit einem jährlichen Leibgeding begabt wurden. Fabriz fährt dann fort: „Diese fromme Christliche Vorsorg und Anstalt hat die Soldaten kühn, unverzagt und beherzt gemacht".

Wie aus Fronsperger's „Kriegswerk" hervorgeht, war auch bei den „lieben frommen Landsknechten", diesen aus streitbaren Bürgern und Bauern von Maximilian I. geworbenen und mit vielen Vorrechten, z. B. einer sehr weitgehenden Selbstverwaltung ausgestatteten Haufen, die Sorge für Kranke und Verwundete nicht auf die augenblickliche Hilfe beschränkt. Sie wurden auf gemeinsame Kosten unter Aufsicht des von den Landsknechten selbst gewählten Spittelmeisters, der mit dem Fourier und dem Gerichtsschreiber eine Art Sanitätscommission bildete, behandelt und verpflegt; sie bekamen ihren Sold ohne Abzug; mussten allerdings spätestens in 2 Monaten wieder im Dienst sein. Die Kosten wurden dadurch aufgebracht, dass am Soldtage jedem Landsknecht 1 Batzen abgezogen und vom Schultheiss aufbewahrt wurde. Von diesem Gelde wurden auch die Wagen bezahlt, auf denen nach Aufbruch des Lagers die Leichtkranken im Tross mitgeführt wurden. Schwerkranke brachte man in benachbarten Ortschaften unter. Immerhin war das eine Art von „Zwangscasse", wenn sie ihre Unterstützungen auch nur auf 2 Monate ausdehnte.

Die weitere Entwicklung der Invalidenversorgung in der Armee soll hier nicht weiter erörtert werden; es kam nur darauf an, zu beweisen, dass die modernen staatlichen Wohlfahrtseinrichtungen für den ärmeren Theil der Bevölkerung in einzelnen Industriezweigen und Bezirken und in der Armee in ähnlicher Weise schon recht lange bestehen. Der Knappschaftsarzt und der Militärarzt haben schon lange

vor der Zeit der socialen Gesetze die Beziehungen zwischen dem Unfall im Berufe oder im Dienste und der Erwerbsfähigkeit oder Dienstbrauchbarkeit untersuchen und beurtheilen müssen; sie haben auch die wenig angenehmen Erfahrungen mit der Begehrlichkeit, der Uebertreibung bis zur regelrechten Simulation bei den angeblich oder wirklich Geschädigten schon seit langer Zeit gemacht.[1]) Aber für eine „Unfallheilkunde" reicht das nicht aus; es handelt sich ja bei ihnen um in sich abgeschlossene, selbständige, ganz auf ein verhältnissmässig geringes Gebiet beschränkte Beobachtungen, während wir bei den modernen socialen Wohlfahrtsgesetzen vielen Millionen von Vertretern der verschiedensten Berufsclassen gegenüberstehen. Ausserdem ist auch bei diesen die Bezeichnung und Berechnung der Einbusse an Arbeitsfähigkeit eine ganz andere, genauere, nach Procenten der vollen Leistungsfähigkeit zu bestimmende, während es in den Bestimmungen der Invaliditätsgesetze im Heere nur eine geringe, oder schwere, oder gänzliche Erwerbsunfähigkeit giebt, zu der nöthigenfalls die durch Verstümmelung oder durch die Nothwendigkeit fremder Wartung und Pflege bedingten Zulagen hinzukommen. Hier wie dort handelt es sich viel seltener um dauernde Zustände, als um solche, die im Laufe der Zeit besser werden oder sich verschlimmern können, so dass in der Regel das Urtheil nur als ein „zeitiges" gilt, das durch spätere Untersuchungen geändert werden kann. Paalzow geht in der erwähnten Arbeit näher auf das Verhältniss zwischen Militärpensionsgesetz und Unfallversicherungsgesetz ein; nach seiner Meinung könnte Manches aus jenem älteren Gesetz in das neuere übernommen werden.

Zu den Bestrebungen, die ganz besonders dem ärmeren Theile der Bevölkerung zu Gute kommen, die aber auch eine grosse allgemeine Bedeutung für die öffentliche Wohlfahrt haben, gehört vor allen Dingen das von dem Altmeister Esmarch bei uns eingeführte und trotz aller Hindernisse und Kämpfe siegreich durchgefochtene Samariterwesen. Gerade die Aerzte standen ihm anfangs vollständig ablehnend gegenüber; man fürchtete, dass durch die Samaritercurse eine grosse Zahl von Kurpfuschern grossgezogen würde. Gegen diesen Vorwurf hat Esmarch seine Schöpfung mit grösster Energie verwahrt, und — er hat Recht behalten.[2]) Heute denkt Niemand mehr

1) Paalzow, Die Beurtheilung der Erwerbsunfähigkeit im Unfallversicherungsgesetz und im Militärpensionsgesetz. Monatsschrift für Unfallheilk. 1901. Nr. 2.

2) Von Esmarch's zahlreichen Schriften über diesen Gegenstand nennen wir hier nur: Die Aufgaben der Vereine vom Rothen Kreuz in Krieg und Frieden und ihr Verhältniss zum Deutschen Samariterverein. (1892).

an diese vermeintliche Gefahr; man weiss, dass die überaus zahlreichen Kurpfuscher ganz anderen Kreisen, als denen der „Samariter" entstammen; heute weiss ausserdem Jeder, dass der Grundgedanke des Samariterwesens, die richtige und stets bereite Hilfe bei Verletzungen und plötzlichen Unglücksfällen, in weitesten Kreisen volle Anerkennung gefunden hat und in einer grossen Zahl von patriotischen und anderen Vereinen, im „Rothen Kreuz", bei vielen grossen industriellen Werken und besonders bei vielen staatlichen Einrichtungen, bei den Feuerwehren, der Eisenbahn, wenn auch nicht immer unter dem alten schönen Namen, eifrig gepflegt und weiter entwickelt wird. Zahlreiche „Sanitätscolonnen" sorgen für die Ausbildung von Krankenpflegern im weitesten Sinne, vorläufig für den Frieden, aber doch so, dass sie auch jederzeit zur Mithilfe bereit sind, wenn es sich um die Krankenpflege im Kriege handelt. Und — steckt nicht auch ein gutes Stück von dem Samaritergedanken in den neuerdings überall eingerichteten Unfall-, und, da diese auch nebenbei oft privaten Zwecken gedient haben, noch mehr in den durch von Bergmann in's Leben gerufenen Rettungsstationen? Da in diesen auch einer sehr grossen Zahl von Arbeitern die erste Hilfe nach Verletzungen geleistet wird, haben sie auch eine wichtige Thätigkeit im Interesse und im Bereiche der Krankencassen und Berufsgenossenschaften zu erfüllen.

Als Vorläufer unserer socialen Wohlfahrtsgesetze könnte man auch die zahlreichen, im Grossbetriebe von menschenfreundlichen Besitzern und Fabrikanten für die wirthschaftliche Unterstützung ihrer Arbeiter und für die Behandlung derselben bei Krankheiten und Verletzungen getroffenen Einrichtungen ansehen. Nach Jan Bulien, der seine Angabe dem „Arbeiterfreund" entnommen hat („Die Flotte" 1902. Nr. 9) sind in den letzten 4 Jahren ausser den regelmässigen Opfern von jährlich 180 Millionen Mark, die die staatliche Arbeiterversicherung den Arbeitgebern seit 1884 auferlegt hat, noch mehr als 200 Millionen Mark an ausserordentlichen freiwilligen Spenden für die Wohlfahrt der Angestellten, Arbeiter und unteren Volksclassen aufgebracht worden. Die Firma Krupp sorgt für mehr als 150000 Menschen (incl. der Familienangehörigen), wie auch aus den vorzüglichen Berichten der Handelskammer in Essen hervorgeht, durch Wohnungen, Verkehrseinrichtungen, Konsumvereine, Schulen, Sparcassen, Invalidenfürsorge u. s. w. Für Krankenversicherung, Unfallversicherung und Invalidenversicherung bezahlte sie i. J. 1900 ca. 1½ Millionen Mark und ausserdem für verschiedene Werkscassen (Krankenunterstützung, Arbeiter- und Beamtenpension, Familienarztcasse) in derselben Zeit noch einmal über 1½ Millionen Mark! Das sind im Ganzen von

einer Firma in einem Jahre über 3 Millionen Mark! — Alle diese Einrichtungen kommen vielen Tausenden von Arbeitern zu Gute. Aber, so gross auch ihre Zahl und so anerkennenswerth und grossartig auch diese Bestrebungen und Einrichtungen waren — sie konnten alle doch immer nur für einen verhältnissmässig kleinen Theil der ärmeren Bevölkerung wirksam sein.

Dasselbe gilt von einer Reihe anderer Casseneinrichtungen, die ganz ähnliche Zwecke verfolgten, bei denen es aber Jeder selbst entscheiden konnte, ob er ihnen beitreten wollte oder nicht, z. B. für die sog. freien Hilfscassen und für eine grosse Zahl von Cassen einzelner Berufe. Sie konnten noch weniger in Betracht kommen, weil der Arbeiter, so lange er gesund und kräftig ist, selten an Krankheit und Verletzung denkt, und sich nur höchst ungern regelmässige Abzüge als Beitrag für diese freiwilligen Cassen machen lässt. Es könnte doch vorkommen, dass er jahrelang einzahlt, ohne die Casse auch nur einmal in Anspruch zu nehmen! In Folge dessen war mindestens die Hälfte der Arbeiter überhaupt in keiner Casse und war im Erkrankungsfalle oder nach Verletzungen bei der Arbeit auf die Wohlthätigkeit und auf den guten Willen ihrer Arbeitgeber angewiesen. Die naheliegende Vorsicht, in guten Zeiten an die bösen zu denken und bei gutem, reichlichem Verdienst sich einen Spargroschen für schlechte Zeiten zurückzulegen, wurde sehr selten gebraucht, da ihnen nach dem berühmten Satze: „Eigenthum ist Diebstahl" jedes Sparen von ihren Agitatoren als menschenunwürdig dargestellt war.

Hatte der Arbeiter aber im Betriebe einen Unfall erlitten, dann war von einer Entschädigung für ihn, oder wenn er starb, für seine Angehörigen, auch nur dann die Rede, wenn der Unfall nicht durch eigene Unvorsichtigkeit oder durch einen Zufall herbeigeführt war. Lag die Schuld an einem Anderen, einem Mitarbeiter oder niederen Angestellten, dann konnte er oder seine Hinterbliebenen den Schuldigen, der gewöhnlich selbst wenig oder nichts besass, auf Schadenersatz verklagen.

Diese Verhältnisse gestalteten sich etwas günstiger für die Arbeiter, nachdem durch das Haftpflichtgesetz vom 7. Juni 1871 bestimmt war, dass der Arbeitgeber für alle in seinem Betriebe vorkommenden Unglücksfälle aufkommen musste, auch wenn die Schuld an einem seiner Angestellten oder Beamten lag — aber doch wieder nur dann, wenn der Verletzte nicht selbst Schuld hatte und wenn es sich nicht um einen unvermeidlichen Zufall handelte. Auch jetzt musste sich der Verletzte sein wirkliches oder vermeintliches Recht selbst suchen und nachweisen, dass seine Ansprüche voll begründet waren. Durch diese Bestimmungen wurde es einerseits dem Arbeiter sehr schwer gemacht,

seine Entschädigung durchzusetzen, andererseits lag aber auch in ihnen eine grosse Härte und Ungerechtigkeit für den Besitzer und Arbeitgeber, der dabei für Ereignisse und Unfälle verantwortlich gemacht wurde, für die er persönlich ohne jede Schuld war.

Eine unausbleibliche Folge aller Weitläufigkeiten, Schwierigkeiten und Mängel in diesen socialgesetzlichen Bestimmungen war es, dass eine sehr grosse Zahl von gewerblichen Unfällen — man hat sie gegen 90 Proc. geschätzt — damals gar nicht zur Erledigung und Entschädigung kam. Da unterliegt es nun gar keinem Zweifel, dass oft die harte Nothwendigkeit, der Zwang zur Arbeit, günstig gewirkt und manchen Arbeiter davor behütet hat, ein arbeitscheuer Querulant zu werden. Ohne jede „Uebergangsrente" suchte er sich von selbst durch leichtere Beschäftigung möglichst bald wieder an die volle Arbeit zu gewöhnen — ganz, wie wir es noch heute bei Menschen, aber auch nur bei solchen erleben, die keinen Anspruch auf Entschädigungen und Renten haben.

Oft genug wird es aber auch dahin gekommen sein, dass die Arbeitsfähigkeit in Folge des erlittenen Unfalls allmählich oder plötzlich bedeutend herabgesetzt wurde, gering blieb oder gar vollständig schwand, so dass der Geschädigte ohne seine Schuld in die grösste Noth gerieth und schliesslich der Armenpflege zur Last fiel. War er Familienvater, dann war in der Regel das Elend noch grösser; nur selten war die Frau im Stande, durch fleissige Arbeit soviel zu verdienen, dass sie für den kranken Mann und für die Kinder sorgen konnte.

Auf Almosen, auf allgemeine und private Wohlthätigkeit war aber auch ein grosser Theil der Menschen angewiesen, die durch die Gebrechen des Alters invalide wurden oder durch Krankheiten, die mit einem erwerblichen Unfall nichts zu thun hatten, also nicht entschädigungspflichtig waren. Den ärmeren Theil der Bevölkerung, speciell die arbeitende Classe aus dieser Nothlage zu befreien, ihnen bei Unfällen und Erkrankungen oder im höheren Alter statt der Almosen das sichere Recht auf eine Unterstützung zu verschaffen, war das hohe Ziel, auf das die Allerhöchste Botschaft vom 17. November 1881, diese Grundlage der grossen socialen Reform, der deutschen Arbeiterversicherung, hinwies.

Der grosse Kanzler des wiedererstandenen Deutschen Reichs legte sie im Auftrage seines Kaiserlichen Herrn dem Deutschen Reichstage an jenem Tage vor. In grossen Zügen waren darin die Aufgaben klar bezeichnet, die zu erfüllen waren, um den Hilfsbedürftigen eine von der Armenpflege unabhängige, nicht als Almosen, sondern als Anrecht zu betrachtende Unterstützung zu verschaffen.

Eine einzige grosse Versicherung aller Menschen in Deutschland, deren Jahreseinkommen eine bestimmte Summe — anfangs nahm man 2000, später 3000 Mark an — nicht erreicht, eine Versicherung, die zugleich gegen Krankheit, Unfall, Invalidität und Altersschwäche gerichtet war, gleich anfangs einzurichten, verbot sich von selbst. Das wäre für einen ersten Versuch, und ein solcher war es damals, mochte er noch so wohl vorbereitet und aussichtsvoll erscheinen, ein zu grosses Unternehmen, ein zu grosses Wagniss gewesen. Man hat auch später den Plan, die verschiedenen Versicherungsgruppen in eine grosse Anstalt zu vereinigen, wegen der grossen Schwierigkeiten, die der Ausführung des Planes im Wege standen, immer wieder aufgegeben, obgleich von allen Seiten anerkannt wird, dass dabei eine gerechtere Vertheilung der Lasten und Leistungen und eine beträchtliche Verminderung der Verwaltungskosten möglich sein würde.

Man hielt sich anfangs — beim Krankenversicherungsgesetz vom 15. Juni 1883 — an schon vorhandene Einrichtungen, z. B. an die erwähnten seit längerer Zeit bestehenden Krankencassen, Knappschaftscassen u. s. w., ordnete ihre Verwaltung, bestimmte ihren Wirkungskreis und führte vor allen Dingen den gesetzlichen Versicherungszwang ein. 10 Jahre später, am 1. Januar 1893, wurden die Bestimmungen dieses Gesetzes noch bedeutend erweitert.

Kurze Zeit nach dem Krankenversicherungsgesetz — am 6. Juli 1884 — erschien, gewissermaassen als Fortführung und Ergänzung dieses Gesetzes, sowie der Haftpflichtgesetze, die aber durch sie nicht aufgehoben wurden, die Versicherung gegen gewerbliche Unfälle, das Unfallversicherungsgesetz, oder, wie es in seiner neuesten Fassung (vom 30. Juni 1890) heisst: das Gewerbeunfallversicherungsgesetz. Als letztes der 3 socialen Wohlfahrtsgesetze trat mit dem 1. Januar 1891 das Invaliditäts- und Altersversicherungsgesetz in Kraft, das am 1. Januar 1900 auf Grund der inzwischen gesammelten Erfahrungen in erweiterter und verbesserter Form als Invalidenversicherungsgesetz erlassen wurde.

Die einzelnen Bestimmungen dieser Gesetze, die Vortheile, die sie gewähren, aufzuzählen, ist hier nicht der Ort. Sie gehören noch nicht der Geschichte, sondern der Gegenwart und — der Zukunft an. Ohne Zweifel war es aber ein schwieriges und grosses Werk, ein Werk, das unmöglich gleich beim ersten Guss fehlerfrei und ganz vollendet sein konnte, an dem seither schon viel auf Grund weiterer Erfahrungen geändert ist, und an dem sicher auch später noch Manches zu ändern sein wird.

Dass die Aerzte bei aller Anerkennung dieses Riesenwerkes von

Anfang an einzelne Lücken an ihm fanden und noch heute finden, ist nicht zu verwundern. Man hatte merkwürdiger Weise bei der Vorbereitung dieser Gesetze, für deren Durchführung man Schritt für Schritt auf die stete Mitwirkung und Mitarbeit der Aerzte angewiesen war, auf diese Mitarbeiter gar keine Rücksicht genommen; sie waren zu den Vorberathungen nicht zugezogen und später war es für die geringe Zahl von Aerzten in unseren Parlamenten sehr schwer, an den fertigen, bald durchberathenen Gesetzen noch viele Aenderungen anzubringen. Manche dieser ärztlichen Bedenken haben sich allerdings auch erst allmählich nach längerer Erfahrung gezeigt und geltend gemacht; in einigen Punkten ist durch Zusatzbestimmungen auch schon Besserung herbeigeführt. Worin diese gerade von ärztlicher Seite betonten Mängel bestehen, können wir hier nicht erörtern; im Allgemeinen scheint aber endlich in neuester Zeit in den maassgebenden Kreisen die Wichtigkeit der ärztlichen Mitwirkung allmählich anerkannt zu werden, wie aus der Berufung zu den Verhandlungen der Schiedsgerichte und aus manchen Aeusserungen, z. B. bei dem in Düsseldorf 1902 abgehaltenen „Internationalen Congress für Arbeiterversicherung“ — im grellen Gegensatze zu manchen „Rundschreiben“ des Reichsversicherungsamtes — deutlich hervorgeht.

V.

Ueber acute Darmwandbrüche der Linea alba und der vorderen Bauchwand mit Ausgang in Gangrän.

Von

Dr. **A. Wiesinger,**
Oberarzt am Allgemeinen Krankenhause Hamburg-St. Georg.

Ueberblickt man die Literatur der Hernien der Linea alba oder, wie man jetzt wohl verallgemeinernd sagen kann, die der Hernien der vorderen Bauchwand, da auch hier dieselben Brüche, wenn auch seltener, beobachtet werden, und durchmustert die in derselben niedergelegte Casuistik, so bemerkt man einen augenfälligen Unterschied mit den Brüchen an anderen Körperregionen. Während bei diesen letzteren die acuten Incarcerationen im Vordergrunde stehen und früher die einzige jetzt neben den Radicaloperationen die hauptsächlichste Indication zu operativen Eingriffen bei denselben abgeben, treten bei den Hernien der Linea alba die acuten Einklemmungserscheinungen ganz in den Hintergrund. Die überwältigende Mehrzahl derselben wird nicht wegen dieser Indication operirt, sondern sie veranlassen die Träger derselben durch andauernde oder immer wiederkehrende Beschwerden ganz besonderer Art, schliesslich sich einer operativen Behandlung zu unterziehen. Die meisten wenigstens der kleineren dieser Hernien enthalten überhaupt keinen Inhalt. Die perversen Empfindungen und Beschwerden, die sie verursachen, sind auf Zerrungen der kleinen Ausstülpungen des Bauchfells oder da auch dieses zuweilen fehlt oder zu Grunde gegangen ist, auf Zerrungen des Bauchfellzipfels durch kleine Fettklümpchen zurückzuführen, welche aus dem retrofascialen Raume durch einen kleinen Schlitz der Fascie hindurchgetreten sind.

Dass in den grösseren dieser Brüche häufig auch abdomineller Bauchinhalt gefunden wird (Darm, Netz u. s. w.), steht ausser Zweifel. Nicht allein die in der Casuistik niedergelegten operativen Befunde beweisen dies, sondern auch an den nicht operirten lassen sich hierfür Beweise erbringen. Dies ist die Bedeutung des vor einigen Jahren von Lennhoff angegebenen Symptoms, des sogenannten Spitzge-

räusches beim Husten, welches man bei aufgelegtem Finger fühlt und welches darin seine Erklärung findet, dass sich beim Hustenstoss durch den Schlitz der Fascie Darm vordrängt und flüssiger Darminhalt gegen den Bruchsack angespritzt wird. Wenn trotzdem auch bei diesen grösseren Brüchen nur äusserst selten acute Incarcerationen beobachtet werden, so mag das darauf beruhen, dass die Lage und die besonderen Verhältnisse dieser Brüche an der vorderen Bauchwand gegenüber denen an anderen Körperregionen besonders günstig liegen, um den eingetretenen Inhalt wieder freizulassen. Die heftigen Zugwirkungen, welche gerade hier bei Husten u. s. w. eintreten, und die Richtung des Zugs in der Rückenlage mögen günstig auf die Befreiung des Inhaltes aus der Einklemmung wirken. Thatsache ist, dass in der Literatur dieser Hernien die acuten Incarcerationen zu den grossen Seltenheiten gehören. Immerhin kommen bei den grösseren dieser Brüche zuweilen Incarcerationen zur Beobachtung, welche die Operation aus diesem Grunde nöthig machen. So ist unter 19 Fällen aus dem Neuen Allgemeinen Krankenhause[1]) einer wegen acuter Einklemmung operirt. Es fand sich bei der Operation Ligament. teres und Netz eingeklemmt. Ich selbst habe unter 22 Fällen auch nur einmal wegen acuter Einklemmung operirt. Es handelte sich um eine etwa walnussgrosse Hernie der Linea alba dicht unterhalb des Nabels, die ohne nachweisbare Ursache bei einem 18jährigen jungen Manne plötzlich entstanden und nicht zurückzubringen war. Bei der Operation fand sich eine blaurothe, eingeklemmte Dünndarmschlinge, die noch rechtzeitig befreit werden konnte. Die Erkenntniss und rechtzeitige Operation dieser grösseren Hernien der Linea alba wird in praxi wohl kaum auf Schwierigkeiten stossen. Anders liegen die Verhältnisse bei den kleinen und kleinsten dieser Brüche, welche in dieser Gegend mit Vorliebe vorkommen und die gerade ihrer Kleinheit wegen durch das Gefühl oft gar nicht (namentlich bei stärker entwickeltem Fettpolster) oder nur als minimale Knötchen wahrgenommen werden können. Die überwiegende Mehrzahl dieser Brüche ist wohl ohne Bauchinhalt, nur selten ist ein kleines Netzklümpchen in denselben gefunden. Riedel[2]) spricht sich dahin aus, dass wirkliche Einklemmung von Netztheilen in diesen kleinen Brüchen doch nur ganz ausnahmsweise vorkomme. Er habe sie nie gesehen, und etwas weiter unten sagt er: Eine Einklemmung von Netz und Darm ist bei kleinen Brüchen (der Linea alba) gewiss nie vorhanden, trotz-

1) Völker's Jahrbuch der Hamburgischen Krankenanstalten Bd. 6. S. 153.

2) Riedel, Die Hernia retrofascialis der vorderen Bauchwand. Langenbeck's Archiv. Bd. 66. S. 986.

dem bestehen perverse Empfindungen. Es geht daraus hervor, dass es jedenfalls zu den grössten Seltenheiten gehört, dass sich Darm in diesen kleinsten Brüchen einklemmt; in der Literatur findet sich bis jetzt kein solcher Fall beschrieben.

Dass aber eine solche Einklemmung nicht unmöglich ist, beweisen 2 Fälle, die ich im Allgemeinen Krankenhause Hamburg-St. Georg zu beobachten Gelegenheit hatte, und die beide deutlich zeigen, wie verhängnissvoll gerade diese Einklemmungen sind, da sie nicht gefühlt und in Folge dessen erst erkannt werden können, wenn das eingeklemmte Darmstück brandig geworden ist und sonstige Folgeerscheinungen eintreten. —

Ich lasse zunächst die beiden Krankengeschichten folgen, von denen die eine bereits in den Jahrbüchern der Hamburgischen Krankenanstalten Bd. 5 1897 von meinem früheren Secundärarzt Dr. Mohr unter acutem „Darmwandbruch der Linea alba" mitgetheilt ist. Bei der beschränkten Zugänglichkeit dieses Werkes und bei dem principiellen Interesse, welches der Fall bietet, halte ich es für nothwendig, die betreffende Krankengeschichte hier zu wiederholen.

Da die Folgen der Einklemmung auch im klinischen Bilde sich anders gestalten, als dies bei den incarcerirten und gangränösen Hernien an anderen Bruchpforten der Fall ist, so ist es gewiss gerechtfertigt, dies Bild an der Hand der beiden Krankengeschichten zu schildern, da es eine noch bestehende Lücke in dem Krankheitsverlauf der Hernien der Linea alba ausfüllt. Es scheint dies Bild etwas Typisches, von dem an andern Bruchpforten vorkommenden Abweichendes zu haben, so dass es möglich ist, bereits vor der Operation aus den klinischen Erscheinungen es erkennen zu können. Uns wenigstens glückte es, aus der Anamnese und dem vorliegenden Krankheitsbilde in unserem 2. Falle die Diagnose zu stellen, die sich durch die Operation und den weiteren Verlauf bestätigte.

1. Fall. Gertrud A., $1^1/_4$ Jahr alt. Nach Mittheilung der Mutter soll das vorher gesunde Kind — ca. 6 Wochen vor der Aufnahme in's Krankenhaus — plötzlich beim Stuhlgang, der erschwert gewesen sein soll, von den heftigsten Schmerzen im Leibe befallen sein, was das Kind durch plötzliches Aufschreien und entsprechende Geberden documentirte. Von diesem Augenblicke an soll das sonst ruhige Kind äusserst reizbar gewesen sein und einen kranken Eindruck gemacht haben.

Der nach einigen Tagen zugezogene Hausarzt konnte am Leibe nichts besonders Krankhaftes constatiren. Es bestand aber Fieber und dasselbe hielt auch an in der folgenden Zeit; dabei war Stuhlgang vorhanden, meist fest, öfters erst auf Abführmittel. Erbrechen soll nur im Beginn der Krankheit einmal vorhanden gewesen sein. Nach ca. 3 Wochen endlich — ge-

rechnet vom Tage, an dem plötzlich beim Stuhlgang die Leibschmerzen aufgetreten — konnte der Arzt in der Gegend des Nabels eine Resistenz fühlen, und aus derselben entleerte sich bald eine reichliche Menge geruchlosen Eiters. Jetzt fiel das Fieber ab und es trat Besserung des Allgemeinbefindens ein. Die Secretion bestand fort in mässiger Menge ca. 14 Tage lang, bis die Eiterung wieder sistirte und alsbald auch wieder Fieber eintrat. Der Arzt constatirte eine Retention und veranlasste die Ueberführung in das Krankenhaus.

Der Aufnahmebefund zeigte ein ziemlich kräftiges Kind in etwas reducirtem Ernährungszustande. Der Leib war im Ganzen etwas aufgetrieben und etwas druckempfindlich. Percussion gab überall leisen gedämpft tympanitischen Schall. Der Nabel war ohne Besonderheiten. Stuhlgang war dünnbreiig; Temperatur subfebril. Nach 3 Tagen entleerte sich spontan Eiter aus einer Oeffnung im Nabel und durch sie liess sich eine Sonde leicht in der Richtung zur Symphyse vorschieben. Durch Spaltung der Bauchdecken wurde nun ein mit geruchlosem Eiter ausgefüllter flächenhafter Raum sichtbar gemacht, der sich noch weiter nach der ganzen linken Bauchseite hin ausdehnte und durch entsprechende Incision freigelegt wurde. Ausserdem entdeckte man in diesem Raum am Nabel etwas oberhalb desselben und seitlich eine spaltförmige Darmfistel, für eine Fingerkuppe eben durchgängig, mit ektropionirten Schleimhauträndern, die nicht bluteten. Durch diesen Befund erst wurde das ganze Krankheitsbild erklärt. Es handelte sich um eine acute Darmeinklemmung in einem Schlitz der Fascia transversa, und zwar war nur ein Theil der Darmwand eingeklemmt; diese war gangränös geworden und hatte zur Eiterung und Ablösung der ganzen linken Bauchwand Veranlassung gegeben.

Nach der Operation trat zunächst eine Besserung des Allgemeinbefindens ein, das Kind wurde munterer und nahm etwas an Gewicht wieder zu. Stuhlgang erfolgte regelmässig aus dem After; aus der Darmfistel entleerte sich nur wenig gelbliche Flüssigkeit und die Wunde begann sich bereits durch Vernarbung vom Rande her zu verkleinern. Dieser Zustand leidlichen Wohlbefindens dauerte ca. 3 Wochen, als unerwartet ohne äussere Veranlassung durch die Fistel hindurch der Darm in ca. 10 cm Länge prolabirte und nun sich die gesammte Nahrung aus ihm entleerte. Die Darmschlinge musste dem Jejunum angehören resp. eine hochliegende sein, denn die Nahrung kam in nur wenig verändertem Zustande wieder zu Tage. Durch diesen Umstand kam das Kind rapide herunter und es blieb nichts Anderes übrig, als durch Darmresection die Continuität wiederherzustellen, wenn auch bei dem verfallenen Ernährungszustande nur geringe Aussicht war, das Leben zu erhalten. In der auf die Operation folgenden Nacht ging dann das Kind an Collaps zu Grunde.

Aus dem Sectionsprotokoll ist hervorzuheben, dass der Resectionsdefect sich in der untersten Jejunumschlinge befand und dass die Darmschlingen zum Theil untereinander und an der vorderen Bauchwand durch strangförmige Adhäsionen verwachsen waren.

Was nun die Epikrise dieses Falles betrifft, so ist zunächst hervorzuheben, dass an dem anatomischen Präparate des resecirten Darmstückes von einem Darmanhang oder Darmdivertikel auch nicht eine

Andeutung zu bemerken war; vielmehr fand sich ganz entsprechend der Circumferenz der supponirten, durch Einklemmung gangränös und alsbald vollkommen defect gewordenen Darmwandblase in der resecirten Darmschlinge ein pfennigstückgrosses ziemlich rundes Loch in der dem Mesenterialansatze gegenüberliegenden Wand. Daneben noch eine kleine Perforation.

2. Fall. Die 8jährige, bis dahin stets gesunde Arbeiterstochter Emma H. aus Hamburg war nach Angabe der Eltern am 20. Mai 1901 plötzlich ohne nachweisbare Veranlassung, wahrscheinlich im Anschluss an einen Stuhlgang, an mehrfachem Erbrechen und heftigen Leibschmerzen erkrankt. An demselben Tage soll sie noch mehrfach Stuhl gehabt haben, dem deutlich Blut beigemischt gewesen sein soll. Während anfangs das Erbrechen häufig am Tage, etwa alle 1—2 Stunden eingetreten sein soll, trat es vom 5. Tage an nur 3—4 mal des Tages ein, und ebenso oft soll schleimiger, mit Blut vermischter Stuhlgang abgegangen sein. Etwa 8 bis 10 Tage nach Beginn der Krankheit verloren sich die Krankheitserscheinungen allmählich. Die Schmerzen und Auftreibung des Leibes, welche anfangs bestanden, nahmen langsam ab, so dass das Kind etwa 8 Tage lang scheinbar gesund wieder umherlaufen konnte.

Am 7. Juni stellten sich von Neuem Leibschmerzen mit Auftreibung des Leibes ein. Besonders in der rechten Seite soll sich der Leib hart und gespannt angefühlt haben. Am 10. Juni wurde in der Nabelgegend eine Vorwölbung der Haut constatirt, die sich röthete und fluctuirte und die am 12. Juni zu ihrer Aufnahme in's Krankenhaus führte.

Temperatur bei der Aufnahme 38,5, Puls 112. Kein Aufstossen, kein Erbrechen. Blasses, anämisches Kind. Leib mässig aufgetrieben und druckempfindlich. Der Percussionsschall ist über der rechten Bauchseite etwas matter als links; freies Exsudat ist in der Bauchhöhle nicht nachweisbar. Am Nabel findet sich eine fluctuirende Hervorwölbung, die Haut darüber geröthet, scheinbar dem Durchbruch nahe. Stuhl normal, ohne krankhafte Beimengungen.

Die Anamnese sprach dafür, dass in den ersten Tagen der Erkrankung irgendwelche Incarcerationserscheinungen vorhanden waren, welche, da gleichzeitig blutig-schleimige Stuhlgänge bestanden, auf den Darm bezogen werden mussten und zwar so, dass man annehmen musste, dass nicht eine völlige Occlusion, sondern nur ein Theil der Darmwand incarcerirt, also ein Darmwandbruch vorhanden sei. Eine Invagination, welche die initialen Symptome auch erklären konnte, liess sich mit dem späteren Krankheitsbilde nicht in Zusammenhang bringen, konnte daher ausgeschlossen werden. Eine tuberculöse Peritonitis, welche auch ähnliche Erscheinungen machen kann, namentlich auch den Abscess am Nabel hervorbringen konnte, musste wegen des acuten Beginns des Leidens bei vorher bestehender völliger Gesundheit als unwahrscheinlich zurückgewiesen werden, um so mehr, als diese eitrigen Processe am Nabel bei tuberculöser Peritonitis meist erst in den Endstadien bei ausgedehnten Verkäsungen im Peritoneum beobachtet werden.

Die Aehnlichkeit des Krankheitsbildes und des Verlaufs mit dem ersten hier angeführten Krankheitsfalle veranlassten mich, die Diagnose auf Darm-

wandbruch der vorderen Bauchwand mit nachfolgender Vereiterung in den tiefen Schichten der Bauchwand zu stellen. Der weitere Verlauf gab mir Recht.

Die sofort vorgenommene Spaltung vom Nabel aus legte einen in den tiefsten Schichten der Bauchwand liegenden, fast die ganze rechte Seite des Bauches einnehmenden flachen Abscess frei, welcher sich weit nach der Lendengegend und dem kleinen Becken zu verfolgen liess. Der rahmige, nicht tuberculös aussehende und nicht riechende Eiter enthielt mikroskopisch einige Streptokokken und Staphylokokken, keine Tuberkelbacillen. Die Abscesshöhle wird locker tamponirt.

Am 15. Juni 1901 Befinden befriedigend. Patientin hat festen, geballten Stuhl gehabt, spontan Urin entleert. Zunge feucht, Leib wenig aufgetrieben. Aus der rechten Unterbauchgegend quillt dünnflüssiger, gelblicher Darminhalt.

17. Juni. Aus der rechten Unterbauchgegend quillt reichlich gelber Darminhalt. Patientin wird in's Wasserbett verlegt.

21. Juni. Die Bauchdecken werden nach rechts noch weiter gespalten. Dicht über der Spin. ant. sup dextr. findet sich eine etwa zehnpfennigstückgrosse, von rosafarbener Schleimhaut begrenzte Darmfistel, aus welcher reichlich flüssiger, gelblicher Koth hervordringt.

Die weitere Heilung der grossen Wunde ging im permanenten Wasserbade ohne Störung von Statten und während derselben hat sich das Kind sehr erholt und gekräftigt. Täglich kommt ein Theil des Kothes durch die Fistel, es besteht jedoch regelmässiger fester Stuhl.

Am 17. August wird in Chloroformnarkose die Darmfistel umschnitten, die die Fistel enthaltende Darmschlinge (Dünndarm) nach Eröffnung des Peritoneums etwas vorgezogen und nach Anfrischung der längsgestellten Fistelränder dieselben in querer Richtung zum Darm geschlossen. Das vernähte Stück Darm wird in die Bauchhöhle versenkt, die Wunde tamponirt.

Der weitere Heilverlauf war ein durchaus ungestörter, peritonitische Erscheinungen traten nicht auf.

Am 6. October war die Wunde fest vernarbt, ohne Anzeichen eines Bauchbruchs. Subjective Beschwerden bestehen nicht. Patientin wird geheilt entlassen.

Es handelt sich also in beiden Fällen um acute Darmwandbrüche der Linea alba resp. der vorderen Bauchwand bei vorher völlig gesunden Kindern. In beiden Fällen scheint die Ursache zur Incarceration durch intraabdominellen Druck (Pressen beim Stuhlgang) hervorgerufen zu sein. Ob dabei die Fascie gerissen oder bereits vorher ein Schlitz derselben vorhanden war, ob vor der Incarceration vielleicht schon eine kleine Ausstülpung des Bauchfells bestanden, lässt sich wohl in keinem Falle, also auch in diesem nicht sicher ausschliessen oder beweisen; da jedoch gar keine Erscheinungen eines Bruchs vorher vorhanden waren, ist es nach der ganzen Sachlage wohl wahrscheinlicher, dass mit der Incarceration erst das Auseinanderweichen resp. Zerreissen der Fascie eingetreten ist. Jedenfalls

liegt ein Anlass, einen bereits präexistirenden Bruchsack anzunehmen, nicht vor.

In beiden Fällen waren es partielle Einklemmungen der Darmwand, wie im ersten Falle durch die Section, im zweiten durch die Operation und Schluss der Fistel festgestellt wurde; in beiden Fällen war es Dünndarm, der eingeklemmt war. Ein Divertikel des Darms war in beiden Fällen an der Einklemmungsstelle nicht vorhanden. Es ist noch nicht sehr lange her, dass das Vorkommen eines Darmwandbruchs noch keineswegs allgemein anerkannt war. Jetzt allerdings wird dasselbe wohl von der überwiegenden Mehrzahl der Chirurgen nicht mehr in Frage gezogen. Durch die Arbeiten von Lorenz, Kocher, Roser, Burchard, Lauenstein, von Kliegel, Sachs, Schnitzler und Riedel ist die Frage endgiltig entschieden, dass acute Darmwandbrüche, d. h. acut entstehende und sich einklemmende mit oder ohne präexistirenden Bruchsack vorkommen. Auch König, welcher bisher der Frage skeptisch gegenüber stand, giebt in der letzten Auflage seines Lehrbuchs die Möglichkeit eines acuten Darmwandbruchs zu. Gerade an den Brüchen der Linea alba und der vorderen Bauchwand sind durch die Kleinheit des Fascienschlitzes die Bedingungen gegeben, die nach unseren heutigen Anschauungen beim Zustandekommen von Darmwandbrüchen wesentlich in Betracht kommen und wie sie von Sachs und Schnitzler experimentell festgestellt sind. Daher ist es wohl kaum ein Zufall, dass es sich in beiden oben mitgetheilten Fällen um Darmwandbrüche handelt.

Das Bild der Erkrankung wird eingeleitet durch peritoneale Reizungserscheinungen, die ohne besondere Veranlassung auftreten oder plötzlich beim Stuhlgang durch Pressen hervorgerufen werden. Schmerzhaftigkeit und Auftreibung des Leibes, mehr oder weniger häufiges Erbrechen, Stuhlverstopfung oder, wie im zweiten Falle, blutigschleimige Durchfälle stellen sich ein, um dann langsam, etwa im Verlauf von 8—10 Tagen wieder abzuklingen. Die Untersuchung kann dabei ausser allgemeinen peritonitischen Erscheinungen einen örtlichen Befund nicht erheben. In beiden Fällen bestand der Verdacht, dass eine Hernie vorhanden sein könnte, konnte jedoch trotz wiederholter Untersuchungen von Seiten der Hausärzte nicht festgestellt werden. Die Hernien waren zu klein und zu tief gelegen, um entdeckt werden zu können. Die peritonealen Reizerscheinungen hören auf, sobald das eingeklemmte Stückchen Darm brandig geworden ist, und es tritt nun scheinbare Besserung ein, die Kinder scheinen gesund zu sein, stehen auf, laufen umher, Appetit und Stuhl regulirt sich. Dieser scheinbar gesunde Zustand kann 8—14 Tage anhalten. Dann beginnt

unter leichter Fiebersteigerung sich wieder Schmerz im Leib einzustellen, indem sich von der kleinen gangränösen Darmpartie aus über der Fascie eine Entzündung und Eiterung in den tiefen Schichten der Bauchdecken langsam flächenhaft ausbreitet und weiterkriecht. Auf diese Weise wird die Fascie sammt Peritoneum von den oberflächlichen Schichten der Bauchdecken oft weithin abgelöst, bis die Eiterung am Nabel, als der wenigst Widerstand bietenden Stelle, zu Tage tritt. Diese Eiterung resp. Fluctuation am und um den Nabel scheint für diesen Krankheitsprocess besonders charakteristisch zu sein, wenigstens war sie in beiden oben beschriebenen Fällen vorhanden.

Es ist bekannt, dass auch bei chronisch-entzündlichen Zuständen, besonders bei Tuberculose des Peritoneums, die Nabelgegend die Prädilectionsstelle für den Durchbruch käsig-eitriger Processe und Darmfisteln ist. Es sind dies allerdings Ereignisse, die erst bei weit fortgeschrittener, verkäsender Tuberculose des Peritoneums eintreten. Der Unterschied von unseren Fällen, bei welchen es sich um eine acut einsetzende Krankheit bei vorher ganz gesunden Kindern handelt, kann daher im concreten Falle kein schwieriger sein.

Untersucht man diese Kranken vor Eröffnung des Abscesses, so findet man die Bauchdecken oft weithin härter als bei Gesunden, ohne dass man durch Percussion einen Erguss in's Peritoneum feststellen kann. Oeffnet man die fluctuirende Stelle der Nabelgegend, so kann man mit der Sonde weithin nach verschiedenen Richtungen in die durch Eiterung auseinander gedrängten Schichten der Bauchwände eindringen. Der entleerte Eiter war in beiden Fällen rahmiger, gelber Eiter ohne jede Luft- und Kothbeimengung, und völlig geruchlos. Dies ist bei seiner Abstammung von einer Darmgangrän nur dadurch zu erklären, dass das gangränöse Darmwandstück nur minimal ist und der elastische Gegendruck der Bauchdecken, vielleicht auch der enge Fascienschlitz den Austritt von Luft und Koth völlig verhindert. Spaltet man nun vom Nabel aus die unterminirten Bauchdecken, so sieht man an einer Stelle der tiefen Bauchwandschichten ein kleines, von hellrother Schleimhaut umsäumtes Grübchen, durch welches man ohne Weiteres in den Darm eindringt. Jetzt, nachdem die Spannung gehoben, quillt auch meist bald flüssiger Koth aus demselben hervor.

Der Darmprolaps, der im ersten Falle einige Wochen nach der Eröffnung des Abscesses aus der Fistel erfolgte und auch den Exitus herbeiführte, beweist, welche Gefahren die länger bestehende Fistel mit sich bringt, andererseits ist es auch nicht angenehm, so lange die grosse Abscesshöhle sich reinigt und stark eitert, den Schluss der Fistel vorzunehmen.

Anmerkung während des Druckes.

Während der Drucklegung dieser Arbeit habe ich noch einen dritten analogen Fall beobachtet, der insofern ein besonderes Interesse bietet, als hier die Magenwand in der Linea alba eingeklemmt und gangränös geworden war.

Der Fall, ein Mädchen von 5 Jahren, war irrthümlicher Weise von anderer Seite für Peritonitis tuberculosa gehalten und darauf etwa 9 Wochen behandelt. Das Kind war zum Skelett abgemagert. Am 30. October auf die chirurgische Abtheilung aufgenommen, stellte die Operation einen enormen, die Bauchwandschichten auseinander drängenden Abscess und eine von rosafarbener Schleimhaut umsäumte Fistel fest in der Linea alba, durch welche die Sonde unmittelbar in den Magen eindrang. Das Kind ging am 10. November an Inanition zu Grunde.

Es handelte sich, wie auch durch die Section bestätigt wurde, um einen acuten Magenwandbruch mit Ausgang in Gangrän, ein Befund, wie er meines Wissens bis jetzt noch nicht erhoben worden ist.

VI.

Ueber die operativen und functionellen Erfolge der Operation der angeborenen Gaumenspalte.

Von

Dr O. Kappeler,
Chefarzt des städt. Krankenhauses in Konstanz.

Der Ausspruch Küsters[1]), dass wir noch keine Statistik dessen, was bisher durch die operative Behandlung der angeborenen Gaumenspalte geleistet worden, besitzen, besteht heute noch zu Recht. Die bisherigen Mittheilungen über dieses ausserordentlich wichtige und dankbare Capitel der operativen Chirurgie beschränken sich zumeist auf Mittheilung einzelner Fälle, auf Neuerungen und Verbesserungen der Operationsmethoden, und ausser den Mittheilungen Ehrmann's, Küster's und Dobberkau's aus der v. Bergmann'schen Klinik liegen heute noch keine neueren und vollständigen Gesammterfahrungen einzelner Chirurgen oder Kliniker vor.[2]) Die neueste Publication J. Wolffs[3]), dessen grosse Verdienste um die Ausgestaltung und Vorvollkommnung des v. Langenbeck'schen Verfahrens der Gaumenspaltenoperation Niemand verkennen wird und der wohl über die grösste Zahl von Operationen verfügt, giebt zwar eine kurze tabellarische Zusammenstellung seiner operativen Resultate, aber die Mittheilungen über die functionellen Erfolge beziehen sich nur auf wenige, allerdings durch vortreffliche Schlussresultate ausgezeichnete, Fälle. Auf diese Weise können wir aber kein vollständiges Bild über die Leistungsfähigkeit der Gaumenspaltenoperation gewinnen. Dies kann nur geschehen durch rückhaltlose und vollständige Mittheilung auch der functionellen Erfolge.

---

1) Küster, Operative Behandlung der Gaumenspalten. Langenbeck's Archiv. Bd. 46.

2) Eine Arbeit von Kassel aus der Breslauer chirurgischen Klinik kam mir erst nach Fertigstellung des Manuscriptes zu Gesicht und konnte nicht mehr benützt werden.

3) Ueber frühzeitige Operation der angeborenen Gaumenspalten von J. Wolff, Sammlung klinischer Vorträge.

Es soll daher, um die kleine Serie vollständiger Gesammterfahrungen zu ergänzen und zu vervollständigen, hier über 82 Fälle von mir operirter Gaumenspalten berichtet werden, wobei ich in der glücklichen Lage bin, über das operative Resultat und das spätere Schicksal aller Operirten Auskunft geben und mit Ausnahme von 3 Fällen den functionellen Erfolg theils durch eigene Nachuntersuchung, theils durch zuverlässige Nachrichten seitens der Operirten und ihrer Aerzte, endgiltig feststellen zu können.

Meine Beobachtungen und Operationen beziehen sich auf Kinder verschiedensten Alters und auf Erwachsene bis zu 40 Jahren. Sie werden deshalb, um eine leichte Uebersicht zu gewinnen, in verschiedene Gruppen abgetheilt, und zwar umfasst die 1. Gruppe die Kinder unter 2 Jahren, die 2. Gruppe die Kinder von 2—6 Jahren, die 3. die Kinder von 7—14 Jahren und die 4. alle Operirten von 15—40 Jahren.

In der beifolgenden Tabelle sind die operativen Resultate der Uranostaphylorrhaphie bei den Kindern unter 2 Jahren (von 17 Tagen bis zu 23 Monaten) zusammengestellt:

Art der Spalte	Vollkommener Verschluss der Spalte		Unvollständig gelungen und bisher nicht wieder operirt	Gänzlich misslungen	Gestorben
	durch eine einzige Operation	mit Hilfe von Nachoperationen			
Spaltung des weichen Gaumens und der horizontalen Platte des Gaumenbeins	2	—	—	—	—
Bis zur Mitte des Process. palatin. des Oberkiefers	1	—	—	—	—
Spaltung des ganzen harten Gaumens mit Ausnahme des Alveolarfortsatzes	—	—	—	1	—
Durchgehende rechtsseitige Spalte	—	1	1	—	—
Durchgehende linksseitige Spalte	2	1	2	—	—
Bilateralspalte	—	—	—	1	—

Zur näheren Erläuterung der Tabelle diene Folgendes:

Von den 5 Kindern, die durch eine einzige Operation geheilt wurden, leben heute noch 3. Von den zweien, die seither gestorben sind, erlag das eine 3 Wochen nach der Operation zu Hause einem Erysipel, das von, am Nacken und Kopf aufgetretenen, Furunkeln ausging, das andere 6 Wochen nach der Operation, laut Bericht des behandelnden Arztes, einer Lungenentzündung.

Von den mit Hilfe von Nachoperationen von ihrer Gaumenspalte befreiten Kindern starb ebenfalls eines, und zwar 1 Jahr nach der Operation, an Meningitis, ohne Zweifel tuberculöser Natur.

Von den Kindern, bei denen die Operation nur unvollständig gelang und die sich seither zu einer Nachoperation nicht verstehen konnten, starb eines (es konnte nur die Vereinigung des harten Gaumens erreicht werden) 3 Jahre nach der Operation an Diphtherie, bezüglich der 2 noch lebenden wurde bei einem der Kinder wegen grosser Gebrechlichkeit und Schwächlichkeit nur die Uranoplastik ohne Staphylorrhaphie gemacht und beim zweiten gelang von der Uranostaphylorrhaphie nur die Vereinigung des harten Gaumens.

Auch bei den Kindern mit gänzlich misslungener Operation ist ein Todesfall, und zwar, 1/4 Jahr nach der Operation, an katarrhalischer Pneumonie, laut ärztlichem Bericht, zu verzeichnen, so dass also heute von den 12 Kindern nur noch 7 leben.

Wir kommen zu functionellen Resultaten bei diesen noch lebenden 7 Kindern. Dieser functionelle Erfolg ist selbstverständlich sowohl bei dem Kinde, dessen Operation einen vollständigen Misserfolg hatte, als auch bei den 2 Kindern, wo nur die Vereinigung des harten Gaumens zu Stande kam, gleich Null, das heisst, die Sprache bleibt undeutlich und stark näselnd.

Von den übrigbleibenden 4 Kindern betrifft der erste Fall eine durchgehende linksseitige Spalte, die erst im 21. Lebensjahre zum vollständigen Schluss gebracht wurde. Bei dem Kranken, der niemals Sprechunterricht hatte, der aber eine Zeit lang einen Rachenobturator trug, wurde die Sprache deutlich, blieb aber näselnd. Bei 2 Kindern (das eine hatte eine Spalte des weichen Gaumens mit Spaltung der horizontalen Platte des Gaumenbeins, beim andern reichte die Spalte bis zur Mitte des Process. palatin. des Oberkiefers), die ebenfalls keinen systematischen Sprechunterricht hatten, bleibt die Sprache näselnd und undeutlich, doch stellt bei einem dieser Kinder der Sprachlehrer nach vorgenommener Prüfung der Sprache, durch sachgemässen Sprechunterricht allein ohne Zuhilfenahme eines Obturators, eine normale Sprache in sichere Aussicht.

Bei dem letzten Kinde dieser Serie, das im 7. Monat an einer Spalte des weichen Gaumens und der horizontalen Platte des Gaumenbeins erfolgreich operirt worden war, ist die Sprache ohne Sprechunterricht und ohne Obturator normal geworden. Ich lasse die Krankengeschichte dieses Kindes hier folgen:

O., Maria, 7 Monate altes Kind noch lebender gesunder Eltern, in deren Familie weder väterlicher- noch mütterlicherseits Hasenscharten, Gaumenspalten oder andere Bildungsfehler vorkamen, kam mit einer Spalte des weichen Gaumens und der horizontalen Platte des Gaumenbeins, deren grösste Breite 9 mm beträgt, zur Welt. Der Aufnahme in's Spital am

22. August 1889 folgte am 24. August die Operation der Gaumenspalte. Zur Abkürzung der Narkose wird zunächst die Anfrischung der Spaltenränder ohne Chloroform vorgenommen, und zwar am hängenden Kopf mit Whitehead'schem Speculum. Dann in Chloroformnarkose Loslösung der seitlichen Lappen und Naht. Es werden 7 Nähte, 2 an der Hinterseite der Uvula, angelegt. In die klaffenden Seitenschnitte kommen kleine Jodoformmèchen. Vom 25.—29. August starke Schleim- und Speichelsecretion und erhöhte Abendtemperaturen (38,2, 38,3, 38,4, 38,8° C.). Entfernung der Nähte am 7. Tage in Narkose, wobei der vollständige Schluss der Spalte constatirt wird.

In seinem 12. Lebensjahre sah ich das Mädchen wieder, Mai 1901. Es wuchs auf wie andere Kinder und hatte niemals besonderen Sprachunterricht, besuchte die öffentliche Schule und lernte gut. Von den Mitschülerinnen wurde es niemals wegen abnormen Sprechens ausgelacht, ja weder dem Lehrer noch den Mitschülerinnen soll aufgefallen sein, dass es anders spreche, als andere Kinder. Der weiche Gaumen hat jetzt eine Höhe von 24 mm und ist wohlgebildet mitsammt der etwas kurzen Uvula, Pharynxwulst nicht auffallend stark entwickelt. Beim Intoniren von A hebt sich das ganze Velum rasch und kräftig nach oben und hinten und die oberste und mittlere Partie desselben steht dabei fast horizontal. Beim zusammenhängenden Sprechen, beim Vorlesen und Singen, hat die Stimme viel Klang und ist normal, d h. man merkt ihr weiter nichts an. Eine sorgfältige Sprachprüfung ergiebt dann allerdings, dass nur ab und zu bei der Intonation des I in zusammengesetzten Worten ein kaum bemerkbarer, nasaler Beiklang zu hören ist, während alle übrigen Vocale absolut rein lauten, dass die Tenues alle rein sind und von den Mediae nur das b einen ganz leichten Nasendurchschlag zeigt und dass ein deutliches Zungen-R vorhanden ist. Es ist ohne Weiteres klar, dass auch diese leichten, das Sprechen nicht beeinträchtigenden, Sprachstörungen durch einige Sprechübungen leicht beseitigt werden könnten.

Die Resultate der Uranostaphylorrhaphie bei Kindern von 2 bis 6 Jahren sind in folgender Tabelle zusammengestellt:

Art der Spalte	Vollkommener Verschluss der Spalte		Unvollständig gelungen und bisher nicht wieder operirt	Gänzlich misslungen	Gestorben
	durch eine einzige Operation	mit Hilfe von Nachoperationen			
Spaltung des weichen Gaumens	1	—	—	1	—
Spaltung des weichen Gaumens und der horizontalen Platte des Gaumenbeins	2	—	—	—	—
Spaltung des Gaumens bis zur Mitte des Process. palatin. des Oberkiefers	—	2	—	—	—
Spaltung des ganzen Gaumens mit Ausnahme des Alveolarfortsatzes	1	1	—	—	—
Durchgehende linkseitige Spalte	—	2	—	1	—

Diese 11 Kinder, von denen 3 schon in den Jahren 1881, 1887 und 1889 operirt wurden, leben heute alle noch.

Was nun den functionellen Erfolg betrifft, so ist bei keinem derselben die Sprache ohne weiteres Dazuthun normal geworden. Bei den 2 misslungenen Operationen ist der Erfolg bezüglich Verbesserung der Sprache gleich Null.

Die Uebrigen sind zu scheiden in solche, die systematischen Sprechunterricht nahmen, in solche, die keinen solchen nahmen und endlich in solche, die wegen zu jugendlichen Alters noch keinen Sprechunterricht nehmen konnten.

Die letzteren — es sind deren 4 — haben ein Alter von 3, 4, 4½ und 6 Jahren und sollen nach meinem und der Eltern Wunsch sobald als möglich dem Sprachlehrer übergeben werden.

In diesen 4 Fällen kann somit von einem abschliessenden Resultat noch keine Rede sein. 2 der Operirten, K. Peter, und N. Bertha hatten niemals Sprechunterricht. Der erstere, jetzt 20jähriger Schmied, nebenbei ein geistig beschränkter Mensch, soll deutlich, aber noch nasal, sprechen, die zweite, ein jetzt 12jähriges Mädchen, zeigt keine wesentliche Besserung der Sprache seit der Operation.

3 hatten Sprechunterricht: der Erste, J., Hans, der mit 5¾ Jahren wegen durchgehender linksseitiger Gaumenspalte operirt worden war, hatte unmittelbar nach der Operation ohne Obturator 6 Wochen Sprechunterricht mit geringem Erfolg, dann im 8. Lebensjahr nochmals 1 Jahr lang, wöchentlich 1 Stunde. Nach schriftlicher Mittheilung des Vaters spricht der jetzt 11jährige Knabe verhältnissmässig recht gut, wenn er langsam spricht und sich Mühe giebt. Die Stimme ist klangvoll ohne jeden näselnden Beiklang.

Die Vocale sind ohne Ausnahme von tadellosem Klang, ebenso die meisten Consonanten, mit Ausnahme des G und S. Der Knabe soll später nochmals Unterricht bekommen, so dass eine normale Sprache in Aussicht steht.

Die Zweite, L., Christine, die mit 3½ Jahren wegen Spaltung des ganzen harten Gaumens mit Ausnahme des Alveolarfortsatzes operirt worden war und die eine nasale Sprache behalten hatte, nimmt auf mein Drängen im Alter von 15 Jahren einen nur 14tägigen Sprechunterricht mit dem glänzenden Erfolg, dass die Sprache in dieser verhältnissmässig kurzen Zeit völlig normal wird.

Die drittoperirte Kranke mit Spaltung bis zur Mitte des harten Gaumens, die mit 5 Jahren operirt worden war, nimmt mit immer noch nasaler und schwerverständlicher Sprache einen 5wöchentlichen Sprechunterricht ohne Obturator. Herr Schittenmüller schreibt über

das Resultat: Schon nach 6 Uebungsstunden waren alle einfachen Consonanten, ja das Zungenspitzen-R da, die zusammengesetzten Laute Z, K machten weiter gar keine Schwierigkeiten, wie auch die Vocale I und U von Tag zu Tag an Reinheit gewinnen. Nach 80 Uebungsstunden (5 Wochen) spricht das Mädchen absolut rein, natürlich und auch ziemlich fliessend, und zwar in ihrem ziemlich schwierigen Dialect ebensogut, wie im Schriftdeutschen. Auch singt sie sehr hübsch.

In folgender Tabelle sind die operativen Resultate der Uranostaphylorrhaphie bei Kindern von 6—14 Jahren übersichtlich zusammengestellt:

Art der Spalte	Vollkommener Verschluss der Spalte		Unvollständig gelungen und bisher nicht wieder operirt	Gänzlich misslungen	Gestorben
	durch eine einzige Operation	mit Hilfe von Nachoperationen			
Spaltung des weichen Gaumens	7	3	1	—	—
Spaltung des weichen Gaumens und der horizontaten Platte des Gaumenbeins	5	—	1	—	—
Spaltung des Gaumens bis zur Mitte des Process. palatin. des Oberkiefers	2	2	—	—	—
Durchgehende rechtsseitige Spalte	1	1	—	—	—
Durchgehende linksseitige Spalte	1	3	—	—	—

Von diesen 27 Kindern ist seither nur eins gestorben, und zwar 1 Jahr nach der Operation an Epityphlitis. Ein zweites ist nach Amerika ausgewandert und es konnten in diesem Fall über das functionelle Resultat keine Erhebungen gemacht werden. Dazu kommen noch 2 weitere Fälle mit nicht ganz vereinigten Spalten, die aus zufälligen, mit dem Leiden in keinem Zusammenhang stehenden, Gründen noch nicht durch eine zweite Operation geschlossen werden konnten.

Dagegen können wir Auskunft geben über das functionelle Resultat bei den noch übrig bleibenden 23 Fällen, und da möge vor Allem die erfreuliche Thatsache mitgetheilt werden, dass bei zweien dieser 23, beide mit angeborenen Spalten des weichen Gaumens, ohne besonderen Sprechunterricht und ohne Prothese irgend welcher Art die Sprache gewissermaassen von selbst eine ganz normale geworden ist. Ich lasse die Krankengeschichten dieser 2 Fälle hier folgen.

1. W., Hermann, 11 Jahre alt, wurde am 4. December 1890 in's Spital aufgenommen. In der Familie des Knaben sind keine Hasenscharten,

Gaumenspalten oder andere Missbildungen zur Beobachtung gekommen. Die Gaumenspalte des Kindes wurde erst entdeckt, als es zu sprechen anfing, im Alter von 1 3/4 Jahren. Das Kind sprach stark näselnd, anfänglich fast unverständlich, in den letzten Jahren vor dem Spitaleintritt soll die Sprache, ohne das näselnde Timbre zu verlieren, etwas deutlicher geworden sein. Auch Schluckbeschwerden waren vorhanden. Die Bissen blieben im Halse stecken und das Kind musste stark würgen, um sie herunter zu bringen.

Gut entwickelter Knabe von gesundem Aussehen. Es besteht eine durch den ganzen weichen Gaumen median verlaufende Spalte, die mit abgerundetem Winkel am hinteren Rand des harten Gaumens endet. Breite der Spalte zwischen den Zäpfchenhälften 17 mm, in der Mitte 14, vorn 7.

Die Sprache ist ausgesprochen nasal. Zusammenhängendes Sprechen und Vorlesen ist kaum verständlich. Sämmtliche Vocale nasal, b gleich me, d, tz mit starkem Nasendurchschlag, g und k sind nicht vorhanden.

Am 8. December 1890 Uranostaphylorrhaphie am hängenden Kopf in Chloroformnarkose mit Billroth'scher Abmeisselung des Amul. pterygoid. 8 Nähte, 2 an der Hinterseite der Uvula. Am 16. nach fieberlosem Verlauf Entfernung der Nähte. Vollständige Vereinigung der Spalte mit Ausnahme der Zäpfchenspitze, so dass eine Uvula bifida zurückbleibt.

Der Knabe besuchte nach der Operation noch 3 Jahre die Schule und 2 Jahre die Fortbildungsschule. Die Sprache muss damals noch mangelhaft gewesen sein, denn der Lehrer soll ihn beim Vorlesen oft nicht verstanden haben. Später beschäftigte er sich mit Landwirthschaft. Am 12. October 1900 wurde er zum Militär eingezogen und von der Aushebungscommission untersucht. Er wurde ganz gesund befunden und nichts Abnormes an seiner Sprache entdeckt, weshalb er bedingungslos als Soldat eingereiht wurde. Seither diente er als Soldat und während des Dienstes (seit 1 1/2 Jahren) wurde weder von Offizieren noch von Soldaten die Beobachtung gemacht, dass er anders spreche, als seine Kameraden. Zufällig entdeckte der mir befreundete Oberstabsarzt Dr. Jaeckel die Narbe am Gaumen und machte mich auf den Mann aufmerksam. Ich liess ihn kommen und fand einen gut entwickelten, sich ausgiebig und kräftig bewegenden, weichen Gaumen mit gespaltener Zäpfchenspitze. Die Sprache ist normal, d. h. man merkt beim Sprechen und Vorlesen nichts Abnormes und nur bei grosser Aufmerksamkeit entdeckt man an dem Vocal I in zusammengesetzten Worten einen Anflug nasalen Timbres. Alle übrigen Vocale sind rein, ebenso alle Consonanten mit Ausnahme des K, das fehlt, das ihm aber, wie der Sprachlehrer meint, in einigen Unterrichtsstunden beigebracht werden könnte.

Der Mann wurde der ärztlichen Gesellschaft Münsterlingia vorgestellt.

2. Die 14 jährige B., Ida, wurde am 13. August 1890 in's Spital aufgenommen. Kräftiges, blühend aussehendes, Mädchen, das mit einer angeborenen Spalte des weichen Gaumens behaftet ist und eine sehr undeutliche, mühsam sich anhörende und stark nasale Sprache hat. Beim Vorlesen längerer Perioden sind meist nur vereinzelte Worte verständlich.

Am 14. August Uranostaphylorrhaphie. Anfrischung der Spaltenränder unter Cocainbepinselung, die übrige Operation in Chloroformnarkose am hängenden Kopf. 9 Nähte, 2 am Zäpfchen, die am 6., 7. und 8. Tage entfernt werden. Die vollständige Vereinigung gelingt auf's Schönste. Am 23. Mai 1901 stellt sich das Mädchen wieder vor. Es findet sich ein wohl-

gebildetes Velum mit schön geschwungenen Arcus palatopharyngi und palatoglossi und mit normalem Zäpfchen. Bei der Intonation von A wird das Velum kräftig in die Höhe gezogen. Mässig entwickelter Pharynxwulst.

Obwohl das Mädchen nie Sprachunterricht hatte und nie eine Prothese benützte, spricht und liest sie mit klangvoller Stimme geläufig ohne eine Spur von Näseln. Sämmtliche Vocale sind rein, desgleichen alle Consonanten, auch G und K, sowie die beiden R. Singt mit reiner Stimme.

Patientin wurde dem ärztlichen Kreisverein Konstanz vorgestellt.

6 Kranke bedienten sich weder einer Prothese noch nahmen sie besonderen Sprechunterricht. Bei der Mehrzahl derselben wurde die Sprache einige Zeit nach der Operation etwas deutlicher, behielt aber ausnahmslos den ausgesprochenen nasalen Charakter.

11 der Kranken erhielten mit Zuhilfenahme des Brugger'schen Obturators systematischen Sprechunterricht durch die Herren Schittenmüller und Wang, der 1 mal nur 3 Wochen, 4 mal 4 Wochen, 1 mal 5 Wochen, 1 mal 6 Wochen, 2 mal 7 Wochen, 1 mal 10 Wochen und bei einem schwerhörigen, schwächlichen Knaben 6 Monate dauerte. Die Sprache wurde in allen Fällen durchaus normal.

9 dieser Kranken haben später ohne Nachtheil für die Sprache den Obturator abgelegt.

4 der Operirten endlich bekamen durch Sprechunterricht allein, der 4, 6, 8 und 12 Wochen dauerte, eine normale, reine Sprache.

Ueber die operativen Resultate der Uranostaphylorrhaphie bei Individuen von 15—40 Jahren giebt folgende Tabelle Aufschluss:

Art der Spalte	Vollkommener Verschluss der Spalte		Unvollständig gelungen und bisher nicht wieder operirt	Gänzlich misslungen	Gestorben
	durch eine einzige Operation	mit Hilfe von Nachoperationen			
Längsovaler Defect des harten Gaumens	1	—	—	—	—
Spaltung des weichen Gaumens	5	—	—	—	—
Spaltung des weichen Gaumens und der horizontalen Platte des Gaumenbeins	7	3	1	—	—
Spaltung des Gaumens bis zur Mitte des Process. palatin. des Oberkiefers	1	1	—	—	—
Spaltung des ganzen Gaumens mit Ausnahme des Alveolarfortsatzes	1	2	1	—	—
Bilateralspalte des Gaumens	—	1	—	—	—
Durchgehende rechtsseitige Spalte	2	2	—	—	—
Durchgehende linksseitige Spalte	—	4	—	—	—

Das functionelle Resultat bei den 30 Operirten, wo ein vollständiger Verschluss der Spalte erreicht werden konnte ist, wie folgt: Der Kranke, der nur eine Spalte im harten Gaumen hatte, bekam durch den Schluss der Spalte eine normale Sprache.

Ueber das weitere Schicksal von 2 Kranken mit Spaltung des weichen Gaumens konnte Näheres nicht in Erfahrung gebracht werden. Der Letztoperirte hat ohne Sprechunterricht schon jetzt eine nahezu normale Sprache und soll nächstens systematischen Sprechunterricht bekommen. Ein ideales Resultat steht in Aussicht.

2 der Operirten mit Spaltung des weichen Gaumens und der horizontalen Platte des Gaumenbeins nahmen bis heute keinen Sprechunterricht. Die Sprache ist bei Beiden verständlich, aber stark nasal.

18 Kranke wurden nach der Operation mit Brugger'schem Obturator versehen und nahmen Sprechunterricht, der von 17 Tagen im Minimum bis zu 12 Wochen im Maximum dauerte. Die durchschnittliche Dauer des Sprechunterrichts beträgt bei diesen 18 Kranken 6 Wochen. Von 8 dieser Kranken ist mir bekannt, dass sie den Obturator später ohne Nachtheil für die Sprache weglegten. Die Resultate dieses Sprechunterrichts plus Rachenobturator sind 12 mal die Erzielung einer normalen Sprache, 2 mal einer fast normalen Sprache, 4 mal wurde die Sprache bedeutend besser, d. h. sie wurde gut verständlich, blieb aber in mässigem Grade nasal.

6 der Operirten nahmen Sprechunterricht ohne Zuhilfenahme eines Obturators, und zwar 2 mal 2 Wochen, 1 mal 3, 1 mal 4, 1 mal 5 und 2 mal 12 Wochen. Alter der Kranken 2 mal 16 Jahre, 21, 22 24 und 40 Jahre. In 5 Fällen wird die Sprache normal und nur in einem Fall, bei einem 22jährigen Schneider, bleibt sie leicht nasal. Bei der 40jährigen Kranken mit einer Spalte, die durch den weichen Gaumen bis zur Mitte des Process. palatin. des Oberkiefers ging und bei der es sich um eine ungewöhnlich breite Spalte (im harten Gaumen 1 1/2 cm, an der Grenze des harten und weichen Ganmens 2 cm, in der Mitte des weichen Gaumens 2 1/2 cm) handelte, wurde, obwohl die Kranke mit Hiobsgeduld 5 Jahre lang den schweren Suersenschen Obturationspflock getragen hatte, durch 5 wöchentlichen Unterricht eine normale Sprache erzielt!

Es folgt anbei noch eine Gesammttabelle aller 82 angeborenen Gaumenspalten mit Rücksicht auf die Beschaffenheit der Spalte und das erreichte operative Resultat (Tabelle I) und eine tabellarische Zusammenstellung der functionellen Resultate der 71 mit vollem Erfolg operirten Gaumenspalten (Tabelle II).

Tabelle I.

Art der Spalte	Vollkommener Verschluss der Spalte: durch eine einzige Operation	Vollkommener Verschluss der Spalte: mit Hilfe von Nachoperationen	Unvollständig gelungen und bisher nicht wieder operirt	Gänzlich misslungen	Gestorben	Summe
Längsovaler Defect im harten Gaumen	1	—	—	—	—	1
Spaltung des weichen Gaumens	13	3	1	1	—	18
Spaltung des weichen Gaumens und der horizontalen Platte des Gaumenbeins	16	3	2	—	—	21
Spaltung des Gaumens bis zur Mitte des Process. palatin. des Oberkiefers .	4	5	—	—	—	9
Spaltung des ganzen Gaumens mit Ausnahme des Alveolarfortsatzes . . .	2	3	1	1	—	7
Durchgehende rechtsseitige Spalte	3	4	1	—	—	8
Durchgehende linksseitige Spalte	3	10	2	1	—	16
Bilateralspalte	—	1	—	1	—	2
Summa	42	29	7	4	—	82

Tabelle II.

Alter	Normale Sprache: ohne Sprechunterricht und ohne Obturator	Normale Sprache: mit Sprechunterricht allein	Normale Sprache: mit Sprechunterricht u. Obturator	Normale Sprache: mit Obturator allein	Wesentliche Verbesserung der Sprache: ohne Sprechunterricht und ohne Obturator	Wesentliche Verbesserung der Sprache: mit Sprechunterricht allein	Wesentliche Verbesserung der Sprache: mit Sprechunterricht u. Obturator	Wesentliche Verbesserung der Sprache: mit Obturator allein	Ohne Erfolg: ohne Sprechunterricht und ohne Obturator	Ohne Erfolg: mit Sprechunterricht allein	Ohne Erfolg: mit Sprechunterricht u. Obturator	Ohne Erfolg: mit Obturator allein	Unerledigte Fälle, Operirte betreffend, die theils wegen zu jugendlichen Alters, theils aus anderen Gründen noch keinen Sprechunterricht nahmen solchen aber noch bekommen sollen	Resultat unbekannt	Nachträglich gestorben (nicht an den Folgen der Operation)
Unter 2 J.	1	—	—	—	—	—	—	1	2	—	—	—	—	—	3
von 2—6 J.	—	2	—	—	1	1	—	—	1	—	—	—	4	—	—
von 7—14 J.	2	4	11	—	—	—	—	—	6	—	—	—	—	1	1
von 15—40 J.	1[1])	5	12	—	—	1	6	—	2	—	—	—	1	2	—
Sa.	4	11	23	—	1	2	6		11	—	—	—	5	3	4

1) Hatte nur eine angeborene Spalte des harten Gaumens.

Aus Tabelle I geht hervor, dass die Operation der Gaumenspalte bezüglich des operativen Erfolges eine ausserordentlich dankbare ist. Von sämmtlichen Operirten sind 42, d. h. 51,2 Proc., durch eine einzige Operation, 29, d. h. 35,3 Proc. durch wiederholte Operationen geheilt worden, es ist ein vollständiger Erfolg erreicht worden bei 71 Operirten, d. h. bei 86,5 Proc. Unvollständig gelungen sind 7 Operationen, d. h. 8,5 Proc., und gänzlich misslungen sind 4 Operationen, d. h. 4,8 Proc., und es ist nicht ausgeschlossen, dass auch bei diesen 11 unvollkommen und gänzlich ungeheilten Kranken durch weitere Operationen ein schliesslich befriedigender Erfolg zu erreichen wäre. An den unmittelbaren Folgen der Operation ist kein Patient gestorben.

Die Tabelle II lehrt wie folgt: Von den 71 glücklich operirten Kranken sind bis heute 4 gestorben, bei 3 ist das functionelle Resultat unbekannt, es bleiben also noch 64 verwerthbare Fälle. Von diesen bekamen 38 (59,3 Proc.) theils ohne weitere Behandlung, theils mit Sprechunterricht allein, theils mit Sprechunterricht plus Obturator eine normale Sprache, 10 d. h. 17,1 Proc. eine wesentliche Besserung der Sprache (sie wurde deutlich verständlich, behielt aber nasalen Beiklang), 5 der Kranken harren noch des Sprechunterrichts, 11, die niemals Sprechunterricht nahmen, verbesserten durch die Operation ihre Sprache nicht wesentlich.

Es geht daraus deutlich hervor, dass nach einer gelungenen Operation die anatomischen und physiologischen Verhältnisse des Gaumens und des Rachens so liegen, dass in der Mehrzahl der Fälle durch Sprechunterricht oder durch Sprechunterricht mit Zuhilfenahme eines Rachenobturators ein für eine normale Sprache hinreichender Abschluss zwischen Mund- und Nasenhöhle herbeigeführt werden kann, dass aber die Operation allein nur in ganz seltenen Fällen einen vollen functionellen Erfolg, d. h. eine normale Sprache, mit sich führt.

Nur 3 von meinen glücklich operirten Kranken, einer der Altersperiode unter 2 Jahren, 2 der Altersperiode von 6—14 Jahren angehörig, bekamen ohne weiteres Dazuthun eine normale Sprache. Damit komme ich zu der vielumstrittenen Frage, in welchem Alter die angeborene Gaumenspalte bei freier Wahl operirt werden soll.

Während früher die Operationsversuche bei Kindern frühesten Lebensalters grösstentheils misslangen und deshalb wieder aufgegeben wurden, haben die Fortschritte in der Technik der Uranostaphylorrhaphie. die wir zumeist dem Vorgehen J. Wolff's verdanken, auch

der Operation in diesem Lebensalter eine grössere Sicherheit des Erfolges gegeben. So hat J. Wolff (l. c.) in den Jahren 1872—1900 bei 128 Kindern im Alter von 1—35 Monaten 67 Gaumenspalten durch eine einzige Operation zum Schluss gebracht, 30 mal mit Hilfe von Nachoperationen, während 31 misslangen oder an den Folgen der Operation starben. Ehrmann[1]) hatte bei 10 Kindern unter 2 Jahren 6 mal vollen Erfolg. Ich erreichte bei 7 unter 12 Kindern im Alter unter 2 Jahren die vollständige Vereinigung der Spalte, 5 mal durch eine Operation, 2 mal mit Hilfe von Nachoperationen. Aber wenn auch aus diesen Thatsachen hervorgeht, dass die Frühoperation heute bessere Chancen bietet, als zur Zeit der ersten Versuche durch Langenbeck, Billroth, Otto Weber, Gustav Simon u. s. w., so ist eben doch die Zahl der Misserfolge noch immer eine verhältnissmässig grosse. So hat Wolff bei Kindern von 1—35 Monaten unter 128 Operationen 19 Misserfolge resp. unvollständig gelungene und misslungene Operationen, d. h. 14,8 Proc.; bei Kindern von 3 bis 6 Jahren dagegen auf 64 Operationen nur 5 Misserfolge, d. h. nur 7,8 Proc.

Ehrmann zählt unter 10 Operationen bei Kindern unter zwei Jahren 2 Misserfolge, während er bei 20 Operationen bei Kindern von 2—6 Jahren nur einen Misserfolg erlebte. Ich selbst hatte bei 12 Operationen von Kindern unter 2 Jahren 2 vollständige Misserfolge und 3 theilweise Erfolge, während auf 11 Operationen an Kindern von 2—6 Jahren 2 Misserfolge und keine unvollständig gelungene Operationen kommen.

Von 2 Kindern der v. Bergmann'schen Klinik im Alter von $1\frac{1}{4}$—$1\frac{1}{2}$ Jahren wurde das eine geheilt, das andere fast ohne Erfolg operirt, indem in der Mitte sämmtliche Nähte durchschnitten und der Spalt in seiner alten Breite klaffte.[2])

Als grossen Gewinn der frühzeitigen Operation hebt J. Wolff die lebensrettende Bedeutung der geglückten Operation hervor. Es ist bekannt, dass Kinder mit Gaumenspalten grosse Neigung zu Respirations- und Digestionskrankheiten haben, dass die Ernährung dieser Kinder oft Schwierigkeiten macht und dass sie, schon elend zur Welt gekommen, in Folge mangelhafter Ernährung leicht zu Grunde gehen. Wolff hat auch durch seine Körpergewichtsmessungen den günstigen Erfolg der geglückten Operation auf die Ernährung nachzuweisen gesucht. Dabei ist aber nicht zu vergessen, dass die Operation in einem

1) J. Ehrmann de Mulhouse, Des opérations plastiques sur le palais chez l'enfant. Paris 1899.

2) Ueber Gaumenspalten. Inaug.-Diss. von L. Dobberkau. Berlin, Ebering.

sehr frühen Alter an und für sich durchaus nicht ungefährlich ist. J. Wolff zählt unter 128 Operationen bei Kindern im Alter von 1 bis 35 Monaten 12 Todesfälle (9,3 Proc.), dagegen unter 64 Operationen an Kindern von 3—6 Jahren nur 2 (3,1 Proc.). Ehrmann erlebte bei 10 Operationen an Kindern von weniger als 2 Jahren 2 Todesfälle und Lawson Tait[1]) beklagt unter 5 Operationen bei Kindern unter 2 Jahren einen Todesfall als Folge der Operation.

Nicht ausser Acht zu lassen ist ferner bei der Frage der lebensrettenden Bedeutung der frühzeitigen Operation, dass von den glücklich operirten Kindern später noch auffallend viele im frühen Kindesalter zu Grunde gehen. Von den 6 geheilten Kindern Ehrmann's ist nach 4 Jahren nur noch eines am Leben, eines starb 3 Monate nach der Operation an Variola, eines 2 Jahre später an Pneumonie und 3 an tuberculöser Meningitis 2, 3 und 4 Jahre später. Von meinen 7 glücklich operirten Kindern ist eines 3 Wochen später einem Erysipel erlegen, ein zweites 1/4 Jahr später an Lungenentzündung, ein drittes 10 Monate nach der Operation an Meningitis und ein viertes 9 Jahre später an Diphtherie gestorben, während von den 11 in der Altersperiode von 2—6 Jahren operirten Kindern heute noch alle am Leben sind. Es scheint daraus hervorzugehen, dass der Schutz der frühzeitigen Operation gegen schädliche Einflüsse, besonders gegen Infectionskrankheiten und auch gegen Lungenaffectionen, nur ein sehr relativer ist.

Es bleibt noch der weitere Gewinn der frühzeitigen Operation, den Wolff ihr nachrühmt, dass bei derselben in der Regel ohne Zuhilfenahme von Sprechunterricht oder Prothese ein voller functioneller Erfolg, d. h. eine normale Sprache, erreicht werde, zu prüfen übrig und ich bemerke gleich, dass auch ich der Frühoperation den unbedingten Vorzug gäbe, wenn sie fast ausnahmslos den vollen functionellen Erfolg gewährleistete.

Wie verhält es sich nun damit? Sehen wir zunächst nach den Erfahrungen J. Wolff's. In seiner Abhandlung über die frühzeitige Operation der Gaumenspalte berichtet er über einen Fall eines 7jährigen Knaben mit einer Gaumenspalte bis nahe an den Alveolarrand, der im Alter von 6 Monaten zweizeitig operirt wurde und der, ohne besonderen Sprechunterricht zu haben, absolut normal spricht, sodann von einem 6jährigen Mädchen, das im Alter von 1 1/2 Jahren wegen einer ebenfalls bis nahe an den Alveolarrand reichenden Spalte operirt worden war. Auch hier war die Sprache ideal rein, und da von

1) The British and Foreign med. chirurg. Review. July 1870. p. 181.

Sprechunterricht nichts gesagt ist, muss wohl angenommen werden, es habe keinen solchen gehabt. Dann erinnert er an 3 früher vorgestellte Fälle nicht durchgehender Spalten, an einen 7 Jahre alten, im 13. Monat operirten Knaben, der nach 2monatlichem Sprechunterricht bei Gutzmann fast alle besonders schwierigen Worte vollkommen deutlich ohne näselnden Beiklang und ohne Verziehung der Gesichtsmuskeln aussprach; an einen 6 Jahre alten, im Alter von 15 Monaten operirten Knaben mit vollkommen idealem Spracherfolg nach 2 Monate hindurch genossenem Sprechunterricht; an einen 9jährigen, im Alter von 14 Monaten operirten Kranken, der, obwohl er niemals Sprechunterricht genossen hatte, eine normale Sprache erlangt hatte; an ein im Alter von 4 Monaten operirtes Mädchen, dessen Sprache 2 Jahre später eine so befriedigende war, dass Niemand auf ihr ehemaliges Leiden aufmerksam wurde, der nicht ohnehin davon wusste. Und endlich erwähnt er eines 5½ Jahre alten Kindes, das im Alter von 1 Jahr und 8 Monaten operirt, fast absolut tadellos spricht.

Anderweitige Mittheilungen Wolff's über die functionellen Erfolge der Gaumenspaltenoperation bei Kindern unter 2 Jahren konnte ich nirgends finden.

Nun hat aber J. Wolff nach Tabelle I 112 Kinder im Alter von 1—23 Monaten operirt. Aus dem Erfolg in diesen 6 Fällen von Frühoperation bei Kindern, von denen 3 eine ideale Sprache ohne besonderen Sprechunterricht, eines eine sehr befriedigende und 2 wiederum eine normale Sprache erst nach zweimonatlichem Sprechunterricht erlangten, ist doch wohl kaum der Schluss zu ziehen, dass bei der im frühesten Kindesalter unternommenen Operation die normale Sprache ohne jedes Hinzuthun mit Sprechunterricht oder Prothese die Regel sei.

Billroth[1]) beobachtete bei einem im Alter von 11 Monaten glücklich operirten Kinde mit doppelter Lippen- und durchgehender linksseitiger Gaumenspalte nach Ablauf von 4 Jahren, dass dasselbe mit entschiedenem Gutturalton sprach. Bezüglich meiner Resultate will ich nur kurz recapituliren. Von den 3 Kindern, die im Alter unter 2 Jahren operirt und später wieder untersucht wurden, bleibt bei zweien die Sprache ohne Unterricht näselnd und undeutlich, während eines ohne weiteres Hinzuthun für den Laien normal und für den Sprachlehrer fast normal spricht.

1) Th. Billroth, Gesammtbericht über die chirurgischen Kliniken in Zürich und Wien. Berlin 1879.

Ueberdies ist wohl zu berücksichtigen, dass die guten und idealen functionellen Resultate durchaus nicht etwa nur dem Alter von unter 2 Jahren eigenthümlich sind. Ich operirte einen Knaben von 11 Jahren und ein Mädchen von 14 Jahren, die (s. oben) ohne Sprechunterricht und ohne Obturator zu einer normalen Sprache gelangten. Schede[1] [2]) erzählt sogar von 2 Erwachsenen, die unmittelbar nach vollendeter Heilung der Gaumenspaltenoperation in kurzer Zeit absolut gut sprachen.

Wichtiger als die eben erwähnten und bei ihrer geringen Zahl noch keineswegs ausschlaggebenden, günstigen, functionellen Resultate der Gaumenspaltenoperation bei Kindern unter 2 Jahren scheint mir 1. die rein theoretische Erwägung, dass je früher ein genähter Gaumen als Ganzes beim Schlucken, Husten, Niesen u. s. w. in Action tritt, desto kräftiger er auch für seine Functionen beim Sprechen wird und 2. die Erfahrung der mit Gaumenspalten sich beschäftigenden Sprachlehrer, wonach man nach frühzeitigen Operationen bei den operirten Kindern später fast nur oder nur reine Laute findet. Der Mangel an Fertigkeit in der Verbindung derselben ist gering und wird durch Uebung bald ausgeglichen. Das gilt aber nicht nur für Kinder unter 2 Jahren, das gilt auch noch für Kinder von 2—6 Jahren, immer aber unter der Voraussetzung, dass überhaupt der weiche Gaumen resp. seine Hälften so reich sind, dass nach der gelungenen Naht ein Verschluss der Nasenhöhle ohne Obturator möglich ist.

Ich meine daher, man sollte in einem Lebensalter operiren, wo die Mortalität der Operation gleich Null oder nahezu Null ist, wo ein idealer functioneller Erfolg (bezüglich der Sprache) ohne weiteres Hinzuthun möglich und mit Sprechunterricht fast in allen Fällen sicher ist, wo die Kinder noch nicht in die Schule gehen, d. h. noch nicht in's Leben mit seinen Anfechtungen und Kränkungen herausgetreten sind. Das wäre die Zeit vom 2.—6. Lebensjahre, wobei dann jeder Operateur sich je nach Constitution, Temperament, Ernährungszustand des Patienten und nach seinen eigenen Operationserfolgen die nähere Zeitbestimmung der Operation selbst aussuchen kann. —

Meine ersten Uranostaphylorrhaphien unterschieden sich in keiner Weise von der ursprünglichen v. Langenbeck'schen Plastik. Später adaptirte ich die mannigfachen wirklichen Verbesserungen, die die

1) Verhandlungen der deutschen Gesellschaft für Chirurgie.

2) Predöhl, Zur operativen Behandlung der Gaumenspalten. Jahrbücher der Hamburgischen Staatskrankenanstalten. 1. Bd. 1889.

Operation namentlich durch J. Wolff erfuhr, und verfahre schon seit Jahren in folgender Weise:

Neben den üblichen Vorbereitungen bekommt der Kranke einen oder mehrere Tage vor der Operation Mund- und Nasenspülungen mit 1 proc. Salicyllösung. In der Regel wird chloroformirt, doch machte ich einige Male die ganze Operation unter Cocainisirung der Schleimhaut ohne Chloroform, zuletzt bei einem 21jährigen Gärtner, der sich wegen eines Herzleidens nicht narkotisiren lassen wollte. Er hielt auch bei der ausserordentlich schmerzhaften Ablösung des mucösperiostalen Gaumenlappens musterhaft und ohne sich zu rühren Stand. Bei einigen schwächlichen Kindern und Erwachsenen beschränkte ich die Chloroformirung auf den Act der Loslösung des mucösperiostalen Gaumenüberzugs und machte sowohl Anfrischung als Naht ohne Chloroform.

Ist der Kranke chloroformirt, so wird er in Rose'sche Kopflage gebracht, nachdem das Whitehead'sche Speculum — das allein oder noch besser in Verbindung mit den v. Langenbeck'schen Mundwinkelhaltern die Operation ausserordentlich erleichtert und das in verschiedenen Grössen vorhanden sein muss — eingelegt worden ist. Der Kopf wird durch einen hierauf eingeübten Assistenten gestützt. Trotz sorgfältiger Anlegung des Whitehead'schen Speculums geschieht es mitunter, dass im Verlaufe der Operation die Zunge nach hinten rutscht und die Epiglottis auf die Rima drückt, wobei asphyktische Symptome auftreten, denen man leicht dadurch begegnen kann, dass man die Zunge anschlingt und unter dem Zungenspatel nach vorne zieht.

Als ersten und schwierigsten Act der Operation vollführe ich von den Langenbeck'schen Seitenschnitten aus die Loslösung der mucösperiostalen Gaumenlappen. Ich hatte einige Male das Missgeschick, dass die schon zum Theil abgelösten Lappen bei einer raschen, unerwarteten Bewegung des Kopfes seitens des erwachenden Patienten durch Ausgleiten des Elevatoriums seitliche Einrisse bekamen. Stets führte ich mit doppelter Vorsicht die Ablösung zu Ende, nähte dann sofort die Einrisse und sah dann niemals eine Schädigung der Lappen. Die Blutung ist schon bei Anlegung der Seitenschnitte und auch bei Ablösung der Lappen oft sehr erheblich, kann aber durch Compression mit Finger und kleinen Tampons — ich nehme dazu frisch ausgekochte Schwämme — auf ein Minimum beschränkt werden.

Um die Entspannungsschnitte im Velum zu vermeiden, machte ich theils die stumpfe Abtrennung des Involucrum palati duri von den den Partes horizont. zunächst angrenzenden Partien des Process.

pyramidalis des Gaumenbeins, theils nach Billroth die Abmeisselung der medialen Platte des Process. pterygoid. ossis sphenoid. und deren Dislocirung nach innen, die v. Eiselsberg[1]) für das beste Verfahren hält. Es sei gleich hier erwähnt, dass in den 6 Fällen, in denen ich das Billroth'sche Verfahren anwandte, das functionelle Resultat 4 mal ein vorzügliches war. Zu dem zweiten Act, der Anfrischung der Lappen, bediene ich mich eines scharfen Häkchens, mit dem die betreffende Velumhälfte ungefähr 1 cm vor der Uvulaspitze angehakt wird, und eines Beer'schen Staarmessers, mit dem zuerst der Uvulatheil und nachher der vordere Theil des Lappens breit angefrischt wird.

Für den dritten Act, die Naht, verwende ich entweder nur kleine krumme Nähnadeln, die mit dem gewöhnlichen Nadelhalter eingeführt werden, oder dann die Fergusson'schen gestielten Nadeln, durch die auf der einen Seite in bekannter Weise die Schlinge, auf der andern der Faden eingeführt und mit Hilfe der Schlinge durch den andern Wundrand gezogen wird. Bei Erwachsenen brauche ich mehr die Fergusson'schen, bei Kindern mehr die gewöhnlichen krummen Nadeln. Das Nähmaterial ist Seide, Silberdraht und Aluminiumbroncedraht. Als eine Neuerung von Bedeutung halte ich die Wollf'sche Naht der hinteren Fläche der Uvula und der Arcus pharyngo palatini. Diese hinteren Nähte geben der ganzen Naht mehr Festigkeit und Sicherheit, nur muss man nicht zu eng nähen, sonst riskirt man theilweise oder vollständige Gangrän der Uvula, wie ich es zweimal erlebte.

In die Seitenschnitte legte ich früher regelmässig kleine Jodoformgazemèchen, die 3—4 Tage liegen blieben. Auf Grund einiger Erfahrungen bin ich davon abgekommen und überlasse die Seitenschnitte ihrem Schicksal. Ich sah einmal bei einem Erwachsenen in Folge dieser Jodoformgazeeinlagen eine ausserordentlich reichliche und lästige Schleim- und Speichelabsonderung, Krusten- und Borkenbildung an der Schleimhaut des Gaumens, so dass dadurch das operative Resultat tagelang gefährdet war; wiederholt aber sah ich hartnäckige und den Appetit raubende Catarrhe der Mund- und Nasenschleimhaut. Das Weglassen der Jodoformtampons hatte keine üblen Folgen und beförderte die rasche Heilung.

J. Wolff hat bei Kindern unter 3 Jahren das zwei- und dreizeitige Operationsverfahren eingeführt; er löst in der ersten Sitzung beide oder auch nur einen mucösperiostalen Lappen und nimmt dann

1) v. Eiselsberg, Zur Technik der Uranoplastik. Archiv f. klin. Chirurgie. 64. Bd. Heft 3.

erst 5—8 Tage später unter nochmaliger Lösung des oder der Lappen die Wundmachung und Vernähung der Spaltränder vor. Ich besitze keine eigene Erfahrung über diese Modification der Uranostaphylorrhaphie (ich machte sie ein einziges Mal ohne Erfolg) und vollende die Operation auch der breitesten Spalten in einer Sitzung, denn es widerstrebt mir, eine Operation, die in einer Sitzung vollendet werden kann, in 2 und 3 Abtheilungen zu zerlegen und die Kranken einer zwei und dreifachen Operation und Narkose auszusetzen.

Wolff will durch die zweizeitige Operation die Entstehung zuweilen auftretender Randnekrosen bei primär verheilten Lappen verhüten und das Klaffen der Seitenschnitte, das seiner Ansicht nach leicht zu einer Wundinfection führen kann. Ich sah bei meinen 82 Fällen niemals eine von den klaffenden Seitenschnitten ausgehende Wundinfection.

Ueble Zufälle und Complicationen des Wundverlaufs sind, wenn man von der totalen oder partiellen Gangrän der Wundränder und consecutiver Bildung von mehr weniger grossen Spalten und Löchern, die sich von selbst schliessen oder Nachoperationen nach dem Typus der totalen Uranostaphylorrhaphie verlangen, absieht, recht selten.

Fieber kommt nicht häufig vor und beschränkt sich fast immer auf 2—4 Tage, am häufigsten sahen wir fieberhaften Verlauf bei Kindern unter 2 Jahren. Im Ganzen nur 6mal begegneten wir am 1. Operationstage stärkeren Nachblutungen aus den Seitenschnitten, die jeweils prompt durch Fingercompression gestillt werden konnten.

Lateralspalten, d. h. Fisteln zwischen den Seitenschnitten und dem Nasenrachenraum, denen Ehrmann[1]) eine besondere und interessante Abhandlung widmete, erlebten wir nur 2mal, einmal bei einem 6jährigen Mädchen, wo sich 7 Tage nach der Operation ein 5 und 4 mm breites, ovales Loch zwischen dem linken Seitenschnitt und dem Nasenrachenraum gebildet hatte, das sich nach weiteren 14 Tagen von selbst schloss, und dann bei einem 8jährigen Knaben, wo sich durch Aufrollen des rechten mucösperiostalen Seitenlappens auf der Höhe des 1. Backenzahns ein ovales Loch von 5 mm Länge zwischen rechtem Seitenschnitt und Nasenhöhle gebildet hatte, das durch einen kleinen Lappen noch nicht benutzten mucösperiostalen Ueberzugs plastisch geschlossen werden konnte.

Bei einer 19jährigen Kranken mit ausserordentlich breiter Spalte bis zum Alveolarfortsatz (an der Grenze zwischen hartem und weichem Gaumen war sie 2½ cm breit) und sehr schmalen Processus palatini

1) Ehrmann, Sur les fistules latérales du palais consécutives à l'Uranostaphylorrhaphie. Paris 1897.

der Oberkieferhälften gelang bei der ersten Operation nur die Vereinigung des weichen Gaumens, während die Naht des harten Gaumens wieder auseinander ging. Daher 1¼ Jahr später 2. Uranoplastik, wobei am rechten mucösperiostalen Lappen die Verbindungsbrücke mit dem weichen Gaumen sehr schmal ausfiel. Am 3. Tage nach der Operation hatte sich der rechte Lappen hinten vom weichen Gaumen getrennt, und während nun die Vereinigung der angeborenen Längsspalte auch im harten Gaumen glücklich zu Stande kam, hatte sich jetzt eine neue transversale Spalte zwischen rechtem harten und weichen Gaumen gebildet. Die Gaumenplatte, an dem der nachher angelegte Brugger'sche Rachenobturator befestigt war, deckte auch diese Spalte und die mit dem so erhaltenen Resultat ganz befriedigte Patientin konnte sich bis jetzt zu einer Nachoperation nicht verstehen.

Zurückbleiben des Wachsthums des Oberkiefers beobachteten wir nur 2mal, bei einem im 14. Lebensjahr operirten Knaben mit durchgehender rechtsseitiger Gaumenspalte, wo beim Kieferschluss die Zähne des Unterkiefers die des Oberkiefers überragten, was dem Gesicht einen verkniffenen Ausdruck gab und bei einem mit 3½ Jahren operirten Mädchen, das mit 15 Jahren nachuntersucht wurde und wo beim Kieferschluss die Bisskanten der obern und untern Schneidezähne direct aufeinander stiessen.

Bezüglich der Nachbehandlung halte ich die von J. Wolff angerathenen und später wieder verlassenen Irrigationen der Mund- und Nasenhöhle mit Salicylwasser für sehr nützlich bei Erwachsenen und grösseren Kindern, selbstverständlich in aufrechter Stellung und ohne Narkose. Sie sind den Kranken sehr angenehm, erleichtern die Athmung, indem sie die mit Schleim- und Blutborken verlegten Nasengänge frei machen und durch Beseitigung des Mundsecretes und Reinigung der Zunge den Appetit fördern. Im Uebrigen gestatten wir schon vom 1. Tage an flüssige Nahrung und gehen nach Entfernung der Nähte zu Brei und Fleischmuss über.

Ist die Wunde solid vernarbt, so wenden wir sofort regelmässig Massage des neugebildeten weichen Gaumens an. Mit dem geölten Zeigefinger wird das Velum von einer Tonsille bis zur andern kräftig gestrichen und gegen die Choanen gedrängt. Diese Massage wird auch währernd des Sprechunterrichts fortgesetzt. Ich berichtete über diese Massage schon im Jahre 1889 in der Naturforscherversammlung zu Heidelberg. Später las ich, dass v. Winiwarter schon im Jahe 1885 im Chirurgencongress eine ähnliche Massagebehandlung des operirten Gaumens empfahl.

Zur Herbeiführung eines raschen Schlusses von kleinen, nach der

Operation zurückgebliebenen Spalten oder Löchern haben uns die Küsterschen Bepinselungen mit Cantharidentinctur gute Dienste geleistet.

Da nun die Fälle, wo nach vollständig gelungener Operation die Sprache ohne weiteres Hinzuthun eine reine und normale wird, wie oben auseinander gesetzt und statistisch festgelegt wurde, ausserordentlich selten sind, und alle Versuche, durch besondere Operationsverfahren das Zustandekommen des Gaumenklappenschlusses in jedem Falle zu erzwingen, bis jetzt erfolglos blieben, so haben wir zur Herstellung einer normalen Sprache nach gelungener Operation nur ein Mittel: den Sprechunterricht, eventuell mit Hilfe eines Rachenobturators.

Wenn man daher an seinen Gaumenspaltenoperationen wirkliche Freude und Genugthuung erleben soll, so muss man einen tüchtigen Sprachlehrer und einen geschickten Zahnarzt zur Seite haben. Ich hatte nun das Glück, in den Herrn Schittenmüller und Wang in Meersburg zwei Sprachlehrer zu finden, die mit bewundrungswerther Geduld und Ausdauer und mit der nöthigen Sachkenntniss, die ihnen ihre Thätigkeit an der Grossh. Taubstummenanstalt verschaffte, zugleich aber auch mit der grössten Uneigennützigkeit gegenüber Unbemittelten, den anstrengenden Sprechunterricht ertheilten. Ihre Erfolge sind um so beachtenswerther, da die Dauer des Unterrichts im Grossen und Ganzen eine verhältnissmässig kurze ist und im Durchschnitt nur 6 Wochen betrug. Die Art und Weise des Unterrichts ist in der beifolgenden Zuschrift der Herren Wang und Schittenmüller skizzirt.

Ueber die Sprache der Patienten mit operirtem angeborenen Gaumendefect bei ihrem Einiritt in unsere Behandlung ist Folgendes zu sagen:

Der Gesammteindruck der Sprache ist nasal. Von den Vocalen ist a relativ der reinste; das Nasale steigert sich bei denselben, je weiter sie in der Reihe a, o, e, u, i zurückstehen. Die Tenues p, t, k, wie auch die Mediae b, d, g werden mit Durchschlag der Luft durch die Nase gebildet. Ihr Explosionsgeräusch entsteht nicht an der Articulationsstelle, sondern wird im Kehlkopf erzeugt, und zwar durch explosionsartige Sprengung des Stimmritzenverschlusses im Moment der Articulation. Bei den Spiranten ist der Durchschlag durch die Nase sehr stark; daher findet man hier durchgehends ein schnaubendes Geräusch in der Nase, das jedoch von manchen Patienten durch Engenbildungen in der Nase mittelst Bewegungen der Nasenflügel so geschickt modificirt wird, dass man richtig gebildete Laute zu hören vermeint. ch ist fast ausschliesslich in der a-Lage vorhanden, lautet rauh, kurz und nicht rein; h wird meist seicht gegeben, verhältnissmässig gut erscheint manchmal sch. Zungen-r fehlt immer, und weil das Gaumen-r des fehlenden Zäpfchens wegen nicht möglich war, so ersetzt der Patient dasselbe durch ein Kratzen in der Rachenhöhle unter verstärkender Zugabe von Speichelgeräusch. j, l und w haben nasalen Klang; w wird nur flüchtig angedeutet. Die Resonanten m und n sind natürlich

richtig; ng fehlt fast immer und wird gewöhnlich durch n ersetzt. Die angeführten Articulationsfehler treten bei dem Einen stärker und allgemeiner in die Erscheinung, als bei dem Andern, je nach der Art des Defects und nach der Geschicklichkeit im Imitiren einzelner Consonanten; dadurch werden die verschiedenen Grade der Verständlichkeit der Sprache bedingt.

Der beim Sprechen verwendete Luftstrom ist seicht, der Redefluss häufig durch zu rasch sich wiederholendes Einathmen zerhackt, es fehlt an rationeller Athmungsökonomie. Das Gesicht zeigt oft Verzerrungen, die Lippen sind gewöhnlich blass, von unkräftiger Musculatur und wenig modellirfähig; beim seitherigen Sprechen wurden sie eben nur wenig in Anspruch genommen. Die Zunge hat ihre Ruhelage nach hinten; ihr Rücken ist gewöhnlich stark gewölbt; ihr vorderer Theil erweist sich bei befohlenen Bewegungen sehr unsicher und schwach, da sich die Zungenspitze bislang beinahe ganz passiv verhielt. Nicht selten findet man bei Fällen mit gespaltener Oberlippe die Zunge einseitig entwickelt. Dem operirten weichen Gaumen fehlt es noch an Elasticität und entsprechender Energie in seinen Bewegungen. Das Gehör der Patienten zeigt sich ihren Sprachfehlern gegenüber sehr abgestumpft, ein Umstand, der die Arbeit oft ausserordentlich erschwert.

Da die bezeichneten Sprachfehler mit ihren sämmtlichen Nebenerscheinungen ihren letzten Grund in der bedingten und angewöhnten abnormen Athmungsthätigkeit haben, setzt der Unterricht hier ein mit folgenden Athmungsübungen:

1. Langes, ruhiges und tiefes Ein- und Ausathmen durch den Mund bezw. durch die Nase.
2. Kurzes, tiefes Einathmen durch den Mund und ruhiges, langes Ausathmen durch denselben.
3. Kurzes, tiefes Einathmen durch den Mund und stossweise hauchendes Ausathmen durch denselben; ebenso durch die Nase.
4. Kurzes, tiefes Einathmen durch den Mund und Ausathmen durch die Nase wie unter 2 und 3.
5. Einathmen durch den Mund, Ausathmen durch die Nase, Einathmen durch die Nase, Ausathmen durch den Mund, in raschem Wechsel.
6. Kurzes, tiefes Einathmen durch den Mund, Verschluss der Stimmritze, stossweises Ausathmen mit jeweiliger Stimmritzenexplosion.
7. Blasen mit continuirlichem Luftstrom.
8. Tiefes Einathmen, Pressung der Luft in der Mundhöhle.
9. Oftmaliges stossweises Blasen in einem Ausathmungsstrom.

Die Uebungen unter 5, 7, 8 und 9 haben noch den speciellen Zweck, Verschluss und Oeffnung des Luftwegs durch die Nase mittelst des Obturators sobald als möglich in die Gewalt des Patienten zu bringen.

Die Athmungsübungen werden während der ganzen Uebungszeit fortgesetzt. Es können nicht alle sofort auftreten, sondern sie werden mit Rücksicht auf die fortschreitende Kräftigung der Respirationsthätigkeit beigezogen. Beispielsweise bedarf es immer 8—10tägiger Bemühungen, um den Patienten zum ordentlichen Blasen zu bringen.

Sobald die unter 1, 2, 3 und 4 angeführten Athmungsübungen richtig ausgeführt werden, lernt der Patient die Organstellungen der Vocale kennen und nachbilden, wobei er seine Leistungen mit den vorbildlichen des Lehrers

vergleicht und entsprechend präcisirt; daher erfolgen die Articulationsübungen in der ersten Zeit vor einem Lautirspiegel

Hierauf wird das h in den Organstellungen der Vocale geübt und dann mit diesen verbunden.

Nach Vornahme der Athmungsübung unter 6 werden die Vocale mit dem kurzen, scharfen Vocaleinsatz geübt. Durch Befühlen seiner Nasenflügel und auch derjenigen des Lehrers controlirt der Patient auf leichte und bequeme Weise die Reinheit seiner Vocale, der Spiranten j, w und der Liquidae l, r. Solange die Nasenflügel bei der Bildung dieser Laute vibriren, sind dieselben noch nasal. Um die Consonanten auf ihre Reinheit zu prüfen, dient ein aus Carton hergestellter kleiner Teller mit einer ziemlich flachen Einbuchtung, der unter die Nase gehalten und dabei leicht an die Oberlippe angedrückt wird. Bewegen sich die auf diesem Teller liegenden Papierschnitzel bei Bildung der Consonanten oder fliegen sie gar davon, so weiss der Patient, dass es gilt, weiter zu ringen. Diese Prüfungsmittel werden während der ganzen Dauer der Articulationsübungen angewendet, sie dienen zugleich der Schärfung des abgestumpften Gehörs.

Nun schreitet man zur Bildung der Consonanten. Die Articulationsstelle wird dem Patienten genau vorgezeigt und beschrieben. Seine oft sehr unsicher manöverirenden Sprachorgane werden durch den Finger des Lehrers unterstützt und berichtigt. Bereitet ein Consonant besondere Schwierigkeiten, so wird er in seine Elemente zerlegt; diese werden einzeln so lange geübt, bis die Bildung des Lautes gelingt. Der jeweils gewonnene Consonant wird sofort mit den Vocalen zu Reihen von An- und Auslautsilben verbunden, und zwar deshalb zunächst zu Anlautsilben, weil in diesen durch den vorangehenden Vocal der für die Bildung des Consonanten nothwendige Abschluss des Nasencanals schon vollzogen ist.

Gewöhnlich werden die Consonanten in nachstehender Reihenfolge geübt:

p, b, t, d, l, k, g, sch, w, f, ch, s, z, x.

Mit den Zungen-r-Uebungen beginnen wir schon in den ersten Stunden; sie sind ein ausgezeichnetes Mittel, die Leistungsfähigkeit des weichen Gaumens zu erhöhen.

Es werden nun Silben mit 3 und mehr Lauten, Consonantenhäufungen, Wörter und kleine Sätze geübt; daran schliessen sich Leseübungen. Das einzelne Wort, der einzelne Satz wird mit allmählich steigendem Tempo vielfach wiederholt. Wird dabei ein Laut falsch gebildet, so ist derselbe für sich allein und in dem betreffenden Worte so lange zu üben, bis sich die richtige Muskelthätigkeit sicher vollzieht. Während bisher mit mehr als gewöhnlicher Lautstärke und sehr scharfer Articulation gesprochen wurde, findet das Lesen unter normalen Verhältnissen statt.

Den Schluss bilden Uebungen im Vortrag von Gedichten und solche im freien Erzählen. Sehr fördernd wirken auch Gesangsübungen.

Der weiche Gaumen und die operirte Oberlippe werden während des ganzen Curses einer intensiven Massage unterzogen, wodurch die günstigsten Resultate erzielt werden. Bei Fällen ohne Obturator ist der Gebrauch unseres Gaumenreizers sehr wirksam. Derselbe wird zwischen weichem Gaumen und Passavant'schem Wulst eingeführt und bewirkt hier durch Reizung der beiden Organe erhöhte zweckentsprechende Function derselben.

Nach durchschnittlich 6 Wochen ist das Ziel erreicht, der Patient erfreut sich nunmehr einer normalen Sprache, d. h. einer Sprache, in welcher sämmtliche Laute richtig articulirt werden und absolut rein sind Was an Geläufigkeit noch abgehen sollte, erwirbt er sich bei einiger Aufmerksamkeit ohne besondere Austrengungen in kurzer Zeit zu Hause. Die Lippen sind frisch, ja blühend und sehr beweglich. Die Gesichtsmuskeln zeigen beim Sprechen die gewohnte Ruhe. Der Patient unterscheidet nun sicher zwischen richtiger und falscher Lautbildung und corrigirt sich im gegebenen Falle sofort Das bei Beginn des Curses sich einstellende häufige tiefe Gähnen hat wieder aufgehört; offenbar hat sich die Capacität der Lunge bedeutend gehoben.

Eine merkwürdige psychische Veränderung hat sich an den Patienten vollzogen. Die zuvor gedrückten, leutscheuen Menschen sind glücklich, mittheilsam und hoffnungsfroh geworden.

Noch einige Worte in Bezug auf den Gebrauch des Obturators. Unser Ziel ist in jedem Falle eine absolut normale Sprache. Wo wir nach eingehender Prüfung die Gewissheit erhalten, in nicht zu langer Zeit und ohne übermässige Anstrengung des Patienten dieses Ziel ohne Obturator erreichen zu können, da verzichten wir selbstverständlich gerne auf denselben. Wenn uns aber ein derartiges Resultat von vornherein unmöglich erscheint, so wenden wir natürlich den Apparat an. Aber auch in zweifelhaften Fällen benützen wir ihn immer. Ist hier als Endresultat eine normale Sprache ohne Obturator überhaupt möglich, so gelangen wir auf diesem Wege am sichersten und leichtesten zum Ziel. Successive Verjüngungen sind die Etappen zur Ablegung des Apparats; der Zeitpunkt hierzu tritt in der Regel erst nach mehreren Jahren ein. Die Kosten für den Obturator werden in solchen Fällen durch die ermöglichte bedeutende Abkürzung des Uebungscurses voll aufgewogen.

Ich füge diesem Berichte noch die Bemerkung bei, dass von den beiden Herren in den letzten Jahren immer häufiger der Sprechunterricht ohne Obturator versucht wird und dass eine Einschränkung in der Anwendung des Obturators gegen früher entschieden stattgefunden hat.

Diejenigen Kranken, bei denen der Sprechunterricht nicht zum Ziele einer normalen Sprache führte, wurden mit dem Brugger'schen Obturator versehen. Der Brugger'sche Obturator stellt eine Modification des Schiltsky'schen Obturators dar. Die Befestigungsweise ist die gleiche, wie bei diesem. Er hängt durch eine bewegliche Spiralfeder mit einer Gaumenplatte zusammen, die durch Klammern an den Zähnen befestigt ist und, wenn nöthig, künstliche Zähne trägt, allein der eigentliche Obturator (das zwischen vernähtes Gaumensegel und Pharynx eingeschobene Verschlussstück) ist nicht hohl, sondern besteht aus einem Stück weichen Velakautschuk, das in seiner Mitte einen Kern von Korkholz birgt. Zahnarzt Brugger ist der Ansicht, dass ein dermaassen beschaffener Obturator den Gaumenmuskeln und

dem Constrictor pharyngis eine bessere und richtigere Anlehnung gebe, das Muskelspiel des Gaumensegels in wirksamerer Weise unterstütze und so die verschiedenen Abstufungen der Klappengestalt besser zum Ausdruck kommen lasse, als ein hohler, allzu nachgiebiger Obturator. Er beansprucht sodann für seinen Obturator die Möglichkeit eines absolut dichten Abschlusses zwischen Mund- und Nasenhöhle, während gerade diese Leistung beim hohlen Obturator zu wünschen übrig lasse, da dieser von Zeit zu Zeit wieder aufgeblasen werden müsse und so die Muskeln in ihrem Anpassungsvermögen nicht zur Ruhe kommen lasse. Auch sind beim hohlen Obturator nicht alle Partieen der Oberfläche gleich elastisch; er wird daher bei energischen Verschlüssen, besonders im luftleerem Zustand, leicht Faltungen bekommen. So entstehende Rinnen können nicht immer durch die vorrückenden Muskeln ausgefüllt werden und es muss als nothwendige Folge hernach Luft durch die Nase abfliessen. Mit dem Schiltsky'schen Obturator hat der Brugger'sche Obturator die grosse Leichtigkeit und weiche Consistenz gemeinsam, er biegt sich so bequem und so reizlos wie dieser, dabei ist er leichter zu reinigen, dauerhafter und muss nicht von Zeit zu Zeit geöffnet und aufgeblasen werden.[1])

So viel ist sicher, dass meine operirten und mit dem Brugger-schen Obturator versehenen Kranken mit wenig Ausnahmen schon nach kurzem Sprechunterricht ganz ohne Nasenton sprechen lernten.

Von grösster Wichtigkeit ist nun aber die Beobachtung, dass der Gaumenobturator nach längerem Tragen nicht etwa die Gaumenmusculatur ungünstig beeinflusst und schwächt, sondern im Gegentheil durch eine Art permanenter Massage, die er auf den Gaumen ausübt, denselben kräftigt und leistungsfähiger macht, so dass nach einiger Zeit ein Abschluss der Nasenhöhle gegen die Mundhöhle auch ohne Obturator erfolgen und derselbe bleibend beseitigt werden kann. Und das ist es, was in jedem Falle erstrebt werden muss. Nicht genug zu verurtheilen sind daher auch die Versuche gewisser Zahnärzte, die Operation als überflüssig zu discreditiren und die Prothese an Stelle der Gaumenplastik zu stellen. Die Prothese kann und wird immer nur ein Nothbehelf sein!

Ich lasse hier noch kurze Krankengeschichten der operirten Kinder bis zu 14 Jahren folgen, während ich auf die Mittheilung der Operations- und Krankengeschichten der Erwachsenen, die geringeres Interesse bieten, verzichte.

1) Der Brugger'sche Obturator ist in neuester Zeit durch Zahnarzt Wellauer noch verbessert worden. S. Schweiz. Vierteljahrsschr. f. Zahnheilk. 7. Bd. 1897.

Krankengeschichten.

1. Kinder bis zu 2 Jahren.

1. St., August, war zuerst Juni 1866, damals 4 Wochen alt, im Spital mit linksseitiger durchgehender Unilateralspalte des harten Gaumens, medianer Spaltung des Velum und Spaltung der Oberlippe. Es wurde auf den Wunsch der Eltern die Hasenscharte operirt und das Kind dann wieder nach Hause entlassen. Im 11. Lebensmonat wurde es zum zweiten Mal bei gutem Kräftezustand in's Spital aufgenommen. Juni 1867 Uranostaphylorrhaphie. Das Resultat war die vollständige Vereinigung des harten Gaumens, während die Naht des Velum wieder auseinander ging. Im Jahre 1871 sah ich den kleinen Patienten wieder. Es wird neuerdings die Herstellung des harten Gaumens festgestellt und die Annäherung der wieder auseinander gegangenen Velumränder. Leider können sich die Eltern zu einer zweiten Operation nicht verstehen. Die Sprache ist verständlich, aber stark näselnd.

2. G., Ernst, mit Lippenspalte und durchgehender linksseitiger Unilateralspalte des harten Gaumens und medianer Spaltung des weichen Gaumens geboren, wurde kurz nach der Geburt an der Hasenscharte operirt. November 1866, 23 Monate alt, kam er in's Spital. Ich wollte bei dem anämischen und schlecht genährten Kind zuerst den harten Gaumen herstellen und erst später die Staphylorrhaphie folgen lassen und so wurde denn am 29. November die Uranoplastik gemacht und gelang vollständig. Bevor an eine zweite Operation gedacht werden konnte, nahmen die Eltern das Kind nach Hause und erst als 21jähriger Gärtner kam Patient neuerdings in meine Behandlung. Die beiden Hälften des weichen Gaumens standen $^1/_2$ cm auseinander. Am 13. Januar 1886 Staphylorrhaphie, die vollständig gelingt, und am 25. Januar Excision der hässlichen, strahligen Hasenschartennarbe. Nachher verlor ich den Kranken aus den Augen und erfuhr erst später, dass er, ohne Sprachunterricht zu nehmen, eine Zeitlang einen Gaumenobturator trug, den er aber bald wieder ablegte, da er ihm beim Essen und Trinken sehr hinderlich war und beim Arbeiten den Athem beengte. Die Sprache soll noch näselnd, aber gut verständlich sein, am besten spreche er im Affect.

3. H., Anton, 17 Monate alt, mit einer rechtsseitigen, durchgehenden Gaumenspalte und Hasenscharte auf die Welt gekommen, wurde 10 Tage nach der Geburt von der Hasenscharte befreit. Im 17. Lebensmonat Naht der Gaumenspalte, die nur die Vereinigung des harten Gaumens erzielte. 3 Jahre später starb Patient an Diphtherie.

4. F., Therese, wurde mit einer Bilateralspalte des harten Gaumens mit Spaltung des Gaumensegels in der Mittellinie und mit doppelseitiger Spaltung der Oberlippe geboren. Operation der Hasenscharte 9 Wochen nach der Geburt am 12. Januar 1877 mit leidlichem Erfolg. Im Alter von 23 Monaten Uranostaphylorrhaphie am hängenden Kopf. Misserfolg, die ganze Nahtlinie geht wieder auseinander. Ich sah die Kranke nie wieder. Sie soll im Jahre 1891 nach Amerika ausgewandert und seit einigen Jahren verheirathet sein. Die Sprache war und blieb undeutlich und näselnd.

5. G., Elise, 3 Monate altes Kind, das mit Kuhmilch, Fenchelthee und Brei aufgefüttert worden war. Der weiche und der harte Gaumen, mit Ausnahme des Alveolarfortsatzes, gespalten. Breite der Spalte fast durchweg $1^1/_2$ cm. Am 19. März 1878 Uranostaphylorrhaphie. Die Naht geht aus-

einander. Vollständiger Misserfolg. Das Kind stirbt 1/4 Jahr später zu Hause an catarrhalischer Pneumonie.

6. Schr., Gebhard. Durchgehende linksseitige Spalte des harten Gaumens mit Spaltung des Gaumensegels und der Lippe. 8 Tage nach der Geburt Operation der Hasenscharte, die vollständig gelingt. 7 1/2 Monate später Uranostaphylorrhaphie am hängenden Kopf mit Hilfe des Whitehead-schen Speculums. Die Spalte war auf der Höhe der Zahnreihe 4 mm, in der Mitte des harten Gaumens 12 mm, am Uebergang des harten in den Gaumen 14 mm, in der Mitte des weichen Gaumens 12 mm breit. Das Resultat war eine vollständige Vereinigung des harten Gaumens und eine Annäherung der Velumränder, die in der Mitte noch 7 mm und an der Uvula noch 8 mm auseinander standen. Der Knabe kam erst im 5. Jahre zum Gehen, machte mit 5 1/2 Jahren eine Lungenentzündung durch und besuchte vom 7. Jahre an die Schule, in der er ordentlich mitkam. Mit 12 Jahren sah ich ihn wieder. Die Sprache ist verständlich, aber stark nasal. Es besteht noch eine spitzwinkelige Spalte des weichen Gaumens, deren grösste Breite an den Zäpfchenhälften ca. 1 cm beträgt. Bei Intoniren von A heben sich beide Zäpfchenhälften kräftig. Der Vater des Knaben geht auf den Vorschlag, den weichen Gaumen nochmals zu nähen, nicht ein.

7. F., Otto, 11 Tage alt, in's Spital aufgenommen am 3. April 1891. Vor 11 Tagen geboren mit doppelseitiger Hasenscharte, von denen die rechte die Hälfte, die linke 2/3 der Oberlippe einnimmt und mit Spaltung des weichen Gaumens und des harten Gaumens bis zur Mitte des Processus palatini. Die Breite der Spalte beträgt an der Grenze des harten und weichen Gaumens 7 mm, in der Mitte des weichen Gaumens 9 mm, an den Zäpfchenhälften 9 mm.

Am 9. April 1891, also am 17. Lebenstage, Uranostaphylorrhaphie in Chloroformnarkose am hängenden Kopf. Die Vereinigung gelingt in dieser einen Sitzung. Am 4. Mai 1891 Operation der Hasenscharte, die ein sehr zufriedenstellendes Resultat ergiebt. Entlassung am 30. Mai.

Am 13. Mai 1901 sah ich den Knaben wieder. Er ist für sein Alter klein und mager, sieht aber gesund aus. Er geht schon 5 Jahre in die Schule, ist aber ein schlechter Schüler und schon mehrmals sitzen geblieben, was zum Theil mit seiner Schwerhörigkeit zusammenhängen mag. Er hört eine stark schlagende Ankeruhr rechts auf 10 cm Distanz, links nur beim Andrücken an's Ohr. Kopf und Kiefer wohlgebildet. Die Zähne des Oberkiefers prominiren in normaler Weise vor denen des Unterkiefers. Ein Blick in den Mund lässt einen gut gebildeten, etwas steilen Oberkiefer und ein breites Velum mit deutlich ausgesprochenen Gaumenbögen erkennen. Beim Intoniren zieht sich das Velum stark nach oben und hinten. Die Sprache hat einen stark nasalen Beiklang, ist aber nicht gerade unangenehm und mühsam anzuhören Der Sprachlehrer stellt ohne Zuhilfenahme eines Gaumenobturators durch systematischen Sprechunterricht allein eine normale Sprache in sichere Aussicht, aber die einfältigen Eltern können sich nicht dazu verstehen.

Nr. 8 siehe oben.

9. T., Anna, 22 Monate alt, in's Spital aufgenommen den 3. April 1895. Sonst gesund und von blühendem Aussehen, leidet an einer Spalte des weichen Gaumens und der horizontalen Platte des Gaumenbeins. Die Länge der Fistel beträgt 3 cm, die Breite ganz vorn, spitz zulaufend, 3 mm, Mitte 5, hinten 6 mm. Das Kind kann nur mit Flasche trinken, mit dem Löffel

eingeführte Flüssigkeit kommt grösstentheils wieder zur Nase heraus. Die wenigen Worte, die das Kind stammelt, sind fast unverständlich.

Operation in Chloroformnarkose, am hängenden Kopf, mit Benützung des Whitehead am 8. April 1895. 8 Nähte. Entfernung derselben am 6.—7. Tage. Completer Schluss der Spalte. Am 8. Mai 1902 schreibt der Vater von dem Kinde: „Es spricht allerdings noch nicht gut, aber immerhin so, dass sie es in der Schule verstehen. Es kommt noch vor, dass es ausgelacht wird, aber in der Schule nie. Bezüglich des Kiefers und der Zähne ist alles in Ordnung." Juli 1902 sah ich das Kind selbst. Es besteht ein hohes, activ sehr bewegliches Velum mit geschlossenem harten Gaumen. Die Sprache ist undeutlich und stark näselnd. Die Zähne des Oberkiefers überragen die Unterkieferzahnreihe.

10. Z., Carl, 6 Monate alt, aufgenommen den 31. October 1888. Kam mit durchgehender linksseitiger Gaumenspalte und linksseitiger Hasenscharte zur Welt. In der Familie des Kindes sind keine derartigen oder anderweitigen Missbildungen beobachtet worden. Trotz Hasenscharte und Gaumendefect soll die Nahrungsaufnahme keine erheblichen Schwierigkeiten gemacht haben und das Kind sieht ordentlich genährt aus. Die Breite der Gaumenspalte beträgt am Process. alveolaris 4 mm, in der Mitte des harten Gaumens 10,5 mm und an der Grenze des harten und weichen Gaumens 11 mm.

Am 1. November Operation der Hasenscharte, die ein sehr gutes Resultat giebt, am 1. December Uranostaphylorrhaphie am hängenden Kopf in Chloroformnarkose. Auch diese Vereinigung gelingt bis auf ein kleinerbsengrosses Loch an der Grenze des harten und weichen Gaumens, das sich in 8 Tagen auf Stecknadelkopfgrösse geschlossen hatte. Nach 14 Tagen wird das Kind mit geschlossenem Gaumen nach Hause entlassen. 8 Tage später bildeten sich am Kopf und Nacken 6 Furunkel und von diesen ausgehend ein Erysipel, dem das Kind nach weiteren 4 Tagen erliegt.

11. Sch., Max, 3 Monate alt. Gutgenährtes Kind mit durchgehender rechtsseitiger Gaumenspalte und doppelter Hasenscharte. Operation der Gaumenspalte am 26. Juni 1890, und zwar Anfrischung der Ränder ohne Narkose in aufrechter Stellung, dann Narkose und Loslösung der Lappen am hängenden Kopf. 7 Nähte. Die Vereinigung gelingt bis auf ein 4 mm langes und 3 mm breites Loch an der Grenze des harten und weichen Gaumens. Dann Operation der Hasenscharte am 17. Juli 1890. Heilung mit sehr gutem, kosmetischem Resultat. Am 9. August 1890 Schluss des Loches an der Grenze des harten und weichen Gaumens. Entlassung, völlig geheilt, am 22. August 1890. Stirbt April 1891 zu Hause an Meningitis.

12. M., Jakob, 9 Monate alt, hat eine durchgehende linksseitige Gaumenspalte und hatte eine linksseitige Hasenscharte, die 14 Tage nach der Geburt operirt worden war. Die steil gestellten Process. palatini der Oberkieferhälften sind sehr kümmerlich und die Spalte ist stellenweise fast so breit, wie die Process. palatini zusammen.

Operation am hängenden Kopf in Chloroformnarkose. Es werden im Ganzen 10 Nähte angelegt, eine auf der Hinterseite der Uvula. Entfernung derselben nach 7 Tagen. Bis auf eine kleine Spalte dicht hinter der Lippe, die wegen Schonung der Arter. nasopalatinae bleiben musste, gelingt die Vereinigung und das Kind wird nach Hause entlassen.

6 Wochen später erliegt es laut ärztlichem Bericht einer Lungenentzündung.

2. Kinder von 2—6 Jahren.

1. W., Therese, 3½ Jahre alt, aufgenommen den 17. März 1881. Durchschnittlich 1—2 cm breite, 2 cm hohe Spalte des weichen Gaumens. Patientin verschluckt sich oft und ein Theil der eingegebenen Flüssigkeit fliesst durch die Nase ab. Näselnde, fast unverständliche Sprache.

Staphylorrhaphie den 2. April 1881 am hängenden Kopf in Chloroformnarkose. In der Nacht vom 5./6. ein heftiger Hustenanfall mit Durchreissen der Nähte. Entlassung am 13. April.

2. K., Peter, 6 Jahre alt, aufgenommen den 27. Februar 1888. Kräftiger Knabe mit angeborener Spaltung des Velum. Der harte Gaumen normal, Zahnstellung desgleichen. Die Sprache ausserordentlich undeutlich und stark nasal, die Vocale alle nasal, i fast unverständlich, sämmtliche Mediae b, d, q und Tenues p, t, k mit starkem Zischen der Luft durch die Nase. Am 6. März Staphylorrhaphie am hängenden Kopf in Chloroformnarkose. Entfernung der Nähte am 13. März. Schöne Vereinigung der ganzen Spalte mit wohlgebildeter langer Uvula. Geringe Sprachverbesserung in den ersten der Operation folgenden Wochen. Sprechunterricht wird refusirt. Ueber das weitere Schicksal des Patienten schreibt Dr. Lardelli: K. ist Schmied geworden, seine Sprache soll, wie ich von verschiedenen Seiten hörte, eine ganz ordentliche sein, namentlich wenn man bedenkt, dass K. geistig beschränkt ist.

3. W., Max, 3 ½ Jahre alt, aufgenommen den 4. Februar 1889, wurde geboren mit einer durchgehenden, linksseitigen Gaumenspalte und linksseitiger Hasenscharte. Im Alter von 3 Monaten wurde vom Hausarzt die Hasenscharte operirt mit gutem Erfolg.

Es handelt sich um einen schlecht genährten, schwächlichen Knaben mit starkem Foetor oris, eitrigem Ohrenfluss und chronischem Nasen- und Rachencatarrh. Die durchgehende Gaumenspalte ist am Process. alveolaris 6 mm, in der Mitte des harten Gaumens 11 mm und an der Grenze des harten und weichen Gaumens 14 mm breit. Patient giebt nur unarticulirte Laute von sich.

Es werden zunächst 10 Tage lang Salicylspülungen des Mundes und der Nase am hängenden Kopf vorgenommen. Dann am 15. Februar erster Act der zweizeiligen Uranostaphylorrhaphie am hängenden Kopf in Chloroformnarkose, Loslösung und Annäherung der Lappen, Fixation in dieser Stellung durch 2 Nähte ohne Anfrischung. 8 Tage später zweiter Act: Anfrischung und nochmalige Lösung der Lappen, Anlegung der Naht. Am Abend des Operationstages Temperatur 39,5°, am folgenden Morgen 38,4°, Abends 38°, dann fieberfrei. Am 5. Tage zeigen sich in der Nahtlinie 2 Löcher, doch finden sich 2 feste Brücken, eine an der Uvula und eine vorn. Am 7. Tage reissen auch diese Brücken ein, so dass der Misserfolg vollständig ist. Die Spalte ist aber enger, hat in der Mitte des harten Gaumens eine Breite von 7, am Uebergang des harten in den weichen Gaumen eine Breite von 9 mm. Neulich sah ich den Kranken, der sich zu einer zweiten Operation nicht verstehen konnte. Die Sprache ist stark näselnd, unangenehm zischend und bei raschem Lesen fast unverständlich.

4. L., Christine, 3 1/2 Jahre alt, aufgenommen den 17. November 1890, stammt aus gesunder Familie, in der bis jetzt keine Missbildungen vorkamen, das Kind selbst war bis jetzt nie ernstlich krank und sieht gesund und kräftig aus. Es besteht ohne Hasenscharte eine doppelseitige Spaltung des harten Gaumens, mit Ausnahme des Alveolarfortsatzes. Der Vomer, der in der Tiefe der breiten Gaumenspalte als feine rothe Leiste sichtbar ist, theilt den Spalt in 2 Hälften. Die ziemlich schmalen Process. palatini der Oberkiefer sind steil aufwärts gerichtet. Breite der Spalte zwischen den Zäpfchenhälften 15 mm, an der Grenze des weichen und harten Gaumens 16 mm, nahe dem vorderen Ende der Spalte 7 mm. Sprache stark näselnd und beinahe unverständlich.

Am 26. November 1890 Uranostaphylorrhaphie in einer Sitzung. Anfrischung, Loslösung der Lappen, 9 Seidenknopfnähte und 2 an der Hinterseite der Uvula mit krummen Nadeln und Nadelhalter in Chloroformnarkose am hängenden Kopf. Am 6. Tag Entfernung der Jodoformmèchen, am 7. der Nähte. Tadelloser Schluss der ganzen Spalte.

Am 17. November 1891 zeigt sich das Kind wieder. Der Gaumensegel macht beim Intoniren kräftige Bewegungen, die Sprache verständlich, aber mit starkem Nasenton.

Am 17. Mai 1901 stellt sich das nun 15jährige Mädchen wieder vor. Es sieht gesund und kräftig aus, besuchte die Volksschule und später die Repetirschule. Sie besitzt einen ziemlich steilen, harten Gaumen und ein wohlgebildetes Velum mit scharf gezeichneten Gaumenbogen. Das Velum hat eine Höhe von 2 1/2 cm und zeigt beim Intoniren kräftige Bewegungen und es ist ein sehr stark entwickelter Pharynxwulst vorhanden. Hört Flüsterstimme auf Zimmerdistanz und eine schwach schlagende Ankeruhr beiderseits auf 34 cm Distanz. Sie liest ohne Verziehung der Gesichtsmuskeln mit klangvoller Stimme geläufig und gut verständlich, doch näselt sie noch stark und b und t spricht sie mit zischendem Nasendurchschlag, der Spiegel beschlägt sich bei allen Vocalen und das Zungen-r fehlt. Keine Atrophie des Oberkiefers und beim Biss stehen die Zahnreihen genau aufeinander.

Auf meinen Wunsch nahm das Mädchen einen 14tägigen Sprechunterricht bei Herrn Schittenmüller mit glänzendem Resultat. Das Zungen-r war nach dem Unterricht normal und alle übrigen Buchstaben rein, der zischende Nasendurchschlag verschwunden.

5. N., Bertha, 6 Jahre alt, aufgenommen den 1. Juni 1896, leidet an einer angeborenen Gaumenspalte, die das Velum trennt und bis zur Mitte der Process. palatini reicht. Das Mädchen ist zart und schlecht genährt.

Die Spalte ist im vorderen Drittheil 14 mm, im hinteren Drittheil 25 mm breit. Patientin spricht fast unverständlich und stark nasal mit schnaubenden Nasengeräuschen.

Am 3. Juni Uranostaphylorrhaphie in Chloroformnarkose am hängenden Kopf mit Loslösung der mucös periostalen Lappen, Anfrischung und Naht. 8 Nähte, 2 an der Rückseite der Uvula. Die Nähte werden am 8. Tage entfernt. Vereinigung der Spalte bis auf ein 10 mm langes und 3 mm breites Loch am harten Gaumen. Patientin sollte in 6 Wochen wieder zur Nachoperation kommen, kam aber nicht. Später hörte ich, dass das noch vorhandene Loch zu Hause operativ geschlossen wurde, dass aber keine

wesentliche Besserung der Sprache bemerkbar sei. Sprechunterricht hat das Mädchen nie gehabt.

6. I., Hans, 5 3/4 Jahre alt, aufgenommen den 2. Mai 1897. Gut entwickelter, kräftiger Knabe. Durchgehende linksseitige Gaumenspalte, die vorn zwischen Eckzahn und Schneidezahn beginnt und hier nur 2—3 mm breit ist. Etwa 1 1/2 cm hinter den Schneidezähnen verbreitert sie sich und ist 3 cm hinter den Schneidezähnen 11 mm breit, an der Grenze zwischen hartem und weichem Gaumen 14 mm. Die Zäpfchenhälften stehen 9 mm von einander ab. Sprache fast unverständlich, nasal, sämmtliche Vocale stark nasal, von den Consonanten nur m und n rein.

Am 5. Mai 1892 Uranostaphylorrhaphie am hängenden Kopf in Narkose. 7 Nähte. Am 6., 7. und 8. Tage Salicylspülungen. Am 7. und 8. Tage Entfernung der Nähte. Am 13. wird der vollständige Schluss der Spalte festgestellt mit Ausnahme eines kleinen Spaltes im Alveolarfortsatz des Gaumens. Patient wird dem Sprachlehrer übergeben und nimmt 6 Wochen systematischen Sprechunterricht. Die Fortschritte im Sprechen sind aber sehr gering, weil Patient nach Angabe des Lehrers geistig noch sehr zurück ist. Nach Ablauf dieser 6 Wochen wird am 7. Juni 1897 diese kleine Spalte durch eine zweite Operation in einer Sitzung geschlossen und Patient mit vollständig vereinigter Gaumenspalte am 23. Juni 1897 nach Hause entlassen.

Am 17. Juni 1901 schreibt mir der Vater des nun 11jährigen Knaben Folgendes: „Der Knabe hat im vorigen Jahre bei einer hiesigen Lehrerin wöchentlich 1 Stunde Sprechunterricht genommen und relativ günstige Erfolge erzielt. Er wird im nächsten Frühjahr noch einen speciellen Curs bei Herrn Schittenmüller nehmen müssen, was wir eigentlich schon für dieses Jahr geplant hatten. Es wurde nie ein Obturator verwendet.

Der Knabe spricht jetzt verhältnissmässig recht gut, wenn er langsam spricht und sich Mühe giebt. Die Stimme ist klangvoll, ohne jeden näselnden Beiklang. Die Vocale sind ohne Ausnahme von tadellosem Klang, ebenso die meisten Consonanten, mit Ausnahme von g und s. Er ist ein normaler, guter Schüler in allen Fächern, mit Ausnahme des Singens. Singen kann er nicht, weil er nicht sehr fein hört und zeitweise deshalb in Behandlung stand. Körperlich hat sich der Knabe gut entwickelt und ist auch geistig nicht zurückgeblieben."

7. H., Josephine, 5 Jahre alt, aufgenommen den 1. September 1897. In der Ascendenz und bei den Geschwistern sind keine Missbildungen zur Wahrnehmung gekommen. Anfänglich machte die Ernährung des Kindes grosse Schwierigkeiten. Es besteht eine mediane Spalte, die in der Mitte des harten Gaumens beginnt und durch das ganze Gaumensegel geht. Die Länge der Spalte beträgt 6 cm. Vorn ist sie 1 cm, an der Grenze des harten und weichen Gaumens 1,5 cm breit und die Zäpfchenhälften stehen 1,9 cm auseinander. Sprache näselnd und unverständlich. Alle Vocale nasal. Von den Consonanten sind nur die Resonanten m und n rein. Beim Aufsagen eines Gebetes sind nur einzelne Worte verständlich. Geistig scheint das Kind sehr wenig vorgeschritten, es ist ausserordentlich schüchtern, vergrämt, weint viel.

Am 7. September 1897 Uranostaphylorrhaphie in Chloroformnarkose am hängenden Kopf. Entfernung der Nähte am 7. und 8. Tage. Die

Vereinigung gelingt bis auf ein bohnengrosses Loch im harten Gaumen, das am 7. Januar 1898 in einer Sitzung geschlossen wird, so dass nun ein vollständiger Gaumen mit schön ausgeprägten Arcus palatoglossi und normal langer Uvula hergestellt ist.

Nachdem im Jahre 1902 die Sprache des Kindes noch nasal und schwer verständlich ist, obwohl sie die Vocale a, o und e, wie auch die Consonanten b, d, p einzeln schon absolut rein bildet, wird ein 5 wöchentlicher Sprechunterricht bei Herrn Schittenmüller genommen. Das Resultat ist eine absolut reine Sprache, die auch schon ziemlich fliessend ist und zwar sowohl in ihrem Dialect (Schaffhausen) ebenso gut, wie im Schriftdeutschen. Auch singt sie sehr hübsch. Der Gaumen wurde während des Sprechunterrichts kräftig massirt.

S. B., Ruppert, 4 1/2 Jahre alt, aufgenommen den 19. December 1898, kam mit einer durchgehenden linksseitigen Gaumenspalte und linksseitiger Hasenscharte zur Welt. Die Hasenscharte wurde 4 Wochen nach der Geburt mit sehr gutem Resultat operirt.

Kräftig entwickelter, aufgeweckter Knabe mit vollständiger Spaltung des harten und weichen Gaumens. Im Process. alveolaris ist die Spalte nur 3 mm breit, 2 cm von der Zahnreihe entfernt 13 mm und an der Grenze des harten und weichen Gaumens 20 mm. Sprache schwerfällig, stark näselnd und schwer verständlich. Sämmtliche Vocale nasal, die Zungenweichgaumenconsonanten unrein oder können nicht gebildet werden.

Am 26. December 1898 Uranostaphylorrhaphie am hängenden Kopf in Chloroformnarkose mit 6 Nähten und 2 Nähten an der Hinterseite der Uvula. Ganz vorn im Process. alveolaris bleibt, wie bei jeder durchgehenden Spalte aus Rücksicht der Ernährung der beiden Lappen, ein kleiner Schlitz, zu dessen glücklicher Beseitigung Patient sich nochmals am 5. October 1900 in's Spital aufnehmen liess. Sein Hausarzt, Herr Dr. Elmiger, schrieb mir Juni 1901 über diesen Knaben Folgendes: Der Knabe hat nie einen Obturator getragen und auch keinen systematischen Sprechunterricht genossen. Seine Sprache ist ziemlich deutlich und hat nasalen Beiklang. Die Buchstaben g, k und r sind ziemlich rein, weniger gut d, t und h. Ich habe einige Sprechübungen mit dem Kleinen gemacht und eingesehen, dass mit wenig Mühe ein vorzügliches Resultat zu erzielen wäre. Das Gaumensegel macht beim Intoniren kräftige Bewegungen.

9. D., Walther, 3 Jahre alt, aus gesunder Familie stammend, in der Missbildungen gänzlich unbekannt sind, von 6 Geschwistern das viertälteste Kind.

Bei der Aufnahme am 19. September 1901 zeigt sich, dass der ganze weiche Gaumen und die horizontale Platte des Gaumenbeins median gespalten sind. Die grösste Breite der Spalte, etwa in der Mitte, beträgt 16 mm. Patient spricht mit Verziehen der Gesichtszüge stark näselnd und undeutlich. Sämmtliche Vocale haben starken Nasenbeiklang, am wenigsten o und u Die Consonanten b, d, g, r kann er nicht bilden, p, t, k haben zischenden Nasendurchschlag und sind von starkem Verziehen der Oberlippe begleitet u. s. w.

Uranostaphylorrhaphie am 21. September 1901 am hängenden Kopf in Chloroformnarkose mit 5 Nähten und 2 an der Hinterseite der Uvula. Vollständiger Schluss der Spalte bis auf ein stecknadelkopfgrosses Loch

im harten Gaumen, das $^1/_2$ Jahr später ohne Schwierigkeit zum Schluss gebracht wurde. Soll mit 5 Jahren Sprechunterricht bekommen. Das Endresultat ist ein wohlgebildeter Gaumen mit schön geschwungenen Arc. palato glossi und palato pharyng. und wohlgebildeter Uvula.

10. A., Peter, 4 Jahre alt, aufgenommen den 29. October 1901. Eine Cousine des Knaben besitzt ebenfalls eine Gaumenspalte, sonst keine Missbildungen in der Familie. Der Knabe war immer zart, aber sonst gesund.

Spaltung des weichen Gaumens und des harten Gaumens bis zur Mitte der Process. palatini. Breite der Spalte an der Grenze des harten und weichen Gaumens 18 mm, hinten ist die Spalte bei ruhiger Haltung der Velumhälften noch $^1/_2$ cm breiter. Der Knabe verschluckt sich mitunter beim Essen, auch kommt zuweilen Milch zur Nase heraus. Sprache sehr undeutlich und näselnd. Mit Ausnahme von l, m und u sind alle Buchstaben mehr weniger unrein.

Uranostaphylorrhaphie am 8. November 1901 in Chloroformsauerstoffnarkose am hängenden Kopf. 9 Nähte, davon 2 an der Hinterseite der Uvula. Nachdem am 11. November bei schönem Schluss der Spalte die letzten Nähte in Narkose entfernt worden waren, sprengt der widerspenstige und ungeberdige Knabe durch lautes Brüllen die Naht der Uvula in der unteren Hälfte des weichen Gaumens. Nachoperation mit günstigem Erfolg Mai 1902. Soll später Sprechunterricht bei Herrn Schittenmüller bekommen.

11. D., Heinrich, $4^1/_2$ Jahre alt, aufgenommen den 6. Februar 1902. Sonst gesundes Kind gesunder Eltern. Spalte des weichen Gaumens und der horizontalen Platte des Gaumenbeins. Die beiden Velumhälften etwas verkümmert, Breite der Spalte in der Mitte 19 mm. Abstand des weichen Gaumens von der hinteren Pharynxwand 2 cm. Sehr gut entwickelter Pharynxwulst.

Sprache stark näselnd, fast unverständlich, mühsam anzuhören und von Gesichtsgrimassen begleitet. Alle Vocale nasal, b, p, f, s, und z mit zischendem Nasendurchschlag.

Am 11. Februar 1902 Uranostaphylorrhaphie am hängenden Kopf in Chloroformnarkose. Einige Minuten nach Beginn der Narkose Asphyxie durch Herabdrücken der Zunge durch den Zungenfortsatz des Whitehead. 7 Nähte, 1 an der Hinterseite der Uvula. Am 8. Tage wird eine kleine bohnengrosse Gangrän des rechten Wundrandes an der Grenze des harten und weichen Gaumens bemerkt, die nach Abstossung ein kleines Loch zurücklässt, das sich später zu Hause von selbst schliesst. Sonst schöne Vereinigung des ganzen Gaumens incl. Uvula mit schön gezeichnetem Gaumenbogen. Das Velum hat jetzt eine Höhe von $2^1/_2$ cm. Hatte bis jetzt noch keinen Sprechunterricht, soll aber später solchen bekommen.

3. Kinder von 7—14 Jahren.

1. B., Ludwig, 12 Jahre alt. Kräftig entwickelter, intelligenter Knabe. Angeborene Spaltung des weichen Gaumens und der horizontalen Platte des Gaumenbeins.

Uranostaphylorrhaphie am 21. November 1866. Die Vereinigung der ganzen Spalte erfolgt anstandslos.

Es war mir nicht möglich, über das weitere Schicksal dieses Operirten Erkundigungen einzuziehen.

2. Huber, Johannes, 11 Jahre, von Altersweilen. Linksseitige, durchgehende Spalte des harten Gaumens mit Spaltung des Velum.

Uranostaphylorrhaphie am 27. October 1868. Der Schluss der Spalte wird durch 2 Operationen erzielt. Die momentane Wirkung auf die Sprache war fast Null. Er lebt noch im Jahre 1902 und ist Hausirer. Er spricht deutlich, aber nasal.

3. S., Bertha, 6½ Jahre alt, gesundes Kind. Spaltung des weichen Gaumens.

Uranostaphylorrhaphie am 10. April 1876. Vereinigung bis auf eine erbsengrosse Oeffnung im oberen Wundwinkel, die im August 1876 operativ geschlossen wird. Ein Bericht des Mannes der indessen verheiratheten Patientin vom Juni 1891 besagt, dass ohne Obturator und Sprechunterricht die Sprache geläufig und deutlich, aber etwas näselnd sei. Die Frau hat indessen 2 gesunde Kinder geboren.

4. E., Ida, 12 Jahre alt, gesundes Kind gesunder Eltern, aufgenommen den 1. August 1882, kam mit Hasenscharte und Spaltung des weichen Gaumens und der horizontalen Platte des Gaumenbeins zur Welt. Die Hasenscharte wurde mit bestem Erfolg im 1. Lebensjahre operirt. Uranostaphylorrhaphie am 21. August 1882 in Chloroformnarkose am hängenden Kopf, 5 Nähte. Die Vereinigung gelingt auf's Schönste. Die Sprache blieb aber näselnd und unverständlich, wie vor der Operation; alle Vocale nasal, sehr viele Consonanten mit Nasendurchschlag. September 1882 wurde dann ein Brugger'scher Obturator angefertigt und Patientin erhielt einen 4wöchentlichen Sprechunterricht bei Herrn Wang. Sie wurde mit völlig normaler Sprache aus diesem Unterricht entlassen.

5. K., Josephine, 8 Jahre alt, aufgenommen den 27. Juni 1885, für ihr Alter etwas klein und schwächlich, leidet an einer angeborenen Gaumenspalte, die den ganzen weichen Gaumen und die horizontale Platte des Gaumenbeins betrifft. Die Sprache ist schwer verständlich und stark nasal.

Uranostaphylorrhaphie in aufrechter Stellung mit Cocainisirung der Schleimhaut. Die Vereinigung erfolgt bis auf ein kleines Loch, an der Grenze des harten und weichen Gaumens, das sich von selber schliesst und durch eine beschränkte Gangrän des rechten mucös periostalen Lappens entstanden war.

Am 25. Juni 1901 erhielt ich durch Herrn Dr. Walder folgenden Bericht über die Operirte: „Aus dem 8jährigen Mädchen vom Jahre 1885 ist eine gesunde, 25jährige Jungfrau des Jahres 1901 geworden, welche erklärt, dass sie, ohne Sprechnnterricht genossen zu haben und ohne Obturator, für Jedermann verständlich spreche. Ich kann das Letztere bestätigen. In unserer ganzen Conversation war nur das Wort 'Vergolderei' schwer verständlich. Dagegen ist das Timbre der Sprache stark näselnd, und zwar sowohl für Vocale wie Consonanten, welche aber deutlich ausgesprochen werden, auch g, k, d, t, s, sowohl für sich allein, als in den Worten: guten Tag, danke, Gesang, nur r ist mangelhaft. Der weiche Gaumen ist wohlgebildet und bewegt sich kräftig."

6. H., Ottilie, 8 Jahre alt, aufgenommen den 16. Februar 1886, leidet an angeborener Lues, sich jetzt noch durch schmerzhafte Knochenauftreibungen

an den beiden Tibiae und dem rechten Radius kennzeichnend und an einer angeborenen Gaumenspalte, die den weichen Gaumen und die horizontale Platte des Gaumenbeins betrifft.

Uranostaphylorrhaphie am 19. April 1886. Vollständiger Schluss der Spalte. October 1902 stellt sich Patientin wieder vor. Sie arbeitet gegenwärtig in einer Seidenfabrik und hat weder einen Obturator sich anfertigen lassen, noch Sprechunterricht genommen. Sie besitzt ein wohlgebildetes Gaumensegel von etwas über 3 cm Höhe, das bei ruhiger Lage 1,5 cm von der hinteren Pharynxwand absteht. Beim Intoniren von a macht das Gaumensegel kräftige Bewegungen nach hinten und oben. Stark ausgesprochener Pharynxwulst.

Die Sprache ist fliessend und deutlich, aber stark näselnd, auch verzieht sie beim Sprechen den Mund und faltet die Stirne. s, t, d sind von zischendem Nasendurchschlag begleitet.

7. B., Victor, 11 Jahre alt, aufgenommen den 17. November 1887. Die Grosseltern sind gesund, desgleichen die Eltern. Von den 18 Geschwistern des Vaters hat keines einen Bildungsfehler. Die 3 Geschwister des Patienten sind ebenfalls gesund. Die Mutter glitschte, während sie mit dem Knaben schwanger ging, aus und fiel zu Boden, ein sogenanntes Versehen kann nicht vor. Die Geburt ging gut und ohne ärztliche Hilfe von Statten. Der Bildungsfehler wurde bei dem Patienten erst nach $^1/_2$ Jahr bemerkt. Der Vater ging dann mit ihm zu einem Chirurgen, der erklärte, es sei nichts zu machen. Mit $^3/_4$ Jahren lernte der Knabe sprechen, aber sehr mangelhaft, er war schwer zu verstehen. Mit 6 Jahren besuchte er die Schule, allein der Lehrer verstand ihn oft nicht, von den Mitschülern wurde er seiner mangelnden Sprache wegen oft ausgelacht. Er fühlte sich deshalb gekränkt, wurde oft heftig, weinte viel, dabei war er befähigt, kam gut nach und galt als tüchtiger Schüler. Mit 10 Jahren wurde das Sprechen noch schlechter, im höchsten Grade undeutlich, von dumpfem hohlen Klang, so dass nur Leute, die beständig in seiner Nähe waren, ihn überhaupt verstanden.

Die Spalte ist median, geht durch den ganzen weichen Gaumen und bis zur Mitte des harten Gaumens. Der harte Gaumen ist sehr steil und die beiden Gaumenhälften stehen fast senkrecht. Die Breite der Spalte beträgt in der Mitte 2 cm.

Uranostaphylorrhaphie ohne Narkose in aufrechter Stellung. 7 Nähte. Vollständige Vereinigung.

Patient wurde sofort mit einem Brugger'schen Obturator versehen und erhielt nun 7 Wochen lang Sprechunterricht bei Herrn Wang. Das Resultat war ein glänzendes: Die Vocale waren nachher ohne allen und jeden nasalen Beiklang Der Spiegel beschlug sich bei a, e, o, u nicht, bei i sehr wenig. Auch die Consonanten hatten ohne Ausnahme das nasale Timbre verloren. Er las nun deutlich mit klangvoller Stimme und sang fehlerfrei seine Schulbuchlieder. Der Obturator wird ohne Beeinträchtigung der Sprache nach 3 Jahren abgelegt.

8. Sch., Lydia, 9 Jahre alt, aufgenommen den 10. April 1889. Unter den Angehörigen der grossen Verwandtschaft des Kindes findet sich kein Fall von Hasenscharte oder Wolfsrachen. Schon vor 3 Jahren wollten die Eltern das Kind operiren lassen, aber die Aerzte fanden es noch zu jung für eine Operation.

Intelligentes, gracıles Mädchen. Mediane Spaltung des Velum und des harten Gaumens bis zur Mitte. Die Breite der Spalte beträgt im harten Gaumen 13, an der Grenze des harten und weichen Gaumens 19 mm, die Zäpfchenhälften stehen 13 mm weit von einander. Stark nasale Sprache.

Uranostaphylorrhaphie am 15. April 1889. Anfrischung der Ränder in aufrechter Stellung nach Cocainisirung der Schleimhaut. Dann in Narkose am hängenden Kopf Loslösung der Lappen sammt Naht. Vollständige Vereinigung. Massage und Faradisation des Velum. Dann wurde ein Brugger'scher Obturator angefertigt und mit Hilfe dieses und eines 7wöchentlichen Sprechunterrichts kam Patientin zu einer klangvollen, normalen Sprache. Den Obturator konnte sie später ablegen.

9. O., Arnold, aus gesunder Familie stammend, in der Missbildungen unbekannt sind, hat von Geburt an eine linksseitige Hasenscharte, die nur bis zur Mitte der Oberlippe reicht und eine mediane Gaumenspalte, die, das ganze Velum trennend, bis zur Mitte der Process. palatini reicht. Die Hasenscharte wurde an dem 10 Tage alten Kinde operirt. Zur Operation der Gaumenspalte wurde Patient am 8. April 1889 im Alter von 11 Jahren in's Spital aufgenommen. Die Spalte ist in der Mitte des harten Gaumens 6 mm, an der Grenze des harten und weichen Gaumens 10 mm und zwischen den Uvulahälften 9 mm breit. Offenbar bestand früher eine Medianspalte des ganzen harten Gaumens, denn zwischen den inneren 2 Schneidezähnen beginnt eine in gerader Richtung nach hinten verlaufende, flächenförmige, weisse Narbe, die in der Spitze der Gaumenspalte endigt. Die Sprache ist stark nasal und schwer verständlich. Von den Vocalen e und i stark nasal, z, sch, t mit schnaubendem Durchschlag durch die Nase, b = me, g = e u. s. w.

Uranostaphylorrhaphie am 17. April 1889. Anfrischung der Ränder in aufrechter Stellung mit Cocain, die übrigen Acte der Operation in Chloroformnarkose am hängenden Kopf, 7 Nähte. 1 Stunde p. operat. ziemziemlich starke Nachblutung aus einem Seitenschnitt, die durch eine halbstündige Digitalcompression endgiltig gestillt wird. Es gelingt die Vereinigung der Spalte bis auf ein bohnengrosses Loch an der Grenze des harten und weichen Gaumens, das durch eine Nachoperation am 8. Mai geschlossen wird.

Nach Schluss der Wunde bekommt Patient einen Brugger'schen Obturator und erhält einen 4wöchentlichen Sprechunterricht. Die Sprache ist nachher normal und der Obturator wird später abgelegt. Dem Sprechunterricht ging eine 14tägige Cur mit Massage und Faradisation des weichen Gaumens voraus.

10. W., Auguste, 13 Jahre alt, aufgenommen den 3. Juni 1889. Die 6 Geschwister der Kranken sind gesund und Missbildungen sind in der Familie unbekannt. Die Spalte wurde in den ersten 8 Lebenstagen dadurch entdeckt, dass das Kind, mit der Flasche genährt, einen Theil der Milch durch die Nase entleerte. Sie musste mit dem Löffel eingebracht werden. Sie lernte erst mit 2 Jahren sprechen.

Der weiche Gaumen ist in der Mitte gespalten und zwar beträgt die Breite der Spalte zwischen den Zäpfchenhälften 1,5 cm, in der Mitte desgleichen, weiter oben 1 cm. Die Oberlippe zeigt links vom Infundibulum eine leichte Einkerbung, an der der rothe Lippensaum fehlt.

Das gutgenährte, blühende und intelligente Mädchen liesst fliessend, aber stark nasal und beinahe unverständlich. Sämmtliche Vocale nasal. Einige Consonanten, wie k und v fehlen, h, z und ch mit Nasendurchschlag.

Uranostaphylorrhaphie am 3. Juni 1889. 6 Nähte, ohne Narkose mit Cocain in aufrechter Stellung. Am 10. Juni kann die complete Vereinigung constatirt werden. Dann Massage und Faradisation des weichen Gaumens, dann 5 wöchentlicher Sprechunterricht mit Brugger'schem Obturator. Sprache normal, auch nach dem bald erfolgten Ablegen des Obturators.

11. W., Paul, 10 Jahre alt, aufgenommen den 24. Juni 1889. Kind gesunder Eltern, hat eine angeborene Spalte des weichen Gaumens. Die Sprache ist mühsam anzuhören, stark nasal. Das Zungen-R ist nicht vorhanden. Die Buchstaben s, f, z kann es nicht aussprechen. Rümpfen der Nase beim Sprechen.

Uranostaphylorrhaphie am 26. November 1889. Die Operation gelingt auf's Beste. Nach 14 tägigem Sprechunterricht mit Brugger'schem Obturator und Massage des Velum ist die Sprache absolut normal und klangvoll, sämmtliche Vocale sind rein, desgleichen die Consonanten, s, f, z, beide R. Die Bewegungen des Gaumensegels sind kräftig und ausgiebig. Nach weiteren 8 Tagen wird der Obturator entfernt, ohne dass die Sprache im Mindesten Schaden gelitten hätte.

12. Th., Wilhelmine, 12 Jahre alt. Körperlich ordentlich entwickeltes, aber taubstummes Mädchen. Es besteht eine angeborene Spalte des weichen Gaumens mit abgerundetem Winkel gegen den harten Gaumen. Pharynxwulst klein, Hypertrophie der linken Tonsille. Die beiden Zäpfchenhälften stehen 22 mm auseinander. Die Sprache ist unverständlich, monoton und stark näselnd. Sämmtliche Vocale nasal, k = h, g = e. Der Lippenverschluss ist nicht kräftig genug, um einen eigentlichen Explosivlaut zu erzeugen. ch gleich he. Gaumen-R guttural, Zungen-R unmöglich. Am 24. October 1890 Uranostaphylorrhaphie am hängenden Kopf in Chloroformnarkose mit Billroth'scher Modification. 6 Nähte und 2 Nähte an der Rückseite der Uvula. Am 28. ist die Nahtlinie wieder auseinander gegangen mit Ausnahme des Zäpfchens. Am 30. ist auch das Zäpfchen wieder getrennt.

Am 1. Januar 1891 nochmalige Operation am hängenden Kopf in Chloroformnarkose. 9 Nähte, 2 am Zäpfchen. Diesmal gelingt die Vereinigung vollständig.

Leider bekam das Mädchen besonderer Verhältnisse halber keinen systematischen Sprechunterricht und so blieb die Sprache nasal, wenn auch verständlicher, als früher. Dieses mässige Resultat ist durch Massage und Faradisation des weichen Gaumens erreicht worden.

Nr. 13 siehe oben.

14. H., Hans, 8 Jahre alt, aufgenommen den 6. August 1891. In der Familie keine Missbildungen. Kam mit linksseitiger Hasenscharte, die im frühen Kindesalter operirt wurde und mit durchgehender linksseitiger Gaumenspalte zur Welt, die an Stelle des 2. fehlenden Schneidezahnes im Process. alveolaris beginnt und das Velum in der Mitte spaltet. Breite der Spalte vorn 5 mm, an der Grenze zwischen hartem und weichem Gaumen 19 mm, in der Mitte des weichen Gaumens 21 mm. Sprache nasal und schwer verständlich. Sämmtliche Vocale nasal, p, t, k haben zischenden Nasendurchschlag. Rein sind nur l, m und n.

Uranostaphylorrhaphie am 12. August 1891 in Chloroformnarkose am hängenden Kopf. 10 Nähte, 1 an der Hinterseite der Uvula. 1 Stunde post operat. starke Nachblutung aus der Art. palatin. anter. dextr., die durch eine einstündige Digitalcompression endlich zum Stehen gebracht wird. Vollständiger Schluss der Spalte bis auf ein kirschkerngrosses Loch im weichen Gaumen. Am 21. September operativer Schluss dieses Loches und des vordersten Theils der Spalte im Alveolarfortsatz, der der Ernährungsbrücken wegen nicht bei der ersten Operation vereinigt werden konnte.

Herr Dr. Elmiger schreibt am 13. Juni 1901 über diesen Knaben: Ich massirte den Knaben nach der Operation 3 Monate lang täglich und gab ihm jeden Tag $^1/_2$—1 Stunde Sprechunterricht. Als ich ihn vor 1 Jahre zum letzten Mal sah, sprach er sehr deutlich und ohne nasalen Beiklang. Er sang auch mit klangvoller Stimme. Der sehr intelligente Knabe machte seine Schulprüfungen mit Auszeichnung, war der Liebling seiner Lehrer und ist jetzt in einer Bank angestellt.

15. Th., Ernst, von Meersburg, 12 Jahre alt, aufgenommen den 7. Juli 1895. Gutgenährter, ziemlich kräftiger, taubstummer Knabe, der eine mediane Spalte des weichen Gaumens mit Spaltung der horizontalen Platte des Gaumenbeins auf die Welt brachte.

Am 10. Juli 1895 Uranostaphylorrhaphie am hängenden Kopf in Chloroformnarkose. 7 Nähte und 2 an der Hinterseite der Uvula. Die Vereinigung erfolgt auf's Schönste und das Resultat ist ein bewegliches Velum mit schön geschwungenen Gaumenbögen. Nach 8 monatlichem Sprechunterricht in der Taubstummenanstalt Meersburg ist die vorher nasale, kaum verständliche Sprache normal geworden ohne Zuhilfenahme eines Obturators.

16. Z., Heinrich, 8 Jahre alt, von Langnau, aufgenommen den 10. April 1896, leidet an einer angeborenen Spalte des weichen Gaumens, war aber im Uebrigen immer gesund. Die Spalte ist in der Mitte 12 mm breit, am unteren Ende 20 mm. Der Knabe spricht ausserordentlich undeutlich und wurde wegen seiner schlechten Sprache oft und viel von seinen Mitschülern ausgelacht. Sämmtliche Vocale stark nasal, g und d existiren nicht, t und z haben starken Nasendurchschlag. Flüssige Speisen, wie Milch und Wein, regurgitiren durch die Nase.

Uranostaphylorrhaphie in Chloroformnarkose am hängenden Kopf den 11. April 1896. Die Vereinigung gelingt bis auf die Zäpfchenspitze.

Auf Anfrage hatte Herr Dr. Meier in Thalweil die Liebenswürdigkeit, mir am 12. Juni 1901 über den Knaben zu berichten, wie folgt: „Z., Heinrich, hat sich weder einen Obturator einsetzen lassen, noch hat er systematischen Sprechunterricht gehabt. Er hat die Schule mit mittelmässigem Erfolg besucht, der auf seine Flüchtigkeit zurückzuführen ist. Leider hatte er in den ersten Jahren einen schlechten Lehrer (Alkoholiker), der sich nicht die Mühe gab, den Knaben zu richtigem Sprechen zu erziehen, andernfalls wäre das Resultat das denkbar beste, denn wenn er auch jetzt bei raschem Lesen ziemlich näselt, so kann er doch, wenn er sich Mühe giebt und langsam spricht, sehr gut sprechen, so dass man dann nur bei g und k einen näselnden Ton herausfindet, alles Andere kann er normal sprechen. Spricht er langsam, so merkt ihm ein ungeübtes Ohr sehr wenig an. Das Resultat ist ein sehr gutes zu nennen."

17. V., Paul, Gymnasiast. 14 Jahre alt. aufgenommen den 5. Juli 1900.

Intelligenter Knabe, der mit einer durchgehenden, rechtsseitigen Gaumenspalte und rechtsseitiger durchgehender Hasenscharte das Licht der Welt erblickte. Die Hasenscharte wurde im 1. Lebensjahr von mir erfolgreich operirt. Zur Operation der Gaumenspalte konnten sich die Eltern erst jetzt verstehen. In der Familie sind Missbildungen nicht bekannt. Patient ist gross und schlank, von gesundem Aussehen. In der rechten Oberlippe eine alte Narbe, die rechts von der Mittellinie von der Lippe bis zum Nasenloch führt. Der Kiefer total gespalten, die Spalte im Process. alveolaris kaum 1—2 mm breit. Aus dieser Spalte bricht in fast horizontaler Richtung ein Zahn hervor, darüber sitzt ein kleiner, unregelmässiger Wulst, offenbar durch Schrägstellung des Zwischenkiefers im embryonalen Leben entstanden. Die die Spalte einrahmenden Process. palatini sind fast senkrecht gestellt. Die Spalte selbst ist mitten im harten Gaumen 1 cm, an der Grenze des harten und weichen Gaumens 18 mm breit, die Zäpfchenhälften stehen bei ruhigem Athmen 26 mm auseinander. Pharynxwulst gut entwickelt. Die Zähne des Unterkiefers überragen beim Kieferschluss die Zähne des Oberkiefers, wodurch das Gesicht einen verkniffenen Ausdruck erhält. Die Sprache ist mühsam anzuhören, schwer verständlich, stark näselnd. Sämmtliche Vocale nasal, b, t, s, z mit zischendem Nasendurchschlag, desgleichen h, g und k sind nicht vorhanden.

Uranostaphylorrhaphie am 7. Juli 1901 in Chloroformnarkose am hängenden Kopf. 7 Nähte, 2 auf der Hinterseite der Uvulahälften. Die vordere Partie des linken mucösperiostolen Lappen ist unmittelbar nach der Operation bläulichblass, erholt sich aber gegen Abend wieder. Im Laufe des Nachmittags eine stärkere Nachblutung aus der linken Art. palatin. anter., die nur durch Fingercompression endgiltig gestillt werden kann. Die Vereinigung gelingt bis auf die vorderste Partie der Spalte im Bereich des Process. alveolaris, die aus Schonung für die Ernährungsbrücken überhaupt nicht genäht worden war. Der Defect vorne im harten Gaumen wurde vor der Hand durch eine Kautschukplatte gedeckt, ein Brugger'scher Obturator eingesetzt und Patient hatte 4 Wochen Sprechunterricht. Die Sprache war sehr gebessert, aber noch nicht normal. Nach 1/2 Jahr Ablegung des Obturators und nochmaliger kurzer Sprechunterricht. Jetzt spricht und liest Patient mit angenehmer, wohllautender Stimme. August 1902 Schluss des Loches im Bereich des Alveolarfortsatzes.

18. S., Martha, 13 3/4 Jahre alt, aufgenommen den 24. October 1889. Durchgehende linksseitige Gaumenspalte. Die linksseitige Hasenscharte wurde in frühester Jugend (14 Tage) erfolgreich operirt, doch besteht eine gewulstete vorstehende Narbe. Sprache fast unverständlich, nasal. Die Breite der Spalte auf der Höhe der Eckzähne 13 mm, an der Grenze des harten und weichen Gaumens 23 mm. Die Uvulahälften stehen 25 mm auseinander.

Am 28. October 1889 Uranostaphylorrhaphie. Anfrischung in aufrechter Stellung mit Cocain, die übrige Operation in Narkose am hängenden Kopf. Billroth'sche Abmeisselung der Process. pterygoid. 12 Nähte, 2 an der Uvula. Am 16. November Correctur der Hasenscharte und am 2. November 1890 wird noch das kleine Loch dicht hinter den Schneidezähnen zugenäht. Dann wurde ein Brugger'scher Obturator angesetzt und 4 Wochen lang Sprechunterricht genommen. Nachher normale Sprache, auch nachdem

der Obturator bleibend beseitigt worden war. Der Obturator musste in diesem Falle jeweils Nachts weggelegt werden, weil er die Athmung behinderte.

Nr. 19 siehe oben.

20. T., Josephine, 12 Jahre alt, aufgenommen den 3. October 1891. In der Familie keine Bildungsfehler. Durchgehende rechtsseitige Gaumenspalte mit rechtsseitiger Hasenscharte, die im Alter von 12 Tagen operirt wurde. An deren Stelle findet sich jetzt eine lineäre, schiefe, etwas vorragende Narbe. Die Spalte ist an der Grenze des harten und weichen Gaumens 18 mm breit. Die beiden Zäpfchenhälften stehen 16 mm auseinander. Die Sprache ist nasal, aber verständlich. Sämmtliche Vocale nasal. p, d, f und s mit pfeifendem Nasendurchschlag, k und h fehlen u. s. w.

Uranostaphylorrhaphie am 3. October 1891 am hängenden Kopf in Chloroformnarkose, 10 Nähte, 2 an der Hinterseite der Uvula. Die Vereinigung gelingt bis auf eine schmale, 2 mm breite und 1 cm lange Spalte im harten Gaumen, die sich später von selbst schliesst. Patient erhält nun einen Brugger'schen Obturator und 6 wöchentlichen Sprechunterricht in Meersburg. Nach diesem Unterricht wird die Sprache normal. Später wird der Obturator 2 mal verjüngt und dann abgelegt. Spricht auch ohne Obturator normal.

21. R., Ernst, 12 Jahre alt. Angeborene Spalte des weichen Gaumens und der hinteren Hälfte des harten Gaumens. Sehr nasale, schwer verständliche Sprache.

Uranostaphylorrhaphie am 28. Juni 1892 in Chloroformnarkose am hängenden Kopf, 12 Nähte, 2 an der Hinterseite des Zäpfchens. Heilung gelingt bis auf ein kleines Loch an der Grenze des harten und weichen Gaumens, das durch eine zweite Operation am 26. Juli 1892 geschlossen wird. Dann Obturator von Brugger, der allmählich verjüngt und dann abgelegt wurde, mit Sprechunterricht 10 Wochen lang. Das Resultat ist eine normale Sprache.

22. H., Ernst, 9 Jahre alt, am 15. Juli 1893 mit einer angeborenen Spalte des weichen Gaumens aufgenommen.

Uranostaphylorrhaphie am 15. Juli 1893, 6 Nähte, 2 an der Hinterseite des Zäpfchens. Vereinigung bis auf die hinterste Partie. Nachoperation am 30. August 1893, womit das ganze Velum hergestellt wird.

Nach einer gütigen Mittheilung des Hausarztes Dr. Isler war die Sprache nach der Operation ohne Sprechunterricht und Obturator bedeutend deutlicher. Der Knabe starb 1896 an Epityphlitis.

23. H., Johann, 11 Jahre alt, aufgenommen den 25. Mai 1894. In der Familie keine Missbildungen. Patient lernte erst mit 4 Jahren sprechen, besuchte mit 6 Jahren die Schule und machte gute Fortschritte. Gracil gebauter, etwas schwächlicher Patient. Mediane Spalte des ganzen, weichen Gaumens, deren grösste Breite 17 mm beträgt. Zusammenhängendes Sprechen und Lesen ist schwer verständlich, und die Sprache ist stark nasal. Sämmtliche Vocale nasal, g existirt nicht, d, t, z, auch f mit starkem Nasendurchschlag.

Uranostaphylorrhaphie am 12. Juni 1894 in Chloroformnarkose am hängenden Kopf, 2 Stunden nach der Operation Nachblutung aus einem Seitenschnitt, die durch Compression gestillt wird. 8 Nähte. Nach 4 Tagen bildet sich in Folge localisirter Gangrän ein kleines Loch in der Nahtlinie, sonst gute Vereinigung. Entfernung der letzten Nähte am 7. Tage. Das

kleine Loch schliesst sich von selbst. Massage des Velum. Nach 6 wöchentlichem Sprechunterricht in Meersburg ohne Obturator ist die Sprache normal.

24. Sch., Conrad, 14 Jahre alt, aufgenommen den 30. Juni 1894. In der Familie keine Sprachstörungen oder Missbildungen. Patient ist stark skoliotisch, sonst gesund und kräftig gebaut. Der weiche Gaumen median gespalten, doch geht die Spalte nicht bis zur Grenze des harten und weichen Gaumens, sondern endet 1 cm vor derselben. Sprache ziemlich schwer verständlich und nasal. Von den Vocalen e und i stark nasal. g und k fallen aus, d, t, s und z mit Nasendurchschlag.

Uranostaphylorrhaphie am 9. Juli 1894 am hängenden Kopf in Narkose, 5 Nähte. Die Vereinigung erfolgt auf's Schönste. Nun tägliche Massage des weichen Gaumens während 3 Wochen, dann 4 wöchentlicher Sprechunterricht in Meersburg, wonach die Sprache normal ist.

25. W., Oscar, 10 Jahre alt, aufgenommen den 17. Juni 1895. Kam mit linksseitiger Hasenscharte und durchgehender Gaumenspalte zur Welt. Die Lippenspalte wurde im 1. Lebensjahre operirt. Gaumenspalte fast durchwegs 2 1/2 cm breit, die Process. palatini der Oberkiefer sehr schmal. Sprache sehr nasal und schwer verständlich.

Uranostaphylorrhaphie am 17. Juni 1895 in Narkose am hängenden Kopf, 10 Nähte, 2 an der Rückseite des Zäpfchens. Vollständige Vereinigung. Die Ausbildung der Sprache ist sehr erschwert durch eine bedeutende Herabsetzung des Gehörs und grosse Schwächlichkeit des Patienten, doch gelingt es mit Hilfe eines Obturators, der mehrmals verjüngt und schliesslich abgelegt wurde und durch 4 monatlichen Sprechunterricht schliesslich eine normale Sprache herzustellen. Patient ist jetzt in der französischen Schweiz in einer Handelsschule und hat auch mit der Aussprache des Französischen keine Schwierigkeiten.

26. B., Anna, 7 1/2 Jahre alt, aufgenommen den 15. Juli 1895, hat eine angeborene Spalte des weichen Gaumens von ungewöhnlicher Breite und spricht stark näselnd und schwer verständlich.

Uranostaphylorrhaphie am 15. Juli 1895 am hängenden Kopf in Chloroformnarkose. Schluss der Spalte bis auf ein erbsengrosses Loch. Ein späterer Bericht lautet, dass die Kranke nie gründlichen Sprechunterricht hatte, auch nie einen Obturator trug. Sie spreche deutlich, aber näsele noch.

27. H., Minna, 11 Jahre alt, aufgenommen den 28. October 1901, wurde mit einer Spaltung des weichen Gaumens ohne Hasenscharte geboren. Ein Vetter des Kindes hat ebenfalls eine Gaumenspalte. Das Kind ging mit 6 Jahren zur Schule, lernte gut, wurde aber von den Mitschülerinnen wegen der näselnden Sprache oft ausgelacht. Der weiche Gaumen und die horizontale Platte des Gaumenbeins sind gespalten, der harte Gaumen sehr steil. Die Breite der Spalte an der Grenze des harten und weichen Gaumens beträgt 2 cm, zwischen den Uvulahälften bei ruhiger Stellung 2,8 cm. Es besteht nur eine Andeutung des Pharynxwulstes. Sprache stark näselnd, aber noch verständlich.

Uranostaphylorrhaphie am 30. October 1901. Die Vereinigung gelingt bis auf ein bohnengrosses Loch an der Grenze des harten und weichen Gaumens, das später geschlossen wird. Hat noch keinen Sprechunterrricht genommen.

VII.

Ein Beitrag zur Achillodynia syphilitica.

Von

Dr. med. C. Schirren,
Arzt für Hautkrankheiten in Kiel.

Die Achillodynia auf syphilitischer Basis kommt nicht gerade häufig vor. Ein Verkennen ihres ätiologischen Moments oder die Verwechslung mit einem anderen ist nicht unwahrscheinlich. Von jeher sind es die spätsyphilitischen Erscheinungen gewesen, welche andere Erkrankungen vortäuschten und dies auch noch heute nicht selten thun. Ist es doch gerade Friedrich von Esmarch gewesen, der seinen Schülern immer und immer wieder lehrte, der auch den Fachgenossen es vor Augen hielt, dass so häufig spätsyphilitische Erscheinungen andere Krankheitsformen vortäuschten, „zu oft sehr bedeutenden und lebensgefährlichen oder doch verstümmelnden Operationen die Veranlassung gegeben hatten“[1]), die durch antisyphilitische Therapie die Genesung gebracht hätten oder endlich brachten.

Albert[2]) machte zuerst in unzweideutiger Weise auf den Symptomencomplex, den er „Achillodynie“ bezeichnete, aufmerksam. Er ist aber nicht in der Lage, aus den Anamnesen seiner Krankengeschichten einen violenten Anlass zu eruiren. Er giebt an, dass die Schmerzen ungemein hartnäckig sind und warmen Bädern, kalten Umschlägen, Einpinselungen mit Jod, Einreibungen mit grauer Salbe trotzen.

Ich gebe hier die Krankengeschichte meines Patienten.

Kaufmann N., 29 Jahre alt, inficirte sich syphilitisch 1896 in Manila. Es traten allgemeine rheumatische Beschwerden auf, die verschiedentlich und verschiedenartig als „Rheumatismus“ gedeutet und behandelt wurden ohne jeden Erfolg, bis ein durchreisender deutscher Arzt die rheumatischen Erscheinungen auf die Infection zurückführte und eine energische Inunctionscur empfahl, die auch durchgeführt wurde und die rheumatischen Beschwerden zum Schwinden brachte. Im Februar 1898 erfolgte eine zweite Inunc-

1) v. Esmarch, v. Langenbeck's Archiv. Bd. 39. Heft 1.

2) Albert, Wien. medicin. Presse. 34. Jahrg. 1893. Nr. 2. S. 43.

tionscur in Hongkong und im September desselben Jahres eine dritte in Manila als Vorsichtscuren.

Im Jahre darauf fühlte Patient beim Gehen und Stehen stechende Schmerzen an der linken Hacke, welche zeitweilig wieder verschwanden, um besonders nach grösseren Anstrengungen sich wieder einzustellen, und stets nur tageweise anhielten. In der letzten Zeit traten die Beschwerden auch auf der rechten Seite ein, ohne die gleiche Intensität zu erreichen wie links. Seit April 1899 bemerkte er eine allmählich grösser werdende Hervorwölbung auf der rechten Nackenseite. Ende des Jahres 1899 consultirte mich Patient. Ich constatirte im rechten Musculus splenius capitis et colli eine reichlich gänseeigrosse, wenig bewegliche Geschwulst, die mit der darüberliegenden Haut nicht verwachsen war.

Median und lateral von der linken Achillessehne war eine deutliche, besonders auf Druck schmerzempfindliche Anschwellung zu constatiren. Irgend welche syphilitische Erscheinungen waren sonst nicht vorhanden.

Mit Rücksicht auf die voraufgegangenen rheumatischen Beschwerden syphilitischen Ursprungs stellte ich die Diagnose auf Achillodynia syphilitica. Unter diesen Verhältnissen den Tumor im rechten Nacken für ein Muskelsyphilom zu halten, lag nahe. Unter allen Umständen wollte ich, eingedenk der Lehren meines hochverehrten Lehrers von Esmarch, vor einer Operation in zweifelhaften Fällen erst eine antisyphilitische Behandlung durchzuführen, die Wirkung einer solchen auf den Tumor abwarten.

Das Röntgenphotogramm, das in dem hiesigen Röntgeninstitut von Herrn Dr. Behn aufgenommen worden ist, giebt in schöner und deutlicher Weise die bestehenden Veränderungen hinter der Achillessehne wieder. Dunklere und hellere Schatten wechseln ab und geben so das Bild eines zarten Gewölks. Die Gegend der Sehne dicht oberhalb des Calcaneus sieht nach dem Fussgelenk zu wie zerfasert aus und die wolkigen Massen scheinen wie Granulationsgewebe in den Weichtheilen dieser Gegend sich zu befinden. Auf dem Röntgenphotogramm des rechten Fusses ist die entsprechende Stelle klar und hell bis auf eine kleine streifige Trübung. Die leichte Zerfaserung dicht oberhalb des Calcaneus spricht vielleicht dafür, dass derselbe Zustand wie links sich auch hier in seinen ersten Stadien offenbart.[1])

Die eingeleitete antisyphilitische Behandlung — 30 1 % Sublimatinjectionen und täglich 3mal 0,5 g Jodkalium in 6 Wochen — liessen die subjectiven wie objectiven Beschwerden der Achillodynie verschwinden, während der Tumor im Nacken sich nur um ein Geringes verkleinerte (8,5 : 8,5 cm im Anfang der Behandlung, zu 7,0 : 7,0 cm am Schluss derselben), aber entschieden sehr viel härter geworden war.

Unter diesen Umständen entschloss ich mich zur Operation, bei der Herr Dr. Kowalzig, früher mit mir Assistent bei Friedrich von Esmarch, mit thätig war. Die Loslösung der Geschwulst war recht schwierig, da sie ihren Ausgang von dem Bindegewebe aus der Gegend der Dorn- und Querfortsätze der 4. bis 6. Halswirbel nahm. Sowohl das makroskopische

1) Auf eine Reproduction des Röntgenbildes wird wegen der Zartheit des Befundes verzichtet. Der Verfasser stellt die Originale auf Wunsch gern zur Verfügung.

Aussehen des Querschnittes durch die Geschwulst, wie auch der spätere mikroskopische Befund ergaben ein reines Fibrom. Die Annahme eines Muskelsyphiloms erwies sich demnach als hinfällig. Auffallend bleibt aber immerhin das Zurückgehen der Grössenverhältnisse von 8,5 : 7,0 cm und die damit einhergehende deutliche Härtezunahme der Geschwulst unter der antisyphilitischen Behandlung. Hierdurch musste der Eindruck erweckt werden, als sänke die Geschwulstmasse durch die antisyphilitische Behandlung in sich zusammen, so dass das fibromatöse Gerüst des Tumors die äusserlich fühlbare Zunahme der Härte durch dichteres Aneinanderrücken herbeiführte.

Ungefähr $2^1/_2$ Jahre später sah ich Patient mit einer seit 6 Wochen bestehenden Gonorrhoe wieder. Während der ganzen Zwischenzeit waren Beschwerden von Seiten der Achillessehne nicht aufgetreten und die Operationsnarbe im Nacken ohne irgendwelche Veränderung geblieben. Auch das Auftreten einer erneuten Gonorrhoe war nicht im Stande gewesen, die Beschwerden der Achillodynie von Neuem auftreten zu lassen.

Der letztgenannte Umstand ist insofern von Belang, als gerade die Gonorrhoe von vielen Autoren als die Ursache der Achillodynie angesehen wird. Jacobi zieht sogar die Schlussfolgerung, nachdem es ihm in einem Falle gelungen war, in dem eitrigen Secret der Bursa subachillea Gonokokken nachzuweisen, dass die Achillodynie eine Metastase der Gonorrhoe „ist“ — „sein kann“, würde den Thatsachen mehr entprechen.

Aus den in den Literatur veröffentlichten Fällen[1]) geht mit Evidenz hervor, dass die Aetiologie der Achillodynie eine sehr mannigfaltige sein kann.

Schüller[2]) sieht die Krankheit als wesentlich bedingt durch eine Entzündung der zwischen der Achillessehne und dem Calcaneushöcker liegenden kleinen Schleimbeutel und des benachbarten Knochens an. Als ätiologisches Moment weist er entschieden auf die Gonorrhoe hin. Bei einem seiner Patienten war wiederholt Gelenkrheumatismus vorher gegangen.

Rosenthal[3]) kann sich weder die objectiven noch die subjectiven

1) Bäumler, Handbuch d. chron. Infectionskrankheiten. Leipzig 1874 S. 168. — Zeissl, Lehrbuch d. Syphilis. Stuttgart 1882. S. 538. — S. Róna, Casuistische Beiträge zu den Entzündungen der Schnenscheiden, Schleimbeuteln, Muskeln u. peripher. Nerven im Verlauf der Gonorrhoe. Archiv f. Dermat. u. Syphilis. Jahrg. 1892. II. Ergänzungsheft. S. 247. — E. Finotti, Ueber die Tuberculose des Calcaneus. Deutsche Zeitschrift f. Chirurgie. 1895. Bd. 40. S. 450. — Raynal, Cellulite péritendineuse du tendon d'achille. Archives générales de Médicine. 1883. Vol. 152. S. 679. — Kirmisson, Revue clinique chirurgicale. Archives générales de Médicine. 1884. Vol. 153. S. 100.

2) Wien. med. Presse. 34. Jahrg. 1893. Nr. 7. S. 242.

3) Ebenda. Nr. 10. S. 366.

Erscheinungen durch die Schüller'sche Auffassung der Entzündung des Schleimbeutels erklären. Er fasst alle jene Erscheinungen als durch ein Neurom bedingt auf, nachdem er diese durch die Operation eines haselnussgrossen Neuroms, das hinter der Achillessehne gelegen war, beseitigt hatte.

Renvers[1]) berichtet über eine 25jährige Frau, die mit hochgradiger Achillodynie monatelang im Gypsverband lag; bei näherer Untersuchung war eine deutliche Knotenbildung in der Sehne zu fühlen; ein Syphilom war auch am Cranium vorhanden. Eine energische Cur mit Jodkalium und Quecksilber führte zur Heilung.

Rössler[2]) untersuchte 225 mal an ca. 140 erwachsenen Individuen verschiedenen Alters die Bursa subachillea und fand selten ganz unveränderte Verhältnisse. Er sieht in dem Symptomencomplex der Achillodynie stets eine Erkrankung des Schleimbeutels der Achillessehne, deren Entstehung theils auf mechanische Insulte, theils auf infectiöse (Influenza, acuter Gelenkrheumatismus, Gonorrhoe), theils auf arthritische Dyskrasie zurückzuführen ist.

Wiesinger[3]) weist darauf hin, dass in einer Reihe von Fällen der Symptomencomplex der Achillodynie auf eine tuberculöse Erkrankung des Schleimbeutels zurückzuführen ist. Wenn er auch die Möglichkeit einer primären Erkrankung nicht ableugnen will, so ist es nach seinen Erfahrungen meist nicht der Fall. Ihre Ursache scheint fast immer in einer diffus käsigen Ostitis des hinteren Abschnitts des Calcaneus begründet zu sein. Es ist dies um so bemerkenswerther, als diese diffus käsigen Ostitiden des Fersenbeines oft lange Zeit bestehen, ohne dass ein Symptom auf die bestehende Knochenerkrankung hinwiese, wenn nicht die tuberculös erkrankte Bursa und die dadurch bedingte Anschwellung einen Fingerzeig böte. Für gewöhnlich handelt es sich dabei nicht um einen Durchbruch der tuberculösen Producte in die Bursa; dieselbe wird vielmehr durch die Nachbarschaft des tuberculösen Gewebes inficirt, ist also in sich völlig abgeschlossen. So kann die käsige Ostitis des Calcaneus bei der Exstirpation der tuberculös erkrankten Bursa übersehen werden.

Jacobi[4]) folgert zum Schluss seiner Arbeit: Die von Albert

1) Renvers, Ueber Syphilis u. Gelenkkrankheiten. Berlin. Dermatolog. Vereinigung. Sitzung v. 14. Febr. 1894.

2) Rössler, Zur Kenntniss der Achillodynie. Zeitschrift f. Chirurgie. Bd. 42. 1896. S. 274.

3) Wiesinger, Ueber symptomatische Achillodynia. Zeitschrift f. Chirurgie. Bd. 43. 1896. S. 603.

4) Jacobi, Ueber metastatische Complicationen der Gonorrhoe. Verhandlungen des IV. Congresses der deutschen dermatolog. Gesellschaft. 1894. S. 157.

beschriebene Achillodynie entspricht dem „Pied blennorrhagique" Fournier's und ist eine Metastase der Gonorrhoe.

F. Franke[1]) glaubt, dass Influenza die Ursache ist, weil der Symptomencomplex der Achillodynie so vollkommen übereinstimmt mit dem von ihm Geschilderten, abgesehen von der Oertlichkeit, namentlich auch in seiner Hartnäckigkeit und der Zeit des Auftretens zugleich mit der Influenza.

Es dürfte keinem Zweifel unterliegen, dass alle diejenigen Erkrankungen, die erfahrungsgemäss Complicationen in den Schleimbeuteln und Sehnen zu machen gewohnt sind, auch der Symptomencomplex der Achillodynie herbeiführen können. Unter diesen figuriren an erster Stelle die Infectionskrankheiten, acute sowohl wie chronische — Influenza, Gelenkrheumatismus, Gonorrhoe, Tuberculose, Syphilis — sodann die Erkrankungen arthritischer Dyskrasie in ihren mannigfaltigen Abstufungen, und endlich traumatische Insulte, die in der Zeit des Radfahrens und Tennisspielens ein immer grösseres Contingent stellen dürften.

1) F. Franke, Ueber die Erkrankung der Knochen, Gelenke und Bänder bei der Influenza. Archiv f. klin. Chirurgie. 1895. Bd. 49. Heft 3. S 495.

VIII.

Ischias, ihre Behandlung mittelst der Nevrinsarkoklesis, Einlagerung der Nerven in Weichtheile und ihre Ursache.

Von

Prof. Dr. **Bardenheuer** in Cöln.

Auf der Naturforscherversammlung in Hamburg 1901 habe ich eine neue Operationsmethode vorgeschlagen zur Heilung der traumatischen Ischias, nämlich die partielle Resection, und zwar des unteren Abschnittes der Synchondrosis sacroiliaca, die Befreiung der Nervenwurzeln von dem Drucke seitens der knöchernen Wand der Canales sacrales, d. h. die Einlagerung der Nerven in Weichtheile (Nevrinsarkoklesis). Hierbei habe ich gleich hervorgehoben, dass die Operation nur in verzweifelten Fällen zur Anwendung kommen und dass die Resection der Synchondrosis eine auf die 2 untersten Wurzeln beschränkte sein solle.

Die Resultate der Operation waren in 5 Fällen vollkommen; die Patienten stehen noch alle unter meiner Beobachtung. Alle Operirten sind vollkommen frei von jedem, auch dem geringsten Schmerzanfalle, selbst von jeder Andeutung einer Schmerzempfindung. Dieser Umstand sowohl wie die bei der Operation gemachten Beobachtungen der pathologisch-anatomischen Veränderungen in der Umgebung der Nervenwurzeln in den Canales sacrales, fernerhin die Häufigkeit der traumatischen Ursachen (für meine 5 resp. 6 Operirte und 16 in den letzten $1^1/_2$—2 Jahren beobachteten Fälle nach einer traumatischen Erschütterung der Nervenwurzeln), an letzter Stelle aber die Mittheilung von Baraçz über Ischias, welche ich nachher noch anführen werde: alle diese Umstände gaben mir eine besondere Veranlassung, die Ischias hier nochmals in Anlehnung an die operirten Fälle zu besprechen und gleichzeitig über die Ursache der Neuralgie überhaupt, ganz besonders vom pathologischen und physiologischen Standpunkte aus einige weitergehende Betrachtungen anzufügen.

Ich bin mir allerdings bewusst, dass ich mich bei der Bespre-

chung der pathologischen Veränderungen bezüglich der pathologisch-anatomischen und physiologischen Ursache der Neuralgie auf einem sehr schlüpferigen Boden bewege und dass die gegebene Begründung vielfach anfechtbar ist.

Symptome.

Die Symptomatologie der Ischias will ich hier nicht besprechen, nur das Symptom möchte ich für die traumatische Ischias noch als besonders wichtig hervorheben: es besteht in allen Fällen wenigstens von traumatischer Ischias, welche ich inden letzten Jahren behandelte, ein heftiger Schmerz gegen den digitalen Druck auf die Austrittsstelle der Nervenwurzeln aus den vorderen Sacrallöchern. Ich möchte auch hier noch gleich einfügen, dass ich den Begriff eines Trauma bei der Entwicklung einer Ischias viel weiter ausdehne, als man gewöhnlich unter einem Trauma versteht. Das lange Gehen, besonders von versteiften ungelenkigen Beinen älterer Personen ausgeführt, zumal auf einem harten Boden oder auf holperigem Wege, halte ich z. B. unter sonst für die Entwicklung der Ischias günstigen Verhältnissen oft für ausreichend, eine Ischias hervorzurufen; das viele Fahren auf der Eisenbahn oder in einem schlecht federnden Wagen genügt ebenfalls oft, u. s. w. Ferner schicke ich noch voraus, dass ich als erste pathologisch-anatomische Ursache für die Ischias anspreche: die venöse Hyperämie, meist entstanden durch ein Trauma oder durch einen häufig wiederkehrenden traumatischen Reiz, oder durch irgend eine andere Ursache, letztere aber ausnahmslos in Verbindung mit einem traumatischen Reize, z. B. durch eine Erkältung, durch eine periphere Entzündung in Verbindung mit vielem Gehen u. s. w.

Casuistik.

Der eigentlichen Besprechung schicke ich die Casuistik vorauf. Ich will hierbei der Vollständigkeit halber noch kurz erwähnen, dass ich in den letzten 1½—2 Jahren noch 16 Fälle von Ischias beobachtet habe; 2 Fälle sind am Schlusse noch erwähnt.

In einem Falle handelte es sich um eine Ischias in Folge eines kindskopfgrossen Lipoms, welches seit 10 Jahren bestand; dasselbe lag in der Mitte des Oberschenkels an der hinteren Seite desselben, reichte naeh oben bis zum unteren Rande des Glutaeus max. und war mit dem Nerv. ischiadicus, wie die Operation zeigte, leicht verwachsen. Die seit Jahren bestehenden heftigen ischiadischen Schmerzen gaben der Frau erst Veranlassung, die Operation ausführen zu lassen; die Ischias ward geheilt mit der Entfernung des Lipoms In 4 Fällen von acuter Ischias half 1 mal eine einzige Injection von 1 g Antipyrin zu 1 g Wasser, 1 mal die wiederholte Injection. In einem Falle handelte es sich um eine Zellgewebsentzündung des kleinen Beckens in Folge einer Laparotomie, ausgeführt wegen Adnex-

erkrankung und wegen Narben in der rechten Kleinbeckenhälfte (Stumpfexsudat). In 2 ähnlichen Fällen lag eine Ischias vor als Folge einer Perimetritis. In diesen Fällen halfen die wiederholten Injectionen von Antipyrin.

Die alle 8 Tage vorgenommene Injection von Antipyrin, welche 9 bis 10-, resp. 4 mal wiederholt wurde. Ich würde hier bei dem Eintritte eines neuen Recidives die von Baraçz'sche Lösung der Plexuswurzel ausführen, Vermeidung von stärkeren Bewegungen hatte vor der Operation stets eine Besserung zur Folge; in einem Falle bestand eine Ischias rheumatico-traumatica. Ruhe und Antipyrin heilten den leidenschaftlichen Jäger innerhalb 6 Wochen. Die Ischias zog er sich zu durch Strapazen auf der Jagd und durch Erkältung. In 2 Fällen handelte es sich um eine Ischias in Folge eines Uterusmyoms, bei Bewegungen traten die Anfälle besonders auf; mit der Totalexstirpation des Uterus und der Adnexe wurden die beiden Patientinnen geheilt.

In 2 Fällen von Ischias antica half die mehrmalige Injection vollkommen bezüglich der Schmerzen; indessen ging 1 Patient 1/2 Jahr nachher zu Grunde an einer inneren Einklemmung. Es bestand ein Tumor carcinomatos. des Cöcum in der rechten Fossa iliaca. Patient war sehr dick, hatte einen starken Pannicul. adipos. Bei der ersten Untersuchung hatte Patient gar nicht über Unterleibsbeschwerden geklagt. Das Bestehen des grossen Tumors war meiner Untersuchung entgangen.

Trotz dieser Ursache, Compression des N. cruralis seitens eines Tumors, hatten die Injectionen von Antipyrin bezüglich der Ischias sehr gut gewirkt. In dem anderen Falle half die Injection auch trotz des Bestehens einer damals noch occulten Caries central. des letzten Lendenwirbels.

In welcher Weise die Injection wirkt, ist fraglich, ob durch Abstumpfung und Unterbrechung der Leitung in den sensiblen Nervenfasern nach der allgemein herrschenden Anschauung bezüglich des schmerzleitenden Organes oder in den sympathischen Nervenfasern nach der Anschauung von Oppenheimer.

Es lässt sich annehmen, dass durch die Injection von Antipyrin ein acutes Oedem in der Umgebung der Nervenscheide entsteht, welches wie die Schleich'schen Injectionen anästhesirend wirkt und die Leitung in den sensiblen Nerven unterbricht. In einem Falle, welchen ich schon in Hamburg erwähnte, handelte es sich um subcutane Varicen der ganzen linken unteren Extremität. Bezüglich der Venenerweiterung bestand also eine Analogie mit dem so vielfach citirten Falle von Quénu. In dem letzteren lag eine grosse sackartige Erweiterung der Venen vor, um den N. ischiadicus in unmittelbarster Nähe der Incisura ischiad.

Mein Patient war Jagdliebhaber und musste auf die Ausübung der Jagd ganz verzichten, weil er nach der Zurücklegung eines Weges von 100 Schritten plötzlich die heftigsten Schmerzen im Verlaufe des ganzen Nervus ischiadicus, besonders in den linken Nates, bekam, die sich derart steigerten, dass er nicht mehr weiter gehen konnte; nach einer Pause von einigen Minuten konnte er wiederum eine kurze Strecke zurücklegen, wobei sofort wiederum der gleiche Anfall auftrat. Die gleichen Schmerzen stellten sich nachher auch in der Ruhe ein. Nach der Totalexstirpation der Varicen der Wade und des Oberschenkels war die begleitende Ischias vollständig geheilt.

Bei den Varicen besteht wahrscheinlich auch in dem V. sacral. laterales ein stärkerer hydrostatischer Druck.

In einem Falle begleitete ein Lipom des Oberschenkels eine Ischias. Das schwere Lipom zerrte an dem Nerven im Gehen und Stehen und übte einen traumatischen Reiz auf denselben aus, der sich bis in die Canales sacrales fortpflanzte. Es kommen hinzu noch 3 Fälle von Ischias neben Varicen. Ferner ist noch 1 Fall zu erwähnen, wo ich die Dehnung des linken Plexus ischiadicus wegen einer traumatischen Ischias ausführte.

Das Fräulein war vor 11 Jahren von mir an Ischias auf der rechten Seite mit Erfolg operirt worden; auch das zweite Mal half die Nervendehnung gleichfalls prompt.

In einem Falle (12.) entstand die Ischias durch Trauma; die primäre Ursache ging aber der Ischias 15 Jahre vorauf; durch Zurückfallen des Oberkörpers in den Sattel des sich bäumenden Pferdes entstand eine Luxation des rechten Os ileum. Durch Strapazen auf der Hochwildjagd entstand vor 2 Jahren die Ischias; in diesen 12 Fällen ward durch Injectionen von Antipyrin, von Morphium, durch innerliche Verabfolgung von Antipyrin, durch Ableitung auf die Haut u. s. w. Heilung erzielt.

Die folgenden 6 Fälle beziehen sich auf solche, welche mittelst der partiellen Resection der Synchondrosis behandelt worden sind.

Ich möchte hier noch vorausschicken, dass in allen den Fällen, mit Ausnahme eines einzigen, die gleichen anatomischen Veränderungen bei der Operation vorlagen. Trotzdem wage ich nicht, eine absolut sichere Entscheidung darüber zu treffen, welcher Art die nachgewiesene Hyperämie um den Nerven war, ob es sich sicher nur um eine reine venöse Stasis handelte oder um eine gleichzeitige active Hyperämie, und zwar in der Umgebung der Nervenscheide, herbeigeführt durch die directe Lähmung der Gefässwand oder durch Reizung der vasomotorischen Nerven oder an letzter Stelle, ob der Nerv selbst von der Hyperämie ganz frei war. Das Präparat befand sich ja nicht in unseren Händen und musste aus begreiflichen Gründen geschont werden. Bei der nächsten Gelegenheit werde ich indessen hierauf meine Aufmerksamkeit intensiver lenken und eventuell eine Nervenwurzel etwas auseinander blättern, um zu sehen, ob zwischen den einzelnen Nervenbündeln eine active Hyperämie besteht. Jedenfalls war der Nerv in seiner äusseren Scheide dunkelroth und waren besonders die begleitenden Venen strotzend gefüllt, breit, dunkel gefärbt und verliefen entlang den Nervenwurzeln. Die Abwesenheit jeder motorischen und sensiblen Störung im peripheren Nervengebiete bei den 4 absolut sicheren reinen traumatischen Ischiasfällen, resp. 5, da ich bei dem diabetischen Falle eine gleichzeitige Einwirkung eines Trauma mit annehmen muss, spricht jedenfalls eher dafür, dass in der Nervensubstanz selbst keine wesentliche Veränderung bestand, wie es auch stets nach der heutigen Anschauung bei der reinen Neur-

algie der Fall ist, dass es sich vielmehr um eine traumatische Hyperämie handelte, welche mindestens während der Operation hauptsächlich die Venen betraf; denn besonders diese Gefässe bildeten ein die Nervenwurzeln innerhalb des Canales allein umspinnendes, strotzend gefülltes, weitmaschiges dunkles Venennetz. Ich behandele diese Fälle hier absichtlich, besonders bezüglich der traumatischen Entwicklung etwas genauer, um die Art des traumatischen Reizes genauer festzustellen und zu beweisen, dass das Trauma in jedem einzelnen Falle als Ursache für die Ischias anzusehen ist. Bei den 14 resp. 16 in den letzten 2 Jahren beobachteten Fällen begleitete der traumatische Reiz eine andere Ursache und wirkte in einzelnen Fällen nur mit als Causa movens für jeden Ischiasanfall.

Franken, Heinrich, Schuster aus Berzdorf, 43 Jahre, litt seit März an heftigen Schmerzen im Kreuzbein und in der rechten Wade; beim Gehen wurden dieselben heftiger als im Sitzen, im Liegen waren dieselben minimal; seit Juli war das Gehen ganz unmöglich Patient konnte seinem Geschäfte nicht mehr nachgehen, ohne Heilung nie mehr. Die Schmerzen waren nachher auch schon beim Sitzen und Liegen vorhanden. Druck auf die Foram. sacralia vom Rectum aus war sehr schmerzhaft. Die Operation wurde am 16. Juli ausgeführt und heilte den Patienten. Die Indication zur Operation gab hier die Intensität des Anfalles, es ist dies ein Fall, wo die Ischias noch nicht lange bestand.

Die Entwickelung der Erkrankung ergab sich aus folgender Betrachtung:

Die Schuster spannen bei der Arbeit einen Riemen oben, über die Vorderfläche des unteren Endes des Oberschenkels bei schwach gebeugtem Knie und unten, unterhalb der Fusssohle hindurch. Der Riemen hat den Zweck, das Leder der Sohle, mit oder ohne untergelegtem Steine u. s. w., auf die Dorsalfläche des Oberschenkels zu fixiren. Durch eine folgende Streckung des Unterschenkels und Plantarflexion des Fusses wird die Spannung des Riemens vergrössert. Es werden hierbei die Muskeln des Unter- und Oberschenkels gespannt. Gleichzeitig führen die Schuster hierbei eine starke Innenrotation des Beines aus, wobei die Natesmuskeln, an der hinteren Seite des Hüftgelenkes und besonders der Pyriformis durch Dehnung angespannt werden, indem der Trochanter maj. stark nach vorn gedreht wird. Mit den Muskeln wird der Plexus ischiadicus gedehnt. Nun bearbeitet er mit dem Hammer über einen Stein das Leder, die Sohle des neu zu fertigenden Schuhes, wodurch jedesmal eine Erschütterung des Oberschenkels, also auch des durch die Streckung des Unterschenkels und die Innenrotation des Oberschenkels gespannten Plexus ischiadicus eintritt. Die Spannung des Nerven hat eine Zerrung desselben besonders in den Canales sacrales, woselbst er am meisten fixirt ist, zur Folge.

Hierzu kommt noch der Umstand, dass die Schuster meist, wie auch der unsrige, auf einem viereckigen oder runden Stuhle sitzen, welcher einen von Lederriemen geflochtenen Sitz hat; dieses Flechtwerk ist an einem

convex gewölbten Rande fixirt; der Rand des Stuhles steht ziemlich stark vor.

Unser quästionirter Schuster hatte dazu noch die Gewohnheit, sich mit den rechten Nates auf den Rand derartig zu stützen, so dass der Trochanter nach aussen vom Rande sah und das Tuber ischii auf dem weichen Lederstuhlsitze aufruhte. Gleichzeitig kippte er den Oberkörper nach rechts hinüber, so dass der Stützpunkt an den rechten Nates noch mehr belastet und die Natesmuskeln eingesenkt wurden.

Durch die Einsenkung der rechten Nates über den Stuhlrand wird ein Druck auf den extrapelvären Theil des überdies, wie oben gezeigt, gespannten Plexus ischiadicus ausgeführt und die bestehende Spannung und Dehnung noch vermehrt wird. Die Erschütterung des Oberschenkels und des Beckens seitens des klopfenden Hammers wird sich daher besonders an den gedehnten, in den Sacrallöchern fixirten Plex. ischiadicus-Wurzeln geltend machen. Hier wirken also eine Reihe traumatischer Reize auf den Plexus ein: die stetig wiederkehrenden Erschütterungen des Plexus durch Klopfen auf den rechten Oberschenkel, der Druck seitens des Stuhlrandes, die Dehnung des Plexus und Zerrung desselben in den Sacralcanälen u. s. w. Alle diese traumatischen Reize führen eine passive Hyperämie um die Nervenwurzeln herbei.

Bei der Operation dieses Falles sowohl wie in allen 4 Fällen, wo eine traumatische Ursache bestand, ergab sich der gleiche pathologische Befund, d. h. eine starke venöse Hyperämie in der Umgebung der Nervenwurzeln, eine ödematöse Anschwellung des intraforaminalen Theiles des Plexus, und zwar stets der 2 obersten eigentlichen sacralen Wurzeln, während die letzte Lumbal- und letzte Sacralwurzel nicht geschwollen, nicht geröthet war; die Nervenscheide war jedesmal verdickt und es quollen nach der Discission des Periostes, nach der Freilegung der Nervenwurzeln die letzteren aus den Canälen vor; die Schwellung war eine ganz begrenzte und erstreckte sich von der Austrittsstelle aus den vorderen Sacrallöchern rückwärts bis in den Wirbelcanal. Entlang den Nerven liefen geschlängelte, breite, stark gefüllte dunkle Venen; um die Nervenwurzeln bestand ein dunkel gefärbtes, venöses Gefässnetz.

Der 2. Fall betraf einen Schiffsbesitzer Heinrich Diehl, 36 Jahre alt, aus Rotterdam.

Hier hatte vorerst ein einmaliges Trauma eingewirkt. Derselbe erhielt nämlich einen starken Schlag auf die linke Seite des Gesässes von der sogenannten Haspel seines Steuerrades. Im Augenblicke der Verletzung hatte er einen heftigen Schmerz in den linken Nates; er erkrankte gleich an einer Ischias, die sich allerdings in der Ruhe rasch besserte und schwand; sobald er aber seine Thätigkeit, das Steuerruder seines Rheinlastschiffes zu lenken, aufnahm, trat stets ein heftiger neuralgischer Schmerz ein, so dass er sich gezwungen sah, die Arbeit zu unterbrechen. Er fühlte sich nachher sogar gezwungen, seine Thätigkeit ganz aufzugeben, wofern die

Ischias bestehen bliebe. Ein vom Rectalinnern auf die Plexuswurzeln in der Gegend der Foramina sacral. ant. ausgeübter Druck rief einen heftigen Schmerz hervor.

Beim Steuern des Rades steigerte sich der Schmerz in's Unerträgliche. Bei der genauen Betrachtung der Thätigkeit — Handhabung des Steuerrades — ergab sich, entsprechend dem Berichte des Schiffers, nun Folgendes:

Beim Steuern fasst der Schiffer, wofern der Steuerungsmechanismus nicht so vollkommen eingerichtet ist und wofern das Steuerrad schwere Lasten zu bewältigen hat, die Handgriffe desselben, die sogenannte Haspel. Die Handgriffe des Steuerrades befinden sich etwas unterhalb der Höhe des Gesässes des stehenden Steuermannes; das Steuerrad selbst ist horizontal gelagert. Eine solche Haspel hatte beim Loslassen des Rades die linke Nates mit heftiger Gewalt getroffen, wonach gleich ein heftiger Schmerz eintrat. An diesen Haspeln zieht der Steuermann einerseits, während er mit den Nates andererseits gegen die hinter ihm liegende Haspel drückt, insofern das Hinderniss ein grosses ist. Wenn der Steuermann z. B. so im Rade steht, dass der rechte Arm nach aussen von der Haspel sieht, so greift er mit den Händen, besonders mit der rechten Hand, die vor ihm liegende Haspel, während er mit den linken Nates gegen die hinter ihm liegende Haspel sich stützt; mit letzteren drückt er das Rad nach hinten, mit der Hand zieht er dasselbe in gleicher Richtung; mit dem Fusse stemmt er sich hierbei auf eine Leiste, einer auf dem Boden liegenden festen Scheibe, welche radiär zur Achse des Rades verlaufende Leisten trägt. Die Beine sind anfänglich gebeugt, werden indessen allmählich gestreckt, und zwar mit dem Beginn der Wirkung der Drehung zuerst das rechte und zuletzt bei vollster Wirkung am stärksten das linke Bein, so dass eine starke, vollste Streckung besonders des linken Beines eintritt. Es findet hierbei wiederum eine starke Anspannung aller Muskeln des Oberschenkels und mit ihnen des Plex. ischiadicus statt, so dass hierdurch eine Ueberdehnung des Nerven und Zerrung desselben hauptsächlich an seinen fixen Punkten, in den Foraminae sacral. anter. und im ganzen Sacralcanale eintritt.

Bei unserem Patienten kam also zu dem primären verletzenden Schlage in der Folge bei der Wiederaufnahme der Arbeit der stetige Druck seitens der Haspel gegen die verletzte Stelle. Auch in diesem Falle wies die Operation das ödematöse Vorquellen der 2 Nervenwurzeln und die venöse Röthung in der Umgebung derselben nach.

Die Operation heilte auch hier bis auf den heutigen Tag den Patienten vollkommen. Die Heilung hat 2½ Jahre angedauert.

Im 3. Falle gab die Veranlassung zur Entwicklung der Erkrankung eine zweimalige Verletzung.

H. Lennartz, Bahnbeamter, Neuwied, 50 Jahre alt, wurde im Jahre 1872 von einem Holzfuhrwerk überfahren; er erlitt damals, so wie er selbst mittheilte, einen Knochenbruch, welcher ihn Monate an's Bett fesselte. Seit der Zeit habe eine ihm selbst aufgefallene Verchiebung der rechten Beckenhälfte nach vorne bestanden, ohne dass diese ihn belästigte.

Im Jahre 1897 hob er eine schwere Last auf und von diesem Zeitpunkte ab trat ein heftiger Schmerz in der Form einer Ischias auf, der Schmerz nahm dauernd zu, raubte ihm den Schlaf und zwang ihn, seine

Thätigkeit aufzugeben; er konnte nicht mehr gehen noch stehen, die Schmerzen wurden durch's Gehen und Stehen gesteigert, durch Ruhe gemildert; er hatte, wie er erzählt, 30 Aerzte consultirt, indessen Alles half nichts. Patient wollte sich pensioniren lassen.

Die Untersuchung ergab eine Verschiebung der linken Beckenhälfte nach vorne, des Os sacrum dagegen nach hinten; eine grosse ischiadische Schmerzhaftigkeit; bei Druck auf die Foramina sacralia vom Rectalinnern aus löste gleichfalls einen heftigen Schmerz aus; die Synchondrosis prominirte linkerseits vorn bezüglich des Ileumtheiles.

Meine Anschauung war anfänglich nun die, dass das vorgetriebene nach vorn verschobene Os ileum gegen die Wurzeln des Plexus drücke und dass hierdurch die Ischias hervorgerufen werde. Heute bin ich indessen der Meinung, dass die auch hier bestehende Stasis die Ursache für die Ischias bildete; dieselbe entstand in Folge des Hebens der schweren Last in der Umgebung des durch das erste Trauma und die folgende Verschiebung des Beckens lädirten und gespannten Plex. sacralis.

Ich hatte in diesem Falle noch die Totalresection der Synchondrosis (October 1899) ausgeführt. Der Kranke ist dadurch vollständig geheilt worden; der Schmerz ist verschwunden, der Patient hat seine Thätigkeit seit Anfang 1901 wieder aufgenommen und ist seit 3 Jahren vollständig gesund, wie die vor Kurzem stattgehabte letzte Untersuchung nachwies.

Der vierte, eigentlich zuerst operirte Fall betraf einen Reisenden X. aus Braunschweig, 35 Jahre alt. Derselbe litt schon seit $1\frac{1}{2}$ Jahren an einer äusserst hartnäckigen Ischias, die jeder Behandlung trotzte. Patient fiel im Winter 1896/97 die Treppe hinunter, schlug hierbei mit den Nates auf; er hatte eine lange Zeit hierdurch Schmerzen in der Tiefe der Nates; ein Vierteljahr später erst traten, wie Patient meinte, in Folge einer Influenza die ischiadischen Schmerzen ein. Der Schmerzanfall trat anfänglich nur auf, wenn der Patient längere Zeit auf der harten Bank der Eisenbahn fuhr; dieselben stellten sich jedoch allmählich immer frühzeitiger ein und hielten auch länger an, sie dauerten auch noch an, wenn er die Fahrt unterbrach, und zuletzt selbst im Gehen, Sitzen, sogar in der Ruhe.

Es bestand auch hier ein starker Druckschmerz in der Gegend des Austrittes der Plexuswurzeln aus den vorderen Sacrallöchern, ausserdem noch eine Skoliosis (Scol ischiadica).

Verschiedene behandelnde Aerzte und Chirurgen dachten an eine Entzündung des Knochens.

Der Schmerz war allmählich immer heftiger geworden und machte dem Kranken das Reisen ganz unmöglich. X. reiste viel, fuhr sehr viel auf der Eisenbahn und schuldigte besonders das Sitzen auf der Eisenbahn an, was zu unterlassen ihm jedoch unmöglich war; er konnte nur gehen mit stark flectirtem Oberschenkel, und war zu mir gekommen, weil er von einem an Ischias und Tuberculosis der Synchondrosis früher leidenden und durch die Resection der Synchondrosis geheilten Patienten die Wirksamkeit der Operation wie er meinte, gegen seine Erkrankung in Erfahrung gebracht hatte.

Die Operation, 13. August 1898, Bloslegung der sacralen Wurzeln des Plexus ischiadicus, Resection der Synchondrosis heilte den Patienten am 13. August 1898 vollständig. Seit der Zeit ist, wie eine briefliche Mit-

theilung besagt, kein Schmerzanfall mehr eingetreten, die Function ist eine absolut normale. Ein Brief theilte mit: Die Operation glückte vollständig; schon Mitte October 1898 konnte ich das Bett verlassen, Ende October verliess ich das Hospital; heute (26. August 1901) 3 Jahre nach der Operation fühle ich mich ohne Beschwerden, gehe den ganzen Tag meinem Berufe nach und mein Körpergewicht ist wesentlich höher geworden u. s. w.

Die Heilung war eine dauernde.

In diesem Falle schulde ich die traumatische Ursache an: das Voraufgehen des Falles auf der Treppe, das dauernde Sitzen, das fortwährende Rütteln, die fortdauernde Erschütterung des Plexus durch das viele Fahren auf der Eisenbahn; letztere macht sich ganz besonders in den Sacralcanälen, dort, wo die Nervenwurzeln am meisten fixirt sind, geltend; eine andere Ursache constitutioneller Art oder Erkältung u. s. w. war nicht aufzufinden. Der örtliche Befund war der gleiche, wie in den übrigen Fällen.

In allen 4 voraufgegangenen Fällen war gleich nach der Operation der Schmerz geschwunden. Die Zeitdauer nach der Operation ist eine so grosse, dass von einer dauernden Heilung zu sprechen (3 resp. 4 Jahre) ist.

In einem 5. Falle habe ich die Operation bei einer Frau Charlotte Breuer, 36 Jahre alt, aus Cöln, ausgeführt.

Die Frau lag schon 1 1/2 Jahr im Hospital, bald auf der internen, bald auf der externen Station, und waren die verschiedensten internen und äusseren Mittel: Narcotica, Gewichtsextension, Ableitung, Massage, Electricität, heisse Bäder u. s. w. ohne Erfolg angewandt worden; jede Behandlung liess im Stiche. Es war keine der vielen directen Ursachen für das Leiden aufzufinden; es lag keine Entzündung des Genitalapparates vor. Ein wesentliches heftiges Trauma war nicht voraufgegangen; indessen handelt es sich um einen traumatischen Reiz, durch die Berufsarbeit herbeigeführt. Die Frau arbeitete intentiv als Putzfrau. Ferner bestand eine starke Skoliosis der kranken Seite, eine Sensibilitätsstörung für den Temperatursinn, das Tastgefühl im ganzen Gebiete des Beines und zwar des N. cruralis, des Peroneus communis, des Saphenus, des Peroneus superficiales Cutan. femor. post. et lateral.; der Patellarreflex war ebenfalls aufgehoben. Diese Symptome wiesen auf das Bestehen einer Neuritis resp. einen vorgeschnittenen Fall von Ischias hin, so dass sich eine Atrophie des Nerven entwickelt hatte.

Die gemachten Erfolge bei den übrigen Fällen von traumatischer Ischias bestimmten mich dazu, auch hier, wo kein starkes Trauma als Ursache aufzufinden war, die Operation trotzdem auszuführen. Bei der Operation, wobei alle 3 Sacralwurzeln des genaueren Einblickes halber sowie auch die untere Lumbalwurzel blossgelegt wurde, hob den Schmerz auf. Die Operation ist vor 18 Monaten ausgeführt.

Bei der Operation zeigte sich, dass die Nervenwurzeln im Gegensatz zu den 4 anderen Fällen eher glänzend weiss, dass die Nerven nicht verdickt, nicht geschwollen, eher atrophisch dünn, resp. nur gegenüber dem anderen in vivo beobachteten Plexus dünner erschien. Ich habe wie in allen anderen Fällen so auch hier absichtlich keine Nervendehnung vorgenommen, um klar zu sehen, ob die Nervenblosslegung allein wirkte. Bei

der Operation habe ich die weissen Nervenwurzeln während der Operation nur aus den Sacralcanälen hervorgehoben, wobei sich zeigte, dass dieselben mit der Canalwand verlöthet waren.

In einem 6. Falle, wo ich wegen langjähriger Ischias die Operation ausführte, handelte es sich leider um einen Diabetes. Der Patient war ein äusserst energischer, fleissiger Oekonom und passionirter Jäger. Vor der Operation war seit langer Zeit kein Zucker mehr nachzuweisen. Patient ging jedoch an Coma diabeticum und an Acetonurie zu Grunde. Der Athem war ausserordentlich stinkend, der ganze Krankenraum roch fötide. Es trat nach der Operation auch wieder Zucker im Urin auf. Die anatomischen Veränderungen waren die gleichen, wie in den ersten 4 traumatischen Fällen. Leider hatte ich mich hier zur Operation verführen lassen, weil in der letzten Zeit kein Zucker mehr nachzuweisen war und die Ischiasanfälle seit Jahren bestanden und eine grosse Heftigkeit zeigten.

Gebe ich ein kurzes Resumée aus den obigen Mittheilungen, so ergiebt sich Folgendes: Dass für die Entwicklung der Ischias das Trauma doch sehr häufig eine grosse Rolle spielt, häufiger als ich früher anzunehmen geneigt war, mag es sich um ein einmalig wirkendes heftiges Trauma oder um einen oft wiederholten, geringfügigen, traumatischen Reiz handeln, welcher bedingte eine leichte Erschütterung, eine Dehnung und Zerrung des ganzen Nervenplexus an dem ersten fixen Punkte. Der Nachweis der traumatischen Ursache war in allen Fällen, selbst in dem letzten, zu liefern, wobei das Trauma das viele Gehen, die angestrengte Thätigkeit des äusserst energischen Oekonomen und Jägers nur als Gelegenheitsursache diente, und der Diabetes wohl hauptsächlich als Ursache anzuschuldigen ist; diese Beobachtung gab mir auch besonders Veranlassung, diese Fälle etwas genauer bezüglich der ursächlichen Entwicklung der Ischias hier mitzutheilen und bei jeder Ischias, selbst nach einer anderen Ursache, Erkältung oder Tumoren u. s. w. entstanden, nach der gleichzeitigen Einwirkung geringerer traumatischer Reize zu forschen, besonders zu sehen, wie die Ischiasanfälle selbst sich der Einwirkung der Berufsthätigkeit u. s. w. gegenüber verhielten. Es bestand ferner in 5 Fällen eine venöse Hyperämie und secundäre ödematöse Schwellung; es ergab sich ausserdem, dass die venöse Hyperämie jedesmal in den 5 Fällen nachgewiesen ward, wo eine bestimmte traumatische Ursache voraufging; indessen fehlte sie in dem Falle, wo die Einwirkung eines leichteren traumatischen Reizes durch die Berufsthätigkeit, Putzen in gebückter Stellung nachgewiesen wurde. Ich nehme hier an, dass die venöse Hyperämie als Folge des traumatischen Reizes bestanden hatte, indessen verschwunden war und einer Blutleere Platz gemacht hatte, so dass der Nerv in Folge der eingetretenen Anämie glänzend weiss aussah und mit der Anämie auch die ödematöse Schwellung, das Hervorquellen der Nerven geschwunden war.

In allen 5 Fällen, den 5. mit eingeschlossen, welche schon länger (im Ganzen 4, 3, 2, 2 Jahre, der letzte 1½ Jahr) operirt sind, war der Erfolg ein dauernder. Im dem 6. Falle von Diabetes, in welchem Patient an Coma diabeticum starb, war der pathologische Befund derselbe, wie in den ersten 4 Fällen.

Die Operation bestand in letzterer Zeit nur in der partiellen

Resection des unteren Abschnittes der Synchondrosis sacroiliaca, in der Ausmeisselung der Knochenbrücken, welche die Canales sacrales bis zum Wirbelcanal von einander trennen.

Die auf die 2 ersten, eigentlichen Sacralwurzeln beschränkten Operationen verliefen jedesmal günstig und verlaufen daher auch wohl für die Zukunft deshalb bei correct durchgeführter Asepsis und beim Fehlen einer ohnedies für den Organismus gefährlichen constitutionellen Erkrankung (Diabetes) stets günstig, weil der obere Theil der Synchondrosis nicht mit fortgenommen wird, wodurch eine weit bessere Ruhigstellung der Wunde erzielt wird und die entstandene Wundhöhle weit kleiner ist, als wie dies bei der Totalresection der Synchondrosis möglich ist. Durch die bessere Ruhigstellung des Beckens in der Nachbehandlungsperiode ist die Asepsis mehr garantirt.

von Baraçz Originalbericht.

Eingangs habe ich die Arbeit von von Baraçz erwähnt und darauf hingewiesen, dass ich dieselbe noch genauer besprechen wollte.

In der Arbeit: „Ein Vorschlag zur operativen Behandlung der Ischias, Centralblatt für Chirurgie 1902. S. 250", sagt von Baraçz: Die Erfolge der Dehnung des N. ischiadicus lassen noch viel zu wünschen übrig, nur Schede und Nocht berichten über günstigere Resultate (von 24 Fällen sollen 21 geheilt worden sein, bei 16 soll der Erfolg augenblicklich und nachhaltig gewesen sein).

Ich kann dieser letzteren Mittheilung nur beistimmen; ich habe eine Reihe (etwa 13) Dehnungen wegen Ischias ausgeführt, einige (5) mit gutem Erfolge; in diesem Jahre habe ich noch bei einem Fräulein, wie ich oben kurz erwähnte, die Nervendehnung ausgeführt, bei welchem ich wegen der gleichen Affection rechterseits mit vollstem Erfolge den Nerven vor 11 Jahren gedehnt hatte. Patientin kam mit der Bitte zu mir, sie auch linkerseits zu operiren, weil seit 1/4 Jahr in dem linken Beine das gleiche Leiden bestehe wie vor der ersten Operation im rechten. Der Erfolg war damals ein vollkommener gewesen, so dass sie gleich in dankbarer Erinnerung an die erste Operation die Wiederholung derselben für die linke Seite verlangte. Die zweite Operation hatte den gleichen guten Erfolg.

In anderen Fällen liess indessen die Dehnung im Stiche oder wirkte nur unvollkommen und für kurze Zeit.

Mit mir werden auch andere Chirurgen über den gleichen Misserfolg, welcher nicht allzu selten eintritt, zu klagen haben.

Die Versuche, wie sie W. H. Bennet und D. Giordano ausgeführt haben, eine wirksamere Operation zu finden, besonders für

die Fälle, wo die interne und externe Behandlung, die Injectionen, die unblutige oder blutige Dehnung im Stiche gelassen hat, sind daher wohl berechtigt. Hierbei wird vorausgesetzt, dass sie nicht gefährlich sind, was für die Operationen von den eben genannten Autoren nicht zutrifft.

von Baraçz zählt auch meine Operation, die ich für die Ischias vorschlage, insofern die blutige Dehnung im Stiche lässt, die Resection der erkrankten Synchondrosis, wie er irrthümlicher Weise sagt, den sehr grossen Eingriffen zu. Es würde seine Annahme richtig sein, wenn ich die Totalresection ausführte resp. vorschlüge. Es handelt sich aber bei meinem Vorschlage nur um die partielle Resection des knöchernen Canals, um die Freilegung der 2 obersten eigentlichen Sacralwurzeln. Die unterste von den 3 eigentlichen Sacralwurzeln braucht man nicht freizulegen, weil der Canal für dieselbe sehr kurz und relativ sehr weit ist. Ausgeschlossen ist ferner von der Operation die oberste Wurzel, welche nicht in einem Canale verläuft.

Es wird also die Continuität des Beckenringes nicht aufgehoben; ausserdem wird die Operation in dem Abschnitte der Synchondrosis ausgeführt, in welchem dieselbe weit dünner ist, als an der Basis des Os sacrum.

Wie leicht die Operation auszuführen ist, mag aus dem Umstande einleuchten, dass die letzte Operation in 1/4 Stunde ausgeführt war.

von Baraçz giebt nun, sich stützend auf die Experimente von Laségue, Fajersztain, Beuermann und von ihm selbst, welche klar legen, dass die Dehnung des N. ischiadicus sich bis in den Duralsack geltend mache und selbst quer durch den Duralsack hindurch auf die Wurzeln des entgegengesetzten Ischiadicus einwirkt, den Rath, die Dehnung möglichst wirksam auszuführen. Bei der Dehnung der Nerven sieht man nämlich an dem blossgelegten Dorsalsacke der Leiche, dass der Nervenstamm sammt den Plexuswurzeln gespannt, nach abwärts gezogen und dass der unterste Theil des Duralsackes sammt den Nervenscheiden in die entsprechenden Canäle hineingezogen wird und das auch die entgegengesetzte Wand des Sackes sich von der Knochenwand entfernt. Die Wirkung der Dehnung ist nach von Baraçz um so stärker, je näher sie der Austrittsstelle des N. ischiadicus ausgeführt wird; er führt sie daher in unmittelbarster Nähe der Incisura ischiadica aus. Er sucht den Nerven von einem Querschnitt auf, welcher von der Spitze des Tuber ischii zum hinteren Rande des Trochanter major durch Haut, Musc. glut. maximus verläuft, alsdann geht er mit dem Zeigefinger entlang dem Nerven durch die Incis. ischiadica major. ca. 2 cm tief bis zu

den Foram. sacral. anteriora und löst an der ventralen und dorsalen Seite desselben die Verwachsungen um den abgeplatteten Nerven.

Er löste in seinem operirten Falle nur die Verwachsungen im kleinen Becken und an der Incisura selbst. Die Operation hat er bei einem Beckenabscesse mit Erfolg ausgeführt.

Diese Methode ist bei der Ischias wegen Entzündungsproducten im kleinen Becken, z. B. Perimetrilis, Adnexerkrankung, Abscessen u. s. w., zweifellos wirksamer, als die Dehnung allein; ferner ist die Dehnung von dieser Stelle aus ausgeführt, besonders in Verbindung mit der mittelst des Fingers vorgenommenen Lösung der Adhäsionen um den N. ischiadicus im kleinen Becken, weit wirksamer, als die gewöhnliche Dehnung.

Bei der Betrachtung der Erfolge liegt die Frage nahe, in welcher Weise die verschiedenen Behandlungsmethoden wirken und weshalb wirkt in einem Falle die Dehnung, die Excision, während sie im anderen Falle im Stiche lässt. Jedenfalls spielt hier die Aetiologie eine grosse Rolle, weshalb es wohl am Platze ist, dieselbe vorher zu besprechen sowohl bezüglich der pathologischen Veränderungen am Nerven, welche die Ischias hervorrufen und begleiten, als auch bezüglich der directen Ursachen, welche die Erkrankung der Nerven einleiten.

Die Pathologie der Ischias.

Ueber die anatomischen Veränderungen bei der Neuralgie ist noch nichts Sicheres bekannt. Nach jahrelangem Bestehen, selbst einem Bestehen von Decennien, lässt sich oft keine materielle Veränderung im Nerven, selbst nicht in den centralen Ganglien, im Ganglion Gasseri nachweisen (Krause). Gerhardt wies einmal das Bestehen einer Hyperämie um den Nerv. trig. und um das Ganglion durch die Section nach.

Wir wissen nicht einmal, in welchen Nervenbahnen die Neuralgie sich abspielt resp. der Schmerz ausgelöst wird. Am gangbarsten ist bezüglich des letzteren Punktes die Anschauung, dass der Schmerz hervorgerufen werde durch einen sehr starken Reiz, welcher die sensiblen Nerven entweder in dem peripheren Endapparate oder im Laufe des Nervenstammes oder auch in den Wurzeln oder selbst in den sensiblen Fasern der Centralorgane trifft.

Nach der Anschauung Anderer soll nicht die eigentliche sensible Bahn die Schmerzempfindung leiten, sondern es sollen besondere, für den Schmerz empfindliche Stellen in der Haut nur eine besondere Schmerzleitung im Rückenmarke geben. Schmerz ist nach der Anschauung der ersteren (L. Edinger) eine Empfindung im Central-

organe, hervorgerufen durch starke irritirende Eingriffe, welche die sensiblen Bahnen irgendwo in der Peripherie oder in der Leitung treffen. Bei der Neuralgie treten also anfallsweise heftige Schmerzen auf, ausgelöst durch directe Einwirkung seitens irgend einer noch unbekannten pathologischen Ursache auf die Nervenbahn selbst. Nach Oppenheimer sollen sogar die den Nerven beigemischten sympathischen Nervenzweige die Träger und Leiter der Schmerzempfindung sein, eine Ansicht, die heute noch allein dasteht.

Edinger hält bei der Neuralgie für wahrscheinlich, dass das Entstehen und Ablaufen der cyklischen Anfälle an die Vasomotoren gebunden ist. Die anatomischen Veränderungen in den Nerven sind uns also vollständig unklar, die reine Neuralgie zeigt keine pathologischen Veränderungen. Auf der anderen Seite, sagt Oppenheim, sieht man zuweilen eine Neuritis unter dem Bilde der Neuralgie verlaufen, und gelangen bei einzelnen Formen der Neuralgie, insbesondere bei der des N. ischiadicus, oft schon frühzeitig Symptome zur Entwicklung, die wir auf eine bestehende Neuritis zu beziehen gewohnt sind. Es handelt sich alsdann jedoch nicht mehr um eine reine Neuralgie.

Es ist wahrscheinlich, dass für die reine Neuralgie feine Ernährungsstörungen im Nerven, in der Scheide desselben oder in den Nervis nervorum die Grundlage bilden und dass diese unter gewissen Bedingungen zur Perineuritis und Neuritis sich steigern. Ich nehme an, um dies schon vorauszuschicken, dass eine venöse Blutstasis in der Umgebung der Nerven die primäre Ursache bildet, dass dieselbe vorbereitet ist durch verschiedene Umstände, besonders durch die anatomische Lage, und weiter wächst durch ein Trauma oder durch die Verbindung irgend einer andern Ursache mit einem traumatischen Reiz. Die venöse Hyperämie bedingt, durch irgend eine Ursache gesteigert (Trauma), alsdann eine Reizung der Vasomotoren und das Entstehen einer allgemeinen Hyperämie, welch letztere den Schmerz auslöst.

Bei der Ischias besteht aber jedenfalls zuweilen eine Perineuritis; hierfür spricht der Umstand, dass zuweilen sich zu den ischiadischen Schmerzen Lähmungserscheinungen, Atrophie der Muskulatur, Anästhesieen, Skoliosis u. s. w. hinzugesellen. Bei meiner 4. und 5. Operation war dies der Fall; hier bestand die Ischias fast ununterbrochen schon 2 resp. $1^1/_2$ Jahr lang und in beiden Fällen bestand eine Skoliosis (Ischias skoliotica, Fall 4 und 5) und im Falle 5 lagen in allen sensiblen Bahnen Störungen vor. Unter 263 Fällen von Hüftweh der Armee in den Jahren 1894 und 1896 (Militärischer Armee-

Sanitätsbericht der Jahre 1894 und 1899) befanden sich 14 Neuritiden (2 mal nach einer Verletzung, 1 mal nach einer Blinddarmentzündung, 1 mal nach einer Erkältung, Schlafen im Freien, entstanden). In einzelnen Fällen kann also eine leichte Neuritis unter dem Bilde einer Neuralgie verlaufen (insbesondere ist dies bei der Ischias der Fall), resp. es kann eine reine Neuralgie sich zur Neuritis entwickeln oder an 3. Stelle zu einer Druckatrophie der Nerven führen.

Allgemeine Ursachen.

Die Ischias ist oft Folge von allgemeinen Erkrankungen: Gicht Diabetes, Chlorosis, Arteriosklerosis, Intoxicationen: Alkoholismus, Lues; von acuten Infectionskrankheiten, zumal von Gonorrhoe, Influenza, Pneumonie, Tropenfieber; von Muskelrheumatismus, Muskelentzündung; Kachexien: Schwächung des Organismus im Alter, in der Reconvalescenz u. s. w. Neben diesen Allgemeinerkrankungen wirken indessen stets andere Ursachen, meist traumatische Reize, mit. Einen Fall operirte ich dieses Jahr mit ungünstigem Ausgang quoad vitam wegen diabetischer Ischias, combinirt mit traumatischer ursächlicher Einwirkung. Hierbei ist es höchst wahrscheinlich, das die Kachexieen u. s. w. nur eine disponirende Ursache für die Ischias durch Schwächung der Constitution und der Gefässregulatoren abgiebt und dass das Trauma erst die letztere einleitet.

Directe Ursachen.

In der Literatur werden als directe Ursachen folgende angeführt:

Die Erkältung soll oft eine Ischias herbeiführen; dieselbe wird besonders oft durch Durchnässung, Schlafen im Freien, zumal bei gleichzeitiger Ueberanstrengung der Beine z. B. nach Zurücklegung grosser Wegestrecken, nach Märschen u. s. w., hervorgerufen. Daher soll auch die Neuralgie im Gebiete des Nervus ischiadicus weit häufiger sein, als diejenige des N. cruralis, weil ersterer z. B. beim Sitzen auf kaltem Boden, bei Entblössung auf dem Closette weit häufiger von Kälte betroffen wird, als der geschützt liegende N. cruralis. Durch die Erkältung tritt eine Verengerung der Gefässe in der Haut und eine secundäre Erweiterung der Gefässe in der Tiefe ein. Dieselbe ist besonders geeignet, neben einer anderen Ursache eine Hyperämie in den Sacralwurzeln hervorzurufen. In den Sanitätsberichten der Armee wird die Erkältung oft als Ursache angeführt, Schlafen im Freien u. s. w. Die Erkältung ist wohl stets combinirt mit einem Trauma resp. traumatischem Reize, z. B. herbeigeführt durch langes

Gehen, Laufen und durch die hiermit verbundene Erschütterung des Beckens resp. der Plexuswurzeln in den Canales sacrales. Ich schuldige letztere, das Trauma, mehr an als erstere. Das erklärt auch, wie wir nachher noch sehen, die Prävalenz der Ischias post. gegenüber der Ischias antic. Da der N. crurales durch ein grosses weites Intervertebralloch der Wirbelsäule verläuft, während die Ischiadicuswurzeln lange Canäle passiren, und jede Erschütterung des Beckens den Ischiadicuswurzeln vom Knochen viel prompter und directer übermittelt wird, als der Lumbalwurzel des N. cruralis.

Traumen werden gleichfalls oft und zwar mit Recht als Ursache angesprochen. Ich habe in den letzten Jahren meine Aufmerksamkeit besonders auf diesen Gegenstand gerichtet, sowohl bei der Aufnahme der Anamnese und bei der kritischen Beleuchtung der Ursache, als auch bei der Beurtheilung des in operatione festgestellten anatomischen Befundes. Ich bin immer mehr zur Ueberzeugung gekommen, dass das Trauma weit häufiger an der Entwicklung der Ischias betheiligt ist, als man gewöhnlich annimmt. Unter den 14 resp. 16 in den letzten 2 Jahren beobachteten Fällen rief 3 mal ein stärkeres Trauma allein 6 resp. 13 mal eine andere Ursache (periphere Entzündung, Tumor im kleinen Becken, Varicen, 1 mal eine Caries der Wirbelsäule, Tumor am Beine, Perimetritis u. s. w.) gepaart mit einem traumatischen Reize die Ischias hervor, 4 mal bestanden Varicen. Die Ischias trat ein nach längerem Gehen, Stehen, Strapazen auf der Jagd u. s. w., 3 mal bei einer Adnexerkrankung resp. Perimetritis stellten sich Schmerzen nach dem Gehen u. s. w. ein. Rechne ich noch 3 Fälle von Tumoren hinzu (Myom des Uterus, 2 mal schwangerer Uterus), so spielt auch hier das Trauma insofern eine Rolle als die eigentlichen Ischiasanfälle besonders nach dem Gehen, nach stärkeren Bewegungen des Körpers auftraten, wobei der Tumor sich mitbewegte und den Nervenplexus erschütterte. Durch den Druck seitens des Tumors u. s. w. ward der Blutabfluss aus der V. sacrales stärker behindert; so wirkte unter 16 Fällen 13 mal ein traumatischer Reiz neben anderen Ursachen mit. 2 mal bestanden periphere Tumore. Die Ischias entstand erst beim Gehen durch Zug an dem Nerven. Es könnte hier mit Recht die Frage aufgeworfen werden, weshalb die Soldaten relativ so selten von Ischias befallen werden, während sie sich beiden Insulten: Ueberanstrengung und Kälte so oft aussetzen (Jäger werden gleichfalls oft befallen, 4 mal unter den 16 Fällen). Die Seltenheit dürfte bedingt sein durch die Jugend der Soldaten, durch die Elasticität der Bewegungen, durch die elastische Beschaffenheit der Gefässwände; Erschütterungen des Körpers werden bei der elastischen jugendlichen Beschaffenheit desselben viel weniger

leicht übermittelt, als bei alten. Daher werden auch die Wachmeister, ältere Unterofficiere, ältere Cavalleristen, Rittmeister unverhältnissmässig viel häufiger im Verhältnisse zu den jugendlichen Soldaten befallen. — Einen grossen Theil der Mittheilungen von rheumatischer Ischias kann man der Erkältung oder den bestehenden Varicen u. s. w. ebenso gut als den vielleicht nicht beachteten begleitenden traumatischen Reizen zuschreiben. Wenn z. B. einer eine grosse Wegestrecke zurücklegt und hierbei durchnässt wird, so kann man die Erkältung, mit dem gleichen Rechte auch das Trauma resp. beide gemeinschaftlich als Ursache anführen. Jedenfalls sind beide Ursachen gleichberechtigt und wirken mindestens gemeinsam (vide später). Zum Verständnisse der Wirkung des Trauma muss ich etwas genauer die Lage des Nerven gegenüber dem Angriffe eines Trauma besprechen.

Lage des N. ischiadicus bezüglich der Entgegennahme eines Trauma.

Der Plexus ischiadicus hat im Wirbelcanale, im kleinen Becken, an der Aussenfläche desselben, hinter den Natesmuskeln sowie am Oberschenkel gegen die directe Einwirkung eines Trauma eine relativ geschützte Lage; ausgenommen sind nur der N. peroneus besonders bei der Entstehung der relativ häufigen Fracturen der Capitul. fibulae und die beiden Ischiadicusstämme bei Brüchen des unteren Endes des Femur; im letzteren Falle wird seitens der Fragmente oft der N. peroneus oder tibialis gequetscht. Bei jeder dieser Knochenverletzungen kann der Nerv contundirt oder secundär durch die Knochenaffection, den Callus, die Periostverdickung betheiligt werden. Als fernere Ausnahme ist noch der intrapelväre Plexusabschnitt zu erwähnen, insofern als der Nerv der Verletzung durch den in der Geburt sich entwickelnden Kopf oder durch die Zange des Geburtshelfers ausgesetzt ist.

Besonders geschützt ist der Plexus isch. in dem weiten Wirbelcanale, wo er von der Cerebrospinalflüssigkeit umgeben ist. Sehr ungünstig liegen die Verhältnisse in den Sacralcanälen. Alle Erschütterungen des Körpers z. B. durch Fall auf die Füsse, durch Zurückfallen des Körpers in den Sattel beim Reiten u. s. w. werden der Basis der Wirbelsäule, dem Kreuzbeine besonders stark übermittelt. Durch festes Auftreten der Füsse auf harten, unelastischen Boden, zumal bei den verminderten elastischen Bewegungen des Alters, bei den senilen Veränderungen in den Gelenken u. s. w. werden die Erschütterungen der Beine unmittelbar auf die Nervenwurzeln übertragen. Daher findet man auch, dass die älteren Soldaten, Wachmeister, ältere Unterofficiere

relativ sehr oft im Gegensatze zu den Soldaten an Ischias erkranken (S. 152). Das Becken ist durch die feste Einfügung desselben in das Skelet besonders geeignet, jede Erschütterung des Körpers aufzunehmen und auf sich allein einwirken zu lassen. Der Beckenring bildet gewissermaassen nur einen Knochen, da die Verbindung in der Gelenkfuge der Synchondrosis sacroiliaca u. s. w. eine höchst feste und innige ist. Jede Erschütterung des Beines, selbst beim Gehen auf festem Boden, wird direct vom Oberschenkel auf den Beckenring und auf die Canales sacrales mit ihrem Inhalte übertragen, während die Erschütterungen des Armes, der Halswirbelsäule u. s. w. den durch die Foramina intervertebralia tretenden Wurzeln des Plexus cervicobrachialis kaum übermittelt werden können. Alle Erschütterungen werden also von dem Knochen direct aufgenommen und auf die Nervenwurzeln, welche durch die Länge und Enge der Sacralcanäle denselben sehr dicht und in grosser Strecke anliegen, übertragen. Das wird noch gefördert durch die relative Dicke der Nervenwurzeln, durch die innige Verbindung der Nervenscheide mit dem Periost, besonders durch den Uebergang der Dura mater des Wirbelcanales in die Nervenscheide, in welcher Verbindung der Nerv gewissermaassen aufgehängt ist und zuletzt noch durch die innige Verbindung des Nerven an seiner Austrittsstelle aus Canales sacrales mit den Rändern der Foramina anterioria.

Dem Plexus sacralis resp. dem begleitenden Gefässe werden also die Erschütterungen: sowohl alle directe als indirecte Gewalteinwirkungen Seitens des Beckens unmittelbar übermittelt; in den relativ engen und langen Canälen können die Nervenwurzeln der Gewalteinwirkung weniger ausweichen.

Am klarsten liegen die Verhältnisse für das Verständniss der Art der directen Gewalteinwirkung dann, wenn die Gewalt eine Fractur des Kreuzbeines oder eine Luxation in der Synchondrosis sacro iliaca herbeigeführt hat.

Der Nerv wird durch die Gewalt selbst resp. das dislocirte Fragment getroffen, besonders wenn der Bruch durch die Foramina sacralia verläuft und den Nerven oder seine Scheide selbst zerreisst oder nur contundirt; die Folgen werden noch deutlicher hervortreten, wenn der Nerv auf die Verletzung mit einer secundären Infiltration des verletzten Gewebes und einer secundären Entzündung des eigenen oder umgebenden perineuritischen Gewebes oder wenn der Knochen mit einer starken Callusproduction antwortet.

Die Fractur ist aber nicht nöthig zur Hervorrufung einer Nervenverletzung und secundären Ischias; eine starke Erschütterung allein

kann schon den Nerven resp. die Nervenscheide verletzen resp. den Nerven zum Mindesten contundiren. Ferner eine starke Dehnung oder auch eine Dehnung, wie sie durch eine die physiologische Grenze überschreitende Flexion oder Streckung hervorgerufen wird, genügt allein schon zur Einleitung eines stärkeren traumatischen Reizes auf den Nervenplexus, wie die Experimente von Laségue, von Baraçz u. s. w. nahe legen; auch diese wird sich im Alter durch die Veränderungen in den Wirbelgelenken, besonders aber auch durch die rigidere Beschaffenheit der Dura mater weit mehr geltend machen. Es kann hierbei mindestens eine Zerrung der Nervenwurzeln entstehen, welche in ihrer stetigen Wiederkehr zu einem das physiologische Maass überschreitenden traumatischen Reize wird.

Selbst einfaches Gehen, noch mehr starke Anstrengungen, Laufen, Zurücklegen von grossen Märschen u. s. w. rufen entweder durch die Intensität der Bewegungen, durch stärkere Flexionen und Streckungen oder durch die lange Dauer der Bewegungen eine Dehnung, Zerrung, eine Reizung an dem fixen Punkte des Nerven in den Canales sacrales resp. in den Intervertebrallöchern hervor. Wenn hierzu noch eine plötzliche Abkühlung der Haut durch eine Durchnässung, durch Aufsitzen, Auflegen mit der überhitzten Haut auf einen nassen Rasen u. s. w. kommt, werden die Blutgefässe der Haut sich verengern und es wird das Blut besonders stark centralwärts zu der durch die Erschütterung überreizten Stelle in den Canales sacrales getrieben. Wir werden auf die Art des Einflusses dieser Zerrung, der täglich wiederholten Erschütterung u. s. w. für die Entwicklung der Ischias hier an der Hand der operirten Fälle und von Beispielen noch kurz eingehen. Eine lange andauernde Erschütterung, z. B. beim Reiten, beim Fahren auf hartem Sitze, in einem schlecht gefederten Wagen, Gehen besonders auf holperigem Wege (s. Fall 6), oder in der Eisenbahn (s. Fall 4), oder das Arbeiten als Putzfrau in gebückter Stellung (Fall 5) oder viel Stehen nach einer Beckenfractur (Fall 3) oder vieles Gehen auf der Jagd (4 Fälle) ruft eine Ischias hervor. Das Gleiche gilt von dem andauernden Sitzen auf einem fehlerhaft construirten Sitze, zumal wenn gleichzeitig Erschütterungen des Beckens und des Femur damit verbunden sind (s. Fall 1).

Bei dieser Berufsneuralgie bestand anfänglich nur der Schmerz während der Arbeit und bei der Wiederaufnahme derselben, um in der Ruhe zu weichen; nachher ist er aber dauernd dort, und zwar auch in der sonst so günstig wirkenden Ruhe.

Man kann auch den Druck seitens eines Tumors als mechanische Ursache hierher rechnen; der Druck von einem Lipom (1 mal) oder vom

schwangeren Uterus oder von einem Uterusmyom (2 mal), von einem intraabdominalen bösartigen Tumor auf den Nerven (1 mal) wirkt direct reizend; der Tumor übt aber auch durch sein Gewicht einen Zug an demselben aus und zerrt an dem Nerven, besonders in den Sacralcanälen, wo er fixirt ist. Durch den Druck auf den Nerven im kleinen Becken führt das Myom, der schwangere Uterus, noch mehr einen traumatischen Reiz aus, zumal wenn er den wechselnden Bewegungen des Körpers folgt. Diese Ursachen haben aber noch eine andere Wirkung bezüglich der Blutvertheilung (s. später), welche die Entwicklung der Ischias einleitet; sie rufen durch Druck auf die Venen eine Stauung des Blutes in den Sacralcanälen hervor, welche ich ja hauptsächlich mit anschuldige als vorbereitende Ursache bei der Entwicklung der Ischias.

Die Stuhlverstopfung ist bei der Entwicklung der Ischias, der Neuralgie anderer Nerven überhaupt wesentlich betheiligt, wie schon Stromeyer und besonders in letzter Zeit Gussenbauer hervorhob; durch dieselben wird nach meiner Meinung eine venöse Stasis in den Sacralcanälen hervorgerufen. Gussenbauer heilte in 33 Fällen von Trigeminusneuralgie dieselbe durch Regelung des Stuhles, durch Hebung der Stuhlverstopfung, welche letztere als Ursache für die venöse Stasis und die Ischias zu betrachten ist.

Venöse Stauung im Verlaufe des N. ischiadicus durch Bildung von Varicen der tiefgelagerten, den N. ischiadicus begleitenden Venen ruft gleichfalls oft eine Ischias hervor (Fall Quénu, Delagnénière, Oberstabsarzt Müserhold-Thorn).

Ich habe einen Fall beobachtet, in welchem starke subcutane Varicen des Unter- und Oberschenkels eine typische Ischias zur Folge hatte (s. oben 1); überhaupt disponiren Varicen zur Entwicklung einer Ischias; unter 14 Fällen von Ischias der 2 letzten Jahre litten die Patienten 4 mal gleichzeitig an Varicen. Das Bestehen der Varicen beweist, dass die Venenwand bei den Patienten geschwächt, dass der Rückfluss des venösen Blutes behindert und dass der hydrostatische Druck in den Venen ein grosser war. Es liegt daher nahe, dass auch die Venae sacral. lateral. unter dem gleichen starken hydrostatischen Drucke standen und an der Schwäche der Wandung sich betheiligten. 3 Patienten waren leidenschaftliche Jäger, einer eine Freundin jedes Sportspieles. Durch den traumatischen Reiz: Jagdpartieen, Sportspielen ward die venöse Stasis gesteigert, so dass dieselbe als mechanischer Reiz diente zur Einleitung der Ischias resp. zur Reizung der Vasomotoren.

Hierher sind auch wohl die Neuralgieen zu zählen, wie sie bei

Reconvalescenten, bei Chlorotischen, bei Greisen, Kachektischen, bei Alten u. s. w. auftreten; vielleicht besteht auch hier, wie ich die Entstehung erkläre, eine venöse Stasis im Gebiete der Nervenwurzeln in Folge der Schwäche der Venenwandung. Die Erklärung ist die gleiche wie bei den Varicen.

Entzündungen in der Umgebung der Nerven, Adnexerkrankungen, 3 mal Abscesse im kleinen Becken (Fall von Baraçz) greifen oft auf den Nerven über und rufen eine Ischias hervor. Hierher gehören auch die Fälle von Ischias bei einer Caries der Synchondrosis sacro iliaca. Hier bildet die Ischias oft das einleitende Symptom, und gerade die Beobachtung, dass in vielen Fällen allerdings eine fungös tuberculöse Entzündung mit venöser Hyperämie in den Sacralcanälen, in anderen Fällen aber letztere relativ oft nur allein bestand, während die Tuberculosis auf das Knochengebiet beschränkt war, ferner die Beobachtung der Wirkung, welche die Operation, die Resection der Synchondrosis auf die gleichzeitig bestehende Ischias hatte, gab mir die Veranlassung zur Vornahme der heute von mir empfohlenen partiellen Resection der Synchondrosis für den Fall, dass alle anderen Mittel im Stiche liessen.

Einen Fall von Ischias antica und postica führe ich noch an, die nacheinander in 3 monatlichen Zwischenräumen, jedesmal aber nach einer starken körperlichen Anstrengung auftraten, längere Zeit, jedesmal 2—3 Wochen anhielten und während der Zeit mit regelmässigen freien Pausen und heftigen neuralgischen Schmerzen abwechselten, um nach einer absoluten Ruhe von 14 Tagen auch ebenso vollständig zu verschwinden, wie sie vorher unerwartet eingetreten waren. Zwischen den beiden Anfällen der Ischias antica und postica lag ein freier Zwischenraum von 3 Monaten, innerhalb welcher Zeit der Patient sich ohne Beschwerden den grössten Strapazen aussetzen konnte.

Während des Anfalles bestand nur eine leichte Störung in den Bewegungen der Wirbelsäule, und zwar insoweit, dass die Beugung der Lendenwirbelsäule behindert war. In dem 3 monatlichen freien Zwischenraume zwischen der zuerst aufgetretenen Ischias antica sinistra und der nach 3 Monaten folgenden Ischias postica dextr. waren die Bewegungen absolut frei, es bestand kein Gibbus, kein örtlicher Druckschmerz. Die Diagnosis lautete auf Caries des letzten Lendenwirbels. Das Skiagramm wies das Bestehen eines centralen Herdes nach.

Man kann hier annehmen, dass die Entzündung die Wurzel des Cruralis und nach 3 Monaten diejenige des Ischiadicus befiel; indessen alsdann bleibt es unerklärlich, weshalb solche freie Zwischenräume auftreten, weshalb ein solcher regelmässiger Wechsel wie bei einer

Neuralgie bestanden und dass der N. cruralis bei der Affection des N. ischiadicus ganz frei war.

Ich nehme daher auch für diesen Fall das Bestehen einer vorübergehenden Blutfülle in den betreffenden Intervertebrallöchern an, fortgeleitet von dem centralen Knochenherde und herbeigeführt durch das viele Gehen. Zu dieser Annahme bestimmt mich das Skiagramm, ferner die Beobachtung des typischen neuralgischen Anfalles, der langen Dauer des freien Intervalles und die häufige Beobachtung der gleichen venösen Hyperämie bei der Tuberculosis der Synchondrosis in den Sacralcanälen, fern vom Knochenherde; dieselbe war in operatione die einzige Veränderung in den Canälen. Bei jeder hartnäckigen Ischias, Lumbalneuralgie, wenn sie auch ganz typisch verlaufen soll, darf man daher nicht versäumen, an die Affection des Knochens der Synchondrosis u. s. w. zu denken, da diese Neuralgieen oft den anderen Symptomen lange voraufgehen.

Die doppelseitige Ischias als Folge z. B. eines Tumor der Wirbelsäule, der Caries des Os sacrum resp. beider Synchondroses sacroiliacae, einer Rückenmarksaffection u. s. w. interessiren uns hier nicht.

Anatomische Ursachen für das Entstehen und Bestehenbleiben der Ischias.

Bei den oben erwähnten Ursachen des Trauma, der Erkältung, der Constitutionsstörungen u. s. w. kann man sich eigentlich nicht gut das Bestehenbleiben der Ischias und die grosse Hartnäckigkeit derselben, den Wechsel in den Anfällen u. s. w. in den einzelnen Fällen erklären, wenn man nicht das Bestehen einer Neuritis annimmt, welche aber stets bei der reinen Neuralgie fehlt, oder das Vorhandensein irgend welcher, unserem bewaffneten Auge entgehenden pathologischen Veränderungen des Nerven selbst supponirt. Wir haben eingangs aber gesehen, dass nirgendwo pathologische Veränderungen nachzuweisen sind.

Anatomie der Blutvertheilung um die Nervenwurzeln.

Bei der Entwicklung der Ischias schuldige ich ganz besonders die venöse Hyperämie als disponirende Ursache an. Es dürfte daher am Platze sein die normale anatomische Beschaffenheit bezüglich der Blutvertheilung in der Umgebung der Wurzeln der Nerven in kurzen Worten zu besprechen.

Die Intercostal- resp. die Lumbalarterien schicken einen spinalen Ast durch das Foramen intervertebrale in den Wirbelcanal und von dort aus einen begleitenden Ast entlang den spinalen Nerven. Die Arteria sacralis

lateralis schickt einen gleichen Ast durch die Foramina sacral ant. und einen zweiten Ast durch die Foramina sacralia postic. nach hinten.

Der Aussenfläche der Wirbelsäule liegen die Plexus sacrales venosi vertebrales ext. ant., an der Vorderfläche der Wirbelkörper und post., an der Hinterfläche der Bogen an, welche ein vorn schwächeres, hinten stärkeres venöses Gefässnetz bilden. Im Wirbelcanale liegen gleichfalls 2 Plexus venosi vertebrales int. anteriores et posteriores, 2 vordere und 2 hintere. Die vorderen verbreiten sich auf der Hinterfläche der Wirbelkörper und der Zwischenknorpeln, die hinteren auf der Vorderfläche der Bögen resp. der Lig. flav. Die inneren Venenplexus communiciren reichlich untereinander, sowie auch mit den äusseren. Die Venae intervertebrales begleiten die Nervi spinales in den Foram. intervertebralia und liegen an der vorderen Seite derselben, sie geflechtartig umgebend, und nehmen die mit Klappen versehenen Ven. spinales auf; sie hängen ferner zusammen mit den Plex. vertebral. ant. und post. externis und bilden gewissermaassen die Abflusscanäle, sie münden am Halse, klappentragend in die Ven. vertebrales, am Rumpfe in die Ven. intercostales, resp. lumbales, resp. sacral. lateral. Die Venae intercost. münden in die Ven. Azygos resp. hemiazygos.

Es ist als Wink der vorsorgenden Natur zu betrachten, dass gerade diese Venen Klappen tragen. Dieselben sind überall in den Venen angebracht, welche einem starken Blutdruck (hydrostatischen Druck) dauernd oder unter besonderen Verhältnissen einem noch verstärkten Druck, z. B. die Ven. intercostales durch die Behinderung des Blutabflusses bei starker Exspiration, zumal bei geschlossener Stimmritze, beim Husten, beim Heben schwerer Lasten ausgesetzt sind, ohne dass die Entleerung durch den Druck seitens der umgebenden, wechselweise sich contrahirenden Muskeln auf dieselbe gefördert wird. Unter ungünstigen Verhältnissen werden diese Klappen ebenso wie bei der ungünstig gelagerten Ven. saphen. insufficient durch die häufige Wiederkehr einer übermässig an dieselben gestellten Anforderung.

Die äusseren Venenplexus der Wirbelsäule, die Venae spinales liegen alle in der Nähe der Gelenke zwischen den einzelnen Wirbeln resp. zwischen den Rippen und den Wirbelfortsätzen und werden daher bei den Bewegungen derselben gedrückt, contundirt, besonders dann, wenn sich senile Veränderungen in den Wänden der Gefässe eingestellt haben. Die sonst die Blutcirculation so fördernden Bewegungen wickeln sich bei Versteifungen der Gelenke mühsam ab und wirken reizend auf die Venenplexus ein, und zwar um so mehr, je enger und länger die Intervertebrallöcher sind, je fester der betreffende Wirbelabschnitt in das Skelet eingefügt ist. Die Knochen übernehmen nämlich um so mehr die Erschütterungen des Körpers, je fester sie in's Skelet eingefügt sind und um so weniger sie durch ausweichende Bewegungen die Erschütterungen auf andere Knochen übermitteln

können. Der Beckenring übernimmt den Stoss vollauf und übermittelt ihn auf die Venen. Etwaige entzündliche Affectionen in der Nähe der Gelenke resp. benachbarter Gewebe, z. B. nach Pleuritis u. s. w., hemmen den Blutabfluss und fördern noch mehr die Uebermittlung der Erschütterung auf die Venenwände. Die Ven. spinales passiren die Foram. intervertebralia; die im Alter rigidere Dura mater, welche in die Nervenscheide übergeht, bildet einen verengernden Abschluss gegen den Wirbelcanal; die Nervenscheide ist ferner an seiner Austrittsstelle aus dem Intervertebralcanale mit dem Perioste verbunden, so dass dort auch eine relative Verengerung entsteht. Bei Dehnungen des Nerven, ausgeführt durch Bewegungen, welche die physiologische Grenze etwas überschreiten, entsteht zumal im Alter eine leichte Zerrung an den fixen Punkten, wodurch eine leichte Hyperämie, eventuell eine entzündliche Infiltration sich daselbst entwickelt, welche sich mehr geltend macht gegenüber den weniger Widerstand leistenden Venen, als gegenüber den Arterien. Bei einer stärkeren Hyperämie werden ferner gewissermaassen durch Gegendruck Seitens der starren Knochenwand, des knöchernen Canales, Seitens der rigideren Dura mater, besonders die Venen comprimirt, wodurch eine stärkere venöse Hyperämie centralwärts entsteht. Um nicht vorzugreifen, verweise ich auf das Folgende bei jeder Neuralgie Besprochene hin. —

Henle (Rationelle Pathologie. Bd. I) hat nun besonders den Venenplexus, wie mir nachträglich nach der Entwicklung meiner Theorie bekannt wurde, angeschuldigt, welcher den Nerven an den Durchtrittsstellen durch die Wirbellöcher und an einigen Foramina im Schädel umspinnen; er nimmt an, dass diejenigen Nerven, deren Venenblutabfluss ungünstig gestellt ist, viel leichter erkranken, als andere, und dass irgend eine Ursache, welche den Venenabfluss behindert, besonders den Ausbruch der Schmerzen fördert; Quénu, Delagémère hat diese Anschauung gleichfalls getheilt. Die Gefässe, besonders die Venen, sind bei der Entwicklung der Neuralgie zweifellos betheiligt. L. Edinger sagt darüber: Es ist wahrscheinlich, dass die Vascularisation eine gewisse Rolle bei der Entstehung der Ischias spiele. Die meisten Neuralgieen sind begleitet von Erweiterungen oder von Verengerungen der feinen Hautgefässe (als Beweis für die Möglichkeit der gleichzeitigen Affection der die Nerven begleitenden Gefässe); er sagt weiter: Nach Erkrankungen, welche erfahrungsgemäss derartige Schwächen der Gefässregulirung zur Folge haben, z. B. nach erschöpfenden Erkrankungen, in der Reconvalescenz, bei Kachexien, im Alter u. s. w., sind Neuralgieen etwas ganz Gewöhnliches.

Edinger führt ferner als Stütze für die Ansicht der Einwirkung

der Vascularisation bei der Entwicklung der Neuralgie an, dass alle gegen Neuralgie wirksamen Heilverfahren das mit einander gemeinsam haben (Handbuch der Therapie der Erkrankungen des Nervensystems. Bd. V. S. 552), dass sie eine Entlastung des tieferen Blutgefässsystems durch Vermehrung des Blutzuflusses zur Haut herbeiführen.

Quénu, Delagénière (ferner Sanitätsbericht über die preussische Armee, des sächsischen und des württembergischen Armeecorps. 1896. S. 50) schulden das Bestehen von Varicen an für das häufige Entstehen von Ischias (ich sah in 2 Jahren 4 Fälle in dieser Begleitung).

Ich möchte hier noch auf eine Beobachtung aufmerksam machen, welche eigentlich nicht zum Thema gehört, welche indessen nach meiner Meinung klärend auf die Entscheidung dieser Frage mitzuwirken bestimmt ist.

Ich habe eine Reihe von Fällen beobachtet, bei welchen z. B. durch das Geschleudertwerden eines Mannes aus der Eisenbahn auf die Hinterfläche des Os sacrum, durch Sturz aus der Höhe auf das untere Ende der Wirbelsäule ein grosser vager Schmerz im Kreuzbeine entstand. (Ich hielt die betreffenden Verletzten anfänglich für Simulanten.) Direct nach der Verletzung sowohl wie nachher war keine Fractur weder durch die örtliche Untersuchung noch durch die Aufnahme eines Skiagramms nachzuweisen; dieselbe war auch sehr unwahrscheinlich, da die Patienten gleich nach der Verletzung trotz ernsten Zuredens nicht im Bette zu halten waren; so gering war im Anfang der Schmerz. Erst nachher, nach 1 Monat, stellte sich allmählich Monate und selbst 1 Jahr lang anhaltender Schmerz ein.

Ich nehme hier das Bestehen resp. allmähliche Entstehen einer traumatischen passiven Congestion an, herbeigeführt durch die gewaltige Erschütterung der Gefässe in den Sacralcanälen resp. der sympathischen Nervenerweiterer. Es entsteht hierdurch gewissermaassen eine zu Ischias disponirende venöse Hyperämie.

Das Gleiche gilt von der grossen Schmerzhaftigkeit ebendaselbst bei Kachektischen, Chlorotischen, bei Reconvalescenten, im Alter, welche oft entsteht besonders nach längerem Liegen. Die passive Hyperämie in den Sacralcanälen erklärt den vagen Schmerz im Kreuze. Bei der bestehenden traumatischen Schwächung der Venenwände resp. bei derartigen Schwächen der Gefässregulatoren schiesst durch das Aufstehen das Blut in die Venen und erweitert sie, und ruft bei der Einwirkung einer neuen Noxe, z. B. durch das bevorzugte Stehen auf einem Beine bei angestrengter Arbeit, eine Ischias hervor.

Kehren wir zur Besprechung der Ischias zurück.

Alles was, sagt Edinger, zu mangelhaftem Abflusse des venösen Blutes, zu Stauungen in den Venen in der Umgebung der Nervenwurzeln führt, schafft geeignete Verhältnisse zur Entwicklung einer Neuralgie: sitzende Lebensweise, Obstipation (Stromeyer), Tumoren, Verlagerung der Intestina, des Uterus u. s. w. rufen Circulationsstörungen und in Folge dessen eine Neuralgie hervor.

Bisher haben wir als Ursache also die venöse Stasis, enstanden durch Trauma oder andere Ursachen, allein für genügend gehalten,

zur Entwicklung der Ischias indessen sprechen auch noch andere Ursachen mit, und zwar die Beschaffenheit der Knochencanäle resp. die Intervertebrallöcher, durch welche die Nervenwurzeln oder Aeste verlaufen und, wie aus Obigem ersichtlich ist, die Beschaffenheit der Venenplexus und die Umgebung der Sacrallöcher und in ihnen selbst insofern sie unter besonderen Verhältnissen geeignet sind, Stauungen in denselben entstehen zu lassen.

Einfluss der Knochencanäle.

Die Knochencanäle wirken in dreifacher Weise: a) durch Uebermittlung der Erschütterung auf die Nervenstämme und begleitende Gefässe, b) durch die Raumbeschränkung, welche die Blutfülle steigert c) durch Uebertragung des Druckes seitens der starren Wand in den Canälen centralwärts, auf den Nerven und Ganglien.

Es ist eine auffällige Thatsache, dass gerade die Nerven, welche, durch enge und lange Knochencanäle laufend, von einem Gefässnetze begleitet werden, am häufigsten und am hartnäckigsten von Neuralgie befallen werden. Unter 717 Neuralgieen der Bonner Klinik kommen 239 Neuralgieen des Trigeminus 243 des Ischiadicus zur Beobachtung. Das Verhältniss der Zahl der Ischias und der Neuralgie des Trigeminus scheint mir nach den Beobachtungen, welche sich meinem Gedächtnisse eingeprägt haben, zu günstig für die Ischias zu lauten; ich habe den Eindruck gewonnen, dass ich weit häufiger eine Ischias beobachtete, als eine Neuralgie des Trigeminus. Indessen die Statistik von Schede soll maassgebend sein, da sie sich überdies auf ziffernmässig festgelegten, in der Klinik gewonnenen Zahlen gründet. Beide Nerven, welche gerade in ihrem Verlaufe enge Canäle passiren, sind von entsprechenden Gefässen begleitet. Durch irgend einen Reiz, z. B. einen entzündlichen oder traumatischen, entsteht eine Blutüberfüllung in dem Canale; meist handelt es sich um einen traumatischen Reiz mit oder ohne begleitende andere Ursache.

Die Blutfülle und der von ihr ausgehende Druck auf den Nerven, besonders noch gesteigert durch den engen Knochencanal und die relative Verengung der Ein- und Ausführungsgänge der Canäle, welch letztere hauptsächlich durch den Uebergang der Periostes in der Nervenscheide gebildet wird, wirken als Ursache für die Entwicklung der Neuralgie.

In den Foram. intervertebralia sind die Nerven nämlich an der Dura mater, welche in die Nervenscheide übergeht, aufgehängt, womit eine Verengerung gegen den Wirbelcanal gegeben ist; das Gleiche gilt auch von den Austrittsstellen aus den Intervertebralcanälen und den beiderseitigen Oeffnungen (Ein- und Austrittsöffnung der peripheren

Knochencanäle. Durch den Uebergang des Periostes in die Nervenscheide entsteht eine relative Verengerung gegenüber dem Lumen der Canäle selbst. Wenn nun eine Stasis des venösen Blutes z. B. durch ein acutes Trauma oder durch einen traumatischen Reiz entsteht, so wird der Abfluss des Blutes besonders von der Verengerungsstelle nach der Seite, wohin das Blut abfliesst, behindert, wodurch der Austritt von Serum gefördert wird. Daher reicht auch bei der Ischias die Blutüberfüllung nach unten nicht bis in den Klein-Beckenabschnitt hinein, sondern nur bis zu den Foram. sacral. ant. resp. bis zum Foram. intervertral. Die Länge und Enge des Knochencanales sind auch wesentlich mit betheiligt; je länger die Knochencanäle sind, um so eher wird unter fast gleichen Verhältnissen der Nerv neuralgisch afficirt, wie wir nachher noch bei den Neuralgieen der einzelnen Nerven sehen werden. Mit der Länge und Enge des Knochencanales im Verhältnisse zur Dicke des Nerven wächst nach der Statistik von Schede die Zahl der Neuralgieen. Der lange Knochencanal übermittelt besser den traumatischen Reiz und unterhält mehr die venöse Stasis.

Die Enge des Canales erklärt uns ganz besonders die Hartnäckigkeit der venösen Stasis und das Eintreten eines secundären Oedems des Nerven und der Umgebung desselben, ferner in Folge dessen die Intensität der Neuralgie, den Wechsel des Schmerzes, den Eintritt der Intervalle je nach der Zu- und Abnahme der venösen Stasis. Der lange Canal, welcher in grosser Ausdehnung dem Nerven anliegt, überträgt besser eine traumatische Erschütterung und gewinnt auch wegen seiner grösseren Ausdehnung eher Gelegenheit, die Circulation des Blutes zu hemmen, als ein kurzer Canal. Es ist ferner auch begreiflich, dass der ungünstig wirkende Druck seitens der blutüberfüllten Venen in dem knöchernen Canale sich besonders nach der Seite geltend macht, wo der geringste Widerstand gegeben wird, nach dem Centrum, nach der Nervenseite hin. Es entsteht die Frage, auf welche Weise nun eine venöse Stasis zuerst eingeleitet wird, z. B. bei der Neuralgie des Trigeminus und bei der Ischias, und ferner, wie der jedesmalige Anfall resp. der Intervall sich erklärt. Ferner ist die venöse Stasis allein genügend, um einen ischiadischen Anfall hervorzurufen. Treten wir zuerst an die Beantwortung der ersten Frage, um dann in der Folge den anderen Fragen noch näher zu treten.

Art der Entwicklung der venösen Stasis bei der Trigeminusneuralgie.

Die Neuralgieen hängen nicht nur von etwaigen druckpathologischen Processen, sondern müssen auch von den Schwankungen des venösen

Blutgehaltes besonders leicht betroffen werden, sagt Edinger (5. Bd.) Die Nasenäste, welche durch das weite Foramen sphenopalatinum verlaufen, erkranken viel seltener, als alle anderen an Neuralgie (Hyrtl). Vermehrte Venenfüllung scheint in der That eine nicht so seltene Ursache der Neuralgie in den einzelnen Aesten zu sein. Man hat daher selbst die Carotis unterbunden zur Verminderung des Blutgehaltes. Gerhardt konnte den Anfall der Neuralgie coupiren durch digitale Compression der Carotis. Bei der Section ergab sich ein hyperämischer Zustand im ganzen Nervenverlaufe und um das Ganglion Gasseri.

Bei alten Leuten entsteht die Neuralgie oft durch den Reiz beim Kauen mit zahnlosen Kiefern (Gross), durch Druck seitens der in den Alveolen abgelagerten Knochensubstanz auf die abgerissenen Nervenenden, ferner ist sie oft Folge der Zahncaries, der Zahnpulpaentzündung (Pulpitis), welche letztere oft bei scheinbar gesundem Zahne auftritt oder oft von Kalkeinlagerung und Concrementbildungen in der Pulpa.

Als häufige Ursachen sind noch die Eiterungen in den Nebenhöhlen anzuführen. Indessen kann auch hier ein acutes Trauma oft eine Neuralgie hervorrufen; ich sah 3 Fälle, in welchen eine Fractur des Stirnbeins und der Nasenwurzel eine Neuralgie des I., und 2 Fälle, wo eine Fractur des Oberkiefers eine Neuralgie des II. Astes zur Folge hatte.

Dass durch Kopf- und Unterkieferbewegung, das Kauen u. s. w. selbst die freien Intervalle unterbrochen werden, ist bekannt. Wir haben somit eine Reihe traumatischer Reize, welche neben den entzündlichen Erkrankungen auch durch das Trauma allein schon eine Trigeminusneuralgie entstehen lassen, wozu ich auch z. B. das Kauen bei zahnlosen Kiefern rechne; hier wird beim Kauen seitens des eingelagerten Kalkconcrementes ein Druckreiz auf die peripheren Endäste des II. oder III. Astes des N. trigeminus, ein traumatischer Reiz ausgeführt. Dieser Reiz ruft eine active Hyperämie um den Nerven hervor, welcher bis in den zugehörigen peripheren Knochencanal und selbst bis in den zugehörigen Austrittscanal aus dem Schädel ansteigt und dort durch die Raumbeschränkung secundär zu einer passiven Hyperämie führt. Hierzu kommt, dass oft besonders bei Caries, indessen auch ohne dieselbe in der Mundhöhle eine Brutstätte der zahllosen Arten von Bakterien und Kokken besteht; durch eine leichte Stomatitis oder Gingivitis ist die Schleimhaut blutreich, hat oft Erosionen, selbst Risse. Bei der Mastication wird das inficirte Mundsecret in die geöffneten Spalten hineingetrieben und es entsteht eine periphere Perineuritis oder nur eine stärkere

Hyperämie, welch letztere sich fortpflanzt bis in den Canalis infraorbit. oder selbst in das Forum rotundum.

Hierzu gesellen sich noch die traumatischen Reize, welche bei dem Oeffnen und Schliessen des Unterkiefers, bei den Bewegungen des Halses, des Kopfes durch Drehen und Beugen und Strecken desselben, besonders seitens des nahegelegenen Atlantooccipitalgelenkes, den in der Fossa pterygopalatum u. s. w. gelegenen Nerven und Gefässen mitgetheilt werden.

Es lässt sich wohl denken, dass die in den Unterkiefergelenken und in den Atlantooccipitalgelenken, welche bei alten Leuten oft senile Veränderungen haben, ausgeführten Bewegungen besonders reizen, dass dieselben den venösen Blutreichthum in dieser, ohnedies blutreichen Gegend besonders fördern und den Abfluss des Blutes in den starken Venenplexus hemmen.

Hierzu kommt noch, dass der Blutreichthum, welcher, wie wir eben sahen, durch den Reiz seitens des Kauens besonders bei zahnlosem Unterkiefer oder Verletzungen der Schleimhaut entlang der peripheren Nervenausbreitung des II. Astes entsteht, durch den wiederholten Reiz gesteigert wird, so dass die Hyperämie eventuell bei längerem Bestehen die Barrière der oberen Grenze des Infraorbitalcanales überschreitet. Die periphere venöse Stasis im Canalis infraorbitalis wirkt ferner als Reiz centralwärts und ruft daselbst in der Fissur sphenopalatum und in der Fossa pterygopalatina einen vermehrten activen Blutreichthum hervor, welcher auf die Dauer eine venöse Stasis durch Erweiterung der schwächeren, dauernd überfüllten Venen herbeiführt. In anderen Fällen wird durch die Bewegungen des Kopfes u. s. w. eine Dehnung an den betreffenden Nervenstämmen ausgeführt; dieselbe macht sich an den Austrittsstellen aus dem Schädel, z. B. im Foramen rotundum für den II. Ast u. s. w., woselbst der Nerv relativ fixirt ist, um so verderblicher geltend, als die Dura mater mit dem Alter an Elasticität verliert; es entsteht daher daselbst besonders anfänglich nur ein grösserer activer Blutreichthum, wie ich dies für die Canales sacrales entwickeln werde. Die active begrenzte Hyperämie wird nachher durch den Druck seitens der Canalwand u. s. w. zu einer passiven. Ist nun einmal im Canalis infraorbitalis oder im Foram. rotund. eine passive Blutfülle eingeleitet, so wird dieselbe besonders im letzteren durch die Enge und Länge desselben unterhalten und durch die Behinderung des Blutabflusses noch gesteigert; es entwickelt sich hierdurch ein Oedem in der Umgebung des Nerven. Durch den Druck seitens der Blutfülle und des Oedems entsteht bei der Einwirkung einer neuen Noxe ein Druckreiz auf die sympath. Nerven (s. bei der physiologischen Besprechung).

Durch Ruhe, nicht Kauen, Ableitung auf die Haut u. s. w. schwindet allmählich der Schmerz, um wiederum einzutreten beim Wiedereintritt von neuen Noxen.

Es könnte allerdings auch durch eine ascendirende Entzündung, durch Ausbreitung von einer Gingivitis oder von einer Nebenhöhleneiterung aus auch eine Perineuritis oder selbst Neuritis in dem Infraorbitalcanal entstehen; indessen bei dem Bestehen derselben liesse sich nicht der stetige Wechsel in den Anfällen und freien Intervallen erklären. Wir müssen daher das Bestehen einer Neuritis von der Hand weisen und auch hier wiederum annehmen, dass eine venöse Hyperämie daselbst besteht.

Entstehung der venösen Hyperämie bei der Ischias.

Wir haben eine Reihe von Ursachen für die Ischias früher angeführt, z. B. durch eine Erkältung entsteht eine stärkere Contraction der Gefässe der betroffenen Haut, und dementsprechend ein vermehrter Blutzufluss zu den Sacralcanälen, zumal wenn die Nervenwurzeln daselbst durch Traumen erschüttert werden.

Durch vieles Gehen u. s. w. wird das Becken erschüttert und die Erschütterung wird von demselben auf die Ven. sacrales übertragen, wodurch eine Lähmung der Venenwände entsteht. Durch die Enge und Länge des Canales, besonders durch die relative Verengerung der Ein- und Austrittsöffnungen wird der Blutabfluss vermindert, die Blutfülle gesteigert und der Druck im Canale seitens der Canalwand auf den Nerven vermehrt.

Die Wiederholung der gleichen Ursache oder auch anderer Ursachen, Erschütterung des Beckens, steigert die venöse Stasis resp. umgekehrt die Entleerung des Rectum, die Ruhe, die Ableitung auf die änssere Haut u. s. w. mindert dieselbe, womit eine Remission eintritt.

Es bleibt nun nicht stets bei der venösen Stasis allein stehen; es können sich auch weitere örtliche anatomische Folgen entwickeln. Die venöse Stauung des Blutes führt bei längerem Bestehen und grösserer Intensivität zu einem Oedem in der Umgebung des Nerven, wie ich dies in den Operationsfällen bei der Ischias sah, wie wir dies ja auch stets z. B. bei Varicen der unteren Extremität für die Umgebung der letzteren beobachten. Weiterhin entwickelt sich sogar bei langdauerndem Bestehen der venösen Stasis und des secundären Oedems nachträglich eine Verdickung der Nervenscheide, des anschliessenden Periostes, der Neurilems, welche zuletzt zu Verlöthungen der Nerven-

scheide mit dem Periost führt, anfänglich ohne Betheiligung des Nerven.

In seltenen Fällen stellt sich als Folge der adhäsiven Entzündung selbst eine Nervenbetheiligung, Neuritis ein, eventuell umgekehrt durch den langdauernden Druck seitens der Hyperämie eine Atrophie des Nerven und mit den betreffenden folgenden Veränderungen in der Function und Ernährung der Musculatur, mit Störungen in der Sensibilität, überhaupt der functionellen Eigenschaften der sensiblen eventuell der motorischen Nerven. Solche Veränderungen der Nerven also eine Neuritis, sind bei der reinen Neuralgie sehr selten. Es ist dies das Stadium, wobei die charakteristischen Symptome der reinen Neuralgie sich verwischen, der Wechsel zwischen Anfällen und Intervallen nicht mehr so ausgeprägt ist. Die durch den starken Druck seitens der Gefässe aus der venösen Stasis sich entwickelnde Atrophie des Nerven mit Abnahme der Hyperämie und mit der Entwicklung von Adhäsionen ist auch sehr selten (1 mal unter den 6 Fällen, Fall 5).

Als anatomische Ursache für die reine Ischias spreche ich also an: die venöse Stauung, meist durch ein Trauma u. s. w. hervorgerufen, ferner bedingt und unterhalten durch die Enge und Länge der Canales sacrales u. s. w., sie hat ihren Sitz um die Wurzeln des N. ischiadicus in den betreffenden Knochencanälen; die gleiche Ursache liegt für jede Neuralgie überhaupt vor.

Für die Richtigkeit der Annahme der Entwicklung der venösen Stasis im Anschluss an den Verlauf durch den ganzen Canal spricht wenigstens der Umstand, dass für die traumatische Ischias bei der Operation dieselbe von mir 5 mal nachgewiesen ist, dass dieselbe stets nur die 2 obersten sacralen Wurzeln betraf, dass die oberste Wurzel die Lumbalwurzel, welche nicht in einem langen Knochencanal verläuft, und ferner die 3. Sacralwurzel, welche durch einen weiten, kurzen Canal durchtritt, frei waren, dass ferner die venöse Hyperämie und das Oedem nicht nur beschränkt war auf die 2 obersten Sacralwurzeln, sondern auch auf die Länge der Sacralcanäle; es spricht hierfür auch der Umstand, dass die Operation die Erweiterung des Canales stets dauernd heilend wirkte; ferner dass bei reinen Neuralgieen jede pathologisch nachweisbare Veränderung bisher fehlte und umgekehrt, dass bei jeder reinen Neuralgie jede andere functionelle Störung mangelt; ausserdem spricht hierfür der typisch regelmässige Wechsel in den Anfällen und Remissionen, welche in dem wechselnden Grade der Blutüberfüllung resp. des secundären Oedems seine Erklärung findet. Bei einer Betheiligung des Nerven selbst sollte

man sagen, wechseln die Schmerzanfälle nicht so regelmässig ab, wie dies bei der reinen Neuralgie der Fall ist.

Anatomischer Befund bei den Operationsfällen.

In 4 Fällen, welche ich wegen traumatischer Ischias operirte, bestand jedesmal eine starke, nicht hellrothe, sondern dunkle Hyperämie, eine venöse Stasis; die Venen, welche den Wurzeln entlang liefen, wie ich dies des Oefteren erwähnte, waren geschlängelt und stark erweitert, verbreitert und dunkel gefärbt; die venöse Stasis und das Oedem begrenzte sich auf den in dem Knochencanal verlaufenden Nervenabschnitt; die Nervenwurzeln selbst quollen nach der Eröffnung des Canales aus dem Canale hervor, was wohl durch die seröse Durchtränkung des umgebenden lockeren Bindegewebes und des Neurilems resp. des Nerven selbst bedingt war. Das Bestehen eines Oedems bedingt nicht eine Beeinträchtigung der übrigen Functionen der Nerven, denn sonst müssten bei einem Oedem der unteren Extremitäten, sagen wir durch eine Thrombosis der Ven. sacral. can. resp. bei jedem starken Oedem der unteren Extremitäten z. B. in Folge von allgemeinem Hydrops, diese Störungen auch bestehen, was nicht der Fall ist.

Ob nun eine pathologische Veränderung in und am Nerven selbst bestand, war bei der Operation nicht festzustellen, da wir selbstverständlich nur das Resultat, welches durch die äussere Inspection festzustellen war, geben konnten.

In dem 6. Falle, wo es sich um eine Ischias als Folge eines Diabetes handelte und wo das Leiden auch schon jahrelang bestand, lagen die gleichen anatomischen Verhältnisse vor, im 5. Falle, in welchem als Ursache die angestrengte Thätigkeit einer Putzfrau aufzufinden war, und in welchem das Leiden, sehr heftig verlaufend, die Patientin schon 1½ Jahr im Hospitale an's Bett gefesselt hatte, fehlte die venöse Hyperämie und Schwellung des Nerven; im Gegentheile war der Nerv sogar sehr weiss, dünn. Es war dies der Fall, wo gleichzeitig Störungen der Sensibilität und Atrophie des Beines, eine starke Skoliosis u. s. w. bestand. Es lag also kein reiner Fall von Neuralgie vor oder es hatte sich in Folge der starken venösen Stauung secundär eine Druckatrophie des Nerven entwickelt.

Die 1. und 2. Nervenwurzel waren an der knöchernen Wand des Canales angelöthet und bei der Operation schwer aus dem Canale hervorzuheben, so dass also jedenfalls Verlöthungen der Nervenscheide bestanden.

Aus Obigem ergiebt sich also, dass in 5 operirten Fällen die

venöse Hyperämie bestand und dass dieselbe vom Knochencanal abhängig war, dass in einem Falle wahrscheinlich die venöse Hyperämie eine Druckatrophie des Nerven hervorrief, womit die Beengung seitens des Canales behoben war und mit ihr die venöse Hyperämie schwand.

Die Enge und Länge des Knochencanales und die Verengerung der Ein- und Austrittsstelle des Canales ist also eine nothwendige Vorbedingung für die Entwicklung und Unterhaltung der venösen Stasis; durch den Widerstand des unnachgiebigen Canales und die grosse Enge besonders der Ein- und Ausgangsöffnung wird die venöse Stasis und das Oedem der Nerven bedingt und unterhalten.

Der knöcherne Canal übermittelt ferner dem Nerven leicht die traumatischen Erschütterungen des Körpers und wirkt als Hauptursache für die Entstehung der Ischias entweder allein oder in Begleitung von anderen Ursachen.

Einfluss der Intervertebrallöcher bei den anderen Nerven.

Wenn diese Annahme der Abhängigkeit der Neuralgie von der Enge und Länge des Knochencanales und von der Engheit der Ein- und Ausführungsgänge für den Ischiadicus und den Trigeminus die richtige ist, dann muss das Gleiche auch für die anderen Nerven gelten, welche von Neuralgie befallen werden. Wir haben hierbei noch zu unterscheiden zwischen Nervenwurzeln und den peripheren Nerven, theils nur in Weichtheilen gelagert, theils in ihren Stämmen in engen Canälen verlaufend; zu letzteren gehören auch die Nervenäste des Trigeminus.

Greifen wir wieder zur Schede'schen Statistik zurück, so folgt als dritte in der Reihenfolge derselben die Intercostalneuralgie mit 112 und als vierte die Cervicobrachial-Neuralgie mit 34, die Cervicooccipital- und Lumbalneuralgie mit 14 resp. 20 und fernerhin die Genitalneuralgie mit 10, die Coccygodynie mit 4, die Gelenkneurose mit 24 Fällen.

Es nimmt also fast genau analog der Abnahme der Enge und Länge des Canales, durch welchen die Nerven das Centralorgan verlassen, die Häufigkeit der Neuralgie ab.

Die Aeste des Trigeminus sind bezüglich der Gefässe besonders ungünstig situirt, durch die grosse Enge und Länge des Canales wenigstens für die am häufigsten befallenen (2. und 3.) Aeste, durch die Nähe zu den betreffenden benachbarten Höhlen: Mund-, Nasen-, Stirnbeinhöhle, durch die leichte Infection derselben von dort aus u. s. w. Für den Plexus sacralis gilt das Gleiche, wie dies aus dem Obigen sich ergiebt, durch die relative Enge und Länge der Canales sacrales, besonders aber durch die leichte Uebertraguug aller Körpererschüt-

terungen auf die Plex. sacral. und seine Gefässe, durch den in den Ven. sacrales bestehenden hydrostatischen Druck (s. später).

Die N. intercostales

erkranken viel seltener, als der Trigeminus und der Ischiadicus. I. N. 112:239, Trigeminus resp. 243 Ischias. Die Intervertebrallöcher, durch welche die Intercostales verlaufen, sind weit kürzer und weiter im Verhältnisse zur Dicke des Nerven, als die Canäle für die Stämme des Trigeminus resp. des Ischiadicus; sie sind aber weit enger und länger, als die Intervertebrallöcher für die Lumbalnerven, daher auch die weit häufigere Erkrankung der Intercostalnerven gegenüber der Lumbalnerven (112:20 L. N.).

Der Einfluss der Intervertebralcanäle auf den Intercostalnerven ist ungünstig; dies ist bedingt durch die Beziehung zu den umgebenden Venenplexus, welche wir schon bei der Anatomie berührten. Die Nervenwurzeln erkranken leichter, deren Venenabfluss ungünstig gestellt ist. Die Venae intercostales entleeren ihr Blut in die V. azygos resp. links in die V. hemiazygos. Der Blutabfluss ist besonders dadurch behindert, dass die Venen jeder intrathorocalen Druckschwankung direct unterworfen sind. Der Abfluss für die linken Intercostalvenen ist besonders ungünstig gestellt durch das Münden derselben in die Ven. hemiazygos und erst durch letztere in die V. cava, ferner dadurch, dass der Rückfluss des Blutes nach dem Herzen hin bei starker Arbeit, z. B. beim Heben schwerer Lasten durch die hierbei statthabende tiefe Exspiration und kräftigste Verengerung des Thorax, zumal bei zugehaltener Stimmritze, besonders gehemmt wird; der Venenplexus, welcher die Intervertebrallöcher umgiebt und die Intercostalnerven begleitet, kommt hierdurch unter einen sehr hohen Druck zu stehen.

Jede traumatische Erschütterung des Thorax, z. B. Stoss u. s. w. indessen auch die leichten traumatischen Erschütterungen, wie sie schon mit dem Heben schwerer Lasten, selbst mit der einfachen angestrengten Thätigkeit des Athmens z. B. durch rasches Gehen, Laufen oder durch die Ausübung der Berufsthätigkeit u. s. w. verbunden sind, werden der Brustwirbelsäule und seinen Intervertebrallöchern übermittelt, indessen lange nicht so unvermittelt, wie von den Beinen aus der Basis der Wirbelsäule, dem Kreuzbeine, welches gewissermaassen den Prellstein des körperlichen Gebäudes bildet und alle Stösse und Erschütterungen durch den relativen Mangel der Bewegung des Os sacrums gegen die übrige Wirbelsäule und durch den vollständigen Mangel der Bewegung der ursprünglichen einzelnen Wirbelkörper des Os sacrum untereinander ganz unvermittelt übernimmt und in sich aus-

klingen lässt; dahingegen ist die Brustwirbelsäule ungünstiger gestellt gegenüber dem Einflusse der Körpererschütterungen im Vergleiche zum Hals-, noch mehr zum Lendentheile der Wirbelsäule. Die gegenseitige Bewegung der einzelnen Brustwirbel zu einander ist eine höchst geringe. Der Brusttheil der Wirbelsäule ist auch fest eingefügt in die Wirbelsäule, die Wirbelkörper können nicht so leicht durch eine entsprechende Bewegung untereinander dem Stosse ausweichen und die Erschütterung auf benachbarte Wirbel fortpflanzen, sondern müssen denselben fast ganz in sich aufnehmen und in sich verarbeiten. Hierzu kommt noch, dass die Bewegungen der Rippen zu den Wirbeln unvermittelt auf den unmittelbar anliegenden Venenplexus sowie auf die ableitende Venae intercostales direct einwirken, und zwar um so mehr, als durch Altersveränderungen in den Gelenken die Beweglichkeit der Rippen untereinander und zu den Wirbelkörpern, als ferner diejenige der Wirbelkörper untereinander, zumal wenn peripleuritische Ablagerungen u. s. w. nach voraufgegangenen Affectionen des Brustinhaltes bestehen, gelitten hat. Durch die, die Athmung begleitende Zerrung der Narben wird ausserdem wiederum ein neuer traumatischer Reiz für die Gefässe geschaffen.

Dazu gesellt sich der traumatische Reiz seitens der Erschütterungen der oberen Extremitäten, welche vielmehr dem Thorax als der Halswirbelsäule mitgetheilt werden; hieraus erklärt sich auch die Seltenheit der Brachiocervicalneuralgieen (54), noch mehr der Lumbalneuralgieen (20) unter 717 N.

Die Cervicobrachialneuralgieen

sind selten, meist Folge von entzündlichen Processen, besonders durch directe syphilitische Affection der Wurzeln oder durch Neubildungen oder Fremdkörper in der Nähe derselben oder in den Nerven selbst oder auch durch Narben oder Narbenfibrome an den peripheren Nerven. Der Blutabfluss ist ein guter. Die traumatischen Erschütterungen der Arme übertragen sich mehr dem Brustkorbe, als dem Halstheile der Wirbelsäule, da die Bewegungen in dem Schultergelenke resp. in dem zugehörigen Schultergürtelgelenke sich leicht und sanft abwickeln, ohne auch selbst bei starker Arbeit die geringste Erschütterung des Halstheiles der Wirbelsäule herbeizuführen.

Die stärksten Erschütterungen der Arme werden z. B. beim Heben schwerer Lasten, wobei gleichfalls durch den Ursprung eines grossen Theiles der Oberarmmusculatur vom Brustkorbe eine combinirte Bewegung des Thorax mit derjenigen des Armes ausgeführt wird, vielmehr dem Brusttheile der Wirbelsäule vermittelst des Thorax als dem Halswirbeltheile übermittelt.

Die Cervicobrachialneuralgieen werden mehr herbeigeführt durch die Dehnung, die traumatische Reizung der Nerven seitens der Narben, der Tumoren in der Umgebung u. s. w., welche direct durch die Armbewegung gezerrt werden, und welche ihre Zerrung bis in die Intervertebrallöcher der Halswirbel fortpflanzen oder bei seniler Versteifung der Halswirbelgelenke auch durch die Halsbewegung selbst u. s. w. Das Gleiche lässt sich vice versa von den Cervicooccipitalneuralgieen sagen (14 mal vorkommend).

Dieselben entstehen besonders oft nach luetischen Wurzelaffectionen resp. nach meningitischeu Processen. Hier hat die Bewegung des Kopfes besonders Einfluss durch Zerrung an den Wurzeln seitens der Narben u. s. w.

Auch hier ist die Neuralgie besonders abhängig von den Bewegungen in den Halswirbelgelenken und Halskopfgelenken; besonders störend sind Versteifungen derselben, insofern dieselben einen Druck auf den Venenplexus ausüben und bei Bewegungen dieselben zerren u. s. w.

Die Lumbalneuralgie

ist mit der Zahl 20 in der Liste vertreten. Es ist dies leicht zu begreifen; die Canäle sind sehr weit und sehr kurz, der Lendentheil ist sehr beweglich; er kann den Erschütterungen des Körpers gut ausweichen.

Man könnte die Einwirkung des Trauma und der Canalbeschaffenheit für jeden einzelnen Nerven noch genauer verfolgen, indessen hoffe ich, dass diese kurze Schilderung den Zweck erfüllt, den Beweis für die Abhängigkeit der Neuralgieen von diesen Verhältnissen zu erbringen, womit gleichzeitig ein Beweis für die Richtigkeit des ursächlichen Zusammenhanges zwischen der venösen Stasis und der Neuralgie gegeben ist.

Einfluss des Periostes auf die Entwicklung der Nervenaffectionen.

Eine wesentliche Rolle spielt ausser der Länge und Enge des Intervertebral- resp. des peripheren Knochencanales noch die Nähe des Knochens überhaupt, welche sich bei allen Nerven geltend macht, besonders aber auch noch bei den Intercostalnerven. Dieselben liegen im Anfangstheile besonders lange den Rippen an. Hier entstehen oft, wie wir oben schon sahen, durch voraufgegangene Affectionen des Brustinhaltes, Ablagerungen in der Nähe des Periostes.

Die entzündlichen Infiltrationen in der Nähe eines Knochens, des Periostes, spielen eine wesentliche Rolle bei der Entwicklung der Nervenaffectionen überhaupt. Es gilt dies auch für die peripheren Nerven, die ich hier herbeiziehen muss, um den Einfluss des Periostes

auf die peripheren, in Weichtheilen verlaufenden Nerven zu zeigen; hierdurch bringe ich gleichzeitig den Beweis bei für den Einfluss des Periostes in den Knochencanälen, sowie umgekehrt einen weiteren Beweis für die Betheiligung des Knochencanales an der Entwicklung der Neuralgie.

Auch selbst bei den peripheren motor. Nerven ist der Knochencanal nicht unwichtig bei der Entstehung von Nervenaffectionen. Der in den Weichtheilen verlaufende Abschnitt z. B. des N. facialis vermag eine weit grössere Infiltration in der Umgebung zu ertragen, als der in der engen Knochenröhre steckende Stamm. Die von Ohrkrankheiten ausgehenden Lähmungen sind daher besonders schwer, weil hier der afficirte Nervenstamm in einem engen Knochencanale liegt.

Isolirte Neuralgieen der peripheren Ausbreitung der Nervenäste sind aus den gleichen Gründen sehr selten, weil sie in Weichtheilen verlaufen; eine Ausnahme bildet daher auch nur der Trigeminus und alle Nerven, die peripher durch enge Knochencanäle verlaufen, weil seine Aeste eben nicht dauernd in Weichtheilen, sondern peripher enge Canäle passiren; aus letzterem Grunde ist auch gerade die Neuralgie des Trigeminus so häufig. Selbst Reize, welche die periphere, in Weichtheile verlaufende Ausbreitung des Trigeminus treffen, rufen daher auch nicht etwa eine Neuralgie dieses betreffenden Endzweiges, sondern fast ausnahmslos eine solche des betreffenden Hauptastes oder des ganzen Stammes resp. eines grossen Theiles desselben hervor. So ist es auch bei der Ischias; es gilt das auch von den Verletzungen der peripheren Nerven durch Stich u. s. w., ebenso auch von den Folgen dieser Verletzungen, von den Adhäsionen, Narben nach denselben, z. B. nach einem Aderlasse, nach einer Verbrennung, einem Schusse, nach einer Operation z. B. am Finger. Ferner gilt dies von Tumoren, Entzündungen u. s. w. in der Nähe der peripheren Nerven. Stets tritt eine Neuralgie des ganzen Stammes durch eine venöse Hyperämie u. s. w. im Intervertebralcanale oder in einem kleinen zugehörigen peripheren Canale auf. Ich behandelte so einen Herrn, bei welchem ich am Finger eine Incision ausführte. Derselbe leidet an Neuralgie des Plex. cervicobrachialis. Die Schmerzen treten hauptsächlich bei Bewegungen des Fingers auf. Es besteht ein Druckschmerz in den entsprechenden cervicalen Intervertebrallöchern.

Die grosse Seltenheit des Befallenseins eines peripheren Zweiges eines sensiblen Nerven, welcher in Weichtheilen verläuft, wenngleich er nicht vom Reize betroffen wird, dahingegen die allerdings auch nicht gerade häufige, aber doch relativ häufige Beobachtung des Befallenseins eines peripheren sensiblen Nervenastes oder Aestchens, welcher durch einen engen Knochencanal verläuft, z. B. die relative

Häufigkeit der isolirten Affection des N. alveolaris inferior allein (mit Ausschluss des Nervus lingualis), dahingegen die Seltenheit der isolirten Neuralgie des in Weichtheilen verlaufenden Lingualis spricht dafür, dass die Enge des Knochencanales und der hierdurch bedingte Druck mit der venösen Stasis und dem Oedem besonders geeignet ist, eine Neuralgie in's Leben zu rufen.

Das Gleiche gilt umgekehrt z. B. auch vom N. zygomaticus, welcher gleichfalls zuweilen, wenn auch selten, isolirt betroffen ist und bleibt, weil er durch einen eigenen engen Knochencanal verläuft. Dass die Weite und Kürze des peripheren Canales ein Wort mit spricht bei der Entwicklung des Nerven, beweist auch der Umstand, dass die nasalen Zweige des Trigeminus selten betheiligt sind, weil sie durch die weite Fissura sphenopalatina verlaufen (Hyrtl).

Es ist aber wie oben gesagt nicht allein der Knochencanal als solcher, sondern auch die Nähe des Knochens, des Periostes, welche leichter eine Affection des Nerven in's Leben ruft. Abgesehen davon, dass das Periost bei der Ischias sich an der ödematösen Schwellung u. s. w. betheiligt, wissen wir, dass Contusionen, wenn sie auch ohne Fractur des Knochens durch eine Quetschung des Periostes und der Weichtheile in der Umgebung und unmittelbarsten Nähe des Knochens eine Infiltration hervorrufen, welche einen weit grösseren Umfang einnehmen und einen hartnäckigen Verlauf zeigen und welche einen längeren Zeitraum zu ihrem Schwinden, zur Resorption des gesetzten Blutes und Exsudates bedürfen, als eine traumatische Infiltration in den Weichtheilen, entfernt von dem Knochen liegend. In der Nähe der Knochen und des Periostes ist also die Infiltration in der Umgebung des gequetschten Nerven weit stärker, als in den Weichtheilen, und diese Infiltration kann auf den Nerven ungünstig einwirken und je nach dem Charakter desselben eine motorische Lähmung oder eine Sensibilitätsstörung, in seltenen Fällen eine Neuralgie hervorrufen. Dies gilt vom Radialis auf seinem spiraligen Verlaufe um den Humerus oder von dem N. ulnar. in der Nähe des Condylus intern.; ferner von dem Nerv. medianus oberhalb des Processus cubitalis. Ich habe so eine langdauernde (½ Jahr) Lähmung des N. radialis nach einer Quetschung desselben ohne Fractur des Knochens, ohne bei der Operation nachweisbare Zerreissung des Nerven beobachtet. Bei der Excision der chronischen Bindegewebswucherung war ich erstaunt, das Fehlen der Knochen- und Nervenverletzung festzustellen. Es bestand nur eine starke Bindegewebswucherung um den unverletzten Nerven oberhalb des Condylus extern. an der vorderen und äusseren Seite des Humerus. Die Excision der Infiltration heilte die Lähmung.

Die Gefährlichkeit der Infiltration in der Nähe des Knochens ist bedingt durch den relativ grossen Blutreichthum, durch die feste Verbindung des Periostes mit dem Knochen und die hierdurch bedingte starke Spannung des chronisch infiltrirten Periostes und folgende Strangulation der Gefässe, an letzter Stelle dadurch, dass bei den Bewegungen des Körpers, bei Erschütterungen desselben die chronische Infiltration mit erschüttert wird und die vom Perioste entspringenden Muskeln an derselben zerren und den Nerven reizen.

Eine Neuralgie beobachtet man zuweilen am N. ulnaris nach Quetschung desselben hinter dem Epicondyl. internus. Die Nähe des Periostes giebt also die Erklärung für die starke Bindegewebswucherung um den Nerven und für die secundäre Betheiligung des Nerven.

Es ist im Obigen nichts Neues mitgetheilt worden bezüglich des Einflusses der Knochencanäle durch ihre Enge, Länge u. s. w. auf die Entstehung der Neuralgie. Dieselben wurden von jeher, besonders insofern es sich um den Trigeminus handelte, angeschuldigt. Daher waren auch die operativen Eingriffe auf die Entfernung des in den knöchernen Canälen verlaufenden Abschnittes der Nerven zur Heilung der Neuralgie durch Resection oder nachher durch die Thier'sche Nervenausreissung gerichtet. Dass der Knochencanal, welcher den Nerven in der peripheren Ausdehnung umgiebt, wirklich an der Entwicklung der Neuralgie betheiligt ist, dafür sprechen aber auch die meist anfänglichen, für die erste Zeit nach der Operation erzielten Erfolge, zuweilen auch die dauernden Erfolge besonders nach der ausgiebigen Thier'schen Evulsion, für welche letztere Angerer und Krause die Heilungsdauer in 43,7 Proc. auf 4 Jahre berechnen.

Es fragt sich nun, wenn die Annahme die richtige ist bezüglich der passiven Congestion in den Knochencanälen als Ursache für die Neuralgie, weshalb der central gelagerte Theil des zweiten Trigeminusastes afficirt wird. Letzteres lässt sich dadurch erklären, dass die venöse Stasis im peripheren Knochencanale, z. B. im Canalis infraorbitalis, wenn sie durch Verengerung der Austrittsöffnung besonders heftig auftritt oder sehr lange gedauert hat und sich zu einem ständigen Oedem, zuletzt sogar zu einer Verdickung der Nervenscheide u. s. w. entwickelt hat, dass alsdann durch den peripheren heftigen Reiz im Canale eine active Hyperämie centralwärts entsteht, die bis zum Foramen rotund. ansteigt und daselbst durch die lange Dauer der Hyperämie in den Venen eine venöse Blutstauung hervorruft, welche durch Behinderung des Blutabflusses seitens der knöchernen Wand des Foramen rotund. daselbst fixirt wird, dass somit dort die gleiche Noxe auch wiederum für den weiter centralwärts am

Foramen rotund. gelegenen Nervenabschnitt und für das Ganglion Gasseri u. s. w. besteht.

Es liegen etwa die gleichen Verhältnisse vor, wie ich sie bei einem Amputationsneurom wenigstens für den peripheren und axillaren Theil des Nerven einmal beobachtete. Bei der Neurombildung genügt anfänglich die Excision desselben zur Heilung der Neuralgie; oft aber haben sich die Folgen auch weiter centralwärts vom Nervenende aus verbreitert, so dass die Entfernung des Nervens, selbst die ausgedehnte Excision des Plexus axillaris nicht mehr genügt.

In einem Falle von Neuralgie des Plex. axill. in Folge eines Amputationsneuroms (Amputatio humeri) hatten die Nerven- und Neuromexcision am Oberarme und die nach einem halben Jahre nachgeschickte Excision des Plex. axill. keinen Erfolg. Erst die Dehnung des Plexus cervico brachialis heilte die Neuralgie. Die primäre periphere Neuromaffectiom führte hier entweder zu einer ascendirenden Perineuritis und zu Adhäsionen in den Intervertebrallöchern oder zu einer venösen Stasis ebendaselbst. Wenn erstere bestanden, so wurden sie durch die Dehnung gelöst, die Infiltration wegmassirt, oder wenn die letztere, die venöse Stasis vorlag, so wurde sie gleichfalls durch die Dehnung weggedrängt; ich nehme das Bestehen der letzteren an. Bei der Operation zeigte sich nämlich, dass besonders der N. ulnaris verdickt und von einem starken Venennetz begleitet war. Letzteres spricht sehr für das Bestehen einer venösen Stasis auch weiter centralwärts in den Intervertebralcanälen.

Einwurf des Bestehens einer Perineuritis in den Knochencanälen.

Es könnte hier noch der scheinbar berechtigte Einwurf gemacht werden, dass wahrscheinlicher eine Perineuritis, selbst eine Neuritis im Canalis infraorbitalis entstehe, weil wir ja selbst für die periphere Ausbreitung in der Gingiva u. s. w. eine Perineuritis oder gar eine Neuritis, mindestens eine active Hyperämie annehmen. Was die Neuritis anbetrifft, so betheiligen sich die Nerven erst sehr spät an der Entzündung in der Umgebung derselben, weil dieselben von einer festen, duraähnlichen und aus der Dura entspringenden Membran umgeben sind. Ich habe dies bei der Synchondrosisresection gesehen, dass bei hochgradigem Processe von Tuberculosis die Nerven makroskopisch unbetheiligt sind. Wir wissen, wie lange die Dura mater dem Eiter bei tuberculösen Knochenprocessen, z. B. des Ohres, der Wirbelkörper oder bei Phlegmonen der Haut, Panaritium u. s. w., widersteht. Dies wird, besonders auch in den Weichtheilen, also in

der peripheren Ausbreitung des Nervus trigeminus der Fall sein, selbst der Eiter verbreitert sich überall anderwärts, ehe er den Nerven betheiligt; erst wenn er unter einem hohen Druck steht, z. B. eines Knochencanales, dann greift er auch die Nervenscheide an und betheiligt die Nervensubstanz selbst, z. B. den N. facialis im Canalis Fallopiae.

Eine Neuritis dürfen wir daher bei diesem relativ geringen Grade der Entzündung wohl ausschliessen.

Selbst bei der Synchondrosis-Tuberculosis oder Eiterung in Folge einer Osteomyelitis, wie uns ein Fall von Osteomyelitis des ganzen Os sacrum jüngst noch zeigte, besteht oft nur eine starke Congestion oder eine Perineuritis, indessen nicht eine sichtbare Neuritis.

Für die traumatischen Fälle von Ischias habe ich überdies durch die Inspection während der Operation nachgewiesen, dass es sich primär jedenfalls in 4 Fällen um eine venöse Stasis und folgendes Oedem, dass es sich einmal in einem anderen Falle (6) um eine venöse Stasis selbst bei einer diabetischen Ischias handelte. In einem anderen Falle (5) bestanden in den Sacralcanälen Verlöthungen um die Nervenwurzeln; es fehlte die venöse Stasis, es bestand eine scheinbare Verdünnung des Nerven, welche ich als Folge der langdauernden venösen Hyperämie und des Druckes seitens derselben bei der besonders heftig verlaufenden und langdauernden Neuralgie ansprach.

Es liegt daher nahe, dass ähnliche Verhältnisse auch bei den übrigen Nerven, z. B. des Trigeminus, vorliegen, dass in ihrem Verlaufe durch den peripheren Knochencanal oder durch das Foramen intervertebrale um die Nerven eine venöse Hyperämie besteht.

Beim Bestehen einer Neuritis oder Perineuritis im Canalis infraorbitalis wäre es unerklärlich, dass niemals an den exstirpirten Nerven oder an den Ganglien anatomische Veränderungen nachgewiesen wurden, wie sie doch beim Bestehen einer Entzündung des Nerven selbst bestehen müssten.

Wir wissen im Gegentheile aber, dass bei den reinen Neuralgien anderer Nerven keine Veränderungen in den Nerven selbst noch im zugehörigen Ganglion bestehen.

Das Bestehen eines grösseren perineuritischen oder neuritischen Blutreichthums hinterlässt post mortem resp. post operationem keine besonderen anatomischen Veränderungen im Nerven selbst zurück, so dass also an dem anatomischen Präparate des exstirpirten Nerven keine besondere Veränderungen gefunden werden konnten, zumal das Präparat bei der Excision der dünnen Infraorbitalnerven, um welche es sich wohl meist bei der Untersuchung handelte, stark lädirt wurde.

Bei dem oft typischen Wechsel der Anfälle und Intervalle muss man das Bestehen einer venösen Stasis annehmen; bei einer Neuritis oder Perineuritis kann nicht ein derartiger Wechsel in dem Verhalten und Umfange der Entzündungsproducte eintreten, dass hierdurch freie Intervalle eintreten. Ich glaube daher auch, dass selbst bei der Ischias, als Vorläufersymptom der Tuberculosis, der Synchondrosis sacroiliaca oder eines centralen cariösen Processes in einem Lendenwirbel nicht von der Betheiligung des Nerven an der Entzündung, sondern von der secundären Congestion im Intervertebralloche als Folge des primären Knochenprocesses, das in noch relativer Entfernung vom Knochenherde liegt, abhängig ist.

Wenn nach meinen Beobachtungen die venöse Stasis für die traumatische Ischias als Ursache derselben zu Recht besteht, so müssten wir auch annehmen, dass dies auch für die entzündlichen und toxischen Formen der Fall ist, wie es sich im Fall 6 zeigte. Für die ersteren lässt sich zumal bei der Ischias z. B. in Folge einer Adnexerkrankung wohl annehmen, dass durch dieselbe eine venöse Stasis centralwärts in den Sacralcanälen um die Wurzeln des Plex. sacralis entsteht, insofern durch die periphere Entzündung eine Behinderung des Blutabflusses eintritt oder eine ascendirende active Hyperämie entsteht, welche durch ihre Lage in den Knochencanälen zu einer passiven Congestion in den wandschwachen Venen sich umbildet.

Bei einer toxischen Infection des Blutes als Folge von Diabetes, Alkoholismus, Influenza u. s. w. könnte man annehmen, dass die Perineuritis sich besonders in den engen Knochencanälen, welche den traumatischen Reizen u. s. w. ausgesetzt sind, geltend macht, wenn eine solche entstehen sollte; in einem Falle (6) wies ich die venöse Stasis nach; ich nehme daher für diese Fälle an, dass in Folge der constitutionellen Erkrankungen eine Disposition zur Entwicklung der venösen Stasis durch die bestehende Erschlaffung und Schwäche der Gefässwände, besonders der Venen, durch Schwächung der Gefässregulatoren geschaffen ist, welche durch irgend eine accidentelle Ursache, z. B. durch einen traumatischen Reiz oder eine stärkere Erschütterung, durch viel Gehen, Laufen u. s. w. völlig zur Entwicklung kommt.

Zum Schluss möchte ich als Beweis der Schuld des Knochencanales an der Entwicklung der venösen Hyperämie und Neuralgie noch Folgendes anführen: Bei der Caries der Synchondrosis sacroiliaca besteht oft als erstes Symptom die Ischias; mit der Resection ist die Ischias geheilt, wenngleich der Nerv doch in den Defect oder vor dem Knochendefect zwischen den beiden Knochenresectionsflächen zu liegen kommt, welcher mit neugebildetem Bindegewebe ausgefüllt wird.

Es besteht bei dieser Ischias in Folge von Caries der Sychondrosis keine Sensibilitäts- oder Motilitätsstörung, also ist der Nerv wohl als solcher noch ganz intact und handelt es sich um eine reine Neuralgie. Hierfür spricht auch, dass der Nerv als solcher nicht verändert, von fungöstuberkulösen Massen nicht angegriffen erscheint, und dass oft sogar nur eine venöse Hyperämie bestand, während nur der Knochen allein getrennt von den Canälen von dem tuberculösen Processe befallen war.

Weshalb antwortet nun die Entfernung der knöchernen Wand und der entzündlichen Blutstasis so vollkommen mit dem Schwinden der Ischias und weshalb entsteht nicht eine Ischias oder besteht die vorhandene Ischias nicht weiter, wenngleich der Nerv in narbiges Bindegewebe gelagert wird?

Die Antwort lautet: weil hier der Widerstand seitens des unnachgiebigen, knöchernen Canales fehlt und die Nervenwurzeln in Weichtheilen gelagert sind, so dass günstige Circulationsverhältnisse bestehen.

Anatomischer Sitz der Anregung zur Einleitung der allgemeinen Hyperämie und des Ischiasanfalles.

Die venöse Hyperämie und die knöchernen Canäle sind also nach Obigem wichtige Vorbedingungen für die Entwicklung und Unterhaltung der Neuralgie. Wir haben bisher nur das Bestehen einer venösen Hyperämie nachgewiesen. Es entsteht nun die Frage, in welchem Gewebe der Sitz der Ursache zur Einleitung der Neuralgie selbst zu sucheu ist, ob in den Nerven selbst und zwar in den sensiblen Fasern derselben, ob in den den Nerven begleitenden sympathischen Nerven oder ob in den begleitenden Gefässen allein.

Ich habe bei der Besprechung der Aetiologie dieselbe vom pathologischen Standpunkte aus betrachtet; wir haben gesehen, dass wir örtliche, ursächliche Veränderungen am Nerven selbst nicht kennen. Ich glaube nachgewiesen zu haben, dass eine venöse Stasis, vorbereitet durch die eigenthümliche anatomische Lage des Venenplexus an den Austrittsstellen aus dem Wirbelcanale in letzterem entsteht, dass dieselbe durch den engen langen Knochencanal und durch die Enge der Ein- und Austrittsöffnung, und ferner meist mittelst eines Trauma sich weiter entwickelt und unterhalten wird. Wir wissen aber nicht, in welchem anatomischen Gebilde die Anregung zur Entwicklung der Congestion seitens des Traumas gegeben wird, ob in den, den leidenden Nerven begleitenden sympathischen Nerven, insofern sie als Vasomotoren die Veränderung der Blutfülle um den Nerven herbeiführen, oder ob die

nachgewiesene passive Blutfülle in der Umgebung des Nerven als Folge der direct eingeleiteten traumat. Gefässmuskellähmung eintritt und durch die Congestion allein die Schmerzempfindung einleitet. Es wäre jedenfalls eine sehr auffällige Thatsache, dass in dem Verlaufe des Nerven oft Jahrzehnte lang durch einen stärkeren auf die sensiblen Nerven ausgeübten Reiz die Schmerzanfälle, die Schmerzempfindungen ausgelöst und durch die gleichen Nervenfasern geleitet werden, ohne dass auf die Dauer der sensible Nerv in toto auch für die anderen Functionsformen desselben gestört würde: für den Tast- und Temperatursinn, ohne dass sich auch auf die Dauer die motorischen Nervenfasern betheiligten, ohne dass an letzter Stelle alsdann auch anatomische Veränderungen in den sensiblen Nervenfasern resp. im ganzen Nerven entstehen, die nachweisbar sind; dieselben sind bis heute allerdings nicht nachgewiesen worden. Man sollte doch eigentlich annehmen, dass der Gefühl-, der Tast- und der Temperatursinn mit erlösche. Letzteres ist indess bei den reinen Neuralgien nicht der Fall. Es bestehen keine anatomischen Veränderungen, noch eine Störung der übrigen sensiblen und motorischen Functionen. Das Fehlen der letzteren lässt sich ungezwungen auch ohne anatomische Veränderungen des Nerven selbst erklären durch die Annahme, dass nicht in dem Nerven selbst, noch in den sensiblen Nervenfasern die anatomischen Veränderungen liegen, sondern ausserhalb desselben, dass in einem andern anatomischen Gebilde die Ursache aufzusuchen ist, und zwar in den begleitenden Gefässen, ferner durch die Annahme, dass die vasomotorischen sympathischen Nervenfasern, welche ja in allen Weichtheilen verlaufen und die Gefässe der Nerven begleiten, und welche daher auch in die Ischiadicuswurzeln eintreten und von welchem der Gefässtonus anerkannterweise überall abhängig ist, ihren Einfluss geltend machen auf die Füllung der die Nervenwurzeln begleitenden Gefässe, dass dieselben ferner durch ein intensiveres Trauma oder durch einen stetig wiederkehrenden leichten traumatischen Reiz vorübergehend gereizt, alsdann die Lähmung der Muscularis aller Gefässe, der Capillaren u. s. w. bedingen; gerade die Abweseuheit der anatomischen Veränderuugen, das Freisein aller anderen Nervenfasern als derjenigen für die Schmerzempfindung, ohne Mitleidenschaft der anderen Functionen der sensiblen und motorischen Nervenfasern des neuralgisch afficirten Nerven, ferner gerade der grosse Wechsel der Schmerzanfälle deutet darauf hin, dass in einem anatomischen Gebilde des Nerven die Ursache für die Neuralgie zu suchen sei, welches seiner ganzen Wesenheit nach einen ähnlichen schwankenden Zustand wie die Neuralgie selbst in seiner äusseren Erscheinung zeigt,

ohne deshalb sein eigenes anatomisches Gefüge zu ändern, noch das Gefüge des benachbarten Nerven wesentlich zu alteriren. Es müsste alsdann jedenfalls noch ein Wechsel in dem Grade der Congestion supponirt werden. Bisher haben wir nur von der passiven Hyperämie gesprochen und deren Bestehen bewiesen; wenn wir indessen den Einfluss der sympathischen Nerven herbeiziehen, so können wir die Hyperämie nicht beschränkt sein lassen auf die Venen allein; der Einfluss der sympathischen Nerven dehnt sich aufs ganze Gefässsystem, auf arterielle Venen und Capillaren aus. Eine passive, dauernd bestehende Hyperämie allein erklärt uns auch nicht den Wechsel der Symptome. Es führt uns also obige Betrachtung mit Gewalt auf die verschiedene Füllung aller den Nerven begleitenden Gefässe hin, worauf auch schon Henle und Edinger aufmerksam machen; ersterer macht hierfür die Austrittsstelle aus dem Wirbelcanal und die ungünstige Beschaffenheit des Venenplexus für den Blutabfluss verantwortlich, letzterer schuldigt ausserdem die Vasomotoren an als die Vermittler der verschiedenen Füllung der Gefässe. Beides trägt nach meiner Meinung zur Entwicklung der allgemeinen activen Hyperämie bei. Es besteht, wie ich in operatione nachgewiesen habe, die starke venöse Hyperämie um die Wurzeln des Ischiadicus. Die venöse Hyperämie ist Folge des behinderten Blutabflusses in den Venenplexus um die Nerven. Vorbereitet ist diese passive Hyperämie durch die anatomische Lage der Venen in den Sacrallöchern, durch den in denselben oft bestehenden hydrostatischen Druck, eventuell durch eine bestehende Schwächung der Gefässwände u. s. w.

Die venöse Hyperämie wird gesteigert durch Tumoren im kleinen Becken, durch Kothstauung im Rectum, durch periphere Entzündungen im kleinen Becken u. s. w.

Mit dem Bestehen der venösen Stasis durch die ebenerwähnten Ursachen herbeigeführt, ist indess noch nicht erklärt das Entstehen des Anfalles; sie bildet nur die disponirende Ursache für das Entstehen des Anfalles selbst. Es könnte dieses nur dann der Fall sein, wenn wir annehmen, dass plötzlich eine bedeutende Steigerung des Blutgehaltes durch irgend eine Ursache einträte. Näher liegt es, die Ursache in den Nerven der Gefässwand zu suchen; den Einfluss der sympathischen Nerven können wir daher hier nicht umgehen.

Durch ein Trauma, durch die traumatische Erschütterung der unteren Extremität und des Beckens, welche von Letzterem direct den Gefässen in den Sacralcanälen übermittelt wird, werden die Vasomotoren, die den Nerven begleitenden sympathischen Nervenfasern,

die ohnedies durch den seitens der venösen Stasis übermittelten Druck gereizt werden, noch stärker irritirt und es tritt in Folge dessen eine Lähmung der Gefässmusculatur, eine allgemeine Hyperämie ein. Es wäre allerdings auch denkbar, dass die Musculatur der Gefässe durch das Trauma selbst und allein ohne Vermittelung der sympathischen Nerven direct erschüttert und gelähmt würde; indessen fehlt hierfür die Analogie in der Physiologie. Ein traumatischer Reiz, welcher auf das kleine Becken ausgeübt wird, steigert also die venöse Hyperämie und ruft durch diese eine allgemeine Hyperämie der Gefässe hervor entweder durch Vermittelung der Vasomotoren oder durch die directe Lähmung der Gefässmuskeln. Bei einer Veränderung des Gefässtonus müssen wir aber hier wie allerwärts die Vermittelung durch die Vasomotoren annehmen.

Acceptiren wir also die Anschauung des vasomotorischen Einflusses der sympathischen Nervi nervorum, so lässt sich, wie oben gezeigt, ungezwungen annehmen, dass derselbe ganz besonders an der Stelle zur Geltung kommt, wo die den Nerv. ischiadicus begleitenden sympathischen Nerven in einem engen Kanale verlaufen, wodurch einestheils die Uebermittelung eines Trauma, einer Erschütterung erleichtert wird und wo andererseits durch die Raumbeschränkung eine venöse Stauung leicht entsteht, unterhalten und gesteigert wird, und wo für die untere Extremität schon durch den hydrostatischen Druck resp. durch die Schwäche der Venenwand eine venöse Hyperämie besteht, so dass also die venöse Stasis in den Knochencanälen eine druckreizende Wirkung auf die begleitenden Nervi sympathici ausübt.

Die venöse Hyperämie entsteht also durch's Trauma u. s. w. direct, die allgemeine Hyperämie indessen durch Reizung der sympathischen Nerven seitens der ersteren. Es besteht also ein Circulus vitiosus. Die Erschütterung des Beckens bedingt durch die leichte Uebertragung der Knochenerschütterung auf die Vasomotoren in Folge des engen Anliegens des Nervenstammes die Reizung der Vasomotoren und diese bedingt ihrerseits die Lähmung der Gefässmusculatur und ferner die starke Blutüberfüllung, die oft schon durch den hydrostatischen Druck in der unteren Extremität besteht. Die letztere wird unterhalten durch die Enge des Canales und besonders des Ausführungsganges desselben, wodurch wiederum ein dauernder Druckreiz seitens des Blutes auf die Vasomotoren ausgeübt wird und eine allgemeine Hyperämie entsteht. Durch Ruhe, Ableitung auf dem Darm gleicht sich die Ueberfüllung aus die verengernden sympathischen Nervenfasern erhalten

das Uebergewicht, aber durch die Wiederkehr der Erschütterung oder irgend einer anderen Ursache beginnt das perverse Spiel von Neuem.

Physiologische Begründung der Entstehung der die Ischias verursachenden allgemeinen Hyperämie.

Ich muss hier vorab einige physiologische Fragen streifen. Wir lernen hierbei noch neue Ursachen für die Entwickelung der venösen Stassis u. s. w. kennen, welche zum Theil schon berührt wurden.

Die Gefässmuskeln können auf zweifache Weise beeinflusst werden von dem sie begleitenden sympathischen Nervenfasern der Vasomotoren; es giebt solche, welche gereizt, eine Erweiterung der Gefässe bedingen und andere, welche eine Verengerung hervorrufen. Nach Claude Bernard, Braun Sequard, Schiff, Ludwig hat die Durchschneidung des Halssympathicus eine Erweiterung der Arterien und Venen des Ohres zur Folge; das Blut strömt schneller durchs Ohr, das angeschnittene Ohr blutet stärker, das Blut wird röther. Eine Reizung des Halssympathicus hat die Verengerung der Blutgefässe des Ohres bis zum Verschwinden zur Folge, das venöse Blut strömt langsam durchs Ohr, ist dunkel, beim Anschneiden des Ohres fliesst wenig und dunkles Blut ab.

In allen Arteriengebieten treten sympathische Nerven zu den Gefässen, welche den gleichen Einfluss auf die Blutgefässe haben. Diese Nerven laufen von den Centralorganen in die vorderen Nervenwurzeln und verbreiten sich in sympathischen Bahnen weiter durch den ganzen Körper; dieselben gehen in das sympathische Geflecht über, welches die Gefässe umgiebt. Die Reizung der sympathischen Nerven hat eine Verengerung, die Durchschneidung eine Erweiterung der Gefässe zur Folge.

Es giebt auch gefässerweiternde Nerven; dieselben kommen von den hinteren Wurzeln der Lendennerven (Stricker).

Bei Reizung des Nerv. lingualis schwellen die Gefässe, die Art und Ven. sublingual. der Glandula sublingualis an; das Blut wird heller, es treten Pulsationen ein. Wenn die gefässerweiternden und verengernden Gefässe gemischt zusammenlaufen, ist es schwer, den Einfluss der einzelnen Nervenarten nachzuweisen, die gefässerweiternden Nerven erhalten alsdann meist durch die Reizung das Uebergewicht über die verengernden Nerven; bei gleichzeitiger Reizung ist stets die Nachwirkung eine starke Gefässerweiterung.

Bei der Durchschneidung eines Nervenstammes tritt bald eine Degeneration des peripheren Stumpfes ein; reizt man nun den degenerirenden Nerven gleich nach der Durchtrennung, so tritt noch eine Contraction der Gefässe ein, nach 4 Tagen tritt keine Contraction der Gefässe mehr ein, sondern nur eine Erweiterung; auch gleich nach der Durchschneidung ruft eine schwache Reizung eine Gefässerweiterung hervor.

Die Gefässerweiterung hält bei der Reizung beider Nervenarten länger an als die Verengerung.

Die Gefässmuskeln sind drei Centren unterstellt:

Das Hauptcentrum der gefässverengernden Nerven ist das Kopfcentrum, das zweite das Rückenmarkscentrum, dass dritte die peripheren Ganglien, welche letztere auch nach der Isolirung von dem Kopf- und Rückenmarks-

centrum noch stark wirken. Die Gefässmuskeln sind für gewöhnlich in grösserem oder geringerem Grade verengert, durch Reizung der gefässerweiternden Nerven werden die Muskeln der Gefässe geschwächt; es tritt eine Gefässerweiterung ein. Bei Erschlaffung der Gefässwand sammelt sich das Blut besonders in den Venen an, weil sie eine grössere Capacität hat und weil die Venenwände weniger Widerstand dem centralen Blutdrucke wegen ihrer geringeren Elasticität als diejenigen der Capillaren und Arterien entgegensetzen.

Aus obigen physiologischen Sätzen ergiebt sich, dass der Blutreichthum um den Plexus entstehen kann entweder durch einen Reiz, welcher besonders die gefässerweiternden Fasern trifft; derselbe könnte sich allerdings auch entwickeln durch einen Reiz, welcher so stark und anhaltend ist, dass die gefässverengernden Nerven gelähmt würden, wie z. B. bei der Durchschneidung des gefässverengernden Nerven eine Erweiterung der Gefässe eintritt. Bei einem Reize aber, welcher die dicht nebeneinander liegenden gefässerweiternden und verengernden sympathischen Nerven trifft, erhalten die ersteren meist das Uebergewicht, so dass eine Gefässerweiterung eintritt; bei gleichzeitiger Reizung beider Nervenarten ist stets die Nachwirkung eine starke Gefässerweiterung; eine schwache Reizung der verengernden Nerven wird von einer stärkeren Reizung der erweiternden Nerven überwunden. Es sind daher die erweiternden Nerven erregbarer als die verengernden; die gefässerweiternden Nerven haben also im Allgemeinen auf Reize hin das Uebergewicht über die verengernden. Es bleibt für das Endresultat gleichgültig, ob wir annehmen, dass die gefässverengernden durch zu starke Reize gelähmt werden, woraus eine Gefässerweiterung resultirt, die so lange anhält, bis der Reiz vorüber ist, womit die gefässverengernden Nerven wieder in Kraft treten, oder dass die gefässerweiternden Nerven durch den traumatischen Reiz gleich getroffen werden, woraus gleichfalls eine Gefässerweiterung resultirt, die so lange anhält, als der Reiz dauert. Der Umstand, dass bei Reizen, welche die dicht zusammenlaufenden sympathischen gefässerweiternden und -verengernden Nerven treffen, wie sie wohl bei den Nervenwurzeln stets liegen die gefässerweiternden Nerven das Uebergewicht über die verengernden erhalten, und dass bei gleichzeitiger Reizung beider Nervenarten die Nachwirkung stets eine starke Gefässerweiterung ist, bestimmt mich dazu, anzunehmen, dass durch den einmaligen starken oder durch den langdauernden schwachen traumatischen Reiz besonders die gefässerweiternden Nervenfasern getroffen, das Uebergewicht erhalten.

Wenn bei der Ischias eine Gefässerweiterung durch einen traumatischen Reiz eingetreten ist, so sollte man annehmen, dass bei der

Operation auch besonders die arteriellen Gefässe, die Capillaren, sich stark erweitert vorgefunden hätten. Dass ferner die Farbe der Venen hellroth gewesen wäre, das war indessen nicht der Fall! Das Gefässnetz, welches die Plenuswurzeln umgab, war wenigstens nicht sichtbar hellroth. Allerdings ist nicht zu vergessen, dass hierbei vorausgesetzt wird, dass die Operation gerade im bestehenden Anfalle ausgeführt wurde.

Die allgemeine Gefässerweiterung hält nur so lange an, als der Anfall dauert. Ferner ists auch noch möglich, dass das Oedem die arterielle überdies ev. zwischen den Nervenbündeln gelagerte Röthe verdeckte. Die Venen werden ausserdem wegen ihrer grösseren Capacität und wegen ihrer geringeren Elasticität ihrer Wandung stärker mit Blut gefüllt, müssten aber im Anfalle hellrothes Blut enthalten; Letzteres war nicht der Fall.

Die Venen waren allerdings stark erweitert, stärker gefüllt, bildeten aber ein dunkles strotzend gefülltes Gefässnetz um die Nervenwurzeln.

Es lässt sich verstehen, dass die Venen, wenn sie häufiger durch voraufgegangene Anfälle erweitert worden sind, durch den stets hierbei eintretenden grösseren Blutgehalt, nachher dauernd, auch im Intervalle erweitert bleiben und dass sie auch ausserhalb des Anfalles dunkles Blut enthalten.

Hierbei sind auch noch andere physiologische Gesetze zu beachten.

Die Blutvertheilung hängt im menschlichen Körper ab: theils und zwar in erster Linie von den Nerven und theils von mechanischen Bedingungen.

Aus letzterem Grunde sind bei aufrechter Stellung besonders die Venen durch den einfachen hydrostatischen Druck in der unteren Extremität erweitert und enthalten 100 g (nach Mosso) mehr Blut in der aufrechten Stellung als im Liegen. Der hydrostatische Druck allein also genügt zur Erklärung des grösseren Blutreichthums in den wenigen Widerstand leistenden Venen der unteren Extremität; wir nehmen hier keinen directen Nerveneinfluss an. Die Venenerweiterung lässt sich mechanisch erklären.

Die Gefässnerven haben aber auch einen grossen Einfluss auf die Blutvertheilung im Körper. Jeder Körpertheil enthält unter normalen Verhältnissen gerade die Blutmenge, welche er benöthigt; derselbe erhält aber durch Erweiterung seiner Gefässe um so mehr Blut, je kräftiger die Thätigkeit in demselben ist; gleichzeitig wird die Blutmenge in anderen Körpertheilen, z. B. in den Brust- und Unterleibsorganen, bei intensiver Thätigkeit der Extremitäten verringert. Der thätige Körpertheil erhält also eine grössere Blutzufuhr, als der nicht thätige.

Bei intensiver Muskelarbeit erweitern sich Muskel- und Hautgefässe, während die vom N. splanchnicus innervirten Gefässe sich verengern unter Erhöhung des Blutdruckes in denselben. In der aufrechten Stellung besteht also in Folge des hydrostatischen Druckes eine Erweiterung der Venen der unteren Extremität sowie auch in den Sacralcanälen, in den Ven. sacrales laterales; dieselbe wird noch gesteigert bei grosser Thätigkeit der unteren Extremität, wenn die physiologe Grenze der Leistungsfähigkeit, weil die thätigen Körpertheile mehr Blut enthalten, sowohl nach der Seite der Zeitdauer, als nach der Grenze der Intensität der Thätigkeit hin überschritten wird. Durch die heftige Muskelanstrengung wird die Thätigkeit des Herzens und der Athmung gesteigert und der Blutabfluss in die Vena cava und in den Vorhof des Herzens behindert, so dass zu dem hydrostatischen Drucke in den unteren Extremitäten noch der Druck seitens der Behinderung des Blutabflusses zu den Brustorganen kommt.

Wir ersehen also hieraus, dass noch viele andere Momente mit betheiligt sind bei der Entwicklung der venösen und selbst der allgemeinen Hyperämie.

Die nachgewiesene passive Hyperämie in den Venen der Sacralcanäle (in den Endzweigen der Sacrales laterales) erhält also zum Theile ihre Erklärung durch den hydrostatischen Druck, durch die intensive Thätigkeit der unteren Extremitäten (hierbei entsteht eine allgemeine Hyperämie in den betreffenden Gefässen) und durch die Behinderung des Blutabflusses in die Brustorgane; bei der intensiveren Thätigkeit des Körpers wird also die venöse Hyperämie noch verstärkt. In diesem Verhalten allein schon liegt das Bestehen der grösseren Disposition zur Entwicklung einer den Nerven schädigenden Blutfülle, in den Sacralcanälen, welche um so bedenklicher wird, als sie sich in einem knöchernen, unnachgiebigen Canal mit engerer Ein- und Austrittsöffnung abspielt.

Der enge Canal, besonders die engen Ausführungsöffnungen desselben steigern, wie wir schon früher sehen, die venöse Blutfülle, bis dieselbe den Canal ganz ausfüllt. Die knöcherne starre Wand verhindert alsdann die vollste Entwicklung der Blutfülle und bewirkt, dass der Druck seitens des vermehrten Blutgehaltes sich besonders nach dem Centrum hin, nervenwärts geltend macht. Die starre Wand wirkt hier ähnlich einer elastischen Binde, welche um ein mit Varicen behaftetes Bein gelegt ist. Die elastische Binde verhindert die Venen, dem durch das Stehen und Gehen bedingten erhöhten intravenösen Druck durch entsprechendes Nachgeben ihrer Wandung Folge zu leisten und ruft in Folge dessen eine retrograde Stauung in den Capil-

laren, selbst Arterien hervor unter den bekannten Symptomen: des Klopfens, Ameisenkriechens, der ausstrahlenden Schmerzen u. s. w. Setzen wir das Bestehen der obenerwähnten zum Theil passiven, zum Theil activen Hyperämie, entstanden in Folge der drei oben erwähnten physiologischen Ursachen, so kann dieselbe durch die früher erwähnten Ursachen, Trauma, Erschütterung des Beckens u. s. w. noch verderblicher beeinflusst werden. Traumatische Erschütterungen könnten in dreifacher Weise wirken, und zwar:

1. dadurch, dass durch den mechanischen Reiz der Musculatur der 3 Gefässarten: Venen, Capillaren, Arterien, direct gelähmt werden, sodass eine allgemeine Hyperämie, besonders aber in den Venen mit den nachgiebigen Wänden entstünde, ohne Vermittlung der Einwirkung der sympathischen Nerven. Diese Art der Entstehung muss man von der Hand weisen; es widerspricht den physiologischen Anschauungen, dass durch einen traumatischen Reiz allein eine Erweiterung der Capillaren eintritt.

2. könnte man annehmen, dass durch den mechanischen Reiz die bestehende venöse Hyperämie, herbeigeführt: durch den hydrostatischen Druck u. s. w. noch stärker entwickelt werde, und dass diese plötzlich verstärkte venöse Hyperämie allein durch Druck auf den sensiblen Nerven den Schmerz auslöst. Aus den gleichen Gründen, wie oben erwähnt, müssen wir dies auch als nicht wahrscheinlich abweisen; es ist ausserdem nicht denkbar, dass durch ein Trauma, durch eine reizende Erschütterung die in der Wandung der Gefässe liegenden sympathischen Nerven umgangen werden sollten. Die Erklärung hat allerdings das Bestechende für sich, dass die bestehende Erweiterung, wie sie durch die physiologischen Gesetze als bestehend sich beweisen lässt, und wie sie in operatione als bestehend vorgefunden wurde, nur verstärkt zu werden braucht, was ja durch einen mechanischen Reiz entstehen könnte, um den Schmerz auszulösen.

An 3. Stelle könnten auch die sympathischen Nerven durch Erweiteren ohne das Dazwischentreten der venösen Hyperämie von dem traumatischen Reiz getroffen werden, so dass durch sie die allgemeine Hyperämie und mit ihr der Ischiasanfall entsteht. Wir wissen indessen, wie wir oben sahen, dass sich nach den oben erwähnten physiologischen Gesetzen sehr leicht eine venöse Stasis entwickelt, gerade so wie wir sie so oft in den Venen der unteren Extremität, welche des Gegendruckes seitens der activen Muskeln entbehren, beobachten. Die venöse Hyperämie besteht daher wahrscheinlich lange vorher, ehe die Ischias entsteht, ohne besondere Erscheinungen, ausser etwa eines vagen Druckschmerzes, welcher sich nach langer Arbeit, nach grossen Strapazen, nach einer Erkrankung, bei geschwächter

Constitution u. s. w. einstellt. Dieselbe hat doch nicht stets die Ischias zur Folge. Es liegt daher viel näher, dass die passive Congestion bestand, ehe die Ischias sich entwickelte. Hierzu kommt noch, dass das Bestehen der passiven Congestion bei Ischias 5 mal in operatione nachgewiesen worden ist, und dass die active allgemeine Hyperämie, wenngleich 5 Monate nach dem ersten Anfall schon die Operation ausgeführt wurde, nicht bestand. Man könnte gegen diese in operatione gemachte Beobachtung einwenden, dass die häufig wiederkehrende allgemeine Hyperämie allmählich in den weniger Widerstand leistenden Venen bei dem längeren Bestehen der Ischias von 4 Monaten zu einer dauernden geworden wäre. Ich führe auch noch an, dass oft bei Leuten, die überhaupt an Varicen leiden, Ischias entsteht.

Die vierte Annahme hat am meisten für sich; dass nämlich durch die bestehende venöse Stasis bei dem Reize seitens einer neuen Noxe, einer grösseren Anstrengung eine stärkere venöse Stasis sich entwickelt, welche reizend auf den gefässerweiternden sympathischen Nerven einwirkt und eine allgemeine Hyperämie mit dem Ischiasanfall einleitet. Es bestand im freien Intervalle also eine venöse Hyperämie, die disponirende Ursache, durch eine neue Noxe vermehrt, wirkt sie durch den Druckreiz auf die gefässerweiternden Nerven ein und ruft durch den Druckreiz seitens der jetzt entstehenden activen, allgemeinen, arteriellen Hyperämie auf die sensiblen Nerven den Schmerz hervor.

Ich habe im Vorhergehenden den Versuch gemacht, den pathologischen Befund nach der physiologischen Seite hin in seiner ursächlichen Beziehung zur Hervorrufung eines Ischiasanfalles zu betrachten und zu ergänzen und die verschiedenen Möglichkeiten der Wirkungsweise desselben in der Entwicklung des Anfalles physiologisch zu erklären. Jedenfalls sind die anatomische Beschaffenheit des Venenplexus, der hydrostatische Druck, die vermehrte Blutfülle in den Venen, herbeigeführt durch die intensive Thätigkeit der unteren Extremität, die grosse Länge und Enge der knöchernen Canäle und die Enge der Ein- und Ausführungsgänge, die leichte Uebertragung jeder Erschütterung des Körpers auf den Inhalt der Canäle wesentlich mitbetheiligt bei der Entwicklung der venösen Hyperämie. Die bestehende venöse Hyperämie spielt ferner jedenfalls mit die Hauptrolle bei der Entwicklung des Ischiasanfalles entweder durch den directen Druck auf die schmerzleitenden Nerven oder was wahrscheinlicher ist, dient letztere als disponirende Ursache für die Entstehung einer secundären allgemeinen, den Ischiasanfall selbst einleitenden Blutfülle, welche ausgelöst wird durch den Reiz seitens ersterer, seitens der durch

einen traumatischen Reiz plötzlich gesteigerten venösen Hyperämie auf den sympathischen gefässerweiternden Nerven.

Diese 4. Art der Entstehung erklärt am natürlichsten, weshalb die Ischias fast nur dem kräftigen und dem höheren Alter angehört, in welchem auch die Einwirkung des hydrostatischen Druckes bei der im Alter entstehenden Schwächung der Venenwandung einerseits, und in welchem andererseits die Folgen der stärkeren Thätigkeit der unteren Extremität sich verderblicher geltend machen resp. in ihren Folgen gemacht haben, als in der Jugend; sie erklärt uns auch, dass die cervico-brachiale Neuralgie relativ selten beobachtet wird, weil dort der hydrostatische Druck fehlt. Ob die hydrostatische venöse Stasis der Entwicklung der Ischias mit Sicherheit von Anfang an vorausgeht, was ich annehme, und den Anfall der allgemeinen Hyperämie und des Ischiasanfalles erst einleitet oder ob die nachgewiesene venöse Stasis Folge einer häufig wiedergekehrten allgemeinen Hyperämie und einer langdauernden Ischias ist, kann ich bis heute nicht mit absoluter Sicherheit, indessen mit grosser Wahrscheinlichkeit entscheiden, da ich nur Fälle operirt habe, wo die Ischias schon lange Zeit bestand und sehr heftig verlief. Im Uebrigen ist dies einstweilen für unser Thema relativ gleichgültig. Bei einer frühzeitigen Operation müsste man, insofern nach jedem Ischiasanfalle die allgemeine Hyperämie schwindet und insofern die Venenerweiterung erst allmählich durch die häufigen Anfälle und durch die häufigen hiermit verbundenen Ausweitungen der Venenwand zu einer dauernden sich herausgebildet hat, noch das Fehlen der Venenerweiterung constatiren können. In einem Falle (Fall 1 in unserer Tabelle, Fall 4 der Zeitfolge nach) ward die Operation frühzeitig. etwa 4 Monate nach der Entstehung der Ischias ausgeführt; hier bestand aber auch die stark ausgeprägte venöse Hyperämie; daher wird die 4. Art der Entwicklung des ischiadischen Anfalles wohl vorliegen. Ich glaube daher, dass die hydrostatische Venenerweiterung auch primär als ursächliches Moment der Ischiasentwicklung vorausgeht, weil das Bestehen einer der Ischiasanfälle vorausgehenden Hyperämie aus den physiologischen Gesetzen bei der grossen Thätigkeit der Beine, bei der Enge des Canales sacrales bei der ungünstigen Lage der Venae sacrales sich so gut erklären lässt, weil sie uns eine Deutung giebt für das starke Prävaliren der Ischias gegenüber der Cervicobrachialneuralgie und, weil sie an letzterer Stelle auch die gute Wirkung der verschiedenen Mittel klar legt gegen die Neuralgie durch Beförderung des Blutabflusses von den Sacralcanälen resp. durch Verminderung des Blutzuflusses u. s. w.

Wirkung der verschiedenen Mittel gegen die Neuralgie.

Es empfiehlt sich hier, unter Anlehnung an die aufgestellte Theorie die Wirkung der verschiedenen Mittel gegen die Ischias etwas genauer zu besprechen.

Alle gegen die Ischias empfohlenen Mittel sind darauf gerichtet, eine Verminderung des Blutzuflusses, resp. Beförderung des Blutabflusses zu erzielen: Bettruhe, Ableitung auf den Darm, auf die Haut, Unterbrechung der Arbeit, Höherstellen des unteren Bettendes u. s. w.

Durch Ableitung auf die Haut: Jodtinctureinpinselung, Blasenpflasterapplication, warme Einpackung u. s. w. entsteht eine Blutfülle der Capillaren, der Hautgefässe und eine dementsprechende Entlastung der tieferen Gefässe.

Diese Mittel wirken durch Ableitung des Blutes nach einer anderen Seite. Dasselbe gilt von der Massage-Heilgymnastik, unblutigen Dehnung des Nerven; sie vermindern den Blutzufluss zur leidenden Stelle und leiten das Blut aus den Sacralcanälen nach einer anderen Seite hin ab.

Die unblutige Dehnung wirkt in ähnlicher Weise wie die blutige, indessen nicht so intensiv und mehr durch die häufige Wiederkehr der einzelnen, das physiologische Maass der Bewegungen der Glieder zu einander überschreitende Flexionen und Streckungen. Ich verweise daher auf die blutige Dehnung.

Die Wirkung der blutigen Nervendehnung

ist in der verschiedensten Weise gedeutet worden.

Der Fall Nussbaum, in welchem eine Contractur des Armes in Folge eines Schlages seitens eines Gewehrkolbens in den Nacken und auf den Ellbogen bestand, und in welchem sich ein secundärer Abscess im Nacken entwickelt hatte, ward die Heilwirkung der Dehnung so gedeutet, dass Adhäsionen bestanden und dass dieselben gelöst wurden. Nussbaum leugnet jedoch das Bestehen der Adhäsionen. Vielleicht bestanden sie in den Intervertralcanälen.

Vogt deutet die Wirkung der 12 von ihm gesammelten Fälle durch Verminderung der Reflexerregbarkeit des Nerven. Der Nerv ist nur dehnbar in den Grenzen der physiologischen Bewegungen der Körpertheile gegeneinander. Eine Dehnung über die physiologischen Grenzen hinaus führt zur Continuitätstrennung der einzelnen Theile des Nerven. Eine Continuitätstrennung kann eine heilende Wirkung nicht ausüben; daher liegt die Wirkung nicht im Nervenstamme.

Gussenbauer sagt dagegen, dass der Nerv keine homogene

Masse sei, sondern aus verschiedenen Geweben, aus Achsencylindern und Nervenscheiden bestände, Blutgefässzerreissungen hat nun Vogt schon nachgewiesen. Gussenbauer meint nur, dass einzelne Theile über die Elasticitätsgrenzen hinaus gedehnt, zerrissen, wenn die Zerreissung auch mikroskopisch nicht nachweisbar wäre.

Cattani wies nun wirklich nach, dass durch die Dehnung an den gedehnten Nerven ähnliche degenerative und regenerative Veränderungen vorkommen, wie an den Nerven nach Durchtrennungen derselben, und zwar an den oberflächlich gelegenen Nervenfasern; die letzteren griffen aber wenig in die Tiefe; diese oben erwähnten Veränderungen verbreiten sich wenig nach dem Centrum und nach der Peripherie hin. Er wies nämlich nach, dass direct an die Verletzung anschliessend zickzackförmige Zerreissungen in den Achsencylindern und ein Auseinanderweichen der Markscheide an den Ranvier'schen Schnürringen entstehen; die Schwann'schen Nervenscheiden wären dabei intact.

Es folgt nun der Verletzung der Zerfall der Achsencylinder in immer kleinere Fragmente u. s. w., wie es bei der Regeneration der Nerven nach der Durchschneidung beobachtet wird.

Gussenbauer, Claude Bernard u. A. wiesen nun noch nach, dass die mechanische Wirkung der Nervendehnung sich auch centralwärts, also bis zu den Nervenwurzeln selbst, zum Rückenmark fortpflanze.

Wie ich oben schon hervorhob, hat man nachgewiesen, dass die Wirkung der Dehnung sich bis zur Dura mater fortpflanzt und die letztere sich bei der Nervendehnung an der Austrittsstelle aus dem Schädel oder Rückenmarkscanale in den betreffenden Knochencanal einsenkt (v. Baracz).

Die Nervendehnung soll also nach den letzteren eine Degeneration der Achsencylinder hervorrufen, als Folge der zickzackförmigen Einrisse in denselben; die letzteren sollen besonders an den Achsencylindern entstehen, die schon vorher besonders in der Function gleichfalls gestört waren.

Vielleicht dürfte diese Wirkung der Nervendehnung für diejenigen Fälle Geltung haben, wo sich secundär eine Neuritis entwickelt hat, wo also keine reine Neuralgie besteht.

Als zweite Art der Wirkung wird das Zerreissen von bestehenden Adhäsionen in der Umgebung der Nerven angeführt.

Solche Adhäsionen bestanden in dem fünften operirten Falle. Dass dieselben gelöst und zerreissen können, besonders wenn die Dehnung möglichst nahe an der Incisura ischiadica ausgeführt wird, dürfte wohl

einleuchten, wenn wir in Betracht ziehen, dass der gedehnte Nerv die Dura mater mit in die Foramina intervertebralis einsenkt.

Durch die Dehnung werden etwaige Infiltrationen, Periostverdickungen, Bindegewebsneubildungen in der Umgebung des Nerven selbst gewissermassen mechanisch gepresst und wie durch Massage zur Resorption geführt. Dieselbe wirkt somit auch in den Fällen, wo secundär eine Perineuritis entstanden ist. Die Ueberfüllung mit Blut, die venöse Stasis, das Serum in der Umgebung der Nerven und im Nerven selbst wird durch Andrücken des Nerven an die knöcherne Wand fortgepresst, in andere Blut- und Lymphbahnen geleitet. Wenn gleichzeitig Blutgefässe durch die Dehnung, wie Voigt nachwies, zerreissen, so könnte man auch annehmen, dass dieselben veröden und der Eintritt der Blutüberfüllung hierdurch für die Zukunft gehindert wird. Wie ich früher schon mittheilte, schuldige ich als häufigste Ursache für die Ischias die venöse Blutüberfüllung an. Es wäre also durch die bessere Ableitung des Blutes als Folge der Dehnung die Wirkung derselben erklärt; durch dieselbe wird der Reiz seitens der Blutüberfüllung auf die Vasomotoren aus dem Wege geräumt. Man führt auch zur Erklärung der Wirkung an: die auf Tage und Monate ausgedehnte, nachgewiesene Herabsetzung der Nervenleitung und die hierdurch vielleicht bedingte Herabsetzung der pathologisch gesteigerten Reizbarkeit für periphere oder centrale Eindrücke.

Die Nervendehnung wird sich besonders dort geltend machen, wo der Nerv fixirt ist, d. h. in den Canales sacrales, wohin ich auch den Sitz der Erkrankung verlege. Der Nerv erhält eine feste Stütze 1. durch den Uebergang der Dura mater in die Nervenscheide der Nervenwurzeln, 2. durch die Verbindung der Nervenscheide mit dem Perioste des Canales, 3. durch die winkelige Umgebung an der Austrittsstelle aus dem Sacralcanale ins kleine Becken und 4. durch die dortige Verbindung mit dem Rande der sich verengernden Oeffnung. Die dehnende Kraft macht sich nun sowohl central als centripetal geltend, kommt aber besonders an ihrem Fixationspunkt in den Knochencanälen zur Geltung.

Die Nervendehnung lässt aber oft im Stiche oder wirkt nur vorübergehend, dieselbe kann wohl eine Adhäsion des Nerven zerreissen, indessen nicht für immer die Wiederverwachsung derselben hindern, oder es kann die Dehnung mechanisch die Blutüberfüllung, eventuell das bestehende Oedem oder bei der Perineuritis die entzündliche leichte Infiltration für den Augenblick beheben, oder bei bestehender Neuritis die Achsencylinder zerreissen, aber es bleibt dabei immer fraglich, ob die Blutüberfüllung u. s. w. nicht wiederkehrt.

Am leichtesten liesse sich die Heilung der venösen Stasis erklären, wenn man nachweisen könnte, dass mit der von Vogt nachgewiesenen Gefässzerreissung, die eine ausgiebige sein müsste, eine Verödung der Gefässe einträte. Eine vorübergehende mechanische Entleerung würde wohl wenig nützen können, und selten von dauerndem Erfolge sein.

Die Wirkung würde noch anhaltender und intensiver sein, wenn die physiologisch-anatomischen Verbindungen im Sacralcanale mit der Wand, besonders aber wenn die Verbindungen des Nerven an der Austrittsstelle des Canales mit dem Rande derselben zerrissen, wodurch der Blutabfluss gefördert würde.

Es lässt sich die Wirkung auch durch die Annahme erklären, dass die gefässerweiternden Nerven zerreissen oder gelähmt werden, so dass die gefässverengernden sympathischen Nerven das Uebergewicht über die gefässerweiternden Nerven erhalten, oder dass die gefässverengenden Nerven primär gereizt werden und das Uebergewicht über die gefässerweiternden Nerven erhalten. Physiologisch erhalten indessen bei starkem oder längerem Reize die gefässerweiternden Nerven das Uebergewicht; wir müssen daher zu ersterer Erklärung zurück greifen. Die letztere könnte nur bei der unblutigen Dehnung herangezogen werden, insofern der Reiz hierbei ein geringer ist und die einzelnen Sitzungen nicht lange dauern und nach längeren Pausen sich wiederholen.

Wirkung der Excisio resp. Evulsio nervi.

Die Nervenexcision oder -evulsion kann nur an rein sensiblen Nerven gemacht werden, sie wird am häufigsten am Trigeminus ausgeführt; daher wird die Nervendehnung bei den gemischten Nerven die bevorzugte Operation bleiben; wenn sie fehlschlägt, so empfehle ich der Entfernung des knöchernen Canales die Einbettung des Nerven in Weichtheile: vorauszuschicken; erst an letzter Stelle könnte für unheilbare Neuralgieen des Ischiadicus die intraspinale Blosslegung und Resection der hinteren sensiblen Wurzeln des Nerven in Frage kommen. Bisher hat jedoch meine Operation nie im Stiche gelassen.

Die Resection oder Evulsion hat wohl deshalb so häufig ungünstige Resultate geliefert, weil die Achsencylinder der Nerven wiederum auswachsen und durch Regeneration des Nerven die Leitung des Nerven wieder hergestellt wird. Wir wissen aus den Experimenten, dass diese Neigung zu Nervenregenerationen eine ausserordentlich grosse ist. Es lässt sich wohl begreifen, dass gerade bei der Evulsion und Excision einzelne Nervenfassern stehen bleiben oder dass mindestens einzelne Fasern der Nervenscheide verschont bleiben; diese

dienen dann als Leitcanal resp. Leitfaden für das Anwachsen der Nervenfasern. Die gleiche Rolle übernimmt der zurückgebliebene Knochencanal für alle drei Aeste des Trigeminus, die Rinne im Knochen z. B. des unteren resp. des oberen Orbitaldaches für den ersten resp. zweiten Ast des Trigeminus, welche sich vom Canale noch weit nach hinten als Rinne fortsetzen.

Das Ausreissen der Nerven ist ein mit einer starken Verletzung gepaarter operativer Eingriff. Es ist daher zu begreifen, dass dieser traumatisch stark verletzte und gereizte Nerv bei seiner vollständig oder theilweise gelungenen Neubildung jedenfalls, wie das stets bei durchtrennten Nerven der Fall ist, zu einer starken callösen Narbenbildung führt, wodurch auch aus den gleichen Gründen, wie ich früher für die Entstehung derselben um den Nerven nachwies, in dem relativ nunmehr zu eng gewordenen Canale wiederum eine passive Hyperämie entsteht. — Das Gleiche gilt oft auch beim Ausbleiben der Regeneration des Nerven von der Narbenneubildung am Ende des Nerven. Es bildet sich an dem stark lädirten, zerfetzten und traumatisch gereizten Ende desselben ein dicker Callus, wodurch die Neuralgie erst recht zum Recidive angefacht wird; das Gleiche dürfte auch von der Excision des Nerven gelten, die bei der durch die starke, venöse Blutung gebotene Schwierigkeit der Operation oft mit einer starken Läsion des Nerven verbunden ist, und wobei auch oft Nervenfasern oder Theile der Scheide zurückbleiben.

Eine dritte Möglichkeit bei dem Eintritte des Recidives ist, dass die Neuralgie vor der Operation, der Evulsion oder Resection des Nerven ihren Sitz weiter centralwärts im oder um das Ganglion oder im Centralorgan hatte, womit im ersteren Falle noch immer nicht gesagt ist, dass nicht bei einer früher ausgeführten Operation, vielleicht ehe die venöse Stasis um das Ganglion und um den Nervenstamm im Foramen rotundum bestand, die Entwicklung einer mehr central gelagerten Ursache, der centralen venösen Stasis des Blutes, verhindert worden wäre, oder dass nicht auch die nachgeschickte Operation eventuell noch wirksam sein könnte, insofern als sie den andauernden peripheren Reiz der secundär nach der Operation entstehenden callösen Narbe mit venöser Blutüberfüllung aufhebt.

Vorschlag einer neuen Operationsmethode für die Neuralgie des zweiten Astes des Neur. trigem.

Bei der Unsicherheit der jetzigen operativen Eingriffe der Excision und der Evulsion und bei der Grösse des operativen Eingriffes der allerdings sicher wirkenden Resection des Ganglion Gasseri, darf man

wohl die Frage aufwerfen, ob man bei der Neuralgie des Trigeminus nicht besser die Resection des Knochencanales mit Schonung des Nerven versuchen soll, da doch unter 5 Fällen von Ischias die Resection der beiden Canales sacrales stets die Neuralgie dauernd und absolut bis heute, zum mindesten 1½—4 Jahre nach der Operation geheilt hat. Der Nerv würde alsdann nur von seinem beengenden Gefängniss befreit und in Weichtheile gelagert werden. Bei der Neuralgie des zweiten Astes würde allerdings durch die Resection des Knochencanales die Highmorshöhle eröffnet und die Operation hierdurch complicirt, wodurch leicht eine Sepsis eingeleitet wird.

Bei nicht ganz reinem Verlaufe würde eventuell durch die secundäre entzündliche Infiltration mit starker Gefässentwicklung eine neue Ursache für die Neuralgie entstehen. Um das zu hindern, müsste man einen Hautlappen von der Stirn oder Nase so einpflanzen, dass er, unter den Nerven durchgezogen, mit der Wundfläche zum Nerven und zur Orbitalfascie hinschaute und mit der Epidermisfläche gegen die Highmorshöhle gerichtet ist. Der Nerv würde also alsdann zwischen Orbitalfascie und der Wundfläche des Lappens gelagert sein. Die letztere müsste an die Orbitalfascie durch einige Nähte fixirt werden (v. Nachtrag S. 206).

Der Hautlappen müsste ferner grösser sein, als der Defect im Knochen und den äusseren Knochendefectrand etwas überragen, damit der Lappen dadurch eine Stütze an dem darunter liegenden Knochen gewänne. Bei diesem Vorgehen läge der Nerv in seinem ganzen Verlaufe in Weichtheilen und wäre getrennt von der inficirenden und zur Narbenbildung Veranlassung gebenden Highmorshöhle; ausserdem wäre der Nerv hierdurch getrennt von der knöchernen Wand und dem Periosteé; es wäre somit auch diese Ursache, abhängig von der Nähe des Periostes, durch die Verhütung einer Periostschwellung resp. einer Knochenauflagerung, die zur Unterhaltung der Blutüberfüllung führt, durch die Einbettung des Nerven in Weichtheile aus dem Wege geräumt.

Kehren wir zur Ischias zurück, so ist auf jeden Fall, also nach meinen Erfahrungen bei der Ischias in verzweifelten Fällen, wo die Dehnung nach von Baraçz im Stiche gelassen hat, die partielle Resection des Canalis sacralis am Platze; ehe die gefährlichere Operation der intraspinalen Excision des hinteren sacralen Ganglion (Abbé, Horseley) gemacht wird.

Der Dehnung — nach von Baraçz — gebe ich den Vorzug vor der gewöhnlich geübten Dehnung unterhalb des unteren Randes des Glutaeus maximus, weil sie näher den Sacralcanälen, wo die Ur-

sache für die Neuralgie liegt, den Nerven in Angriff nimmt und somit weit wirksamer ist.

Die Resection der ganzen knöchernen Canales sacrales durch die partielle Resection der Synchondrosis, begrenzt auf den unteren Abschnitt derselben, woselbst sie weit leichter ausführbar ist, intendirt gleichfalls die Verlagerung der afficirten Nerven in Weichtheile, die Entfernung der Widerstand leistenden Knochenwand, welch letztere die traumatischen Erschütterungen des Beckens dem Nerven übermittelt und die Blutüberfüllung einleitet und unterhält, und welche das secundäre Oedem, eventuell sogar eine Infiltration: Bindegewebsneubildung, Periostverdickung, Perineuritis zur Entwicklung führt.

Ausführung der Operation der partiellen Resection.

Die Operation wird in analoger Weise wie die Totalresection der Sychondrosis sacroiliaca ausgeführt, wie ich sie auf der Naturforscherversammlung in München 1899 beschrieb, und zwar von einem bogenförmigen Schnitte aus mit der Convexität nach innen (hinten) sehend. Der Schnitt geht von dort, wo das zweite Drittel der Crista ilei in das letzte hintere Drittel übergeht, beginnend nach hinten bis zur Spina ilei sup. post., und verläuft von dort aus weiter nach hinten und unten, etwa 1 cm von dem Prozess. spinosis entfernt bleibend, bis zum Beginne des Os coccygis. Die Rückenmusculatur wird von der hinteren Seite des Os sacrum nach innen abpräparirt, mit Haken nach innen gehalten, ferner werden die Glutäalmuskeln sammt Periost vom Os ileum abgelöst und soweit nach vorn geschoben, dass man das Foramen ischiadicum in der ganzen Breite und Höhe frei vor sich liegen hat; alsdann wird vom Seitenrande des Os coccygis et sacrum bis zur Höhe der oberen Umwandung des Foramen ischiadicum ein nach oben sich verbreiternder, anfänglich 1, nach oben 2—2½ cm breiter Streifen abgemeisselt. Die Lig. spinoso und tuberoso-sacralia werden in ihrem Ansatzpunkte an das Os sacrum, ferner der M. pyriformis in seiner Contiunität quer durchtrennt und nach unten resp. oben geklappt, worauf man den peripheren Theil der unteren Wurzeln des Plexus ischiadicus vor sich liegen sieht. Nun sucht man an der vorderen Fläche das Os sacrum mit dem Finger die Foramina sacralia ant. palpatorisch auf und meisselt mittelst Hammer und Meissel nach oben einen Keil aus der Synchondrosis, mit der Spitze nach oben, mit der Basis nach unten gelagert, heraus, und zwar über dem Hebel, welcher in der Bauchlage des Patienten vor den Plexuswurzeln und hinter dem Os sacrum liegend nach oben innen in der Canales sacrales eingeführt worden ist; der Keil muss

so gross sein, dass man die 2 obersten Sacralwurzeln frei vor sich liegen hat. Alsdann fährt man zur Orientirung an den Wurzeln entlang, eine Sonde in die Foramina sacr. ant. und meisselt mit einem schmalen Meissel, während ein schmaler Knochenhebel entlang den betreffenden Wurzeln von dem freiliegenden Foram. sacral. ant. aus bis in den Wirbelcanal hineingeführt ist, die Brücken zwischen je 2 Wurzeln, die hintere und alsdann die vordere Wand des Canales aus, bis die betreffende Wurzel frei zu Tage liegt. Die obere, die Lumbalwurzel, braucht man nicht frei zu legen. Es bleibt daher nach oben eine Knochenbrücke stehen, so dass die Continuität im Beckenknochenringe nicht aufgehoben ist, wodurch der aseptische Verlauf mehr gesichert ist. Nach der vollendeten Operation wird ein mit Jodoformgaze umwickeltes Drainrohr eingeführt, die Wunde, insoweit sie durch Haken gequetscht worden ist, mit Messer, Pincette und Schere geglättet und alsdann die Wunde ganz vernäht und ein Occlusivverband darübergelegt. Der Verlauf war jedesmal ein aseptischer.

Ich glaube daher, dass wenigstens in solchen Fällen, wo eine traumatische Ursache für die Entwicklung der Ischias durch die Anamnese festgelegt ist, diese Operation empfehlen zu müssen, wofern die sonst übliche Behandlung im Stiche lässt.

Durch die Operation werden die Verhältnisse gebessert, eine Erschütterung kann nicht mehr auf den Nerven übertragen werden u. s. w.

Wenn ausserdem bei langem Bestehen der Ischias Verwachsungen, Adhäsionen, Infiltrationen u. s. w. bestehen, welche indessen in den selteneren Fällen Veranlassung zur Entwicklung der Ischias geben, so wird durch die Erweiterung der Canäle, durch die Trennung der eventuell bestehenden perineuritischen Verwachsung, durch die Discision der Scheide, der Dura mater u. s. w. durch die Aufhebung des Nerven aus dem Canale getrennt. Es wird durch das Fehlen der knöchernen Wand die Uebertragung der Erschütterung auf die Nerven unmöglich und die Unterhaltung der ursächlichen venösen Hyperämie gehindert. Es wird der gleiche Zustand geschaffen, wie bei der Ischias in Folge von Caries tuberculosa der Synchondrosis sacroiliaca mit folgender Resection der letzteren. Die Verbindung des Nerven mit dem Knochen ist aufgehoben; der Nerv ist in Bindegewebe und Weichtheile eingebettet.

Kurzes Resumés der Entwicklung an der Hand der Beispiele.

Nach Mosso beträgt der Unterschied zwischen der Blutmenge in aufrechter und liegender Stellung 100 g; in aufrechter Stellung ist

die Blutmenge in Folge des hydrostatischen Druckes in den Gefässen der unteren Extremitäten grösser; bei starker Athembewegung, z. B. bei einer starken körperlichen Anstrengung mit stark gefüllten Lungen und geschlossener Stimmritze wird die Zurückströmung des Blutes nach dem Herzen verhindert und die periphere Blutfüllung nimmt zu.

Im normalen enthält jeder Körpertheil die Blutmenge, die er nöthig hat; mit einer kräftigen Thätigkeit wächst entsprechend dem Grade derselben in dem Körpertheile die allgemeine Blutmenge, womit in dem anderen nicht thätigen Körpertheile die Blutmenge abnimmt.

In der körperlichen Ruhe enthalten die Bauch- und die Brustorgane verhältnissmässig mehr Blut, in der Regel mehr als die Hälfte der gesammten Blutmenge des ganzen Körpers.

Bei Muskelarbeit werden die Haut- und Muskelgefässe erweitert, diejenigen des vom N. splanchnicus versorgten Gefässe verengert; daher besteht ein verminderter Blutgehalt in den Brust- und Bauchorganen.

Hieraus folgt, dass überhaupt, besonders bei jeder musculären Anstrengung der unteren Extremität im Gehen, Stehen u. s. w. die Blutfülle in der unteren Extremität grösser ist; also auch im kleinen Becken resp. an dem betreffenden Wirbelabschnitte und in den Sacralcanälen resp. Intervertebralcanälen des betreffenden Wirbelabschnittes, womit schon die Disposition für die Ischias unter gewissen Verhältnissen, z. B. bei einer Kachexie, oder im Alter etwas stark ist, und selbst eine Ischias eingeleitet werden kann, zumal wenn ein traumatischer Reiz, Erschütterung des Beckens hinzukommt. Ich glaube daher auch, dass in dem 6. Falle, wobei Diabetes bestand, die Entwicklung der Ischias befördert worden ist durch die anstrengende Arbeit der unteren Extremitäten, welche der Patient als äusserst fleissiger, energischer Oeconom und als passionirter Jäger u. s. w. ausführte.

Die Annahme der gesteigerten Disposition zur Ischias durch die vermehrte Thätigkeit der unteren Extremität und durch den aus der aufrechten Stellung resultirenden stärkeren hydrostatischen Druck in den Venen erklärt auch, dass in der oberen Extremität die Neuralgie weit seltener beobachtet wird als an der unteren; die grössere Seltenheit wird allerdings auch noch erklärt durch die grössere Weite und geringere Länge der Intervertebrallöcher. Es wird also in der starken Blutfülle der unteren Extremität eine grössere Disposition zur Bildung einer starken abnormen Blutfülle in den Sacralcanälen geschaffen. Es kommt hierzu noch, dass die Erschütterungen des Armes bei der angestrengtesten Arbeit lange nicht so unvermittelt auf die Intervertebrallöcher übertragen werden, und zwar bedingt durch die äusserst lockere Verbindung des Armes mit dem Rumpfe, welche erst durch

das sehr bewegliche Schulterblatt und durch die Clavicula erreicht wird. Die Erschütterungen des Armes pflanzen sich nach allen Seiten zu dem Brustkorbe u. s. w. fort; am wenigsten aber nach der Halswirbelsäule, während das fest mit dem Steisse verbundene Becken die geringste Erschütterung der Beine direct den Nervenwurzeln mittheilt. Zur Hervorrufung einer Erschütterung des Beckens genügt überdies die Ueberschreitung der physiologischen Bewegungen der unteren Extremitäten, sei es durch die Intensität derselben, sei es durch die lange Dauer der Bewegungen bei langen Märschen. Daher trifft man Ischias auch so oft bei Jägern an, 3 mal unter den 12 Fällen. Hierbei wird allerdings oft eine Schwächung der Venenwand, z. B. im Alter, in der Reconvalescenz, bei einer bestehenden Kachexie, bei dem Bestehen von Varicen u. s. w. (4 mal unter den 16 Fällen) besonders fördernd und unterstützend mitwirken. Hierzu kommt noch, dass im Alter alle Erschütterungen der Beine, wie sie beim Auftreten auf hartem Boden entstehen, zumal bei der fehlenden Gelenkigkeit und mangelnden Elasticität der Beine auf das Becken vielmehr und unmittelbarer übertragen werden, als in der Jugend. Daher klagen auch die älteren Leute oft nach langdauernden Märschen über einen schmerzhaften Druck in der Kreuzbeingegend. Ich bin überzeugt, dass eine grosse Menge der früher angeführten Ursachen: Erkältung, constitutionelle Erkrankungen, Schwächezustände, Kachexie, Obstipation, periphere Entzündungen, Tumoren und Entzündung im Becken, Tumoren, Narben am Nerven gleichzeitig mit als Gelegenheitsursachen zur Herbeiführung und Verstärkung der bestehenden Disposition zu einer venösen Stasis in den Sacralcanälen dient. Als wesentliche Ursache für die weitere Entwicklung der Ischias, für die Einleitung derselben müssen die mechanischen Reize hinzutreten: das längere Stehen, Gehen, die Erschütterungen des Beckens u. s. w. genügen, um die venöse Stasis in den Sacrallöchern zu steigern und eine Reizung der Vasomotoren herbeizuführen. Durch das Stehen u. s. w. allein schon entsteht eine stärkere Füllung der Gefässe der unteren Extremität und auch der Venen, in den Sacralcanälen; durch eine oft nur leichte Erschütterung des Beckens, z. B. stärkere Flexionen oder langdauerndes Gehen u. s. w., werden indessen erst die Vasomotoren gereizt. Die hiermit verbundene stärkere Füllung der Blutgefässe in den Sacralcanälen wird hierdurch zu einer pathologischen und durch dieselbe kommt die Ischias erst zur Entwicklung. Hierher ist noch ein Fall zu zählen, den ich bezüglich des Traumas vor 15 Jahren beobachtete. Ein Herr H. fiel beim Reiten eines sich bäumenden Pferdes mit der ganzen Wucht seines Körpers in den Sattel zurück und es entstand

eine Luxatio des rechten Os ileum und Diastasis der Symphysis pubis, so dass man 2 Finger in die vordere Spalte eindrücken konnte. Das rechte Os ileum war beweglich. Die Heilung ging gut von Statten. Vor einigen (2) Jahren stellte sich plötzlich eine hartnäckige Ischias ein, die fast ununterbrochen 2 Jahre andauerte und erst durch Sandbäder in Köstritz heilte. Das erste Trauma vor 15 Jahren bildet hier die Hauptursache durch Veränderungen in den Sacralcanälen; das nachherige viele Gehen als Hochwildjäger ist die Gelegenheitsursache zur Entwicklung der Ischias geworden. Dieser Fall bildet das Gegenstück zum Fall 3, dem Eisenbahnbeamten, wo zwei acute Traumen einwirkten.

Der mitgetheilte Fall, in welchem ein an Varicen leidender Banquier anfänglich nur auf der Jagd und nachher nach den ersten 100 Schritten Ischiasanfälle bekam, lässt sich daher ebenfalls ebenso gut als traumatische Ischias auffassen. Bei der Varicenbildung, welche am ganzen Bein bestand, entwickelte sich auch gleichzeitig eine grössere Füllung der Venen in den Sacralcanälen, und durch das Gehen auf der Jagd ward sie gesteigert und in ihrer Steigerung rief sie die Ischias hervor.

Einen 2. ähnlichen Fall beobachtete ich dieses Jahr, er betraf einen Grossindustriellen aus C. mit leichten Varicen des linken Unterschenkels und heftiger Ischias, entstanden nach einer grossen angestrengten Jagdpartie. Patient führte die Ischias auf die Erkältung zurück. Jedenfalls war die grosse Anstrengung auf der Jagd ursächlich mit betheiligt an der Ischiasentwicklung. Die Erkältung bestand darin, dass Patient sich nach gethaner Arbeitsleistung auf den kalten Boden setzte. Antipyrineinspritzung und Ruhe heilte den Patienten. Ich habe noch zwei andere ganz ähnliche Fälle beobachtet.

Selbst bei einer tuberculösen Caries der rechten Synchondrosis sacroiliaca trat die rechtsseitige Ischias erst mit einer gewissen Regelmässigkeit ein, in einem anderen Falle von Caries der Lendenwirbelsäule trat die Ischias anticas resp. nachher Lumbalneuralgie rechterseits erst ein, wenn der Patient längere Zeit ging. Der Druckschmerz auf die Synchondrosis sowohl vom Rectalinnern aus als von hinten fehlt; beim ersteren Patienten dagegen besteht Schmerz bei Druck auf die Foramin. sacralia. Der Schmerz lässt sich auch erklären, durch die Bewegung in der Kranken-Synchondrosis (resp. in den Lumbal-Wirbelgelenken im 2. Falle) und durch die Tuberculosis in den Canales sacrales; es ist indessen auch möglich, dass die begleitende passive Hyperämie denselben einleitet. Zu dieser Annahme bestimmt mich der Umstand, dass ich 3 mal bei der Resection der Synchondrosis

keine tuberculöse Veränderung in den Sacralcanälen, wohl aber daselbst eine starke venöse Stasis fand, während die Ischias schon lange Zeit dem Erkennen des Leidens voraufging. Die venöse Stasis wäre alsdann Folge der entfernteren Knochenaffection, des Reizes von der Synchondrosis aus.

Hierher kann man auch ungezwungen einen 2. Fall rechnen von Varicen und von Exstirpation derselben bei einer jungen Frau aus Cöln, der besseren Classe angehörig, die eine charakteristische Ischias einerseits hatte in Folge von Varicen des Unterschenkels. Die Ischias war entstanden nach einem Aborte.

Dieselbe hat noch mehrmals im 4. und 5. Monat abortirt, indessen nie — seit 10 Jahren — ausgetragen, wenngleich sie 2 mal dauernd nach der Conception das Bett hütete, um nur einem entwicklungsfähigen Kinde das Leben zu schenken; es war nichts Abnormes im Genitalapparat zu entdecken. Der Uterus war nur etwas schwer, verdickt. Die ischiadischen Anfälle traten stets nach längerem Gehen, besonders nach Tanzen auf. Die Varicenoperation heilte nicht nur die Ischias, sondern Patientin concipirte nachher und gebar ein ausgewachsenes Kind.

Ich vermuthe, dass im kleinen Becken, in den Adnexen und in den Sacralcanälen die gleiche venöse Ueberladung bestand wie an den Beinen und dass dieselbe mit der Aufhebung der venösen Stasis in den Beinen, die durch Excision der Varicen an beiden Beinen auch in den Sacralcanälen gehoben ward. Patientin gebar nachher ein kräftiges Kind.

Das Gleiche gilt von dem Falle, wobei eine Patientin in einem Zeitraume von 10 Jahren durch die blutige Dehnung doppelseitig geheilt wurde. Dieselbe war eine äusserst fleissige Ackersfrau und eine Liebhaberin von Hühnerzucht, welche ihre Ischiasanfälle nur erhielt, wenn sie zur Zeit der Brut von Hühnchen der Pflege der Hennen resp. nachher der von ihr erlernten künstlichen Brutgeschäfte in einer Brutmaschine und der folgenden Pflege der jungen Brut oblag, wobei sie ganz in diesem Geschäft aufging und sich viel bückte u. s. w.

Es gehört auch hierher die Ischias in Folge eines Lipoms; die Patientin liess sich wegen ihrer Ischias und nicht etwa wegen des schon seit einem Decennium getragenen Lipoms operiren.

Die Ischiasanfälle traten nur im Gehen und Stehen ein; vielleicht entstanden sie durch den Zug der Geschwulst an den Nerven, vielleicht auch durch die in Folge des zerrenden und reizenden Zuges hervorgerufene grössere Blutfülle in den Sacralcanälen. Das Gleiche gilt von der Neuralgie bei Narben nach Stich-, Schussverletzungen, sowie Narben, Entzündungen im kleinen Becken u. s. w.

In einem Falle von Neuralgie von einer Brandnarbe in der Ellenbeuge trat nur der neuralgische Anfall im Plex. cervico-brachialis auf, wenn der Patient den Arm in der Arbeit viel streckte; durch die traumatische Zerrung des Nerven seitens der Narbe ward der Anfall eingeleitet. Die Excision der Narbe heilte den Patienten auf 1 Jahr; von da ab traten die neuralgischen Schmerzen wiederum ein; ich nehme an, dass durch den dauernden traumatischen Reiz der Zerrung eine Congestion sich in den entsprechenden Intervertebrallöchern entwickelte. Die Dehnung des Plex. cervico-brach., eventuell die breite Blosslegung des Nerven durch Resection des Intervertebralcanales würde vielleicht den Patienten dauernd heilen.

Die Wirkung der beiden Fälle von Ischias bei Uterusmyomen resp. Schwangerschaft mit Entfernung der Geschwülste resp. mit der Geburt findet auch seine Erklärung durch den Druck seitens des Tumors auf die Venen des kleinen Beckens, wodurch der Abfluss des Blutes aus den Sacrallöchern gehindert wird.

Eine Patientin hatte nur Ischiasschmerzen, wie ich noch hervorheben möchte, beim Gehen und vielen Stehen bei der Arbeit, wie sie es in ihrer Thätigkeit als Haushälterin viel thun musste; es trat also ein mechanischer Reiz hinzu, welcher die venöse Stasis durch die Behinderung des Blutabflusses im kleinen Becken steigerte.

Das Gleiche gilt von der Wirkung der Stuhlregelung bei hartnäckiger Verstopfung oder von der Wirkung der Ruhe, der Unterbrechung der Arbeit. Durch ersteres wird der Abfluss des Blutes aus den Sacrallöchern gefördert und durch die Ruhe die fehlerhafte Blutvertheilung gebessert. Durch Ableitung auf die äussere Haut tritt daselbst eine Blutfülle ein, was eine entsprechende Verminderung des Blutinhaltes in der Tiefe zur Folge hat.

Ob meine Anschauung also die richtige ist, dass die Arbeit in aufrechter Stellung oder vieles Stehen die Ischias besonders mit einleitet und mit Ursache anzusprechen ist, hierüber muss eine genauere Beobachtung der einzelnen Fälle in Zukunft noch mit entscheiden.

Bei der Entwicklung der Ischias haben wir demnach zu unterscheiden zwischen disponirenden, constitutionellen und directen Ursachen.

Eine Disposition zur Ischias wird gegeben

a) durch den grossen Blutreichthum um die Venen der spinalen Nerven;
b) durch den hydrostatischen Druck, durch die aufrechte Stellung; ferner noch bedingt durch den bei starker Körperthätigkeit noch mehr erschwerten Abfluss des Blutes aus der Vena cava ins Herz;
c) durch die active Hyperämie der Gefässe der Ischiadicuswurzeln bei der intensiven Thätigkeit der unteren Extremitäten;

d) durch eine Schwächung der Gefässwände der Venen bei einer bestehenden Kachexie, bei constitutionellen oder Infections-Krankheiten u. s. w. oder bei bestehenden Varicen im Alter u. s. w.;
e) durch den engen Knochencanal, besonders durch die engen Ein- und Ausführungsöffnungen, also durch die Behinderung des Blutabflusses.

Als directe Ursachen sind zu bezeichnen

a) alle Zustände, welche den Abfluss des Blutes aus den Sacralcanälen behindern: Obstipation, Tumoren im Becken, am Beine u. s. w.;
b) oder alle Zustände, wodurch der Zufluss zu den Sacralkanälen befördert wird. z. B. Contraction der Capillaren der Haut z. B. durch Erkältung;
c) oder aber besonders traumatische Reize, welche durch Erschütterung des Beckens und durch Uebertragung derselben auf die Nervenwurzeln entweder eine Reizung der erweiternden vasomotorischen Nerven oder direct der Venenwände herbeiführen; die Blutfülle bedingt durch Druck auf die sensiblen Nerven den Schmerz.

Als Heilmittel schlage ich die Einbettung der Nervenwurzeln in Weichtheile vor.

Vielleicht könnte man durch Experimente klar legen, z. B. ob durch theilweise Unterbindung einzelner Aeste der Venae sacrales lateres eine secundäre venöse Hyperämie entsteht, welche heftige Schmerzen bei empfindlichen Thieren, z. B. bei einem Hunde, hervorruft oder umgekehrt, ob die Unterbindung der zuführenden Arterien dieselben bedingt.

Wenngleich ich in meiner Arbeit bestrebt war, nachzuweisen, dass durch den Druck seitens der Hyperämie in den Venen ein Reiz auf die gefässerweiternden Nerven ausgeführt wird, und dass in Folge dessen eine allgemeine Hyperämie in den die Nerven begleitenden Gefässen, besonders in den Capillaren, entsteht, und dass durch diese der Schmerz ausgelöst wird, so muss ich doch am Schlusse noch darauf hinweisen, dass durch die bestehende Stasis auch ein Druckreiz auf die gefässverengernden sympathischen Nerven ausgeführt werden und in Folge des Druckreizes eine plötzliche Anämie mit dem Effecte der plötzlichen Schmerzempfindung in dem ganzen Plexus eingeleitet werden kann. Dass eine plötzliche Anämie einen heftigen Schmerz hervorruft, lässt sich wohl annehmen und haben wir hierfür Analoga z. B. bei einem plötzlichen Eintreten eines Embolus in der Arteria femoralis oder bei der Arteriosclerosis und bei der durch die-

selbe bedingten Verengerung der peripheren Gefässe, als Vorläufer des Altersbrandes, wobei die Schmerzen oft das primäre, der sich anbahnenden Gangrän lange voraufgehende Symptom bilden. Durch die Anämie in den Gefässen des Plexus gleicht sich allmählich die vorher bestehende venöse Stasis aus und der Anfall nähert sich dem Ende, da der Druckreiz von Seiten der überfüllten Venen fortfällt.

Selbst diese Annahme würde für meine gegebene Theorie gleichgültig sein. Die durch die Inspection nachgewiesene hochgradige und durch die obigen Betrachtungen bewiesene venöse Stasis würde doch in ihrem Werthe als alleinige und hauptsächliche pathologische Ursache für die Entwicklung der Ischias nicht erschüttert werden; die Art der Einwirkung der übrigen aufgezählten Ursachen, besonders des Traumas, würde auch hierdurch nicht alterirt werden; nur dass diese Ursache allein ausgenutzt würde zur Hervorrufung und Reizung der venösen Stasis, die ich ja allein als bewiesene pathologische Ursache anspreche für die Einleitung des Ischiasanfalles, als welche sie auch unter diesen Verhältnissen bestehen bleiben würde.

Bei meiner Annahme ruft die bestehende venöse Hyperämie eine allgemeine Hyperämie durch einen Druckreiz seitens derselben auf die gefässerweiternden sympathischen Nerven hervor; bei der anderen Annahme würde sie durch den Druckreiz auf die gefässverengernden Nerven eine Gefässverengerung bedingen mit dem Erfolge des Eintrittes des ischiadischen Schmerzens durch die plötzlich eintretende Anämie in den Capillaren.

In Folge der Anämie verliert sich die venöse Hyperämie allmählich, weil kein oder weniger Blut vom Herzen zufliesst. Diese Erklärung hat das Bestechende für sich, dass von selbst mit dem Verschwinden der venösen Hyperämie auch der Reiz für die Verengerung aus dem Wege geräumt wird und die Gefässe wiederum ihren alten Tonus mit dem nöthigen Blutgehalt zurück erhalten. Unter der Einwirkung der früher angegebenen Ursachen: hydrostatischer Druck, Trauma u. s. w. entwickelt sich jedoch alsdann allmählich wieder die venöse Hyperämie mit den entsprechenden Folgen, zumal in den durch die voraufgegangenen Anfälle besonders geschwächten Venen.

Das hat aber diese Theorie gegen sich, dass eine etwas andauernde Gefässverengerung, wie sie doch bei den oft sehr lange andauernden ischiadischen Anfällen bestehen müsste, ausgehend von den gefässverengernden Nerven, nicht gut angenommen werden kann; auf die längere Dauer hin müsste sie durch Ermüdung der Lähmung Platz machen, während eine längerdauernde Lähmung des Gefässtonus eher bestehen kann. Hierzu kommt noch, dass bei der Ver-

engerung der Gefässe sehr rasch auch die Venen blutleer werden, womit der Reiz seitens der überfüllten Venen anf die gefässverengernden Nerven in Wegfall käme und der Anfall sehr rasch vorübergehen müsste. Die gefässerweiternden Nerven haben überdies, wie wir oben zeigten, zumal bei längerem Reize, das Uebergewicht über die Gefässverengernden. Ferner erinnere ich an ein physiologisches Gesetz, dass bei gleichzeitiger Reizung beider Nervenarten die Nachwirkung stets eine starke Gefässerweiterung ist. Es dürfte daher die Entwicklung einer Gefässverengerung zur Erklärung des Schmerzanfalles wohl nicht zutreffen.

Meine Arbeit schliesse ich mit der Hoffnung, dass einige der Herren Chirurgen Gelegenheit finden in verzweifelten Fällen von traumatischer Ischias die vorgeschlagene Operation zu versuchen, ferner mit der Ueberzeugung, dass die Operation bei dieser Ursache mindestens in ihrer Wirkung nicht versagen wird, dass die gleichen pathologischen Veränderungen aufgefunden werden, dass aber der theoretische Theil meiner Arbeit, bezüglich der Deutung der ursächlichen Entwicklung der Krankheit vielleicht den Widerspruch mancher Chirurgen resp. Nervenärzte hervorrufen wird. Vielleicht giebt die Arbeit alsdann die Anregung, neue Gesichtspunkte für die ursächliche Entwicklung noch für die Behandlung und dieser nach mancher Seite hin dunklen und der Behandlung oft schwer zugängigen Krankheit aufzufinden.

Nachtrag.

Während der Drucklegung des obigen Aufsatzes habe ich noch einige Fälle operirt, welche zum Theil besonders geeignet sind, die früher gegebene Erklärung der Entwicklung der Neuralgie zu stützen.

Im ersten Falle handelt es sich um eine sehr heftige Ischias, Over, 33 Jahre alt. Der Patient ward mir von Herrn Professor Minkowsky aus dem Augustahospital überwiesen, woselbst 6 Wochen lang alle Mittel vergeblich versucht worden sind. Die Operation heilte den Kranken vollständig wie es den Anschein hat; er ist allerdings erst 4 Wochen operirt. Die Operation wies eine Verdünnung der Nervenwurzeln nach.

Es war eine äusserst heftig verlaufende Ischias, hier bestand ähnlich wie in Fall 5 (vgl. Seite 145) vielleicht eine Atrophie der Nervenwurzeln durch Druck seitens der voraufgegangenen Hyperämie und des Oedems.

Ein zweiter Fall kam vor 4 Wochen zur Operation; ich stellte die Diagnose, dass es sich nicht um reine Ischias, sondern um eine

Neuritis des Plex. ischiad. handele. Der Patient Fritz Tramm 26 Jahre alt, litt bei der Aufnahme am 6. November erst seit 4 Wochen an den heftigsten neuralgischen Schmerzen im Gebiete des N. ischiadicus. Die Schmerzen waren unerträglich und dauernd vorhanden; neben den Schmerzen bestand eine Lähmung des Muskelgebietes des N. peroneus und der Sensibilität im Gebiete des N. peroneus superficialis.

Es handelte sich daher nicht um eine einfache Neuralgie, sondern um eine Neuritis. Da Patient gerade einen grossen Schmerz bei der intra-rectalen Untersuchung, durch den Druck auf die Foram. sacralia dextr. hatte, so glaubte ich annehmen zu dürfen, dass es sich um eine Neuritis in den Canales sacrales handelte, oder etwa wie im Falle 5, um eine primäre Neuralgie mit secundärer Atrophie der Plexuswurzeln. Bei der Operation ergab sich, dass ein gänseeigrosser Tumor (Myxosarkom) der ersten sacralen Nervenwurzeln vorlag, welcher das Foram. ischiadicum ausfüllte. Vor dem Os. sacrum lag die Geschwulst nicht. Bei einer bimanuellen Untersuchung von den rechten Nates und von dem Rectalinnern aus nach rechts und aussen gegen die Innenwand des kleinen Beckens, resp. gegen das Foramen ischiadicum majus würde ich die Geschwulst, welche ganz im Niveau des Foramen ischiadicum majus lag und dasselbe ausfüllte, entdeckt haben, was nun erst in operatione möglich ward, durch die partielle Resection der Synchondrosis sacroiliaca. Die Operation liess sich relativ leicht ausführen. Ich habe den Fall mitgetheilt, weil die Resection frühzeitig die Diagnose klärte und die frühzeitige Operation, die Entfernung der malignen Geschwulst, überhaupt möglich machte, zu einer Zeit, wo sie noch nicht zu gross war.

An dritter Stelle erwähne ich noch einen Fall, wo ich die Nevrinsarkoklesis ausführte, in der früher mitgetheilten Weise bei einer Neuralgie des zweiten Astes des Trigeminus.

Die Operation liess sich gut ausführen; bei der Operation zeigte sich, dass eine starke venöse Stasis um den Nerven bestand Der Nerv war in dem gerötheten Strange nicht zu erkennen, vor dem Foramen infraorbitale lag der Nerv klar, weiss zu Tage, gleichfalls hinter dem Canalis infraorbitales; der im Canale gelagerte, den Nerven umgebende, dunkel geröthete Strang war stark verdickt gegenüber dem übrigen Nerven. Die Operation hatte den Effect, dass die am 2. Aste bestehende heftige Neuralgie, welche beim Kauen, bei der leisesten Berührung der Wange, des Zahnfleisches, des zahnlosen Oberkiefers, der Lippe auf's heftigste auftrat resp. auf's heftigste sich steigerte, verschwunden war, so dass man die äussere Haut der Wange, der Lippe, der Nase u. s. w. fest und leise berühren konnte, ohne

dass im Gegensatze zur Zeit vor der Operation ein neuralgischer heftiger Anfall ausgelöst wurde; hiermit ist noch nicht bewiesen, dass die Neuralgie dauernd ausgeblieben wäre; indessen war ich höchst erfreut, dass der Patient 6 Tage von jedem Schmerzanfall befreit blieb. Am 7. Tage stellte sich plötzlich eine Perforativ-Peritonitis ein, woran Patient in 24 Stunden starb.

Die Section wies nach das Bestehen eines alten perforirirten Ulcus duodeni.

Die Untersuchung des Nerven hat nichts Besonderes ergeben, die Hyperämie der Nervenscheide war geschwunden; der mikroskopisch im pathologischen Institute zu Marburg untersuchte Nerv zeigte absolut nichts Abnormes. So sehr dieser Ausgang auch zu bedauern ist, so hat er doch jedenfalls bewiesen, dass der Schmerz augenblicklich mit der Einlegung des Nerven in Weichtheile gerade so wie bei der Ichias geschwunden ist; es liegt daher nahe, dass analog der Ischias, wo auch in allen Fällen, gleich nach der Operation der ischiadische Schmerz verschwunden war und auch dauernd fortblieb, auch hier, wo ebenfalls für die ersten 6 Tage der Schmerz gleich post operationem verschwunden war, vielleicht dauernd fortgeblieben wäre. Hoffentlich ist es der Zukunft vorbehalten, in anderen Fällen dies zu beweisen.

Die Operation hat ferner gezeigt: das Bestehen der Hyperämie um den neuralgischen Nerven und das Schwinden derselben mit der Operation, sowie die Abwesenheit der Veränderungen im Nerven selbst. Es dürfte daher diese Operation zur Nachahmung auffordern, ehe man die Excision des Nerven resp. des Ganglion Gasseri ausführt.

IX.

Aus dem Diakonissenhaus Paulinenstift zu Wiesbaden.

Dürfen wir die Bauchfelltuberculose operativ behandeln?

Von

Dr. E. Pagenstecher,
Oberarzt des Paulinenstifts.

(Mit 4 Curven.)

Dürfen wir die Bauchfelltuberculose operativ behandeln? Dass diese Frage gestellt wird, würde vor Kurzem noch Manchen, vor Allem manchen Chirurgen verwunderlich erschienen sein; gegenwärtig ist sie wohl berechtigt. Schwere Einwürfe sind gegen die operative Behandlung erhoben, ja von einer Seite wurde die Frage mit den Worten [1]) verneint: „Die seröse tuberculöse Peritonitis ist ein Gebiet, welches die Chirurgie der internen Klinik zurückgeben muss, mit Dank für die ausgezeichnete Gelegenheit, welche ein Missverständniss ihr gab, bei der Laparotomie die Tuberculose einer der grossen Körperhöhlen zu studiren."

Vor 2 Jahren schien kaum noch ein Zweifel daran, dass der Verlauf der Bauchfelltuberculose „ohne oder bei innerer Behandlung absolut ungünstig zu sein pflegt"; dagegen „je schlechter die Resultate der inneren Behandlung sind, desto mehr wir uns freuen können, dass wir in der Laparotomie ein Mittel besitzen, welches wenigstens in einer Reihe von Fällen zur Heilung führt." [2]) Wenn wir uns kurz der oft geschilderten Geschichte der chirurgischen Behandlung der Bauchfelltuberculose erinnern, so ist bekanntlich dieselbe aus dem Jahre 1884 datirt, mit den Mittheilungen von König, die von vornherein den Gang der Untersuchungen festlegten; was nachher folgte, war doch nur eine Erweiterung und Bestätigung seiner Angaben.

1) Borchgrevink, Klinische und experimentelle Beiträge zur Lehre von der Bauchfelltuberculose. Stuttgart 1901, u. Grenzgebiete 1900.

2) Martens, Der heutige Stand unserer Kenntnisse von der Bauchfelltuberculose. Charité-Annalen. XXV. Vortrag, gehalten 8. Febr. 1900.

Man muss zugestehen, dass eine gewisse Einseitigkeit vorherrscht, indem das wesentliche Interesse sich der Therapie, der Beibringung weiteren casuistischen Materiales und der Erörterung der Theorien über die Wirksamkeit der Operation zuwendet: Das Factum der Heilbarkeit durch den Bauchschnitt steht fest, man streitet um so mehr um das wie des wunderbar erscheinenden Vorgangs. Gewiss wirkte dies Räthselhafte fascinirend; das grosse nachhaltige Interesse an diesem Kapitel der Chirurgie spricht sich in zahllosen Publicationen aus, welche doch oft nur das oft Gesagte nochmals wiederholen; die Fluth der Casuistik ist eine grosse; bis in die letzte Zeit, als doch schon manche kritische Stimmen sich erhoben und man vor Allem längere Serien von gewisser Beobachtungszeit verlangte, werden immer noch einzelne „geheilte" Fälle publicirt. Das Studium der Krankheit an sich trat zurück, man fragte weniger nach der allgemeinen Pathologie und Aetiologie, dem klinischen Verlauf u. s. w. Man beschränkt sich auf die Abscheidung gewisser Formen. Die Eintheilung entspringt hauptsächlich dem praktischen Standpunkt bezüglich des Operationsstatus: So gewinnt man die exsudative oder ascitische, trockene, die ulceröse Form. Erstere erscheint als die häufigste, prognostisch günstigere, für die Laparotomie besonders geeignete; auf sie allein beziehen sich viele Beobachter, einzelne der Theorien. Die beiden anderen Formen schwanken in der Beurtheilung; für gewöhnlich gelten sie für weniger oder gar für nicht geeignet für den Eingriff.

Die verschiedenen Formen werden also als different gegen einander gestellt. Die Tuberculose des Bauchfells nimmt von vornherein die eine oder die andere Richtung. Es ist hier zuzugestehen, dass dieser Punkt nicht genügend erörtert bleibt, man hat die Form vor Augen, wie sie bei der Operation sich präsentirt und fragt weniger nach ihrer Entstehung und weiterem Schicksal. Ich hebe das hervor, weil in Borchgrevink's Darstellung[1]) die verschiedenen Formen als verschiedene Stadien der Erkrankung erscheinen.

Daneben werden allerdings noch einige erwähnt, welche eine gewisse Sonderstellung einnehmen: so die „acute" mit typhösem oder ileusartigem Krankheitsbild verlaufende; ferner die der sogenannten Scheingeschwülste. Von König und Anderen werden sie als abgekapselte Form der „exsudativen" betrachtet, (neben der es noch eine freie ascitische und eine eitrige giebt); da aber nach Anderen auch nur verwachsene Darmschlingen das Bild hervorrufen können, passen sie doch nicht recht in das allgemeine Schema.

1) Auch nach Terrier, Péritonite tubere. chron. de l'enfance. La Presse médicale. 1900. 71.

Auf die Entwicklung der Theorien der Heilwirkung sei hier nicht eingegangen. Constatiren wir nur nochmals, wie das Interesse ganz der sich mehr verbreitenden und durchsetzenden operativen Therapie zuwendet; darüber erscheinen Statistiken und Sammelberichte aus Kliniken und Krankenhäusern; rückhaltlos erkennen auch die „innern" Kliniker den Segen, den die Operation stiften kann, an. Und immer wieder kann aufs Neue die moderne Chirurgie gefeiert werden, die Dank der Asepsis ein neues Capitel der Medicin sich erobert und ihrem Ruhmeskranz ein neues Blatt zugefügt hat — so heisst es immer auf der ersten Seite oder als wirkungsvoller Schluss.

Und nun, welch plötzliche Aenderung der Sachlage! Wir scheinen wieder an den Anfang zurückgeworfen. Die Chirurgie wird in Vertheidigungsstellung gedrängt und angeklagt, sich etwas angemaasst zu haben; nicht nur der „Interne" erhebt Anspruch auf die ihm entrissene Provinz: nein, der Chirurg bittet selbst ab, wie in den oben citirten Worten Borchgrevink's, dass die Laparotomie mehr schade als nütze.

Sollte diese Erscheinung eines chirurgischen Harakiri nicht allein genügen, um gegenüber dem beliebten Gerede von den operationsdurstigen Chirurgen den selbstlosen, kritischen, ja vielleicht überconservativen Zug in der modernen (wenigstens der deutschen) Chirurgie darzuthun?

Doch vergegenwärtigen wir uns diese kritische Bewegung systematischer! Sie beginnt ziemlich gleichzeitig an verschiedenen Seiten.

Die erste wird bezeichnet durch die Arbeit von Wunderlich[1]) mit dem charakteristischen Titel: „Ueber die Misserfolge der operativen Behandlung der Bauchfelltuberculose".

Ihre Absicht ist nur, die Ueberschwenglichkeit, mit welcher die Heilerfolge von mancher Seite gepriesen werden, einzudämmen und das kritische Maass für das Erreichte festzustellen. Dabei fand er, dass die Erfolge doch wesentlich weniger glänzend seien, als man angenommen hatte, dass vor Allem der für die Beurtheilung nothwendigen Forderung einer längeren Beobachtungsdauer nach der Operation nicht genügend entsprochen war und überraschend viel üble Ausgänge, Complicationen u. s. w. sich verzeichnet fanden. Er constatirt also mehr eine grössere Malignität und Refractärsein der Erkrankung, rüttelt dagegen an der operativen Behandlung nicht an sich.

Zweitens constatiren Kinderärzte[2]) das häufige Auftreten der

1) Archiv f. Gynäk. 1899. Bd. 59.

2) Cassel, Berl. klin. Wochenschr. 1900. S. 28. — Monti, Archiv f. Kinderheilk. 1897. — Ungar, Münchner med. Wochenschr. 1900. 42.

Bauchfelltuberculose im Kindesalter und zugleich deren entschiedene Neigung zu spontaner Ausheilung. Weiter wird das Vorkommen vieler leichter und rudimentärer Formen ins Licht gerückt; auch die Frage der nicht tuberculösen einfachen serösen Peritonitis hängt damit zusammen. Auch diese Autoren machen aber noch keinen principiellen Angriff auf die operative Therapie. Dazu kommen drittens einzelne kürzere casuistische Mittheilungen von Erfolgen einer conservativen Therapie auch im erwachsenen Alter. Uebrigens waren von Anfang an solche Stimmen laut geworden. Wenn man die Casuistik studiert, findet man conservativ geheilte Fälle neben operirten schon in früheren Publicationen (z. B. Kümmel); doch gelten dieselben stets als durchaus vereinzelte Ausnahmen. Auch aus der neueren Zeit sind sie im Ganzen wenig beachtet geblieben; so die von Cellier[1]) (Punction, Auswaschung mit 48° Wasser), Mader[2]) (dreimalige Punction), Churton[3]) (innerlich Jodoform, 3 Fälle), Cayal[4]) (Punction, Injection von Camphernaphtol), Monti[5]) (innerliche Behandlung 11 Fälle, 2 geheilt, 3 gebessert oder ungeheilt), Byford[6]) (Bettruhe, Umschläge, Diät, Calomel).

Ein eigner Fall ist Fall Nr. IV.

Inzwischen war aus verschiedenen Kliniken das gesammte Material mitgetheilt, so dass die Aufforderung an die allgemeinen Mediciner erging, auch ihrerseits lückenlose Serien zu veröffentlichen (Czerny); bis dahin will man die definitive Entscheidung über den Heilwerth der Laparotomie aussetzen.

Dem ist in grösserem Maassstab nur eine Klinik, von Naunyn, durch den Mund von Rose, nachgekommen. Aber auch er scheint sich gegenüber dem bisherigen operativen Standpunkt vor einer principiellen Opposition zu scheuen; er zieht vorsichtig nur den Schluss, dass seine Resultate etwas besser seien.

Dagegen Borchgrevink, geht, wie erwähnt, am weitesten und will eine gänzliche Reaction anbahnen. Er stützt sich sowohl

---

1) Cellier, Contribution à l'étude du traitement de la péritonite tuberculeuse etc. Thèse de Toulouse 1896.

2) Mader, Peritonitis tuberculosa chron. etc. Wien. med. Presse. 1896. 36.

3) Churton, Rapid absorption of tuberculous masses in the abdomen. Lancet 1897. 27. Febr.

4) Cayal, Péritonite tuberculeuse guéri par une injection de naphtol. camphré. Semaine médic. 1897. 24.

5) Monti, Zur Frage etc. Archiv f. Kinderheilk. 24. 1 u. 2.

6) Byford, Intestinal treatment of tuberculous peritonitis. Annales of surgery 1899. Sept.

auf klinisches Material, als vor allem auf ausgedehnte pathologische Untersuchungen.

Die drei Arbeiten von Wunderlich, Rose[1]) und Borchgrevink werden hauptsächlich uns kritisch beschäftigen müssen, wenn wir uns fragen: sollen wir umkehren oder auf dem alten Wege bleiben?

Der Arbeit von Wunderlich haben wir mehrere Einwürfe zu machen. Leider sind ihre Angaben nicht controllirbar, da das Literaturverzeichniss unvollständig ist und die in den Tabellen enthaltenen Fälle keinen Bezug darauf nehmen. Sicher ist auch, dass Fälle, welche veröffentlicht sind, nicht aufgenommen wurden; z. B. fehlt in den Tabellen die von Wunderlich selbst im Text als anatomisch constatirte Heilung angeführte Beobachtung von Hirschberg und einige Fälle der sonst citirten Arbeit von Kümmel. Ferner können wir nicht zugeben, dass alles was Wunderlich als „Misserfolge" bezeichnet, dies so ohne Weiteres in ein und demselben Sinne sei und der chirurgischen Behandlung in die Schuhe geschoben werden dürfe. Wunderlich fühlt selbst das Bedürfniss sich zu rechtfertigen, dass er die Fälle, wo eine Lungentuberculose längere Zeit nach der Operation zum Tode führte, darunter rechnet. Ich kann aber, was er sagt, nicht für stichhaltig anerkennen. Verlangen wir, wenn wir eine Gelenktuberculose operativ behandeln wollen, allemal, dass die Lungen frei sind? Legen wir im gegentheiligen Fall die Hände in den Schooss? Gewiss wird die absolute Prognose schlechter. Aber als Misserfolg einer Gelenkresection kann doch nicht gelten, wenn eine gleichzeitige Lungentuberculose ungeachtet derselben fortschreitet. Eine allgemeine Maxime, die dann auf die Entscheidung im Einzelfall wirkt, scheint mir daraus schlecht zu machen zu sein. Es ist ja auch der Verlauf einer Lungentuberculose selbst im sog. zweiten Stadium so durchaus verschieden. In der That sind zahlreiche Fälle mit gutem Erfolg laparotomirt worden und die Gefahr der Narkose und des Bauchschnittes an sich ist von Wunderlich entschieden übertrieben. Ich selbst verfüge über einen Fall, welcher ebenfalls bereits im zweiten Stadium der Lungentuberculose Bauchfelltuberculose bekam und operirt wurde; für 1 Jahr wurde Patientin arbeitsfähig, und zwar zu Feldarbeit (Fall V). Tod nachher an Neuringitis.

Von weiteren Misserfolgen werden eitrige Peritonitis constatirt (entschieden hat sich doch diese Operationsgefahr mit der besseren Technik verringert). Wiederkehr der Ascites in 23,3 Proc. der Fälle.

1) Rose, Ueber den Verlauf und die Heilbarkeit der Bauchfelltuberculose ohne Laparotomie. Mittheilungen aus den Grenzgebieten. 1901. 8. 1 u. 2.

Aber solche Fälle werden doch oft auch spontan oder operativ der definitiven Heilung zugeführt. Ferner Fistelbildung 23 mal in 13 Proc. Doch nur 6 starben an der Kothfistel. Auch anderwärts hat man die Beobachtung gemacht, dass die nach einer Operation sich bildenden Kothfisteln eine bessere Prognose geben, als die schon bei ihr gefundenen Darmperforationen und oft heilen, dann kann man aber nur von verzögerter Heilung, nicht von Misserfolg sprechen.

Schwerer würde es wiegen, wenn sich die Angabe Wunderlich's bestätigen sollte, dass unverhältnissmässig häufig tuberculöse Meningitis nach der Operation zum Ausbruch kommt. Es wäre freilich mehr der Natur der Krankheit, der grossen pathologischen Verwandtschaft der Tuberculose der serösen Häute in die Schuhe zu schieben, und der grossen Gefahr, dass Tuberkelmaterial von den lymphatischen Wurzeln des Bauches resorbirt und durch den Ductus thoracicus in den allgemeinen Kreislauf getragen wird. Sicher darf man die Operation nicht anschuldigen, wenn, wie in Fall V und VI ein volles Jahr guten Befindens dazwischen liegt.

Dankenswerth bleibt es, dass Wunderlich so energisch darauf hinweist, wie die Dauerresultate nicht so glänzend seien als man oft geglaubt, und dass eine ungeahnte Fülle von Klippen, um seinen Ausdruck zu gebrauchen: Misserfolgen, den Therapeuten noch erwarten. Bei 344 Laparotomien wegen exsudativer Bauchfelltuberculose zählt er eine Mortalität von 78 = 22,6 Proc. (allerdings wie erwähnt, auch Todesfälle durch Complicationen eingerechnet). Heilungen mindestens 3 Jahre nach der Operation 41, das sind auf 176 Fälle, von denen ein weiters Schicksal bekannt wurde, 23,3 Proc. Die Mortalität ist eher noch grösser, „da von den 168, die nicht weiter beobachtet wurden, jedenfalls auch verschiedene ad exitum gekommen sind".

Immerhin giebt es incommensurable Zahlen, wenn man die regellos mitgetheilten Fälle der zerstreuten Casuistik sammelt und dann aus ihnen wieder Gruppirungen macht. Werthvoller ist, dass wir uns an die Veröffentlichungen grösserer klinischer Abtheilungen halten.

Es sind deren mehrere erschienen; wir wählen nur die, welche der Forderung einer genügend langen Beobachtungsdauer oder Nachuntersuchung genügen. Sonst wirkt verwirrend, dass die Procentzahlen der Geheilten trotzdem auf alle oft nur kurz beobachtete Fälle bezogen werden; auch dass verschiedenartige Eintheilungen gewählt sind und ein Vergleich dadurch erschwert wird.

Rose's (d. h. Naunyn's) Fälle liegen zum Theil weit zurück

und müssen sowohl deswegen wie wegen ihrer sonstigen vielfachen Eigenthümlichkeiten das grösste Interesse erregen.

Sein Material besteht aus 60 Fällen, von denen 51 intern behandelt wurden (incl. Punction) und ausreichend lang beobachtet sind. Die Fälle betrafen alle Formen der tuberculösen Peritonitis. Kinder sind wenig oder keine dabei.

Von den 52 sind 34 gestorben und 1 ungeheilt. 17 sind 2 Jahr oder mehr (8 über 5) geheilt. Das giebt ein Verhältniss von 2 : 1 oder „rund ein Drittel sind ausgeheilt".

Wollte man Rose's Statistik z. B. mit der von Wunderlich vergleichen, so müssten wir die Fälle ausscheiden, welche unter 3 Jahre beobachtet sind, nämlich 4, und es kämen dann auf 72 Proc. Misserfolge 27,9 Proc. Heilung, ein wesentlich anderes (schlechteres) Verhältniss.

Andrerseits wenn Wunderlich 2 Jahre als Grenze hätte gelten lassen, so würde seine Statistik zu einem gewiss günstigerem Resultat gekommen sein.

Rose hat übrigens die Zahlen noch nach bestimmten Factoren gruppirt.

a) Geschlecht: Bei Männern war die Prognose ein wenig ungünstiger.
b) Tuberculöse Antecedentien: Fälle ohne solche hatten 40 Proc., die mit solchen 76 Proc. Mortalität.
c) Gleichzeitige Lungenphthise: Ausgesprochene Kranke 96 Proc., schwach ergriffene oder lungengesunde 40 Proc. Mortalität.
d) Die verschiedenen Formen (s. darüber am Schluss):

aa)	Tumorform . . .	36 Proc.	Heilungen
	freier Ascites . . .	33 „	„
	Mischform . . .	29 „	„
bb)	acute Form . . .	50 „	„
	schleichende . . .	16 „	„
	subacute	31 „	„

Rose vergleicht seine Zahlen nur mit älteren Statistiken; die von König rechnete 1/4 Heilungen. Doch sind wir heute wohl zu besseren Resultaten gekommen, mit durch bessere Operationstechnik, wie denn die unmittelbare Operationsmortalität durch eitrige Peritonitis u. s. w. ganz offenbar abgenommen hat. Von neueren Statistiken kennt Rose nur die von Czerny[1]), Mikulicz, Rotter[2]) mit 43 bis 56 Proc. Heilungen. Gegen diese die seinigen noch übertreffenden Zahlen wendet er nun ein, dass 1. das Beobachtungsmaterial meist ein ausgesuchtes gewesen sei; 2. die Gesammtzahlen der einzelnen

1) Frank, Grenzgebiete. Bd. 6. 1898.

2) Scheuer, Zur operativen Behandlung der Bauchfell- und Darmtuberculose. Festschrift d. St Hedwigskrankenhauses. 1896.

zu klein seien. Was das letztere betrifft, so kommt es doch wohl mehr auf lückenlose Mittheilung aller Fälle einer Klinik aus längerer Zeit an und man ist dann wohl berechtigt, diese Zahlen der jetzt ziemlich gleichzeitig erschienenen Arbeiten zu addiren. Auch sind noch andere neuere Statistiken erschienen, welche wir hinzunehmen dürfen: von Lauper[1]) (Kocher), Ferri[2]) (Wydler), Löhlein.

Eine besondere Stellung verdienen noch die Fälle von Borchgrevink aus 4 Jahren.

Stellen wir alles zusammen, so erhalten wir folgende Tabellen, wenn wir mit Rose eine 2jährige Beobachtungszeit verlangen.[3])

A. Nicht operirt, conservativ behandelt:

	Zahl der Fälle	geheilt	gestorben und ungeheilt
Naunyn (Rose) . .	52	17 (33 Proc.)	35
[Czerny (Frank) . .	6	3	3][4])
Lauper (Kocher) . .	7	3	4
Borchgrevink[5]) .	17	15 (88 Proc.)	2
Sa.	82	38 (48,2 Proc.)	44

Wir werden daraus rund fast die Hälfte Heilungen erhalten; wie auch Oehler (Münchner med. Wochenschr. 1900). Die Zahl wird aber wesentlich durch die auffallend guten Resultate Borchgrevink's bedingt.

B. Operirt[6]):

	Zahl der Fälle	geheilt	gestorben resp. noch krank	
Frank (Czerny)[7]) . .	37	21	16	
(aus 22 Jahren) trockenadhäsive	18	4	14	(incl. Tuberculose im Bruchsack)
(aus 22 Jahren) ulceröse . . .	3	—	3	(incl. Tuberculose im Bruchsack)

1) Lauper, Beitrage zur Frage der Peritonitis tuberculosa. Beitrag zur klin. Chirurgie. 1901.

2) Ferri, Beitrag zur Casuistik der Laparotomie bei Per. tub. Diss. Zür. 1900.

3) Strittig ist, wie viel Jahre man fordern soll. v. Winkel verlangt 5 Jahre. Frank rechnet 3 Jahre „klinische Heilung". Da aber meist das Schicksal der tub. Per. in 1½ Jahren entschieden ist (Borchgrevink), dürften 2 Jahre genügen.

4) Einmal wurden nur die Bauchdecken incidirt, weil Därme damit verwachsen waren.

5) S. weiter unten.

6) Um Gleichartiges zusammenzustellen, sind nur die Fälle von nervösem Exsudat gerechnet. Nur bei diesen ist man über die Berechtigung zur Operation einig. Sie dürfen daher folgerichtig allein zu Grunde gelegt werden, wenn sich die Chirurgie gegenüber Angriffen vertheidigen soll. Wo der Autor auch über andere Formen berichtet, habe ich die Zahlen daneben gesetzt.

7) Frank nimmt 3 Jahre als nothwendige Beobachtungsdauer und bekommt 14 = 34,1% Heilung. Ich habe die über 2 Jahr beobachteten 5 mehr) ausge-

	Zahl der Fälle	geheilt	gestorben resp. noch krank
Löhlein-Frees-Baumgart	44	29	15
(trockene	3	1	2)
Ferri (Wydler) . . . (aus 10 Jahren)	17	9 [1])	8
Lauper (Kocher) . . (aus 17 Jahren)	10	8	2
Borchgrevink . . . [3 mit inficirtem Exsudat]	21 [2])	14 (63,6 Proc.)	7
Sa.	129	81 (62,8 Proc.)	48
	[153	86	67]

Das Ergebniss ist also ein überraschendes; ein sehr günstiges bezüglich der Laparotomie. Es ist vornehmlich bedingt durch die Zahlen der 3 zuerst genannten Statistiken, welche hinter der Beobachtungsziffer Rose's kaum zurückstehen. Man wird angesichts dieses Ergebnisses nicht mehr sagen können, dass die jetzt bekannten Resultate einer conservativen Behandlung die der chirurgischen übertreffen.

Was den Einwand des ausgesuchten Materials betrifft, so ist er doch schwer zu beweisen. Sicher trifft er nicht die Statistiken von Czerny-Frank, von Lauper-Kocher und die unverfängliche von Borchgrevink. Solche Aufrechnung führt zu ganz schwankenden Schätzungen.

Und doch leitet uns das zu einer weiteren Betrachtung. Einige wollen ja alle Formen operiren, versprechen sich bei allen die Möglichkeit der Heilung. Andere greifen nur gewisse Formen an (die exsudativen). Das wäre das „ausgesuchte Material". Trotzdem halte ich diesen Standpunkt für berechtigt; wir fragen doch: was nützt die Laparotomie da (in solchen Formen), wo sie angebracht erscheint, in den Fällen, wo sie mit genügender Indication und auf berechtigte Ueberlegung ausgeführt wird, nicht in all den Fällen, wo sie einmal von den verschiedensten Operateuren versucht ist.

Hingegen muss einer, der principiell nicht operirt, aus der Zusammenfassung aller Fälle feststellen, was er so erreichen kann.

---

zogen und dazu noch die von ihm separat gestellten von Perit. tub. ser. mit Ovarialtumoren complicirt genommen; diese haben für sich eine schlechtere Prognose. Von 5 starben 3.

1) 1 Fall davon starb an Meningitis tuberc. nach 1 Jahr. Peritoneum erwies sich ausgeheilt.

2) Löhlein, Deutsche med. Wochenschr. — Frees, Deutsche med. Wochenschr. 1894. — Baumgart, Ibid. 1900.

Rose betont, dass er selbst eine genaue Unterscheidung nicht machen wolle, weil die Diagnose ohne Autopsie in vivo oder am Toten nicht sicher sei. Es bleibt also die klinische Beurtheilung. Und da fällt mir bei seinen Krankengeschichten der exsudatbildenden Fälle auf, wie häufig die tuberculöse Peritonitis mit Pleuritis combinirt war, häufiger als man es sonst in Krankengeschichten findet. Oft tritt die Pleuritis viel mehr in den Vordergrund als das peritonitische Exsudat. Es kommt mir der Gedanke, ob nicht hierdurch die Prognose beeinflusst werde. Genaueres lässt sich ja nicht sagen; es ist schwer über fremde Fälle etwas zu vermuthen. Aber welch' ein Unterschied: hier die Peritonis Theilerscheinung anderer Zustände, welche, wie die Pleuritis exudativa simplex, auch sonst einer möglichst conservativen Behandlung verfällt und dabei eine relativ gute Prognose hat; dem gegenüber die Fälle, welche bei den operirten Frauen so überwiegen, mit der Tubentuberculose als Aetiologie: der lokalen Beckenorganerkrankung, die ich bei der Operation hoffen kann auszurotten, die aber ohne dieselbe jedenfalls nicht gern ausheilt, nur latent werden kann. Jedenfalls erhebt sich die Frage: sind die Fälle gleichwertig? Mögen nicht noch mehr ähnlicher Umstände vorliegen, die wir noch nicht kennen? Die von Naunyn beobachteten Heilungen sind auf eine Behandlung hin erfolgt, welche zum Theil allerdings rein expectativ war, zum Theil aber im allgemeinen als diätetisch-physikalische und roborirende bezeichnet werden kann.[1]) Auf Aehnliches laufen wohl auch vielfach die von anderer Seite berichteten und an Einzelfällen illustrirten Methoden heraus, wenn auch die Autoren selbst öfters gewisse medicamentöse Einwirkungen in den Vordergrund zu schieben suchen. Genau demselben Verhältniss begegnen wir nun auch auf andern Gebieten der chirurgischen Tuberculose und genau demselben Streit über die Erfolge. Wenn Lymphome, wenn Knochentuberculose durch Soolbäder, Seeaufenthalt u. s. w. ausheilt, wenn die Leiter von Seehospizen erzählen, wie kalte Abscesse hierbei zurückgehen und spontan verschwinden, wenn sie versichern, dass die operative Eröffnung derselben zu den Ausnahmen gehöre, so erheben wir bei der tuberculösen Peritonitis dasselbe Schauspiel. Ja, es muss an sich uns eigentlich mit einem Gefühl der Genugthuung erfüllen, dass so die Tuberculose des Peritoneum auch nach dieser Seite in das Gebiet des sonst bekannten eingereiht und ihr die etwas

1) R. empfiehlt z. B. die moderne Heilstättenbehandlung zu versuchen; eine eigenthümliche Illustration bietet dazu der Fall H. Nr. I, in dem die Krankheit nach einer solchen der kranken Lungen wegen durchgemachter Kur auftrat. Ursache: Tubentuberculose, die eben nicht durch Luft allein zu beeinflussen ist.

eximirte Stellung, welche ihr bisher eingeräumt werden zu müssen schien, genommen wird. Aber es gestattet uns zugleich einen freieren Standpunkt.

Haben die Erfolge der Seehospize bisher die Chirurgen aus der Behandlung der localen Tuberculose abgedrängt, sind die operativen Eingriffe dadurch aufgehoben worden? Sehen wir nicht gerade in jüngster Zeit wieder angesehene Chirurgen für radicale Lymphomexstirpationen, andere für frühzeitige Gelenkeröffnung eintreten? Es muss doch zum Mindesten eine grosse Verschiedenheit der Fälle bestehen, welche nicht aus der verschiedenen Geschicklichkeit der Aerzte entspringt, sondern auf äusseren Umständen, socialen und anderen persönlichen Verhältnissen der Kranken, wohl auch territorialen Verschiedenheiten beruhen, und die den Verlauf der Krankheit bestimmen. Es möchte wohl sein, dass unter den auf conservative Behandlung Geheilten mehr Leute waren, welche eben die für dieselbe nothwendige Pflege, Sorgfalt, Aufwand an Zeit und pecuniären Mitteln zur Verfügung hatten. Und dass das Factoren sind, welche überall in der Therapie und Prognose der Tuberculose eine entscheidende Rolle spielen, wissen wir. Ich folgere daher aus diesen Erfolgen der conservativen Behandlung ihre Berechtigung, sage, eigentlich war sie a priori sehr naheliegend, aber, dass wir darum ohne Weiteres die anderen Methoden aufgeben, welche sich uns bisher zu bewähren schienen, das vermag ich daraus nicht zu folgern.

Rose ist selbst mit Recht vorsichtig genug, in dieser Richtung keinerlei weitgehende apodictische Bestimmungen treffen zu wollen. Anders Borchgrevink.[1])

Borchgrevink stellt 39 Fälle[2]) zusammen; 22 sind laparotomirt worden. Nicht operirte andererseits sah er 27, mit nur 4 Todten = 14,8 Proc. Mortalität. Sämmtliche Geheilte leben bis auf ein später an Masern gestorbenes Kind und sind gesund. Von den 27 sind 17 genau untersucht (mit 15 Heilungen: 2 starben noch später an Masern resp. Pericarditis; Peritonitis war geheilt).

Mehrere Einwürfe, welche sich hier machen liessen, weist Borch-

1) Borchgrevink wird meist nur nach dem in den „Grenzgebieten" erschienenen kürzeren Auszug citirt, die ausführliche Monographie (Stuttgart, Nägele 1901), welche schon ihres hohen Preises wegen wenig verbreitet sein dürfte, scheint wenig gelesen zu sein; und doch muss man, um die Argumente des Autors und die Bedeutsamkeit seiner Untersuchungen würdigen zu können, unbedingt auf die Monographie eingehen.

2) In ca. 4 Jahren will er 70 gesehen haben, wo er die Diagnose stellte. 42 die sich zur Laparotomie oder Untersuchung des Exsudates eigneten, ohne einige, wo die Operation verweigert wurde, und 9 bei denen es schon resorbirt war.

grevink zurück. 1. Dass die Zahl von 17 zu klein sei; dass die Ausheilung nicht bewiesen sei, dass es besonders gutartige Fälle gewesen seien. Seine Gegengründe wollen wir gelten lassen: dass unter den Laparotomirten mehr jugendliche waren (welche bessere Chance geben), dass man gewisse Fälle (Fiebernde) anderwärts gern von der Operation ausschliesst.

2. Dass es sich nicht immer um tuberculöse Peritonitis, sondern um sogenannte idiopathische oder chronisch seröse einfache Peritonitis gehandelt habe (wie man ja früher bekanntlich oft geschlossen hat). Wir geben auch hier zu, dass Borchgrevink mit Recht auf seiner Diagnose beharrt. Er ist überhaupt geneigt, das Gebiet der tuberculösen Peritonitis weiter zu ziehen; er leugnet jene „nicht tuberculöse" seröse Peritonitis direct ab. Seine scharfe Kritik der Literatur, verbunden mit Untersuchungen des centrifugirten Exsudates und excidirter Gewebsstückchen, seine Beobachtung, dass bei makroskopischem und mikroskopischem Fehlen von Tuberkeln dennoch die Ueberimpfung excidirter Stückchen Tuberculose hervorrief, sind von äusserstem Interesse. Es würde den Rahmen dieser Arbeit überschreiten, ausführlich darauf einzugehen. Ich weiss nicht, ob man selbst nach dieser Kritik nöthig hat, die Existenz von nicht tuberculöser exsudativer Peritonitis ganz über Bord zu werfen. Lennander[1]) hat ausführlich beobachtete und untersuchte Fälle, die nicht anders zu deuten sind, mitgetheilt: ich will aber für die von Borchgrevink herangezogenen Fälle gern die Richtigkeit seiner Anschauungen zugeben. Ich habe seine 17 Fälle daher auch oben schon denen von Rose zugesellt.

Alle erhobenen Einwände greifen nicht durch. Nur auf die Frage will ich auch hier nochmals aufmerksam machen, ob nicht natürliche Verschiedenheit der Fälle die klinische Verlaufsrichtung beeinflussten.

Den Kern der Borchgrevink'schen Schlussfolgerungen bilden jedoch seine anatomischen Untersuchungen. Er stellt zunächst fest, das was er primäre Tuberkelheilung nennt. Sie kommt bei der heilenden Bauchfelltuberculose sehr häufig vor und besteht darin, dass der auf der Oberfläche der Serosa gebildete Tuberkel langsam in die Tiefe des Gewebes sinkt. Sehr früh tritt eine faserige Intercellularsubstanz zwischen den Epiteloidzellen auf. Diese Zellen schmelzen langsam ein, der Tuberkel schrumpft und wird fibrös umgewandelt, verschwindet. Riesenzellen oder käsiges Centrum bleiben länger liegen,

1) Lennander und Scheel, 4 Fälle von chronischer seröser Peritonitis. Nordisk. med. Arkiv. 1900. Ref. s. Jahresber. üb. d Fortschr. d. Chirurgie. 1900.

werden schliesslich resorbirt. Wo es sich um riesenzellenlose Epiteloidtuberkel handelt, ohne Nekrose, geht der Process besonders schnell vor sich. Man findet ihn nach B. schon reichlich vorhanden zu der Zeit, wo die Laparotomie gewöhnlich vorgenommen wird. Ueberhaupt neigt der Bauchfelltuberkel wenig zur Verkäsung, er ist bacillenarm und durchaus nicht immer reich an Riesenzellen; darin drückt sich eben seine charakteristische, besondere Gutartigkeit aus. B. fand nun diese Heilungstendenz bei allen den Fällen, wo Heilung nach der Laparotomie auftrat, an den bei der Operation excidirten Gewebsstücken. Dagegen bei allen später gestorbenen Fällen bestand Verkäsung. Verkäsung bezeichnet aber das Fortschreiten des tuberculösen Processes, ist das, was die Heilung behindert. B. schliesst daher, dass die Fälle nicht wegen der Laparotomie heilten, sondern auch ohne sie geheilt wären. Klinisch kennzeichnet es sich in der Resorption des Exsudates, dem Verschwinden von Infiltraten.

Ein weiterer Beweis wird darin gefunden, dass, wie oben schon erwähnt, Fälle, in denen makroskopisch Tuberculose nicht vorzuliegen schien, mikroskopisch Granulationsgewebe ohne Tuberkelbacillen vorlag, doch durch Verimpfung von Gewebsstückchen auf Meerschweinchen als tuberculös sich erwiesen. Solche Fälle mit diesem Befund, die man als einfache Fibroide bezeichnete, sind ja bekanntlich mehrfach zu Gunsten einer nicht tuberculösen Peritonitis gedeutet worden, nach B. stellen sie jetzt ausheilende Formen der tuberculösen Peritonitis vor und er benutzt sie, um deren Gebiet hierdurch auszudehnen.

Die Versuche von Gatti[1]) ergeben ja ebenfalls eine Bedeutung bezüglich der Verkäsung als heilungshemmenden Factor, indem die Laparotomie im käsigen Stadium zu spät einsetzt (umgekehrt ist sie freilich, wenn zu früh gemacht, ehe der Tuberkel eine gewisse Reife erreicht hat, unwirksam, was man übrigens auch mit einer Heilungstendenz des Bauchfells in Verbindung bringen könnte, Autor). Doch wird ihr eine die Heilung anregende Wirkung zugeschrieben. Diese Versuche nun werden von B. wegen der Verschiedenartigkeit von Thier und Mensch, der Schwierigkeit bei der Thierinfection eine Dosierung zu ermöglichen (wodurch Verschiedenheiten der Bösartigkeit erzeugt werden können) nicht als beweisend angesehen.

Nun giebt B. der Laparotomie „ihre unbestrittene Fähigkeit zu, oft das Exsudat zu unterdrücken, und das Allgemeinbefinden zu heben".

Andrerseits erhebt er aber Bedenken gegen die Laparotomie und interessant ist, wie er sich in diesen allmählich so steigert, dass er schliesslich zur Verdammung der Operation kommt.

1) v. Langenbeck's Archiv. 1896.

Das Wesentlichste ist: 1. die Möglichkeit, dass nur das Exsudat nach der Operation wegblieb, die Tuberculose fortbestand, also die Heilungen scheinbare sind. Von Jordan und Anderen ist dies beobachtet; dem lässt sich entgegenhalten und ist entgegengehalten worden, dass es sich nach überstandener Heilung um eine neue Aussaat, eine Neuinfection handelte.

2. der schon oft erhobene Einwand, dass die Punction dasselbe leiste wie die Laparotomie, nämlich Entleerung des Exsudates. 3 Fälle werden angezogen; die Literatur enthält weitere, andererseits aber auch ebensogut, ja noch mehr solche, wo die wiederholten Punctionen nichts nutzten, erst die Operation mit einem Schlag Abhilfe schuf. Auch solche sind bekannt, wo öftere Punctionen nichts halfen und schliesslich der Tod eintrat durch Erschöpfung. Ein eignes Beispiel liefert der Fall VII.

Diese eigenthümliche Stellung nehmen gewisse Fälle ein, deren Besprechung hierher gehört, in welchen nach einer Laparotomie Exsudat wiederkehrte und dann nach einer Punction oder auch spontan die Heilung doch noch eintrat. Ein Freund der Operation wird sagen: durch sie wurde die Heilungstendenz angeregt und eingeleitet, die Kraft der Krankheit gebrochen; nicht zwar sofort, anfangs die Exsudation (die ja sehr wohl neben einer Rückbildung der Tuberkel noch fortbestehen kann) nicht gleich ganz unterdrückt, aber die Wirkung war doch so, dass nun entweder eine erneute Laparotomie Heilung schafft, ein andermal höheren Grades, so dass eine Punction es thut und schliesslich, dass Spontanheilung sich anschliesst. Diese Interpretation scheint mit ihrer Stufenleiter eine gewiss nicht unnatürliche Interpretation von Thatsachen.

Ein Gegner der Laparotomie wie Borchgrevink würde sagen: im Gegentheil; wo Heilung eintrat, war sie gewissermaassen vorbestimmt. Erst nachdem die Krankheit die Höhe erreicht hat, wo spontan ein Stillstand und dann ein Rückgang eintritt, fangen die therapeutischen Agentien an zu wirken und nun genügt auch die einfache Punction.

Wer vermöchte diese wahre Antinomie ohne Weitres auflösen?

Es müsste festgestellt werden, was häufiger vorkommt: Heilung durch Punction oder durch Schnitt, und im Allgemeinen war doch bisher der Eindruck der gewesen, dass die Punctionen nicht genügten. Wir kommen also wieder von allen pathologischen Untersuchungen und Betrachtungen weg auf die Statistik, auf die wir uns bisher angewiesen sahen. Borchgrevink meint, man muss Punction und Bauchschnitt unter gleichen Bedingungen vergleichen. Gewöhn-

lich wurde zu einer früheren Zeit punctirt, laparotomirt später, wo eben der Process bereits keine progressive Tendenz mehr habe und dies gebe ihr den Schein des Vorzugs. Die Untersuchung, welche er darüber an seinen Fällen anstellt, führt ihn selbst nicht zu einer Entscheidung, da die Dauer der Erkrankung nicht das Stadium, in welchem sie sich befindet, bezeichnet und es auf letzteres ankommt, erstere aber allein in die Erscheinung tritt. Somit kommen wir meines Erachtens auf diesem Wege auch nicht zu einem Beweis gegen die Operation.

3. Dass die Punction ebenso gut entleert als der Schnitt, ist ebenso oft gesagt wie widerlegt worden. Es braucht nicht einmal für die ganz frei beweglichen Ergüsse zu gelten, trifft sicher nicht für abgesackte, tieferliegende zu, abgesehen von der Gefahr der Nebenverletzungen, der Unmöglichkeit, das Terrain zu inspiciren, Primärherde zu entfernen.

4. spricht Borchgrevink der Laparotomie die gute Wirkung bei fieberhaften Fällen ab. Fieber (natürlich dauerndes; fast alle tuberculöse Peritonitis ist vorübergehend, besonders im Anfang fieberhaft) ist ein Symptom der Verkäsung und letzteres ein Zeichen des Fortschreitens der Affection. Dass fieberhafte Peritonitis stets eine schlechte Prognose gebe, ist schon öfters behauptet, aber auch wieder bestritten worden; auch hier scheint noch Behauptung gegen Behauptung zu stehen. Insbesondere verweise ich auf die guten Resultate welche Lauper mittheilt.

Borchgrevink dagegen findet, dass in 11 fieberenden Fällen in 9 unzweifelhaft nach der Laparotomie die Lage verschlimmert wurde, und dies führt ihn nun sofort zu dem bestimmten Schluss, dass die Laparotomie dies verschuldete. Sie beschleunigte die Verkäsung; die nachher Gestorbenen wiesen bei der Obduction fortgeschrittene Verkäsung auf, die Laparotomie ist also die Ursache. Sie ist daher bei den von selbst heilenden Formen entbehrlich, bei fortschreitenden gefährlich.

Ich kann dieser sich selbst rasch steigernden Darstellung nicht folgen. Dass ein Heilmittel auch unwirksam bleiben kann, warum sollte das nicht vorkommen? Borchgrevink's Beweise scheinen mir insbesondere aus folgenden Gründen nicht einwandfrei:

1. Sie lassen durchaus den Einwand zu, dass die Verschlimmerung nicht wegen der Operation erfolgte, sondern dass der Verlauf dieser Fälle von vorneherein zur Bösartigkeit bestimmt war. Borchgrevink macht meines Erachtens denselben Fehler, welchen er vorher bei Anderen rügt: da wo der Laparotomie Heilung folgte, da war sie nach

ihm ganz unbetheiligt, und es beruhte nach Borchgrevink auf Täuschung, wenn man einen Zusammenhang construirte; die Heilungstendenz lässt sich mikroskopisch nachweisen. Hier aber, wo der Verlauf nicht durch die Operation beeinflusst und ungünstig wurde, da soll sie von Wirksamkeit sein! Und doch liegt schon zumeist vorher ein Kennzeichen der Bösartigkeit vor, das Fieber. Und warum sollte der Schnitt durch die Bauchdecken mit einfacher Entleerung oder auch Ausspülung des Exsudates so gefährlich sein? warum soll man der Laparotomie eine so gefährliche Reizung auf die Gewebe zuschreiben? Wie diese Begünstigung der Verkäsung erklären? Man könnte sich vielleicht eher denken, dass bei Manipulationen im Bauchraum die Serosatuberkel lädirt, dadurch frisches Material ausgestreut worden oder durch Resorption zu allgemeiner Tuberculose oder Meningitis Veranlassung geben könne. Aber weder entspricht das den Thatsachen, so viele Laparotomieen blieben ohne derartige unheilvolle Folgen, noch wird von allen Operateuren so energisch vorgegangen.

Neben den Insult der Bauchhöhle stellt Borchgrevink die Narkose, Abkühlung und die Blutung. Sie zusammen seien wohl Factoren, die Kräfte rauben können. Im Kampf zwischen Organismus und Infection geht es dann wie sonst bei Tuberculösen, wo ein zufälliges entkräftendes Moment hinzukommt. Die Krankheit lodert dann mit neuer Heftigkeit auf u. s. w. Vom Insult sprechen wir noch. Sind aber auch die drei andern Factoren bei diesen Laparotomien, den einfachsten die wir machen, die oft nur Probeeinschnitte darstellen, wohl gar so sehr gefährlich anzuschlagen? Wir kommen aber darauf zurück.

Sehen wir endlich die klinischen Beobachtungen Borchgrevink's selbst an, so lassen sich noch andere Ausstellungen machen.

So misslich es ist, fremde Fälle beurtheilen zu wollen, will ich kurz notiren: Sehen wir vom Fall 18, wo der Tod durch Infection bei der Operation bedingt scheint, und Fall 19, welcher nach Borchgrevink vielleicht kein tuberculöses Exsudat, sondern nur Stauungstranssudat vorstellt, ab, so wurde in Fall 12 keine Laparotomie vorgenommen, sondern wegen fester Adhäsionen zwischen Bauchwand und darunter liegenden Organen die Operation abgebrochen. Solche Fälle darf man, obwohl es auch von anderer Seite geschehen ist, meines Erachtens nicht hier mitzählen. Höchstens kommt doch die Narkose in Betracht. In den Fällen 7, 9 wurde bei der Section bedeutende Veringerung der bei der Laparotomie gefundenen Tuberkel constatirt. Also ging trotz des „schädlichen Einflusses" der Heilungsvorgang doch weiter. In Fall 4 ist nach der ersten Laparotomie kein höheres Fieber constatirt als vorher, und nach der zweiten erst eine Woche später. Fall 3 erwies sich von vornherein „durch Fieber und durch die

trotz des reichlichen flüssigen Exsudates gebildeten dicken Pseudomembranen als ernsthaft", und in Fall 20 erzeugte allerdings die Operation starke Collapserscheinungen. Es handelte sich um einen noch frischen Fall, (mit sehr zahlreichen Bacillen). Ich glaube allerdings auch, dass die Laparotomie im frischen, entzündlichen Stadium und im chronischen wohl ganz verschieden schwere Eingriffe sind.

3. Im Ganzen scheint mir die Zahl der Fälle Borchgrevink's noch zu klein. Es müsste durch weitere Untersuchungen noch festgestellt werden, ob alles immer so zusammentrifft; die tödtlich verlaufenden mit fortgeschrittener Verkäsung (in den Fällen Borchgrevink allerdings constatirt), und speciell ob Verkäsung nach der Laparotomie auch die bei ihr noch fibrösen und epiteloiden Tuberkel betrifft. Ueber meinen Fall V, wo nach der Operation Kothfistelbildung eintrat s. dort die Epikrise. Verkäsung bestand schon vorher.

4. Selbst wenn solche Verschlimmerungen häufiger vorkämen, bleibt noch der Einwand, dass die Fälle von vornherein Verschiedenheiten zeigen (wie z. B. oben erwähnt, die durch reichliche Pseudomembranen ausgezeichneten) und es darauf ankomme, die richtigen Indicationen zu suchen, nicht pure das Mittel zu verwerfen, das sich uns bisher bewährte.

Hier können wir die Frage: wie wirkt die Laparotomie?, nicht länger umgehen. Erschöpfend auf das weitschichtige Thema einzugehen, ist nicht der Ort hier, um so mehr, als ich glaube, dass nach dem Vorhergehenden die Sache sich vereinfachen wird. Zunächst glaube ich, dass wir alles Wunderbare, alles Mystische abstreifen müssen, was so oft hier eingeführt wurde, aber wie ich a. a. O.[1]) bereits hervorgehoben, im Wesentlichen auch alles Specifische, das der Tuberculose eigenthümliche Verhältnisse voraussetzt. Ich meine das auch von der Gatti'schen, vielfach unterstützten Theorie, dass bactericides Serum unter dem Reiz der Laparotomie transsudire, die Tuberkel durchtränke und zuerst die Bacillen abtödte, worauf die regressive Metamorphose eingeleitet werde. Ich habe beim Studium der Gatti'schen Arbeit nicht finden können, dass aus den Versuchen dieser Vorgang mit Sicherheit resultirt. Vielmehr wird das Auftreten des Serums etwas unvermittelt am Schluss der Arbeit eingeführt.

Ziehen wir das ab, so können wir uns mit Borchgrevink in gewissem Grade vereinigen. Ich gebe ihm zu, dass die Tuberculose des Bauchfells spontan zu heilen vermag; dass der histologische Befund, den man bei Heilung nach der Laparotomie findet, derselbe ist, wie in den spontanen Fällen. Warum nicht? Warum sollte die Heilung

1) Unter Ascites chylosus. Deutsche Zeitschrift f. Chirurgie. 1902.

nun auf einmal einen anderen Weg einschlagen? Und dennoch kann die Operation dabei von Wirksamkeit sein, wenn sie nur die Heilung begünstigt. Aehnliche Anschauung ist schon von Nassauer, Herzfeld, auch von Rose ausgesprochen worden. Mehr braucht auch die Operation gar nicht. Mehr verlangt man in der allgemeinen Medicin auch sonst nicht von einem Heilmittel. Ein solches wie viele andere chirurgische, die Krankes radical entfernen u. s. w., kann sie freilich nicht sein. Soll sie gestrichen werden, weil sie nur soviel leistet wie sonst andere Behandlungsmethoden? Reizend oder schonend wirken sie auf die Function der Organe.

1. Schonend. Das Exsudat wird entleert. Borchgrevink rechnet der Laparotomie selbst zu Gute, dass sie manchmal das Exsudat unterdrücke und das Allgemeinbefinden hebe. Selbst Spontanheilung vorausgesetzt, kann ich mir nur denken, dass die Entfernung des Exsudats diese begünstige. Sie entlastet, hebt einen im Abdomen auf die Gewebe, ihre circulatorischen und resorbirenden Einrichtungen lastenden Druck auf. Borchgrevink selbst sagt, dass die Zeit, in welcher die (spontane) Heilungstendenz des Tuberkels die Vorhand zu gewinnen beginnt, die ist, wo das Exsudat resorbirt wird. Ob ferner toxische Producte in demselben vorhanden sind, verdiente noch untersucht zu werden. Der einfachen Punction, die scheinbar in Bezug auf Entleerung dasselbe leistet, ist entgegenzuhalten, dass sie dies nur bei einkammerigen, der Bauchwand breit anliegenden Exsudaten, und da auch nicht complet (tiefere Theile, kleines Becken!) kann, dass die Gefahr des Anstechens der oft meteoristischen oder fixirten Därme besteht, dass es unmöglich ist, dabei primäre Herde zu entfernen (s. oben).

2. Reizend. Vor Allem liegt es in anderem Sinne nahe, dem Bauchschnitt einen reizenden Einfluss zuzuschreiben. Dies bildet auch einen wesentlichen Bestandtheil verschiedener Theorien: ob sie eine Bindegewebswucherung oder nur eine vermehrte Hyperämie behaupten. Man hat gesagt, jede Laparotomie mache eine Congestion der Därme, die gewisse Zeit vorhalte. Erfahrungen bei Relaparotomien haben das nicht immer bestätigt. Bei tuberculösen Peritonitiden, wo schon ein lädirtes Bauchfell vorliegt, könnte es wohl der Fall sein. In den Krankengeschichten Borchgrevink's ist ausdrücklich mehrfach hervorgehoben, dass die freigelegten Därme rasch congestionirt wurden, auch ich habe es in meinen Operationen gesehen. Hierauf möchte ich die nach mehreren meiner Operationen so sehr hervortretenden Leibschmerzen beziehen. Wie lange aber diese Congestion vorhält, ob sie mehr activer Hyperämie oder venöser Stase zuzuschreiben, ist nicht entschieden. In beiden Fällen hätten wir erhöhte Blutfüllung,

im ersteren auch vermehrte Durchströmung, bessere Ernährung, verbesserte Resorption, so argumentiren auch Nassauer und Hildebrandt also etwas, was vornehmlich dem Grundgewebe der Serosa zu Gute kommt. A. a. O.[1]) habe ich das Letztere schon besprochen. Dort habe ich auch der Vermuthung Raum gegeben, ob „es sich nicht um Beziehungen der Zellen zur Blutcirculation handle" und das Peritoneum hier Verschiedenheiten gegenüber den peripheren Organen darbiete. Es verlohnte sich, dem experimentell nachzugehen.

Ob diese Reizung nun nicht auch schädlich werden kann? Warum nicht, wie alle Reizung, wenn sie zu stark wird, wenn sie zu unrechter Zeit kommt. Wenn durch sie der tuberculöse Process angefacht würde, so könnten Unterschiede vorkommen, wie wir sie bei kleinen und grossen Tuberculin-, bei kleinen und grossen Zimmtsäuregaben sehen.[2])

Es käme dann darauf an, die Behandlung so zu leiten, dass der Nutzen prävalirt, dass die geeigneten Fälle, die geeignete Zeit herausgesucht werde. Aber wir wären dann immer noch nicht so weit den Bauchschnitt deswegen ganz verwerfen zu müssen.

Die bisherigen Betrachtungen lassen sich so zusammenfügen: Es ist bewiesen, dass die tuberculöse Peritonitis unter einer expectativen, besser noch diätetischen und colorirenden Behandlung ausheilen kann; auch anatomisch ist darzulegen, dass eine entschiedene Neigung zur Ausheilung besteht, in Folge gewisser Eigenthümlichkeiten, welche sowohl dem Gewebe des Bauchfells wie dem Peritonealtuberkel selbst zukommen.

Nach Operation (Bauchschnitt mit Entleerung des Exsudates) sind zahlreiche Heilungen bekannt geworden, welche wir derselben bisher als Erfolge zuzuschreiben gewohnt waren.

Nicht bewiesen ist, dass dies nur Schein ist.

Nicht bewiesen, dass die Operation den Verlauf der Bauchfelltuberculose sogar verschlimmert und daher zu verwerfen ist.

Die Heilung tritt jedoch nur in einem gewissen Theil der Fälle ein; in anderen erfolgt schliesslich der Tod mit oder ohne fortschreitender Exsudatbildung; anatomisch scheint Fortschreiten der Tuberkel zu käsigem Zerfall (weniger die Generalisirung der Tuberculose im Körper) dabei die wesentliche Rolle zu spielen. Todesfälle sind mit wie ohne Operation zu verzeichnen.

Dass die Behandlung ohne Operation besssere Resultate als die mit

1) Ueber Ascites chylosus. S. 320 ff.

2) Immerhin will ich die Hyperämie nicht mit der vermehrten Verkäsung Borchgrevinks zusammenbringen, und kann den Reiz unmöglich die schweren Wirkungen zuschreiben wie er.

derselben aufweise, wie Rose und Borchgrevink sagen, ist nach unserer Statistik nicht richtig. Bis jetzt hat sich das umgekehrte ergeben.

Die Statistik, d. h. die kritisch gesichtete klinische Erfahrung hat sich aber dabei immer wieder als das erwiesen, über das wir nicht hinauskönnen. Trotz aller anatomischen und theoretischen Untersuchungen können wir uns noch nicht entschliessen, das, was diese Erfahrung uns bisher sagte, zu verwerfen.

Angesichts der zahlreichen Fälle, welche geheilt wurden, vermögen wir nicht in das Verdammungsurtheil einzustimmen; wir werden auch weiter operiren und hoffen, den Kranken auch weiter zu nützen. Dabei beziehe ich mich in dieser Arbeit vor Allem auf die exsudative (seröse) Peritonitis; nur bei dieser liegen sichere Resultate vor. Es scheint aber auch auf die trockne Form ein Einfluss von Seiten der Operation zu bestehen, doch ist er noch näher zu studiren.

Andererseits gilt es, den klinischen Verlauf der Bauchfelltuberculose und die Eigenthümlichkeiten der einzelnen Fälle näher in's Auge zu fassen als bisher geschah, um die Formen womöglich prognostisch und therapeutisch abtrennen zu können. Auch fehlt uns die vollständige Mittheilung der Krankengeschichten von bei innerer Behandlung tödtlich verlaufenden Fällen. Rose hat diese leider nicht abgedruckt.

Es mag für die technische Seite der Operation gut sein, den einfachen Unterschied des exsudativen, trocknen, event. auch der käsig-ulcerösen zu machen. Wir können nicht umhin, mehr zu trennen, wenn wir tiefer in die Frage des Verlaufes eindringen wollen. Vor Allem die abgesackten Exsudate von den freien; was schon von König geschehen, aber nicht überall Nachfolger gefunden hat. Ferner passen nicht recht in das Schema die eitrigen Exsudate, sei es, dass sie auf Infection beruhen oder der Eiter den Charakter des kalten Abscesses hat; die ganz acuten (s. unten), die schleichenden, die durch Adhäsion und Schrumpfung zu Darmstenose führen u. s. w. Von diesen letzteren nicht allzu häufigen theile ich einen Fall mit (Sch. Fall IX).

Rose hat eine Eintheilung gewählt, welche nach verschiedenen Principien vorgeht. Erstlich unterscheidet er eine Tumorform (man fühlt Härten, Resistenzen, Knollen u. s. w., nennenswerther Ascites besteht nicht) und die Fälle mit freibeweglichem reinen Ascites, dazwischen eine Mischform (der Ascites verdeckt die Tumoren); zwischen ihnen war in der Prognose kein wesentlicher Unterschied.

Zweitens trennt er nach der Art des Beginnes der Erkrankung acute, subacute, schleichende Fälle. Die Prognose war um so günstiger, je acuter der Beginn war.

Von Wichtigkeit scheint mir, solche Fälle einmal gesondert zu

betrachten, in denen das ätiologische Eintheilungsprincip sich durchführen lässt. Leider ist es ja nicht häufig möglich. Aber es wäre doch möglich, dass Fälle, wo die Infection von unten ausgeht, aus tuberculösen Tuben, Eigenartigkeiten aufweisen können, gegenüber solchen, wo sie aus dem grossen Bauchraum (Darmgeschwüre, Mesenterialdrüsen) oder von oben kommt. Ich meine hier solche Fälle, wo im Anschluss an Pleuritis und neben ihr, wie oben schon angedeutet wurde, mehr nebensächlich tuberculöse Peritonitis auftritt. Vielleicht theilt diese die gutartigere Natur der Pleuritis, die ja gewöhnlich keine Tuberkel in der Pleura aufweist. So wiesen wir auf derartige Fälle in der Casuistik Rose's hin. Dann giebt es doch wieder Fälle von fortschreitender Tuberculose aller serösen Häute, wie die von Borchgrevink mitgetheilten, wo eine käsige Mediastinaldrüse ins Pericard durchgebrochen war. Von Bösartigkeit erwies sich auch mein Fall, (M. Nr. VIII), in dem nicht operirt wurde, und auf eine Peritonitis mit käsigem Exsudat eine sehr stürmische Pleuritis folgte. Dazwischen stehen die Fälle, wo Darmgeschwüre die Aussaat der Bacillen auf die Serosa vermitteln, Fälle, die gewiss prognostisch eine besondere Stellung haben müssen u. s. w.

Rose sagt ganz richtig (S. 56), „man wird häufig zwischen operations- und nichtoperationsbedürftigen Fällen unterscheiden".

Rathen würde ich, die Operation nicht schon im frühen entzündlichen Stadium vorzunehmen, sondern mindestens eine fieberfreie Zeit abzuwarten, die so oft mit dem Abklingen der ersten stürmischen Erscheinungen kommt. Mich bestimmen dazu nicht nur die Analogie mit der Wirksamkeit der Punction bei Pleuritis, sondern neben der Erfahrung die Resultate von Gatti, welcher bei seinen Experimentirthieren den Bauchschnitt erst dann von Erfolg sah, wenn der Tuberkel eine grössere histologisch definirbare Ruhe erreicht hatte. So glaube ich auch, dass im Fall H. I. vielleicht deshalb die erste Laparotomie das Exsudat nicht dauernd beseitigen konnte.

Conservativ würde ich verfahren bei kleinen abgekapselten Exsudaten, bei Scheingeschwülsten und der trocknen Form, die ich überhaupt nicht näher betrachte, weil unsre Kenntnisse darüber keineswegs geklärt sind.

Ich würde sogar in den Fällen, welche von französischen Autoren besonders bekannt gegeben sind und unter ileusartigem Bilde verlaufen, und wo dringend die rasche Laparotomie gefordert wird, auch von Erfolg berichtet wird, doch, falls man die Diagnose stellen kann, es versuchen, ob nicht abgewartet werden darf, ob ein spontanes Abklingen der ersten Sturmattaque doch auch hier erwartet werden darf.

Auf der anderen Seite würde ich wie bisher die Operation für

berechtigt halten und ausführen bei Exsudaten im chronischen Stadium, besonders grossen und freien, und solchen, welche unter den Augen des Arztes wachsen, wobei mässiges Fieber nicht unbedingt zu fürchten ist, sowie die Fälle, wo sich in den Tuben der primäre Sitz nachweisen lässt und man hoffen darf, per Laparotomiam an dieselben heranzukommen.

Damit zum letzten. Schon öfters ist die Frage aufgeworfen, ob man bei tuberculöser Peritonitis erkrankte Tuben mit entfernen soll oder nicht. Angesehene Gynäkologen haben principiell davon abgesehen, mit der Begründung, dass die Heilung auch dann erfolge. Muss letzteres schon a priori Bedenken erregen, so lagen Statistiken über Dauerheilungen bisher nicht vor. Winter hat nun die Frage nachgeprüft [1]) und hat nach ihm das Resultat sich ergeben, dass die Entfernung der Tuben die Dauerheilung ganz wesentlich nach der günstigen Seite hin beeinflusst.

Sollte sich das bestätigen, so gewinnen die bisherigen Statistiken nicht nur, sondern überhaupt die Frage des Bauchschnitts ein anderes Gesicht. Er bekommt dann die Eigenschaft einer causalen Therapie. Und somit muss nach dieser Seite allerdings noch die Forschung einsetzen, und wenn wir Chirurgen alle Schanzen gegen den neuen Ansturm der Skeptiker verloren gäben, so lang diese eine noch innegehalten wird, obwohl sie ja nur einen Theil der üblichen Fälle betrifft, dürfte die Ueberlegenheit eines rein expectativen und symptomatischen Verfahrens noch nicht als erwiesen gelten.

Zum Schluss ein kurzes Nachwort. B. sagt, die tuberculöse Peritonitis ist der inneren Medicin wiederzugeben. Würde das Wort hinausgetragen werden in die populäre Welt, so würde die sachliche Frage der anzuwendenden Heilmethode auf ein äusserliches Gebiet geschoben. Geben wir die Gelenktuberculosen, die wir nicht mehr früh reseciren, sondern so lange wie möglich conservativ behandeln, doch darum nicht aus den chirurgischen Krankenabtheilungen fort. Man täusche sich doch nicht und glaube etwa, dass jetzt das Gros der Praktiker bereits jeden diagnosticirten Fall von tuberculöser Peritonitis sofort einem chirurgisch thätigen Collegen oder einer chirurgischen Krankenhausabtheilung überweise. Heisst es aber, sie gehört wieder zur Domäne der internen Medicin, dann wird dies überhaupt nicht mehr geschehen. Wir wollen diese Kranken aber behalten. Wir glauben, dass die uns beschäftigende Frage am besten gelöst werden wird, wenn möglichst viel Kranke in die Hände der Aerzte kommen, welche beides — operiren oder conservativ behandeln — zu thun und zu lassen im Stande sind (analog wie das Pentzoldt für viele Magenkrankheiten anräth).

1) Ueber peritoneale Tuberculose. Deutsche med. Wochenschr. 1902. 23.

Eigene Fälle.

A. Fälle mit freiem Exsudat:

Nicht operirt 3 (VI, VII, VIII), 2 gestorben, 1 gesund.

Operirt 4 (I, II, III, IV), 2 gesund, 2 gestorben (1 nach vorläufiger Heilung).

B. Scheingeschwülste:

1 (V), Operation, Besserung, dann Tod an Meningitis.

C. Trockene Form:

1 (IX) mit Darmobturation, geheilt durch Operation.

1 (X) nicht operirt, gestorben.

Fall I. M., H., Diaconisse, 34½ Jahr, war immer mager, kräftig, sah gern zeitweise blasser und elender aus, litt immer an Obstipation. Bald nachdem sie als Schwester eingetreten war, trat dies hervor. Zuerst wurden Ursachen nicht aufgedeckt. Dann fing sie an zu hüsteln, hatte auch blutigen Auswurf, was sie aber verheimlichte, so dass man den Auswurf nicht gesehen hat. Nun glaubte man bei genauerer Untersuchung der Lungen links hinten unten matteren Schall zu constatiren. In Schwalbach erholte sich Patientin, that wieder Dienst. Gelegentlich einer Herniotomie erzählte sie, dass sie auch einen Schenkelbruch habe. Ein nun verordnetes Bruchband hat sie aber nur unregelmässig getragen, weil die Reposition des Bruches zwar möglich, aber schmerzhaft war. 1899 war sie einen Sommer in Arosa. Dort wurden im Sputum Tuberkelbacillen gefunden; nachher verschwanden Bacillen und Auswurf, Patientin nahm an Gewicht zu. Im Winter wurde sie wieder elender, nahm ab. Lungenbefund negativ. Schlaflosigkeit. Im Januar unregelmässiges Fieber, etwas zäher Auswurf. Rechts hinten oben Dämpfung, ohne Rasseln, die aber wieder verschwand. Von März ab fieberfrei. Patientin erholte sich aber kaum. Beim Aufstehen mehrfache Anfälle von Herzschwäche. Menses mehrfach unregelmässig, mit Leibschmerzen verbunden. Jetzt bemerkte Patientin eine Anschwellung des Leibes. Derselbe ist leicht schmerzhaft. Es besteht ein freier Erguss. Die sofort in Aussicht genommene Operation muss aus äusseren Gründen noch etwas verschoben werden. Inzwischen nimmt der Erguss langsam zu, umfasst die abhängigen Partien besonders links und reicht in leicht erhöhter Lage bis zum Nabel. Umfang 88. Leberdämpfung nicht vergrössert.

23. April 1900. Laparotomie vom Nabel abwärts. Peritoneum leicht verdickt. Nach Incision fliesst reichlich goldgelbe, klare, klebrige Flüssigkeit aus. Serosa der vorquellenden Darmschlingen verdickt, lebhaft injicirt, mit unendlichen graugelben Knötchen besetzt. Auch Mesenterium und Parietalserosa wie ein Reibeisen. Netz zusammengerollt, nur fühlbar. Oberer Bauchraum scheint freier von Knötchen. Am Leberrand einige Adhäsionen. Rechte Tube birnförmig, pflaumengross, verdickt, starr, nach links U-förmig um den Uterus herumgelegt, mit den Fimbrien an ihm angelötet, Isthmus schmal. Sie wird in Beckenhochlagerung resecirt. Aus ihrer Abdominalöffnung fliesst dünner, käsiger Eiter, kommt aber nicht in den Bauchraum. Linke Tube mit Uterus liegen angelötet in der Tiefe. Das Tubenende auf einige Centimeter abtastbar, etwas aufgetrieben. Alle Flüssigkeit wird ausgetupft unter leichter Flächenblutung, der Bauch in Etagen geschlossen.

Danach die Hernie operirt. Der Bruchsack ist leer und enthält klare Flüssigkeit, eine Cyste in der Wand, keine Knötchen. Bruchsackhals sehr eng.

Nach der Operation anfangs heftige Kreuz- und Leibschmerzen. Grosse Druckempfindlichkeit rechts (Zerrung d. Recti?). Hartnäckige Obstipation. Anfangs Calomel, später Cascara und Oeleinläufe. Nun regelt er sich bis Ende Mai. Bauchwunde heilt per pr. Exsudat sammelt sich nicht an. Geht zur Erholung in die Heimath, danach that sie wieder Dienst.

Im Herbst wieder Obstipation, dann morgendliches Erbrechen, Mattigkeit, zeitweise Husten und Auswurf, vorübergehend Temperatursteigerungen auf 38°. Im Januar 1901 schwillt der Leib wieder an. Er wird hart und aufgetrieben. Exsudat. Dämpfung links und in den abhängigen Partien. Er reicht im Stehen bis zur Mitte zwischen Nabel und Symphyse. Rechts hinten oben Dämpfung, kein Rasseln. Kein Albumen im Urin, Diaroreaction negativ.

Am 25. Januar 1901 zweite Laparotomie.

Mässig viel grüngelbe Flüssigkeit. Auf den Därmen zahlreiche Tuberkel von Stecknadel- bis Hanfkorngrösse, nicht so zahlreich wie das erste Mal. Adhäsion zwischen Mesenterium und Bauchwand. Netz enthält Tuberkel, nicht verdickt. Die tiefer liegenden Darmschlingen stärker besetzt als die höheren. Mesenterialdrüsen geschwollen. Knollen links im Mesocolon. Im kleinen Becken nichts Besonderes. Beim Austupfen der Flüssigkeit einmal Erbrechen, Bauchnaht. Heilung p. pr. Fäden am 10. Tag entfernt. Am 5. Tag Fieber. Schmerzen im Leib. 23. Februar links unten beiderseits Rasseln. Leib etwas aufgetrieben, kein Exsudat.

Vom 26. Februar an werden Hetolinjectionen nach Landerer gemacht. Das Rasseln bleibt noch im März. Der Leib ebenfalls lange hart. Trotzdem erholt sich Patientin langsam und thut seit August 1901 wieder wie früher ihren Dienst. Es besteht eine kleine Bauchhernie, sonst ist der Leib weich und frei, Lungen ebenfalls.

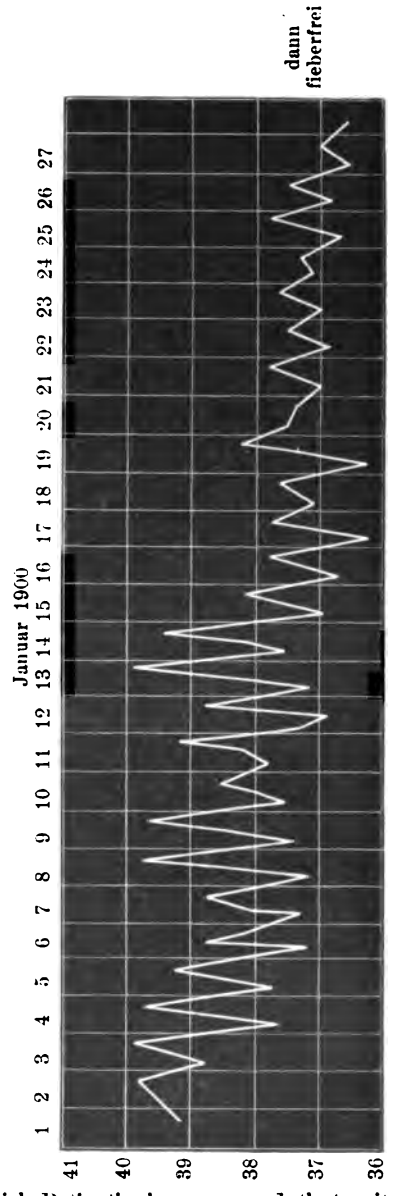

Curve 1.

Der Fall interessirt dadurch, dass der allererste Beginn unter klinischer Beobachtung sich vollzog, dass die Heilung erst auf zweimalige Operation erfolgte.

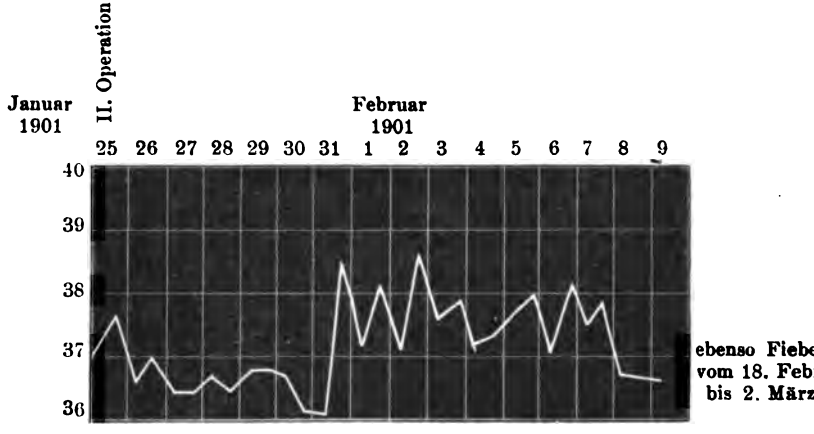

Curve 2.

Fall II. G. W., 2 1/2 Jahr alt. Keine Heredität. Das Kind lernte erst mit 1 3/4 Jahren laufen. Seit 6 Wochen ist der Leib geschwollen; er hatte einen Umfang bis 79 cm, ist dann wieder etwas dünner geworden. Während der ganzen Erkrankung bestand Fieber, bis zu 40,2°. Es werden Salzbäder und Schmierseifeneinreibungen gemacht. In den letzten Tagen treten leichte Athembeschwerden, Rasselgeräusche auf den Lungen auf: nach Mittheilung des Arztes hat der Ascites zugenommen.

Das Kind ist gut genährt. Hinter dem linken Malleolus externus ein kleiner Abscess unter der Haut. Auf dem Dorsum des rechten Vorderarms mehrere flache, zackig begrenzte Narben. Inguinaldrüsen fühlbar. Lungen und Herz frei. Leib aufgetrieben, Umfang 52. Besonders die seitlichen Partien wölben sich vor. Percussionsschall überall abgeschwächt, rechts deutlich gedämpft. Bei Lagewechsel keine Veränderung. Leber mit stumpfem, derben Rand fühlbar, Milz gross, hart, unter dem Rippenbogen vorragend. Temperatur 37,2°.

24. April 1901. 5 cm lange Laparotomie unterhalb des Nabels. Aus dem Bauch wird mässig viel klare Flüssigkeit, theils direct, theils durch Austupfen entfernt. Ueberall auf den Därmen zerstreut stecknadelkopf- bis linsengrosse harte Tuberkel, ganz kleine auf dem parietalen Peritoneum. Nach der Leber zu Adhäsionen, Milz sehr gross, glatt und dick. Der zuerst blasse Darm röthet sich während der Operation, ebenso die Parietalserosa. Etagennaht der Bauchdecken.

Fieberfreier Verlauf. Heilung reactionslos. Am 8. Mai nach Hause entlassen. Leib noch etwas aufgetrieben, Erguss tritt nicht wieder auf. Gegenwärtig ist das Kind gut entwickelt und ganz gesund.

Fall III. M. St., 24 1/2 Jahre, aufgenommen 3. Januar 1901.

Zwei Schwestern leiden an Spitzenaffection. Sie selbst seit 4 Jahren an „Bleichsucht", Herzklopfen, Magenbeschwerden. Seit 4 Wochen Schmerzen

im linken Oberschenkel und im Leib, der erst langsam, dann in den letzten Tagen rasch an Stärke zugenommen hat.

Blasses, mageres Mädchen. Wangen fieberhaft. Schlüsselbeingruben eingesunken, über der rechten Spitze verkürzter Schall, bronchiales Exspirium. Leib stark aufgetrieben und gespannt, etwas schmerzhaft bei Palpation. Frei beweglicher Ascites. Dämpfung in abhängigen Partien, tympanitischer Schall in 2 händegrossem Bezirk in der Mitte des Leibes. Vom Rectum aus fühlt man die Ovarien etwas vergrössert mit unebner Oberfläche, daneben kleine Höcker auf dem Peritoneum. Keine grösseren Tumoren. Umfang des Leibes 74.

Urin frei von Albumen, keine Diazoreaction. Temperatur bis 38° Abends.

7. Januar. Laparotomie in Chloroformnarkose, unterhalb des Nabels. Im Strahl quillt gelbes, klares, klebriges Exsudat vor, 1425 ccm von 1019 spec. Gewicht, das bald gallertartiges Gerinnsel absetzt. Bauchfell überall von einer 1½ mm dicken Schwarte bedeckt. Dünndarmschlingen mit einander durch Adhäsionen verwachsen, ihre Serosa, soweit sichtbar, geröthet, kleinhöckerig durch eingelagerte Tuberkel. Genitalien anscheinend nicht verändert. Nach der Leber zu verwehren Adhäsionen das Vordringen. Bauchnaht.

In den ersten Tagen nach der Operation ziemlich starker Meteorismus, Stuhl erfolgt auf wiederholte Gaben von Calomel und Glycerin. Im Uebrigen erfolgt reactionslose Heilung. Exsudat sammelt sich nicht wieder an. Am 13. Febr. wird Patientin mit gutem, subjectivem und objectivem Befund entlassen.

Im März wird über den Spitzen kleinblasiges, entfernt klingendes Rasseln hörbar. Von da wird zweimal wöchentlich intervenös Hetol nach Landerer injicirt, bis zum 3. April steigend bis 7 mgr. Am 10. April traten brennende Schmerzen in der Wunde auf und Röthung derselben. Bisher war die Temperatur normal, jetzt 39° Abends. Patientin sieht recht verfallen aus. Puls klein, beschleunigt, in der Wunde bildet sich ein Abscess, nach Incision quillt grosse Menge dünnflüssigen Eiters aus. Die Eiterung hält an, kommt von links her. Unregelmässiges Fieber, bis 39,4° Abends.

Daher wird am 18. April die Wunde erweitert; der Eiter quillt aus der Tiefe zwischen den Darmschlingen vor, welche unter sich und mit der Bauchwand flächenhaft durch eine dicke Schwarte verlöthet sind. Stumpf wird durch Lösung der Schwarten dem Eiter nachgegangen und man kommt einerseits nach der Lumbalgegend, andrerseits auf die Fossa iliaca. Es wird soweit gelöst, bis eine Höhle entstanden ist, die mit Jodoformgaze tamponirt werden kann. In den Schwarten makroskopisch gelbe Einsprengungen, keine Tuberkel sichtbar.

Nach einigen Tagen perforiren die freiliegenden Darmschlingen mehrfach. Verschiedene Versuche, die Löcher zu schliessen, scheitern an der Unmöglichkeit, die Därme genügend freizulegen. Durch den profusen Ausfluss des Dünndarminhalts kommt Patientin rasch herunter und stirbt am 10. Mai an Inanition. Die Temperatur war nach der Freilegung normal, zuletzt subnormal. Keine Section.

Die Quelle der Eiterung ist vielleicht in einer Mesenterialdrüse zu suchen. Vielleicht sind auch die Hetolinjectionen anzuschuldigen. Vielleicht wäre die Eiterung noch zum Stillstehen gekommen, wenn nicht die Darmperforationen aufgetreten wären. Ich habe das Bedenken, vielleicht zu freigebig die Adhäsionen gelöst und dadurch die kranke Darmwand lädirt zu

haben. Die Adhäsionen zeigen ja, dass der tuberculöse Process entschieden zur Ausheilung neigte, doch muss immerhin zu dieser Zeit die Darmwand noch als krank und leicht lädirbar angesehen werden. Ich kann daher einen solchen Fall nicht ohne Weiteres als einen Misserfolg ansehen, welcher von der Laparotomie als Heilmittel der Bauchfelltuberculose abschrecken darf, da es näher liegt den ungünstigen Ausgang durch Nebenumstände veranlasst anzusehen, welche nicht in causalem Zusammenhang mit dem Bauchschnitt stehen.

Fall IV. Frau L. Sch., 45 Jahre, aufgenommen 6. Juli 1900, hustete ohne Angabe nur ab und zu ein wenig, hat sich sonst bisher für gesund gehalten und stammt aus gesunder Familie. In letzter Zeit fiel ihr ein Dickerwerden des Leibes auf, welches zunächst nur, wie sie meint, nach den Mahlzeiten stattfand, späterhin constant blieb und langsam mehr wurde. Dabei bestanden Schmerzen im Abdomen.

Status: Magere Frau mit cyanotischen Wangen, beschleunigter Athmung. Ueber beiden Lungenspitzen Dämpfung, besonders stark links; daselbst fast bronchiales Athmen, zahlreiche Rasselgeräusche, rechts verschärftes Athmen, ebenfalls Rasseln.

Abdomen stark aufgetrieben, Nabel vorgewölbt. Haut wachsartig glänzend, nicht ödematös. Ueberall deutliches Fluctuationsgefühl; in den abhängigen Partien Dämpfung, kein Reibegeräusch, kein Tumor. Im Urin schwache Diazoreaction. Durchfälle.

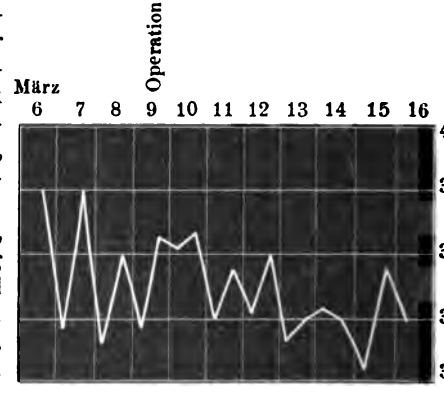

Curve 3.

Temperatur Morgens 37—36,6°; Abends 39°. Puls 100.

9. Juli. Laparotomie in ruhiger Chloroformnarkose vom Nabel abwärts. Peritoneum parietale verdickt, mit miliaren- bis hirsekorngrossen Knötchen dicht besetzt. Darmserosa ebenfalls knötchentragend in mässiger Menge. Reichlich freier Ascites, welcher theils von selbst abläuft, theils, namentlich aus den tiefen Theilen, ausgetupft wird. An den Genitalien werden keine Veränderungen gefunden. Schluss der Bauchwunde in drei Etagen.

10. Juli. Im post operationem entleerten Urin Diazoreaction positiv. Heute Erbrechen. Temperatur 38,3°.

12. Juli. Puls beschleunigt. Viel Durst.

16. Juli. Stuhl auf Calomel. Wunde verheilt.

3. August. Diazoreaction wurde späterhin wieder negativ. Der Erguss kehrte nicht wieder. Patientin machte eine ungestörte Reconvalescenz durch. Sie ist seit 2 Tagen ausser Bett und geht ganz gut. Entlassen.

Zu Hause blieb ihr Befinden dauernd gut. Sie fing bald an wieder im Feld zu arbeiten und blieb ärztlicher Nachricht zufolge ein Jahr lang ganz wohl. Nach 1 Jahr plötzlich an Meningitis gestorben. Ueber den Lungenbefund nichts bekannt.

Ein aus dem parietalen Peritoneum excidirtes Stückchen zeigt eine

tiefe gefässhaltige Schicht, darüber ein 1½ mm dickes Granulationsgewebe mit reichlichen Leukocythen infiltirt. In dieser sitzen, doch überall von der Oberfläche entfernt, meist aber in der tieferen Lage, Tuberkel mit centraler Verkäsung, ohne Riesenzellen. Nach der freien Oberfläche kein Endothelbelag, stellenweise eine homogene, mit Leukocythen infiltrirte Zone.

Fall V. Frida B., Milchhändlerkind, 8 Jahre. Aufgenommen am 20. März 1898, entlassen 5. Mai, gestorben 1899.

Im vorigen Jahr klagte das Kind über Leibschmerzen, vornehmlich nach rechts. Unter ärztlicher Vermuthung einer Blinddarmentzündung lag es 10 Wochen zu Bett. Seitdem zeitweise Schmerzen im Leib, so dass es oft krumm geht; Leib ist dick geworden, Stuhl angehalten.

Mässig genährtes Kind. Es fällt eine Auftreibung des Leibes auf, welche die Gegend vornehmlich rechts unten vom Nabel einnimmt. Man

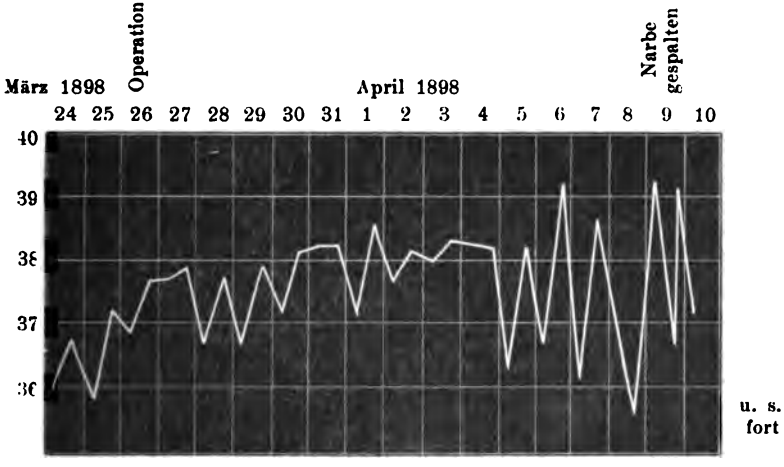

Curve 4.

fühlt hinter den Därmen eine nicht verschiebliche, die ganze bezeichnete Bauchgegend einnehmende Geschwulst, glatt, fluctuirend, elastisch, nicht schmerzhaft. Darm überlagert sie zum grössten Theil, nur ihre Kuppe giebt Dämpfung, seitlich ist Darmschall. Bei Lagewechsel keine Veränderung. Stuhl retardirt. Lungen frei.

26. März. In Narkose ist nicht mehr eine glatte Geschwulst fühlbar, sondern sie zeigt rechts eine harte isolirte Partie, ist im ganzen verschieblich. Schnitt am rechten Rectusrand, Muskel medianwärts gezogen. Peritoneum sulzig verdickt, bis zu ½ cm, zum Theil mit Darm verklebt; nach Lösung von Adhäsionen kommt man in kleinere Höhlen, deren Wand vorn das mit weichen gelben Auflagerungen bedeckte Bauchfell, hinten der mit hirsekorn- bis linsengrossen käsigen Tuberkeln besetzte Darm ist. Medianwärts wird eine Höhle eröffnet, aus der dünne Flüssigkeit mit fibrinösen Flocken quillt. In der Tiefe knollige Massen, wohl verbackene Därme und geschwollene Drüsen. Austupfen der Flüssigkeit, Entfernen von Schwarten, Naht der Bauchwand in folgenden Etagen: 1. Peritoneum und Hinterfascie, 2. Vorderfascie, 3. tiefe Nähte durch Fascie, Muskel, Haut, 4. oberflächliche Hautnähte.

Zuerst sieht Wunde gut aus, dann steigt Temperatur und während das Kind dauernd über Schmerzen klagt, bilden sich Stichcanaleiterungen; dann fliesst schaumig-kothiges Secret aus.

9. April wird die ganze, zum Theil verheilte Bauchwand wieder gespalten, man kommt in einige Höhlen, die tamponirt werden.

Wunde reinigt sich, in der Tiefe fliesst dünner Koth aus feiner Oeffnung. Hektisches Fieber, Abmagerung.

5. April. Aeusserlich gutgranulirende Wunde mit der Fistel. Nach Hause entlassen. Dort schliesst sich die Wunde bis auf eine feine Fistel. Das Kind erholt sich und bleibt anscheinend gesund bis zum nächsten Jahr, wo es an rasch verlaufender Meningitis tuberculosa starb. Keine Section.

Epikrise: Ganz offenbar regte die Operation, ob mechanisch oder dynamisch, sei dahingestellt, den Zerfall eines in der Wand liegenden Tuberkel an, woraus die Kothfistel entstand. Dass dieselbe sich schliesslich schloss, lässt aber doch an Ausheilung denken; so dass einerseits ein solcher Sachverhalt nur durch Section geklärt, andrerseits die Meningitis nicht auf die Operation geschoben werden kann.

Fall VI. Fräulein W. S., ca. 20 Jahre, Lehrerstochter. 22. Februar 1900. Heredität nicht bekannt. Früher gesund. Seit 4—6 Wochen besteht eine Anschwellung des Leibes und Obstipation. Ein Erguss wurde nachgewiesen und allerlei Diuretica, eine Schwitzcur u. s w. versucht. Der Leib soll auch etwas dünner geworden sein.

Patientin ist leidlich genährt, kräftig gebaut. Lippen leicht cyanotisch. Lungen frei. Leib aufgetrieben; leicht verschiebliche freie Flüssigkeit. Punction in der Linea alba zwischen Nabel und Symphyse ergiebt 1600 schimmernde, klare, klebrige, schäumende Flüssigkeit von 1022 spec. Gewicht.

Das Exsudat nimmt danach langsam zu. Patientin verzieht an einen anderen Ort. Dort wird nach einiger Zeit vom Arzt das Vorhandensein eines Ergusses noch constatirt und zur Operation gerathen. Es geschah aber nicht, Patientin erholte sich langsam, und jetzt ist sie ganz gesund. Hat geheirathet.

Fall VII. H. M., Schreiner, ca. 35 Jahre, stammt aus nicht belasteter Familie, ist im wachsenden Alter, besonders der Lehrlingszeit „krumm" geworden. Später hat er immer gehüstelt, nie ausgeworfen.

Sein Leiden begann mit Drüsenanschwellungen am Halse, welche grössere Packete ausmachten, die für Pseudoleukämie gehalten wurden, da das Blut normal blieb und mit Arsen in steigenden Dosen subcutan behandelt wurden. Sie wurden kleiner, dafür begann der Leib an zu schwellen, auch Leber und Milzschwellung trat auf und Vergrösserung der Inguinaldrüsen, Ascites.

Patient ist mager und blass, am Hals und Nacken kleine, höchstens haselnuss- oder halbwallnussgrosse Drüsen. Lungen frei. Hochgradige Kyphoskoliose der Brustwirbel, entsprechende Rippenverbiegung. Abdomen stark aufgetrieben, überall Dämpfung in den abhängigen Partien, heller Schall im rechten Hypochondrium und Epigastrium, sehr deutliche Fluctuation. Punction in der Linea alba am 15. Januar, entleert 3 Liter gelber trüber Flüssigkeit von spec. Gewicht 1020. Danach wird die Leber vergrössert fühlbar, nicht hart. Därme leicht meteoristisch. Nach 8 Tagen neue Punction der wieder angesammelten Flüssigkeit, nach 14 Tagen eine dritte, diesmal Leber härter, Milz fühlbar. Eine Fistel bildet sich an der Punctions-

stelle, aus der dauernd Flüssigkeit austropft. Patient verfällt rasch, zuletzt ist das Abdomen wenig geschwellt, Drüsen kaum fühlbar. Durchfälle. Tod am 22. Februar. Section verweigert.

Dass es sich hier um tuberculöse Peritonitis handelte, kann bei der eigenthümlichen Anamnese und dem Fehlen des Thierexperiments gewiss bezweifelt werden. Die Diagnose wird andererseits gestützt durch die tuberculösen Antecedentien (Kyphose), und die Borchgrevink'schen Anschauungen von der tuberculösen Natur aller dieser Peritonitiden. Entzündlich war das Exsudat sicher. Auch die Lymphombildung kann recht wohl tuberculös gewesen sein. Die Reaction auf Arsentherapie spricht durchaus nicht dagegen.

Fall VIII. Fräulein P. M., Rentnerin, 69 Jahre. Aufgenommen 2. Juni 1899, gestorben 4. Juli. Die vorher gesunde Dame erkrankte im April mit einer Anschwellung des linken Beines (Thrombose) bis zur Wade herauf. Dann trat plötzlich unter leichten Fiebererscheinungen eine Auftreibung des Abdomen auf und ein Ascites. Quer durch Hypochondrium und Epigastrium ziehend wurde ein harter höckriger Strang fühlbar. Das Oedem des Beines ging zurück.

Dagegen besteht bei der Aufnahme eine beträchtliche, gegen den mageren Oberkörper sehr abstechende Auftreibung des Bauches. Ueberall besteht tympanitischer Schall bis auf die rechte untere Bauchgegend. Die hier liegende Dämpfung bleibt bei Lagewechsel. Schwaches Fluctuationsgefühl. Quer durch's Epigastrium bis fast an den linken Rippenbogen fühlt man eine harthöckrige, mit der Athmung leicht verschiebliche Leiste, die nicht deutlich nach rechts von der Leber abgrenzbar ist. Beide untere Lungengrenzen hinten gleich. Oedem beider Knöchel. In der linken Wade Thrombose fühlbar.

Patientin hatte zunächst keine Beschwerden als Appetitlosigkeit und hartnäckige Obstipation. Stuhlgänge werden durch Oelklystire etwas häufiger. Die Spannung des Leibes lässt nach, man kann den Tumor deutlicher fühlen. Dann trat Herzklopfen, Athemnoth und Husten ein und rapid erfüllt ein grosses Exsudat die ganze linke Brusthälfte bis zur 3. Rippe.

Punction entleert 1600 trübopalescirende seröse Flüssigkeit von 1050 spec. Gewicht. Die augenblickliche Erleichterung hört bald auf Zunehmendes Oedem der Beine. Das Exsudat steigt wieder, reicht links bis zur Achsellinie, auch rechts ist bis Mitte der Scapula Dämpfung. Erneute Punction.

Das Bauchexsudat bleibt unverändert. Anfang Juli ist feines peritoneales Reiben links zu fühlen. Am 4. Juli Exitus.

Section ergiebt Tuberculose des Bauchfells; keine Darmgeschwüre. Frische Pleuritis. Lungen frei von tuberculösen Herden. Das Netz bildet eine fleischige Masse, jenen höckerigen Tumor. Mikroskopisch sich regelmässig durchflechtende Partien von Fettgewebe und von gefässtragendem, homogenem, wucherndem, kernreichem Bindegewebe mit zahllosen regellos eingestreuten Riesenzellen. Nirgends Tuberkel. Im Bindegewebe vereinzelt structurlose, körnige Massen (Fibrin).

Das Bauchfell ist mit Tuberkeln übersät, verdickt. Mikroskopisch in einem zellreichen Bindegewebe zerstreut grosse Riesenzellen, an andern Stellen homogene (käsige Partien) zwischen den Riesenzellen. Kleinzellige Infiltration ist weder im Netz noch im Peritoneum bedeutend.

Fall IX. G. Sch., 17. Jahre, Schreiner. Aufgenommen 24. Juni 1900, operirt 25. Juni. Gesund bis jetzt. Vater hustet seit Jahren. Patient hatte als Kind Rippenfellentzündung. Im Frühjahr traten Schmerzen im Leib auf, so dass er bei seinen Besuchen beim Arzt sich oft den Bauch hielt; es scheint kein Erguss bestanden zu haben. Später bestanden Schmerzen in der Blasengegend. Vor 10 Tagen erkrankte Patient plötzlich mit Leibschmerzen und hat seitdem andauernd gebrochen. Es besteht Obstipation, Flatus gehen nicht mehr ab. Die Bauchdecken sind bretthart gespannt. Doch sieht man durch sie peristaltische Bewegungen des in 3 Etagen erscheinenden Darms, wobei die linke Seite frei bleibt. Percussion ergiebt überall hellen, nirgends metallischen Schall. Puls langsam, kräftig. Im Urin reichlich Indican. Temperatur normal.

Am 25. Juni Laparotomie unterhalb des Nabels. Auf der Parietalserosa vereinzelte Knoten bis Linsengrösse, weiter zahlreichere auf der Darmserosa und dem Mesenterium. Mesenteriallymphdrüsen geschwollen. Nirgends flüssiges Exsudat. Geblähte, dunkel injicirte Darmschlingen erfüllen den Bauch bis auf die linke Seite, wo collabirter Darm liegt und Adhäsionen sich finden. Dem Darm nachgehend gelangt man an die gesuchte Obturationsstelle. Eine Dünndarmschlinge ist auf der ihr gegenüberliegenden Mesenterialfläche einer anderen durch schwartige aber leicht zerreissliche Adhäsionen fixirt, zugleich spiralig um ihre Längsachse gedreht und geknickt. Ihr Mesenterium geschrumpft und verdickt. Bei der Lösung reisst sie quer durch, es muss der Darm angefrischt und circulär genäht werden, was durch die Kürze des Mesenteriums erschwert ist. Danach Bauchnaht. Der zuerst etwas collabirte Patient erholt sich rasch. In der Nacht wieder Collaps, trotz wiederholter Kochsalzinfusionen. 24 Stunden lang heftige Leibschmerzen, in den beiden ersten Nächten je 3 mal flüssige Stuhlgänge. Auch die übrige Zeit bis zum 13. Juli häufige Durchfälle. In der Bauchwunde bildet sich ein Abscess mit faulig riechendem Eiter, in Folge dessen sie nach Entfernung der Fäden bis aufs Peritoneum klafft. Es scheint sich um Infection durch den geringen Koth zu handeln, der aus dem durchgerissenen Darm ausgeflossen war. Die Wunde reinigt sich rasch. Am 9. Juli Secundärnaht. Am 1. August Wunde geschlossen. Am 7. August neuer Abscess. Am 13. August geheilt entlassen. Sehr bald fängt er an zu arbeiten und ist nach ärztlicher Mittheilung gegenwärtig gesund und arbeitsfähig geblieben. Ein bei der Operation excidirter Knoten des Peritoneum parietale zeigt sich überall von mehrschichtigem Endothel überzogen. Darunter sitzen theils frische, theils stark verkäste Tuberkel mit sehr reichlichen und grossen vielkernigen Riesenzellen. Nur die jungen Partien und von Zügen fibrillären Bindegewebes umzogen; die älteren Tuberkel fliessen in einander. Keine Leucocyteneinwanderung.

Fall X. B., Knabe, 2 Jahre. 13—24. April 1900. Mehrere Mitglieder der Familie sind tuberculös. Ein Bruder erkrankte später an Gelenktuberculose. Das Kind leidet seit längerer Zeit an Durchfällen, aufgetriebenem Leib, Abmagerung.

Sehr blasses, mageres Kind; im Abdomen zahlreiche Knollen und stärkere Partien zu fühlen. Hektisches Fieber.

Operation abgelehnt. Stirbt zu Hause nach einigen Wochen.

X.

Ueber Ganglioneurome und andere Geschwülste des peripheren Nervensystems.

Von

Dr. L. Kredel in Hannover und
Prof. Dr. R. Beneke in Braunschweig.

(Mit 2 Abbildungen im Text und Tafel I.)

I. Multiple Ganglioneurome des Sympathicus.

Das Vorkommen echter ganglienzellenhaltiger Neurome ist im Laufe der letzten Jahre durch eine, wenn auch noch kleine Anzahl von Beobachtungen sichergestellt worden. Meistens handelte es sich in diesen Fällen um solitäre Knoten gutartiger Beschaffenheit, einmal um einen solchen mit maligner Degeneration der wuchernden Ganglienzellen, einmal (Knauss) um multiple gutartige Neubildungen bei einem Kinde. Mit dem letztgenannten Fall hat der nachstehend beschriebene weitgehende Aehnlichkeit; derselbe scheint uns nicht nur wegen seiner Seltenheit, sondern auch wegen der Einzelheiten des histologischen Baues besonderes Interesse zu verdienen.

In ihrer klinischen Erscheinung haben die Ganglioneurome, deren nähere Kenntniss noch so jungen Datums ist, nichts Neues der Pathologie der Neurome hinzugebracht. Thomson[1]), auf dessen ausgezeichnete, mit vorzüglichen Abbildungen ausgestattete Monographie, als der jüngsten auf diesem Gebiete, hier besonders hingewiesen sein möge, resumirt die klinischen Symptome dahin, dass diese Geschwülste in der Kindheit und in allen folgenden Altersperioden bis zu den 30er Jahren vorkommen; Entstehungsursachen unbekannt; sie können solitär oder multipel, circumscript oder diffus sein, sie wechseln an Grösse von der einer Erbse bis zu der eines Kindskopfes; Symptome, welche auf ihren Zusammenhang mit dem Nervensystem hinweisen, wie

1) On neuroma and neuro-fibromatosis. Edinburgh 1900.

Schmerzen oder Sensibilitätsstörungen, fehlen; obwohl sie diffus sein und gewaltige Grösse erreichen können, behalten sie gutartigen Charakter; ihre Consistenz wechselt von der eines Lipoms bis zu der eines Uterusmyoms; ihr Sitz ist am häufigsten am Hauptstamm oder dem Abdominalplexus des Sympathicus, seltener im Unterhautzellgewebe; sie scheinen nie combinirt vorzukommen mit der viel häufigeren Gruppe der Neurofibrome; ihre Operation ist lediglich angezeigt, wenn sie locale Beschwerden, Schönheitsfehler u. dgl. verursachen. Diese Ausführungen Thomson's, welche er aus 5 ihm bekannten Fällen zusammenstellte, können wir bestätigen und ergänzen aus den jetzt bekannten 11—12 Fällen (cit. S. 253), von welchen nicht weniger als 4 von uns selbst (2 von Beneke, 1 von Kredel-Busse, 1 von Kredel-Beneke) beobachtet sind. Das Wichtigste, was hinzugekommen ist, ist wohl die Beobachtung von Beneke, dass sich in einem Falle maligne Degeneration eines Ganglioneuroms (retroperitonealer Tumor eines 10jährigen Knaben) nachweisen liess. Die Bemerkung von Thomson über die Gutartigkeit dieser Neurome bedarf also einer Einschränkung.

Das höchste Lebensalter unter den beobachteten Fällen besitzt der von Hänel (l. c.) beschriebene mit 46 Jahren (kleines Ganglioneurom der Dura mater neben einem Endotheliom der Dura und einem Gliosarkom des Gehirns); doch hebt Hänel hervor, dass das Ganglioneurom offenbar angeboren sei, was auch unserer Auffassung, sowie der der anderen Autoren entspricht. Der Fall Glockners (l. c.), Tumor des Mesenteriums dicht vor der Wirbelsäule, 38jährige Frau, war durch häufige Schmerzanfälle in der linken Nierengegend ausgezeichnet, welche nach der Exstirpation fast ganz ausblieben. Wir möchten nicht unterlassen, nochmals besonders auf das Fehlen vasomotorischer, trophischer oder sensibler Störungen in dem Falle Kredel-Busse hinzuweisen, da er wohl der einzige ist, der klinisch (Bruns) daraufhin untersucht wurde, und zugleich einen der grössten bisher beobachteten derartigen Tumoren repräsentirt.

Klinisch werden wir jedenfalls nicht in der Lage sein, diese seltene und interessante Gruppe von Neuromen richtig zu diagnosticiren und es wird auch für sie neben der rein pathologisch-anatomischen Gruppirung eine Eintheilung zu Recht bestehen, welche den Bedürfnissen der Klinik Rechnung trägt, wie solche von Courvoisier[1]), Th. Köl-liker[2]) u. A. aufgestellt sind.

1) Die Neurome. Basel 1886.

2) Die Verletzungen und Erkrankungen der peripheren Nerven. Deutsche Chirurgie. Lief. 24b.

Krankengeschichte (L. Kredel).

Ida M., 5 Jahre alt, wurde am 18. November 1901 in die Hannoversche Kinderheilanstalt aufgenommen wegen einer grossen Anzahl von Geschwülsten, welche den ganzen Körper bedecken. Die Eltern gaben an, dass sie bei dem Mädchen im Alter von einem Vierteljahre zuerst eine Geschwulst im Nacken entdeckten, die sich stetig vergrösserte. Dann sind im Laufe der Jahre allmählich immer neue Geschwülste an Kopf, Rumpf und Extremitäten entstanden, ohne dass das Kind irgend welche Beschwerden daran gehabt habe. Eltern und Geschwister sind gesund, auch sonst ist in der Familie nichts Aehnliches beobachtet worden.

Gut entwickeltes Mädchen, von gutem Ernährungszustande. Innere Organe gesund, Urin ohne Eiweiss und Zucker. Nervenstatus (Dr. Bruns) ergiebt nichts Abnormes. Sinnesorgane normal; ebenso die Sehnenreflexe; Extension der grossen Zehe beim Bestreichen der Fusssohle. Normale faradische Erregbarkeit der Nerven und Muskeln an Armen und Beinen.

Ueber den ganzen Körper in unregelmässiger Anordnung zerstreut, eine grosse Anzahl von Geschwülsten, welche theils stark, theils gar nicht prominiren. Eine Zählung ergab etwa 160 Stück. (Siehe die beiden Photographien.) Vollkommen frei von Geschwülsten sind nur Hände und Füsse. Die Haut über den Tumoren lässt keine Veränderung erkennen, weder Behaarung noch Pigmentirung. Die Geschwülste selbst besitzen bald glatte, bald gelappte Oberfläche, bald strangartige Unebenheiten. Durchschnittlich haben sie ziemlich derbe Consistenz, einige sind weicher, einige hart. Was ihre Verschieblichkeit betrifft, so sind viele, namentlich die kleineren, absolut frei von Verwachsung mit Haut oder Unterlage, einige grössere scheinen mit der Unterlage im festeren Zusammenhange zu stehen, einige, besonders an den Extremitäten, lassen sich in seitlicher Richtung ausgiebiger, in der Längsrichtung nur beschränkt bewegen; einige gelappte Geschwülste sind durch bindegewebige Stränge an der Haut fixirt, die deutliche Einziehungen zeigt. Gestalt und Grösse der Tumoren variirt ungemein; wir finden runde, ovale, platte, eiförmige u. s. w. Tumoren. Der kleinste ist ungefähr stecknadelkopfgross, der grösste entspricht ungefähr der Niere eines Erwachsenen.

Die Palpation der Tumoren ist nicht schmerzhaft. Verschiedene Drüsen sind palpabel, doch ist es theilweise schwierig zu sagen, ob es sich um solche, oder um Tumoren handelt, z. B. unterm Kinn.

Ueber die genauere Localisation der Geschwülste haben wir folgende Aufzeichnungen gemacht: Kopf: In der Gegend der grossen Fontanelle 3 längliche bis bohnengrosse, mit der Haut nicht verwachsene Knoten; über dem linken Parietalknochen ein ähnlicher Tumor. Die rechte Schläfengrube stark vorgewölbt und ausgefüllt von einem flachrunden, auf der Unterlage festsitzenden, mit der Haut nicht verwachsenen Tumor von derber Consistenz. Derselbe verschwindet hinter dem Jochbein und hat die Grösse eines halben Handtellers. Ein weiterer Tumor liegt in der Tiefe der rechten Wange, kirschgross, glatt, fest, sehr verschieblich, auch von der Mundhöhle aus gut fühlbar: ein dritter, erbsengross, liegt 1 cm vom linken Mundwinkel entfernt, ebenfalls sehr gut verschieblich und von der Mundhöhle aus fühlbar. Oberhalb des linken Jochbeins liegt ein erbsengrosser

Tumor, oberhalb des linken Unterkieferwinkels fühlt man 2 Tumoren, erbsen- und kirschgross.

Hals. Im Nacken hat der grösste und am stärksten prominirende Tumor seinen Sitz; er fühlt sich ziemlich weich an, seine Oberfläche deutlich gelappt, hat nierenförmige Gestalt und Grösse. Gegen seine Unterlage ist er deutlich verschiebbar, mit der Haut durch fibröse Verwachsungen stellenweise ziemlich fest verlöthet. Zu beiden Seiten dieses grossen Tumors liegen verschiedene kleine, links 2 kleine, rechts ein grösserer, sämmtlich gut verschieblich. Links sind einige Cervicaldrüsen palpabel, in der Gegend des linken Unterkieferwinkels liegen ca. 5 Stück bis bohnengross, in der Regio submaxillaris, links zwei kleine Geschwülste, bohnengross; eine ebensolche in der Regio submentalis. Am rechten Unterkieferwinkel in der Tiefe ein bohnengrosser, am aufsteigenden Kieferast 3 erbsen- bis kirschgrosse Knoten, in der rechten Cervicalgegend ein kleinerer und ein etwas grösserer Tumor.

Fig. 1.

Brust: In der rechten Supraclaviculargrube, etwas oberhalb ein prominirender pfennigstückgrosser, glatter Tumor; innerhalb der Mammillarlinie zwischen 2. und 3. Rippe ein länglich-ovaler, prominirender, platter Tumor von Wallnussgrösse, Oberfläche gefurcht, mässig derb, verschieblich; rechts daneben ein linsengrosser, dem Finger ausweichender Tumor; ferner ca. 1 cm nach aussen oben von der Mammilla ein bohnengrosser, 1 cm nach unten innen ein linsengrosser Tumor. Links in der Supraclaviculargrube ein erbsengrosser Tumor, in der Supraclaviculargegend ein Packet von ca. 5 Geschwülsten, die sich über das Hautniveau erheben, die grösste etwa haselnussgross; 2 kleine linsengrosse Knoten liegen

im Verlaufe der 2. Rippe nach der Mammilla, in der linken Axilla 3 Tumoren nicht über haselnussgross; am linken Rippenbogen 2 kleine linsengrosse Knötchen.

Bauch: Im Epigastrium links von der Medianlinie ein platter, prominirender, zehnpfennigstückgrosser Tumor mit unebener Oberfläche, mässig derb, gut verschieblich. Im Mesogastrium links 3 Tumoren, dicht beieinander liegend, der grösste etwas eingekerbt, rechts oberhalb des Nabels prominirt ein hühnereigrosses Packet, bestehend aus 5 Tumoren, rechts unterhalb des Nabels, wenig prominirend, 2 nebeneinander liegende, ferner der Crista ilei parallel eine Kette von 6 Tumoren. In der Regio inguinalis links ein querverlaufender Strang, bestehend aus 4 linsen- bis taubeneigrossen, gut verschieblichen Tumoren. Rechts parallel dem Poupart'schen Bande 4 etwas grössere, ferner zwischen Nabel und Symphyse, rechts und links neben der Linea alba je ein Tumor. In der linken grossen Labie ein bohnengrosser, in der rechten 2 kleinere Tumoren.

Fig. 2.

Rücken: Links von der Brustwirbelsäule ein ziemlich stark prominirender, fünfmarkstückgrosser, platter Tumor, der gelappt erscheint und sich weicher als die anderen anfühlt; die Verschieblichkeit gegen die Haut ist ziemlich gering, gegen die Unterlage dagegen gut. Nach aussen von diesem Tumor, parallel der Spina scapulae, 3 kleine bohnengrosse Geschwülste. Unterhalb des grossen Tumors sitzt ein zehnpfennigstückgrosser, mit der Haut leicht verwachsener, am Ansatz der 10. Rippe ein gleichgrosser, gut verschieblicher Tumor. Oberhalb der Crista ilei links 2 Tumoren, der grössere markstückgross, derb, wenig verschieblich. Rechts unterhalb der Spina scapulae 2 prominirende Tumoren, der äussere zeigt eine Einkerbung, ist aber gut verschieblich; der mediane besteht aus 3 zusammenhängenden kleinen Geschwülsten; am Angulus scapulae ein wenig prominirender, bohnengrosser Tumor.

Im Unterhautzellgewebe des Gesässes jederseits ein kleiner verschieblicher, unterhalb der Crista ilei ca. 5 verschieden grosse Tumoren.

Obere Extremitäten: Rechts über dem Musc. deltoideus ein taubeneigrosser, länglicher, verschieblicher Tumor nach aussen von diesem ein

bohnengrosser. Auf der Streckseite des Unterarms an der Grenze des mittleren und unteren Drittels ein pflaumengrosser, platter, länglicher Tumor, der gegen seine Unterlage wenig verschieblich ist. Links fühlt man über dem Musc. deltoideus ca. 8 Geschwulstknoten, sämmtlich derb, platt, gut verschieblich.

Untere Extremitäten: Rechts unterhalb des Poupart'schen Bandes in der Gegend der Fovea ovalis 2 kleine Tumoren, vielleicht Lymphdrüsen; weiter nach unten und innen ein kleinerer Tumor; ebenso an der Grenze des Perineum. Der ganze Oberschenkel oben aussen sehr uneben und verdickt aussehend; die Auftreibung stammt von ca. 12 Geschwulstknoten, von Bohnen- bis Borsdorferapfelgrösse. Ueber ihnen ist die Haut allenthalben verschieblich, auf der Unterlage sind einige etwas fixirt; vielleicht besteht eine Beschränkung der Beweglichkeit in der Längsrichtung. Die Rückseite des rechten Oberschenkels enthält in der oberen Hälfte 3 ziemlich derbe, wenig verschiebliche, bis markstückgrosse Geschwülste; eine derbe, hühnereigrosse, liegt ungefähr in der Mitte, etwas höher über ihr noch eine bohnengrosse. Am rechten Unterschenkel aussen ein gänseeigrosser, derber Tumor, welcher seitlich etwas verschieblich ist, in der Längsrichtung dagegen nicht; ferner an der Innenseite noch 2 Tumoren, deren einer, wallnussgross, wenig verschieblich der Tibia anliegt.

Links in der Fovea ovalis ein kleiner (Drüsen?) Tumor, etwas tiefer 2 bohnengrosse. An der Innenseite des Oberschenkels hoch oben prominirt stark eine wallnussgrosse Geschwulst, die aus einem Conglomerat von 5 kleineren zu bestehen scheint und mit der Haut leicht verwachsen ist. Auch der linke Oberschenkel sieht höckrig, uneben aus, er enthält an der Innen- und Vorderfläche 9 Tumoren bis zu Thalergrösse, sie haben platte, runde Form, harte Consistenz und gute Verschieblichkeit. An der Aussen- und Hinterseite fühlt man 11 Geschwülste, die grösste hat Gestalt und Grösse eines Hühnereies; alle glatt und verschieblich. An der Wade 4 Tumoren, der grösste wallnussgross, derb. Die Füsse frei.

Das Kind war uns von den Eltern mit dem Wunsche gebracht worden, dass die beiden sichtbarsten Geschwülste, nämlich die an der rechten Schläfe und die im Nacken links operativ entfernt werden möchten. Bei der Operation fand sich an der Nackengeschwulst ausser den Hautverwachsungen nichts Besonderes, von der Unterlage (Fascie) war die Ablösung sehr leicht, Nervenstämmchen, welche mit dem Tumor zusammenhingen, wurden nicht gesehen. Schwieriger war die Entfernung des Schläfentumors, weil er mit der Temporalfascie breit und untrennbar verwachsen war und hinter dem Jochbogen durch mit einem starken Zapfen weit in die Wange reichte. Es wurde ein breites Stück der Temporalfascie in Verbindung mit der Geschwulst exstirpirt. Die Wunden waren innerhalb von 7 Tagen verheilt; am 3. December wurde das Kind entlassen.

Anatomischer Befund und Epikrise (R. Beneke).

Die übersandten Tumoren waren apfelgross (Nackentumor) bezw. pfirsichgross (Stirntumor) und im Wesentlichen von gleicher allgemeiner Beschaffenheit: knotig, etwas feucht und schlaff, fest, hellgraugelblich.

Die Oberfläche des grösseren Knotens ist von fetzigem Fett-, Binde- und Fasciengewebe ungleichmässig bedeckt; stellenweise überspannt namentlich letzteres den Tumor nach Art einer Kapsel; indessen lösen sich immer Streifen und Platten von der Fascie derart ab, dass sie in das Innere des Knotens eintreten: offenbar entspricht die kapselähnliche Abgrenzung einer zufällig vom Tumor erreichten und gespannten Rückenfascie, nicht einer secundär von dem Knoten gebildeten echten Geschwulstkapsel. Die in den Tumor eintretenden Fascienlagen erhalten sich in diesem nur zum Theil als deutliche Septen, meist verschwinden sie in dem dichten Gewebe des Knotens. Ebenso ist das lockere Bindegewebe, welches zwischen die einzelnen Knollen des Tumors von aussen eindrängt, meist nicht sehr weit präparirbar; seine Lagen zeigen in der Tiefe hier und da sehr deutlich zunächst ganz minimale messerartig platte Tumoreinlagerungen, welche sich dann weiterhin verdicken, um in den benachbarten Geschwulstknoten zu verschwinden: ein klarer Beweis für das flächenhafte Eindringen der Tumorwucherung in das lockere umgebende Gewebe. In gleicher Weise verschwindet an manchen Stellen der Oberfläche das Fettgewebe, ohne dunkler gefärbt zu erscheinen, innerhalb des Geschwulstknotens. An einer Stelle enthält die fetzige Umhüllung Muskelgewebe; auch dieses wird vom Tumorgewebe erreicht und derartig durchsetzt und gleichmässig infiltrirt, dass eine präparatorische Trennung unmöglich ist. Sämmtliche Theile der Umgebung liefern also schon makroskopisch das Bild einer passiven Infiltration durch das gleichmässig vordringende Geschwulstgewebe, nirgends dasjenige einer einfachen Abkapselung.

Die Geschwulst ist sehr stark lappig, ihre einzelnen Knoten zeigen häufig mehr oder weniger kuglige Abrundungen der Oberfläche, hängen aber doch in den tieferen Lagen immer irgendwo so fest miteinander zusammen, dass ein Auslösen einzelner Kugeln nirgends gelingt. Die Durchflechtung der mehr rundlichen oder flächenhaften Massen im Innern ist sehr innig und lässt die Grenzen einzelner Theile nur noch an wenigen Stellen deutlich hervortreten; zwischen denselben bestehen dann Spalten, welche mit lockerem Bindegewebe ausgefüllt sind. Die einzelnen Knollen sind sehr verschieden gross. An einer Stelle der Oberfläche hebt sich eine grössere Anzahl dicht nebeneinander stehender, parallel gerichteter, kegelförmiger Tumorendigungen auffällig ab, ihre Spitzen stehen frei nach aussen, sie gleichen dem Bilde von Papillarmuskeln des linken Ventrikels, deren Chordae dicht über dem Muskelansatz abgeschnitten sind. Derartige durchschnittene chordaartige Zapfen, anscheinend Nerven von annähernd normalem Kaliber, gehen auch von den Spitzen dieser Tumorzapfen ab: offenbar handelt es sich hier um eine Stelle, an der ein Nervenstrang in den Knoten eintrat und unmittelbar am Rande desselben bereits von Tumormasse infiltrirt und verdickt wurde. Dieses Bündel länglicher Knoten lässt sich eine grössere Strecke weit in das Centrum der ganzen Geschwulstmasse hinein verfolgen.

Besondere Zeichnungen, abgesehen von dem Wechsel der optischen Differenzen der Quer- und Längszüge der durchflochtenen Bündel, zeigt die Geschwulst auf der Schnittfläche nicht; Blutgefässe sind nicht zu erkennen, ebenso fehlen Hämorrhagieen oder Nekrosen.

Der kleinere Knoten von der Stirn ist im Wesentlichen ähnlich und zeigt auch die gleiche Beziehung zu den anstossenden und ihn zum Theil überdeckenden Fascienlagen. Von seinen Aussenknoten lässt sich ein mandel-

grosser platter vollkommen aus dem umgebenden lockeren Bindegewebe auslösen, ohne dass irgendwo ein stärkerer Verbindungsstrang auch nur in Gestalt eines stärkeren Nerven oder eines Gefässes nach dem Hauptknoten hinüberführt. Die Form der peripheren Knoten ist meist stark abgeplattet, ein deutlicher Ausdruck für die starke Spannung, unter welcher dieselben sich entwickelten. Abgehende Nervenstränge wie bei dem Nackentumor konnten nirgends aufgefunden werden. Dagegen war an einer Stelle der Oberfläche die Art der Einbeziehung von Fettgewebe in die Geschwulst von Interesse: ein scharf abgegrenzter, grosser, platter, aber kräftig entwickelter Fettgewebelappen erschien zur Hälfte vollkommen in dichtes graues Tumorgewebe umgewandelt, ohne dass seine Gesammtform dadurch verändert war, und ohne dass es gelang, die Grenze zwischen Tumor und Fettgewebe makroskopisch genau zu bestimmen: ein besonders typisches Beispiel für die eigenthümlich infiltrirende Art des Vordringens dieser Tumoren in fremdem Gewebe. Auch hier fehlte jede Spur von Farbenveränderung im Fettgewebe, wie sie doch z. B. bei vordringenden Carcinomknoten so scharf und regelmässig ausgeprägt zu sein pflegt.

Schon diese narkroskopischen Befunde erinnerten in hohem Grade an die ähnlichen Verhältnisse, welche ich bei den früher von mir beobachteten Fällen von Ganglioneuromen hatte feststellen können; die mikroskopische Untersuchung bestätigte, dass es sich wirklich auch in diesem neuen Fall um dieselbe seltene Geschwulstform handelte.

Die Knoten erwiesen sich in allen Abschnitten aus vielfach durchkreuzten Bündeln markloser Nervenfasern zusammengesetzt, in und zwischen denen fast überall in grosser Zahl unzweifelhafte Ganglienzellen eingelagert waren (Fig. 27). In Bezug auf die Vertheilung beider Elemente fanden sich zwischen Centrum und Peripherie kaum wesentliche Unterschiede; in ersteren waren die Nervenbündel etwas dicker und schärfer von einander getrennt, die Ganglienzellen etwas spärlicher; auch lagen letztere in den peripheren Abschnitten anscheinend eher in Gruppen zusammen; man gewann im Allgemeinen den mit dem makroskopischen Befund übereinstimmenden Eindruck, dass die peripheren Lagen wohl die jüngst gebildeten seien.

a) Die Ganglienzellen zeigen in allen ihren Theilen bedeutende Differenzen unter einander und auch gegenüber den normalen Ganglienzellen etwa eines Sympathicusganglions von einem gleichaltrigen Individuum. Vor Allem waren zunächst die Grössenunterschiede auffällig, indem sich alle Stadien, von ganz kleinen fast lymphocytenähnlichen Ganglienzellen bis zu wahren Riesenexemplaren, vorfanden. (Fig. 1—5).

Die Kerne sind in den einzelnen Zellen von sehr verschiedener Grösse, welche im Allgemeinen im Verhältniss zur Zellengrösse steht. In den vollentwickelten Zellen finden sich die typischen, ovalen, scharfbegrenzten, bläschenförmigen Kerne mit mässigem oder spärlichem Chromatingehalt und kräftigen, intensiv färbbaren Kernkörperchen. Ihre Grösse übertraf oft das normale Maass eines Ganglienzellkerns ganz erheblich. Dunkler färbbare, gleichmässig dichte, kleinere Kerne ohne Kernkörperchen finden sich in den kleineren und kleinsten Zellen, offenbar den Jugendstadien. Ein derartiger Kern ist im Ganzen bisweilen nicht grösser als ein kräftiges Kernkörperchen

einer grossen Zelle, und kann vollständig dem Typus eines Lymphocytenkernes gleichen. Die glatte Kugeloberfläche und gleichmässige Chromatinfüllung deutet auf den guten vitalen Zustand solcher Kerne (Fig. 1 a—g). Andererseits kommen als Altersstadien in degenerirenden Ganglienzellen kleine, geschrumpfte, stark färbbare pyknotische Kerne vor (Fig. 1 i), sowie stark verkleinerte, ganz chromatinarme, schattenhaft färbbare, deren weiterer Zerfall in Körnerreste gleichfalls nachweisbar ist. (Fig. 1 k). Nicht selten fanden sich auch vacuolär degenerirte Kerne (Fig. 21).

Schon in den jüngsten Zellen finden sich häufig zwei oder drei Kerne (Fig. 1 a—d). Ebenso sind die grossen recht häufig mehrkernig; meist finden sich zwei bis vier, doch kommen auch Zellen mit 8 Kernen vor. Ringstellungen der Kerne, wie ich sie früher bei dem Fall maligner Degeneration der Ganglienzellen gefunden hatte, fehlten. Die Bestimmung war nicht immer leicht, weil die den Ganglienzellen dicht anliegenden Scheidenzellenkerne jüngeren Ganglienzellenkernen zum Verwechseln ähnlich sehen (Fig. 20) und dann nur durch die Lage zum Protoplasma ihrer Art nach erkannt werden konnten; auch kamen bisweilen im Innern zerfallender Ganglienzellen lymphocytenartige Kerne von offenbar eingewanderten resorbirenden Phagocyten vor (Fig. 21). Die mehrfachen Kerne einer grossen Ganglienzelle zeigen keineswegs immer besonders starken, etwa auf eben abgelaufene Theilungsvorgänge deutenden Chromatingehalt, sondern im Gegentheil meist das Bild der Ruhestadien (Fig. 20, 21). Meist sind auch die Ausbildungsstadien der Kerne innerhalb einer Zelle gleich; doch liegen bisweilen auch jüngere und ältere Kerne in demselben Zellenleibe nebeneinander. — Im Ganzen liegen die Kerne häufiger am Rande als im Centrum der Zellen, namentlich oft am Polkegel eines Ausläufers (Fig. 3); in den mehrkernigen Zellen liegen sie oft an entgegengesetzten Polen (Fig. 2).

Von besonderem Interesse war der mehrfach gelungene Nachweis mitotirter Kerntheilungen innerhalb der Ganglienzellen, speciell in den peripheren Abschnitten der Tumoren. Die betreffenden Zellen enthalten dicke verklumpte Chromatinmassen mit chromosomenähnlichen Zacken, bisweilen deutlich im Bilde einer Aequatorialplatte (Fig. 8), oder es finden sich unmittelbar nebeneinander zwei junge Zellen, deren dichte Chromatinmassen verklumpten Tochterknäueln entsprachen. Trotz der ungenügenden Fixation der Kerne konnten die genannten Bilder mit Sicherheit als Mitosen angesprochen werden (Fig. 8, 23).

Das Protoplasma der jüngsten kleinsten Zellen ist dicht, homogen oder feinkörnig; in den grösseren erschien es vorwiegend körnig; besondere physiologische Fibrillenstructuren konnte ich nicht erkennen. Sehr regelmässig zeigt es eine besondere Anziehungskraft für die Färbung mit Methylenblau, sowohl im frischen Gefrierschnitt bei Zusatz von Löfflerschem Blau, als bei Anwendung der Nissl'schen Methode. Die gefärbten Körner füllen die Zellen in verschiedener Grösse, von den feinsten Pünktchen bis zu groben Tigroidschollen, an; ihre Menge ist gleichfalls variabel, ihre Anordnung diffus oder charakteristisch ringförmig in der Peripherie (von Lenhossék) oder mehr im Innern der Zellen, so dass dieselben besonders auffällige Structurbilder aufweisen konnten (Fig. 2, 3, 4). Indessen waren diese Färbungen doch nie ganz so vollkommen, als bei normalen Ganglienzellen; liess sich auch als Grund dafür die ungenügende Fixirung mit einer

gewissen Berechtigung anführen, so gewann ich doch im Allgemeinen die Vorstellung einer verbreiteten Chromatolyse bezw. einer unvollkommenen Ausbildung der als Kennzeichen functioneller Structur so bedeutungsvollen Tigroidkörner. Sehr auffällig waren in dieser Beziehung die Differenzen oft unmittelbar benachbarter, in eine einzige Kapsel eingeschlossener Zellen (Fig. 6, 7); nicht nur stark und schwach gefärbte Zellen lagen nebeneinander, sondern auch ganz dunkle neben anderen, welche in ihrem Protoplasma ausschliesslich vollkommen farblose Granula enthielten.

Sehr reichlich finden sich Degenerationsbilder in den Ganglienzellen, vor Allem die hydropische Degeneration vom Stadium einer auf Verdünnung beruhenden Aufhellung an bis zur vollkommen schaumartig vacuolären Umwandlung des Zellenleibes. Diese Veränderung erweist sich oft ungleichmässig in der Zelle vertheilt, indem dunklere dichte Protoplasmaballen sich scharf, fast wie Fremdkörper, von dem helleren Rest abheben; gewöhnlich liegen die ersteren, welche offenbar noch concentrirtes, gut erhaltenes Protoplasma im Gegensatz zum hydropisch verwässerten darstellen, um die Kerne herum oder wenigstens in deren Nähe. Bei zweikernigen Zellen wurde gelegentlich auch beobachtet, dass ein dichter Ballen das Centrum der Zelle ausmachte, während die beiden Kerne in den hellen peripheren Polabschnitten gelegen waren.

Diese hydropisch vacuoläre Degeneration schien in besonderer Beziehung zu Protoplasmabestandtheilen zu stehen, welche sich nach der Weigert'schen Markscheidenmethode myelinartig färbten. In derartigen Präparaten finden sich zunächst Ganglienzellen mit den charakteristisch geformten und gelagerten gelben Lipochromkörnchen, welche keine Weigertfärbung angenommen haben. Neben diesen, oder auch in lipochromfreien Zellen erscheinen dann weiterhin Gruppen von intensiv schwarz gefärbten, kleinen und auch etwas gröberen glänzenden Körnern, welche den Zellen das Aussehen von mit Osmium gefärbten Fettkörnchenzellen verleihen. Die Gruppen sind meist annähernd halbmondförmig, ohne besondere Beziehungen zum Kern (Fig. 11—13). In Hämatoxylinpräparaten erscheinen derartige Körner, wie ich schon bei meinen früheren Untersuchungen fand, violett, in Methylenblaupräparaten rothviolett. Ein weiteres Stadium zeigen dann Zellen, welche, bei zunehmender Vergrösserung des Gesammtleibes, neben einzelnen schwarzen Körnchen kleine und grössere, mehr graue, zuletzt ganz schattenhafte Kugelbläschen aufweisen, Elemente, deren ganzes Aussehen und Färbungsfähigkeit gestattet, sie als Quellungszustände myelinartiger Zelleinschlüsse aufzufassen (Fig. 16).) Von jenen schwarzen Körnchen bis zu den grösseren blassen Vacuolen bestehen alle möglichen Uebergänge. In solchen Zellen finden sich noch deutliche Kerne, im Uebrigen aber kann der gesammte Zellenleib durch die vacuoläre Masse vollkommen ausgefüllt sein. Ihre Gestalt ist meist recht auffallend, sie liegen oft als dicke wurstförmige Ballen im Gewebe gleichsam eingepresst, als ob die Masse in die fibrillären Scheiden hinein injicirt worden wäre. Einen derartigen Eindruck machten weiterhin auch lange, dicke, oft etwas varicös angeschwollene Protoplasmamassen, welche innerhalb der Nervenbündel meist einzeln in einem erweiterten Neurilemmschlauch nicht selten vorgefunden wurden (Fig. 9, 14, 15, 16, 26) und mit jenen veränderten Ganglienzellmassen die Eigenschaft theilten, sich in dünnen Methylenblaulösungen metachromatisch roth zu färben. Diese plumpen Stränge schienen bisweilen Kerne von der Art der

Scheidenzellkerne einzuschliessen oder lagen solchen unmittelbar an (Fig. 9), so dass ich anfangs glaubte, sie als unförmlich hypertrophirte Scheidenzellen auffassen zu müssen, eine Anschauung, die um so näher lag, als ja bei regeneratorischen Nervenfaserwucherungen bandartige, protoplasmareiche Zellen, die Abkömmlinge der Scheidenzellen, den vorsprossenden Achsencylindern als Leitbahnen zu dienen pflegen.

Indessen bin ich von dieser Auffassung doch wieder zurückgekommen und glaube, dass es sich nur um ganz abnorm dicke und lange Fortsätze der Ganglienzellen handelt, was sich in seltenen Fällen direct nachweisen liess (Fig. 14, 17). Vereinzelt sah ich solche lange Zellausläufer in schmälere übergehen, oder auch mit abgerundetem Ende abschliessen; der Natur der Sache nach kamen sie meistens in Schräg- oder Querschnitten zur Beobachtung, so dass ihre Endigungen nicht verfolgt werden konnten. Als Verbindungsbrücken zwischen zwei Ganglienzellen sah ich solche dicke Stränge nicht auftreten.

Eine andere Form eigenthümlichen Zerfalles markirte sich durch das Auftreten massenhafter kleiner Spalten im dichten, vacuolenfreien Zellenleib; dieselben liegen namentlich an der Zellenperipherie bisweilen in einer Art circulärer Anordnung, oder aber auch büschelförmig (Fig. 8). Die Bilder traten besonders deutlich an in Wasser untersuchten Gefrierschnitten, aber auch an Paraffinpräparaten hervor, und waren wohl der Ausdruck einer postmortalen Veränderung der Zellen. Die eigenthümlichen geschichteten Structuren, welche dabei zu Tage kamen, schienen mir einer hyalinen Verdickung und Quellung des Cytospongiums der Ganglienzellen zu entsprechen und glaubte ich dieselben daher als einen Ausdruck eines entsprechenden fibrillären Protoplasmabaues ansehen zu dürfen. Vielleicht kam dabei auch die Auskrystallisirung von Fettkörpern in Betracht, wofür die scharfe Begrenzung der Lücken, sowie die Büschelformen zu sprechen schienen. [1])

Die Gesammtzahl der Ganglienzellen ist recht bedeutend. Namentlich in der Peripherie finden sie sich vielfach in dichtester Zusammendrängung und dann namentlich auch in von einer gemeinsamen Kapsel abgeschlossenen Gruppen. In solchen liegen ältere und jüngere Zellen mit den verschiedensten Zuständen ihrer Grösse, Dichte und Färbbarkeit unmittelbar nebeneinander (Fig. 5, 6, 7), wie denn überhaupt die Ungleichheit der einzelnen Exemplare im ganzen Tumor überall besonders auffällig ist. Vereinzelt fanden sich aber auch, anscheinend wie Vorläuferstadien solcher Nester, mächtige Protoplasmaballen mit vielen, beliebig verstreuten Kernen: ein Zerfall in einzelne Zellen war hier noch nicht zu Stande gekommen, sondern nur hier und da durch Spalten oder hellere Grenzlinien innerhalb des Protoplasmaballens angedeutet (Fig 20). Diese Bilder deuteten ebenso wie die meisten mehr-

1) J. Ewing (Studies of Ganglion Cells. Newyork 1899; citirt nach Centralbl. f. allgem. Pathologie u. path. Anatomie. XII. 1901) giebt an, dass Spalt- und Fissurbildung sich unter verschiedenen Umständen in der achromatischen Substanz findet, ohne dass bisher eine Erklärung zu geben sei.

Anmerkung bei der Correctur: Die Fig. 8 giebt die eigenartige fibrilläre Schichtung derartiger Zellen nicht genau wieder, da die Spalten zu spärlich und etwas zu stark gebogen erscheinen. Genau wahrheitsgetreu ist das Spaltenbüschel am unteren Pole der abgebildeten Zelle.

kernigen Zellen darauf hin, dass einer lebhafteren Kernproduction zwar eine Vergrösserung, aber nicht immer eine vollkommene Theilung des Protoplasmas beziehungsweise die Abschliessung vollständiger Zellen gefolgt war. Bisweilen (Fig. 5) erinnerten sie an die neuerdings von Holmgren[1]) geschilderten grossen Ganglienzellen der Spinalganglien und des Sympathicus bei Vertebraten, deren Protoplasma durch eingewachsenes Bindegewebe, d. h. ein von den Scheidenzellen ausgehendes Fasernetz, zerlegt wird; völlig überzeugende Bilder einer solchen Einwucherung konnte ich freilich, obwohl ich lange danach gesucht habe, nicht erlangen.

Im Gegensatz zu diesen Protoplasmaballen stehen Ganglienzellen, welche auf weitere Entfernung hin, durch lange protoplasmatische Ausläufer mit einander in directer Verbindung stehen (Fig. 18). Die Verwandtschaft mit den früher von mir beschriebenen anastomosirenden Zellen (l. c. Tafel 1, Fig. 5 und 6) liegt auf der Hand.

Regelmässig liessen sich um die Ganglienzellen herum Henle'sche Zellscheiden nachweisen; die Zellen derselben waren etwas spärlich, ihre Kerne von normaler Form und Färbbarkeit, ihr Protoplasma von sehr geringer Entwicklung. Sie kleideten die feinfaserige Fibrillenkapsel der Ganglienzellen aus, welche sich dann weiterhin in der gewöhnlichen Weise auf die Ausläufer derselben fortsetzte. Besondere Wucherungen dieser Zellen selbstständiger Art oder etwa secundär im Anschluss an den Untergang der eingeschlossenen Ganglienzellen fanden sich nicht.

b) Die Ausläufer der Ganglienzellen scheinen mir in dem vorliegenden Falle im ganzen spärlicher als in meinen früheren Fällen ausgebildet zu sein. Bei sehr vielen Ganglienzellen in allen Theilen der Geschwulst vermisste ich sie ganz; mehr wie zwei Ausläufer an einer Zelle habe ich auch nicht gesehen, meist fand sich nur einer und zwar gewöhnlich schmal ausgebildet. Diese Thatsache steht in einem gewissen Widerspruch mit der reichen Zahl der in den Strängen vorhandenen Nervenfasern; zur Erklärung derselben ist theils an die Zartheit der Achsencylinder zu denken, welche auch innerhalb der Nervenscheiden oft nur schwer zu erkennen, also vielleicht auch an den Ganglienzellen selbst bisweilen unauffindlich waren, theils an die Möglichkeit von Ausläufertheilungen, welche thatsächlich auch aufgefunden wurden. — Die dicken wurstförmigen Zellausläufer mit oder ohne vacuoläre Degeneration wurden bereits besprochen. Sie entsprachen den von mir und Anderen[2]) bereits mehrfach beobachteten abnormen Bildungen, zeigten aber nur selten so scharfe Abgrenzungen gegen das Zellprotoplasma am Polkegel oder so charakteristische hyaline Beschaffenheit, wie ich es früher gesehen hatte.

Die Nissl'schen Methylenblaukörnchen setzten sich bisweilen eine Strecke weit auf die Ausläufer fort (Fig. 2).

c) Die Nervenfasern, welche weitaus die Hauptmasse der Tumoren ausmachten, sind bis in die letzten Ausläufer hinein in Folge der scharfen fibrillären Neurilemmgrenzen um die Achsenräume herum sehr deutlich zu erkennen. Die Structur dieser Fibrillenscheiden erschien im Vergleich mit

1) Beiträge z. Morphologie d. Zelle. I. Anatom. Hefte. I. Abthlg. LIX. Heft (XVIII. Band, 2. Heft). 1901.

2) Borst, M. B. Schmidt, s. u.

normalen marklosen Nerven vielleicht etwas auffallend scharf ausgeprägt, sowohl im Längsschnitt, als in den feinen, starren Ringen des Querschnitts, welche dicht nebeneinander liegend die grösseren und kleineren Achsenräume begrenzten Zwischen diesen Ringen, deren Zusammensetzung aus längsgerichteten starren Fasern vielfach deutlich hervortritt, (van Giesen-präparate, Punctirung der Ringe im Querschnitt), liegen die kräftigen, gleichfalls vorwiegend längsgerichteten Kerne, in deren Umgebung nicht selten (namentlich an Neutralrothpräparaten in Glycerin) noch geringe Protoplasmatheile erkennbar waren. Der Lage nach erschien es wahrscheinlich, dass von einer solchen Bindegewebezelle die Scheiden für eine ganze Anzahl von benachbarten Achsenräumen gebildet werden. (Fig. 25, 26.) Vereinzelt werden an Längsschnitten auch die für marklose Fasern charakteristischen Anastomosen der Achsenräume nachgewiesen. Auffällige selbstständige Wucherungserscheinungen bestanden an diesen Scheidenzellen nicht. An den wenigen Stellen der Peripherie, an denen ich die letzte Endigung einer neugebildeten Nervenfaser annehmen zu dürfen glaubte, gingen die Scheidenfibrillen und ihre zugehörigen Zellen völlig unmerklich in die benachbarten mehr locker gebauten Bindegewebetheile über.

Im Achsenraum selbst fanden sich hier und da deutliche kräftige wandständige Kerne (Fig. 26, in der Mitte), bisweilen auch Spuren eines sie umhüllenden Zellenleibes, offenbar also die Elemente einer auskleidenden Zellenschicht, welche sich übrigens, abgesehen von ihrer Lage, durch Nichts von den benachbarten Zellen des Endoneurium unterschieden; auch an ihnen fehlten namentlich Anhaltspunkte für eine besondere blastomatöse Wucherung, Anomalieen ihrer Entwicklung, frühzeitige Degenerations- oder Absterbeerscheinungen; die eigenthümlichen, wurstförmigen, dicken Protoplasmamassen, welche vielfach im Innern von Neurilemmscheiden vorgefunden wurden (Fig. 26), mussten als veränderte Ganglienzellausläufer angesehen werden (s. o.).

Im Uebrigen waren die Achsenräume, deren Querschnitte erhebliche Weitendifferenzen aufwiesen, im Allgemeinen mit einer anscheinend homogenen, sehr zarten, anscheinend wohl besonders wasserreichen Masse gefüllt, dem Neuroplasma. Bisweilen fanden sich schärfer begrenzte dichtere Achsencylinder oder auch nur körnig-fädige Gerinnungen im Innern der Röhren. Diese Bestandtheile liessen sich bis in die jüngsten Partieen der am Geschwulstrand aussprossenden Nerven verfolgen. Der prallen Füllung der Nervenröhren mit diesen Achsenelementen, welche körnig-protoplasmatische Theile nicht mehr erkennen liessen, entsprach die schon erwähnte auffällig kräftige Entwicklung der Neurilemmscheiden. Ihrer Festigkeit mochte es zuzuschreiben sein, dass varicöse Anschwellungen, welche sonst so leicht an marklosen Nervenfasern zu beobachten sind, hier fast gar nicht vorkamen. Andererseits war es wohl ein Ausdruck für den volllebensfähigen Zustand der Achsensubstanzen, dass die Scheiden nirgends zusammengefallen oder hyalin gequollen erschienen.

Nicht ganz selten fanden sich, auch in den peripheren Geschwulsttheilen, schmale markhaltige Nervenfasern, welche sich mehrfach bis in die nächste Nähe von Ganglienzellen verfolgen liessen, nicht aber, wie es mir früher gelungen war, auch bis in diese hinein.

Die Nervenbündel waren im Allgemeinen selbst in den jüngsten Zonen sehr gut von einander abzugrenzen; der Unterschied zwischen Cen-

trum und Peripherie der Tumoren bestand hauptsächlich in der Dicke der Bündel. Diese wieder variirte nicht in Folge einer Dickenzunahme der einzelnen Nervenröhren, sondern in Folge der Einschiebung neuer Fasern zwischen die schon vorhandenen. Die Neigung zur Bündelbildung war in manchen Abschnitten der Peripherie, so z. B. in dem oben genauer geschilderten halb vom Tumor infiltrirten Fettgewebelappen, geradezu auffallend; die Bündel im Ganzen waren nach allen Richtungen verfilzt und durchflochten. Nur an einzelnen Stellen der Peripherie (Grenze gegen die Musculatur, s. o.) waren die jungen Züge der Nervenbündel so fest ineinandergepresst, dass eine Abgrenzung in Bündel stellenweise unthunlich wurde.

Das die Bündel begrenzende Endoneurium bestand aus gewöhnlichem, lockerem Bindegewebe mit einigen Mastzellen, kleinen eigenartigen Lymphocytengruppen, wie sie in ähnlicher Weise auch von Knauss beobachtet worden sind, und im Ganzen spärlichen Blutgefässen. Streckenweise schlossen diese Septa noch derbe Fibrillenzüge als Reste aufgeblätterter Fascienstränge ein. Fettkörnchenzellen und Aehnliches waren nicht vorhanden.

Von besonderem Interesse waren die Randpartieen der Geschwulst im Hinblick auf die Art des Vordringens ihrer einzelnen Elemente. Die Ganglienzellen konnten bis an die äussersten Grenzen verfolgt werden. Fig. 22 zeigt eine derartige Gruppe, welche dicht neben den durch die Verdrängung zur Atrophie gebrachten quergestreiften Muskeln liegt, Fig. 23 eine zwischen einigen Fettzellen vordringende einzelne Ganglienzelle. Je näher der Peripherie, um so dichter gedrängt schienen sie zu liegen, so weit über diese Verhältnisse eine Abschätzung überhaupt möglich war; auch die Gruppenbildungen waren gerade an der Peripherie häufig, so dass hier ein relatives Ueberwiegen der Ganglienzellen über die Nervenfasern unverkennbar war. Dabei konnte aber auch constatirt werden, dass hier keineswegs etwa nur junge Ganglienzellen vorhanden waren; Zellen verschiedener Ausbildungsstadien lagen auch an den äussersten Grenzen noch dicht nebeneinander, neben jungen ein- oder zweikernigen, bei welchen Theilungsvorgänge eben erst abgelaufen zu sein schienen, Zellen mit untergehenden Kernen: ein Verhältniss, das einerseits für das gewiss gemässigte Tempo des Vorwachsens, andererseits wohl auch für die Kurzlebigkeit der neuentstandenen Tumorzellen bezeichnend ist.

Noch deutlicher kennzeichnete sich die infiltrirende Art des Wachsthums des Tumorgewebes durch die Einschiebung der Nervenfasern in die Nachbargewebe hinein. Die Randpartieen zeigten im Bindegewebe zwischen Fett- oder Muskelzellen vordringende, zunächst sehr schmale Nervenbündel (Fig. 24). Einzelne Nervenfasern oder gar nackte Achsencylinder konnte ich an der Peripherie trotz aller Mühe nicht erkennen, nur gewann ich hier und da die Ueberzeugung, dass die Neurilemmzellen bezw. ihre Fibrillen sich im peripheren Bindegewebe ganz unmerklich auflösen, so dass die Annahme einer Entwicklung dieser Nervenscheidenelemente aus beliebigen Bindegewebszellen, welche etwa zufällig mit dem irgendwo aussprossenden Achsenmaterial der Nerven in Berührung kam, berechtigt erschien. Nirgends fand sich eine Andeutung dafür, dass die Nervenfasern bei ihrem Vordringen bestimmten Leitbahnen, etwa wuchernden Scheidenzellen, folgten, oder etwa sich mit besonderer Vorliebe nach den Blutgefässen oder den Muskelfasern hier entwickelten. Eine merkbare Neubildung von Scheidenelementen war

erst dort zu constatiren, wo die Nervenachsen bereits deutlich vorhanden und ausgebildet waren. Diese Befunde liessen nur die Annahme zu, dass die Aussprossung der letzteren den Cyclus der Wucherungsvorgänge jedesmal eröffnete, dass also die Geschwulstbildung in der Weise ablief, dass Nervenachsen, und zwar anscheinend besonders neuroplasmareiche, selbständig von den Ganglienzellen aus in das Bindegewebe aussprossend das letztere zur Bildung entsprechender Scheiden veranlassten; durch immer neue Anlagerung junger Fasern an die schon vorhandenen älteren, vielleicht auch durch Theilung der letzteren (anastomotische Verbindungen, s. o.), verbreiterten sich dann die ersten Sprossen rasch zu ausgebildeten Nervenbündeln.

Die Spannungsverhältnisse, welche das Vordringen der Nervenmassen mit sich brachte, veranlassten weiterhin den Untergang der infiltrirten Gewebe mit einer Geschwindigkeit, welche fast an die ähnlichen Vorgänge bei einwuchernden malignen Tumoren erinnerte. Die Reste der auseinandergesprengten Muskelfasern und Fettzellen waren nur noch in den äussersten Schichten der Knoten zu erkennen; in den tiefen Lagen hielten sich aus bekannten Gründen nur noch die derberen fibröseren Züge der eingeschlossenen derbfaserigen Fascien.

Im Allgemeinen ergab sich übrigens, dass die Wucherungsstadien nicht an allen Stellen der Peripherie in gleichem Grade entwickelt waren; nicht selten fanden sich auch offenbar ältere Bündel am äussersten Rande der Knoten, sowie eine richtige fibröse Abkapselung einzelner Strecken, sodass auf ein ungleiches Wachsthum an den einzelnen Stellen der Randzonen geschlossen werden musste, ein Verhalten, welches bekanntlich gutartigen Tumoren oft genug in besonders markanter Weise zukommt.

Die vorstehenden Befunde stimmen im Wesentlichen, nämlich bezüglich des Aufbaues der Tumoren aus Nervenbündeln verschiedener Dicke, mit mehr oder weniger zahlreich eingestreuten Ganglienzellen, im hohen Grade mit den bisher beschriebenen Ganglioneuromen (Loretz[1]), Busse[2]), Borst[3]), Knauss[4]), M. B. Schmidt[5]), Beneke (2)[6]), Brüchanow[7]), Glockner[8]), Haenel[9])) überein. Diese Thatsache ist insofern von Werth, als sie die ja allgemein angenommene Vermuthung der Entwicklung dieser Tumorgruppe aus dem Sympathicus bestätigt. Denn bei den multiplen, am ganzen Körper vertretenen Tumoren, wie in dem vorliegenden und dem Knauss'schen Falle[10]),

1) Virchow's Archiv. XLIX. 3. 1870.

2) Virchow's Archiv. CLI. Suppl. 1898.

3) Sitzungsber. d. phys. med. Gesellschaft. Würzburg 1897, 28. October und „die Lehre von den Geschwülsten" 1902.

4) Virchow's Archiv. CLIII. 1. 1898.

5) Virchow's Archiv. CLV. 3. 1899.

6) Ziegler's Beiträge z. path. Anatomie u. s. w. XXX. 1901.

7) Zeitschr. f. Heilkunde. XX. 1899.

8) Archiv f. Gynaekologie. LXIII. 1. 1901.

9) Archiv f. Psychiatrie. XXXI. 1899.

10) Wie weit die Soyka'schen Fälle hierher gehören, bei welchen die mul-

kann an der Entwicklung aus dem Sympathicus wohl kaum gezweifelt werden. Nun bieten allerdings Originalpräparate des Knauss'schen Falles, in deren Besitz ich durch die Güte des leider so früh verstorbenen Collegen gelangt bin, einige Unterschiede im Vergleich mit dem vorliegenden Fall dar, insofern jene relativ weniger Ganglienzellen und ganz erheblich mehr markhaltige Nervenfasern in ihren ziemlich schmalen Bündeln aufweisen. Bezüglich der principiellen Gleichartigkeit beider Fälle scheinen mir indessen diese Unterschiede belanglos zu sein. Andererseits besteht eine grosse Aehnlichkeit meiner jetzigen Präparate mit denen meiner früheren Fälle, namentlich des Falles I (gutartiges solitäres Ganglioneurom der hinteren Vaginalwand) sowie der von den anderen Autoren beschriebenen solitären Knoten. Liess die von Knauss aufgestellte und sorgfältig begründete Hypothese, dass auch diese sämmtlich vom Sympathicus abstammten, bisher noch Einwendungen offen, die ich s. Z. erörtert habe, so schwindet der Zweifel gegenüber der Aehnlichkeit mit den multiplen Knoten wohl mit Recht völlig; ich kann in dieser Beziehung nur auf die Ausführungen von Knauss hinweisen. Nur der Fall Hänel fügt sich der Reihe der übrigen nicht so glatt ein, einmal wegen des auffälligen Reichthums des Tumors an markhaltigen Nervenfasern und zweitens wegen seiner eigenthümlichen Lage in der Dura mater in der Gegend der rechten Fissura orbit. sup., welche den Autor an eine angeborene Heterotopie (anscheinend in dem Sinne einer Keimverirrung aus dem Centralnervensystem) denken lässt. Indessen würde bezüglich des erstgenannten Punktes daran zu denken sein, dass sowohl Virchow wie Knauss bereits die Ueberzeugung ausgesprochen haben, dass markhaltige Fasern in einem späteren Stadium der Tumoren aus den marklosen hervorgehen könnten; thatsächlich handelt es sich bei dem Hänel'schen Fall, welcher von Hänel als angeborene Geschwulst aufgefasst wird, um einen 46jährigen Mann.

Von den histologischen Einzelheiten verdient in dem vorliegenden Fall der Nachweis unzweifelhafter Mitosen in den wuchernden Ganglienzellen Interesse; dieser Nachweis war bisher in den Tumoren noch nicht gelungen, wie ja denn auch im physiologischen Nervenzellengewebe Mitosen als aves rarissimae angesehen werden. Für

tiplen Knoten mit Cerebrospinalnerven in Verbindung standen, lasse ich dahingestellt. Dagegen sind vielleicht die von Askanazy (Arbeiten aus d. path. Institut Tübingen II, 3. 1899) beschriebenen multiplen Neurofibrome in der Wand des Magendarmcanals wegen ihres Ganglienzellengehaltes auch trotz des Fehlens markloser Nervenfasern zu den Tumoren des Sympathicus (Plexus myentericus) zu rechnen.

das Verständniss des Ganglioneuroms ist er insofern von Wichtigkeit, als er ein Beweis für die lebhafte Neubildung der Ganglienzellen ist; bemerkenswerther Weise wurden demgegenüber Mitosen in den Stützsubstanzen nicht vorgefunden.

Weiterhin war es mir von Werth, an den Nervenfasern innerhalb der Scheidenmembranen überall einen, wenn auch oft sehr schwer erkennbaren Inhalt (Neuroplasma), nachweisen zu können. In meinem früheren Fall I waren die Nervenscheiden mir oft ganz leer erschienen; die Möglichkeit, dass auch damals doch vielleicht ganz besonders zarte Neuroplasmamassen vorhanden waren und sich nur der histologischen Darstellung entzogen hatten, muss ich den neuen Befunden gegenüber anerkennen; auch in dem Knauss'schen Falle waren die marklosen Nervenfibrillen deutlich nachweisbar.

Für die periphere Ausbreitung der Ganglioneurome gaben die neuen Beobachtungen eine Bestätigung und Erweiterung der alten. Reichlicher wie früher konnte ich an der äussersten Tumorgrenze Ganglienzellen, einzeln oder in Gruppen, in unmittelbarer Anlagerung an fremde Gewebe (Muskelfasern, Fettzellen) nachweisen. Diese Zellen könnten durch eine Art Wanderung an die Peripherie gelangt sein, da ein Herausdrängen oder Herausschleppen derselben durch etwa sich einschiebende Nervenbündel an den betreffenden Stellen durchaus unannehmbar waren. Die Ganglienzellen des Tumors würden also die eigenthümliche Wanderfähigkeit der physiologischen Sympathicuszellen, welche besonders His jun. an embryonalen Entwicklungsstadien kennen gelehrt hat, gleichfalls wenigstens bis zu einem gewissen Grade besitzen. Allerdings waren vollkommen isolirte Ganglienzellen nur in allernächster Nähe der Tumoren nachzuweisen. Ob der am Stirntumor sitzende mandelgrosse, anscheinend völlig freie Knoten auf eine ursprünglich ausgewanderte isolirte Ganglienzelle zurückzuführen war, etwa in ähnlicher Weise, wie die einzelnen Chondromballen am Rande eines grösseren Chondroms seit Virchow's Untersuchungen über die Wanderfähigkeit der Knorpelzellen, namentlich in den Chondrosarkomen, auf ausgewanderte Einzelzellen zurückgeführt werden — das muss ich dahin gestellt sein lassen. Immerhin ist die Möglichkeit nicht von der Hand zu weisen, und sie würde insofern von besonderem Interesse sein, als sich die weitere Frage daran schliessen würde, inwieweit das multiple Auftreten der Tumoren im ganzen Körper auf eine Auswanderung aus einem Haupttumor bezogen werden könnte. Wandern die normalen Sympathicuszellen in bestimmten Richtungen, so würde auch den blastomatös erkrankten diese Fähigkeit vielleicht noch in einem bestimmten Maasse zukommen können; die Multiplicität

würde hiernach also als eine Art systematischer Metastasenbildung erscheinen. Ich gestehe aber, dass mir eine derartige Auffassung der Multiplicität der Ganglioneurome, so bestechend die Analogie mit dem physiologischen Vorgang erscheinen könnte, bedenklich ist, zumal die Entwicklung der einzelnen Knoten ja anscheinend ganz allgemein in die postfötale Lebenszeit der Patientin verlegt werden muss, und in dieser Periode sich dem Auswachsen eines Ganglienzellensystems nach embryonalem Typus sicher erhebliche Schwierigkeiten entgegensetzen mussten. Es würde wohl auch das Gesammtbild mehr den Typus plexiformer Tumoren getragen haben; auch wäre wohl die Beziehung zu einem grossen Hauptknoten, sowie hier und da die Verbindung einzelner Knoten durch verdickte Neuromstränge selbst klinisch bei der Untersuchung durch die Haut hindurch hervorgetreten. Unter diesen Umständen ist es daher wohl zunächst noch gerathen, von jener Hypothese für die Entstehung der Multiplicität abzusehen und die Frage, weshalb an vielen Punkten des sympathischen Nervensystems die Ganglienzellen zu dicken Knoten auswachsen, mit demselben Worte zu beantworten, wie die Frage nach der Ursache der Multiplicität der Neurofibrome, der Osteome, der Chondrome u. s. w.: ignoramus. Dass der Störung der angeborenen Wachsthumskraft bezw. einer Anomalie in dem Differenzirungsvorgang der Gewebe, bei welchem ein normales physiologisches Gleichgewicht zwischen Wachsthumsenergie und functioneller Beanspruchung nicht erreicht wurde, die wichtigste Rolle dabei zuzusprechen ist, lässt sich freilich wohl kaum bezweifeln.

Bezüglich des Auswachsens der Nervenfasern an der Peripherie der Tumoren ist der obigen Beschreibung keine Erläuterung hinzuzufügen; die äussersten Endigungen der Achsenmassen entzogen sich der Beobachtung, von einer sicheren Erkennung der Nerven konnte erst die Rede sein, wo bereits charakteristische Fibrillenscheiden ausgebildet waren. Aber die Art dieser Scheidenbildung aus dem Bindegewebe heraus, ohne selbständige Zellenwucherung, durch eine systematische Zusammenlagerung der Fibrillen zu einem functionellen Bau, nämlich eben dem Nervenscheidenrohr, liess immerhin deutlich erkennen, dass der Scheidenbildung die Aussprossung eines Achsencylinders vorausgegangen sein musste, und dass in der Existenz eines solchen auch der Grund und das Maass für die Gestaltung specifischer Scheiden lag. Die Richtung der aussprossenden Nervenfasern schien mir nicht durch etwaige Endorgane (z. B. Gefässmuskeln), sondern eher durch den Zufall bestimmt zu werden; anscheinend folgten die Fasern den Gewebespalten in der Richtung des geringsten Widerstandes. Dieser Unabhängigkeit der Tumornerven von Endorganen entsprach

offenbar der klinische Befund, demzufolge eine Beeinflussung der Blutgefässe ebensowenig wie eine Schmerzempfindung o. ä. vorlag. — Die Ungleichheit der Faserdicke innerhalb eines Bündels liess weiterhin den Schluss zu, dass in die einmal gebildete Bahn immer neue junge Fasern einsprossten, während die älteren allmählich an Breite zunahmen, ohne dass im Allgemeinen ihr Achseninhalt auch entsprechende Zunahme seiner Dichtigkeit erfahren hätte: in den breitesten Querschnitten war das Neuroplasma oft ebenso schwer zu erkennen als in den schmalsten. Wie weit bei dieser Faservermehrung im einzelnen Bündel eine Theilung der vorhandenen Fasern (plexiforme Verzweigung), wie weit eine Neuaussprossung von Achsencylindern von den Ganglienzellen aus in Frage kam, lässt sich nicht entscheiden.

Dass in letzter Linie die ganze Neubildung der Ganglioneurome auf die pathologische, blastomatöse Wucherung der Ganglienzellen hinausläuft, habe ich auch in meiner früheren Arbeit eingehend zu begründen versucht. Die Gründe dafür liegen theils in dem Nachweis, dass die Wucherung der übrigen Gewebe in diesen Tumoren nur eine secundäre, begleitende ist, theils in dem Nachweis, dass die Tumorganglienzellen blastomatös erkrankt sind, d. h. mit den Anzeichen gesteigerter Wucherungsenergie diejenige verringerter functioneller Energie und relativ frühzeitigen Unterganges (Kurzlebigkeit) verbinden. Für diese Auffassung hat auch der vorliegende Tumor neue Stützen gebracht, da die Ganglienzellen derselben in sehr markanter Form den Ausdruck der Blastomatose tragen. Auf der einen Seite die mitotischen Wucherungen, die Nesterbildung, die Entwicklung der Ganglienzellen von den kleinsten Jugendformen bis zu exorbitanten Dimensionen, alles dicht nebeneinander; auf der anderen die Unvollkommenheit bezw. der Mangel an specifischen, mit der Function in Beziehung stehenden Elementen, speciell der Nissl'schen Körner, die Degenerationen verschiedener Art[1]), der frühzeitige Zellenuntergang. Von besonderem Interesse war in letzterer Beziehung, dass schon in den jüngsten peripheren Abschnitten der Tumoren ganz junge kräftige Ganglienzellen neben absterbenden lagen; der Verfall der zelligen Elemente folgte hier wie überall ihrer Neubildung offenbar in einem für normale Ganglienzellen ganz unerhört kurzen Zeitraum. Aus diesen Abweichungen

1) Nach J. Ewing (l. c.) ist man berechtigt, an echte Degeneration der Ganglienzellen zu denken, wenn Vacuolisirung des Zellkörpers, Spaltbildung, Irregularität der Aussengrenzen, Zerstörung des Cytoreticulums, Verlust der Dendriten, ausgesprochene Atrophie und deutliche nucleäre Veränderungen gleichzeitig vorhanden sind. (Cit. nach Centralblatt f. allgem. Pathologie u. path. Anatomie. XII. S. 311.)

der Tumorganglienzellen von physiologisch gebauten Zellen eines Sympathcusganglions glaube ich auf die blastomatöse Veränderung des Zellencharakters zurück schliessen zu dürfen, wenn auch gerade bei der letzteren im Gegensatz zu den stabileren Elementen des Centralnervensystems allerlei Differenzen bezüglich der Grösse und specifischen Färbbarkeit der Zellen die Regel sind (v. Lenhossék). Dieselben waren erheblicher als in meinem früheren Fall I (solitäres gutartiges Ganglioneurom aus der hinteren Vaginalwand), und machten demnach auch das lebhafter vordringende, infiltrirende Wachsthum der Tumoren verständlich; andererseits erreichten sie nirgends den Grad der Atypie, wie ihn mein Fall II (Ganglioneurom des Plexus solaris mit maligner Degeneratin der Ganglienzellen und Metastasenbildung) aufwies. In dem Knauss'schen Falle war die Erkrankung der Ganglienzellen offenbar bei Weitem nicht so hochgradig entwickelt; fanden sich doch in demselben trotz der tadellosen Fixirung lebenswarmen Materials keine Mitosen, keine Zellen mit mehr als 2 Kernen, und anscheinend auch keine so evidenten Zellzerfallsbilder.

Gegenüber den reichlichen Degenerationszuständen an den Ganglienzellen hatte der scheinbar tadellose Zustand der Nervenfasern etwas Auffallendes. Indessen darf wohl der Anschauung Raum gegeben werden, dass aus den mitgetheilten Befunden auf ein physiologisches Verhalten derselben nicht geschlossen werden kann. Wie weit diese Fasern, in denen nur so selten ein klarer Achsencylinder, meist nur eine äusserst zarte plasmaartige Masse vorgefunden wurde, functionell tauglich, wie weit sie den Degenerationszuständen der Ganglienzellen entsprechend gleichfalls als minderwerthig aufzufassen, wie viele etwa schon im Laufe der Entwicklung des Tumors wieder spurlos zu Grunde gegangen waren, das entzieht sich vollständig der Beurtheilung. Die Thatsache, dass markhaltige Nerven nur spärlich und in sehr unvollkommener Weise ausgebildet waren, lässt sich in dieser Verbindung nur registriren, ohne dass diesem Verhalten indessen eine besondere Beweiskraft für die etwaige Minderwerthigkeit der Nervenfasern zugeschrieben werden könnte. Jedenfalls ist aber der Gesammtbefund an den Nervenfasern nicht derartig, dass ein Gegensatz zwischen letzteren als gesunden Elementen gegenüber den Ganglienzellen construirt werden könnte; noch weniger dürfte m. E. der Gedankengang berechtigt sein, dass zu den anscheinend normalen Fasern nothwendig auch normale Ganglienzellen gehören, und die Ausführungen über eine blastomatöse Erkrankung der letzteren mithin irrthümlich sein müssten.

Immerhin möchte ich an dieser Stelle nicht unterlassen, wenigstens den Gedanken zu erwähnen, dass die Nervenfasern des Tumors aus

normalen Nachbarganglienzellen stammen und in die erkrankten (blastomatösen) Ganglienzellhaufen einwuchernd erst unter deren unmittelbarem Einfluss zur lebhafteren Wucherung gelangt sein könnten, etwa, indem sie bestimmten wechselseitigen Verbindungen jener Zellen zum Austausch gedient hätten. Aus den Untersuchungen Forrsmann's[1]) über den Neurotropismus wachsender Nervenfasern scheint hervorzugehen, dass Nervenaussprossungen durch chemotaktische Einflüsse, namentlich die chemischen Substanzen nervöser Gewebe (Gehirnsubstanz) direct angelockt werden. Im Hinblick auf diese Erfahrung könnte man auch bei den Ganglioneuromen daran denken, dass die erkrankten wuchernden bezw. degenerirenden Ganglienzellen einen besonderen Anreiz auf die benachbarten normalen Nervenfasern des Sympathicus ausgeübt und hierdurch deren Einwucherung von Aussen her sowie ihre an Amputationsneurome erinnernde Wucherung zwischen den Ganglienzellen selbst veranlasst hätten. Die Thatsachen, dass in der Umgebung der Tumoren auch mikroskopisch nur wenige und feine Nervenbündel zu sehen sind, sowie dass die Knoten unter Vorwachsen der kranken Ganglienzellen sowie junger Nervenfasern selbst die Nachbargewebe infiltriren, würden sich diesem Gedankengang fügen können, der Bau der Nervenfasern und namentlich ihrer Scheiden sogar direct für denselben sprechen. Bei dieser Annahme wären also die Nervenfasern im Ganzen als normal und nur die Ganglienzellen als pathologisch (blastomatös) anzusehen. Die Wucherung der ersteren würde der bisweilen so mächtigen Stromawucherungen in gutartigen epithelialen Geschwülsten entsprechen; ich habe mich kürzlich bemüht, für die Wucherung des Bindegewebes in gutartigen Mammaadenomen, namentlich den „Fibroadenomen", bei welchen das erstere so bedeutend quantitativ zu überwiegen pflegt, ein derartiges Verhältniss nachzuweisen.[2]) Für die Einheitlichkeit der Auffassung der gutartigen Tumoren im Allgemeinen und speciell der aus verschiedenen Elementen aufgebauten würde eine solche Analogie einen wichtigen Fortschritt bedeuten. Ein weiteres Eingehen auf diese Hypothese scheint mir indessen einstweilen, solange nicht über die allerersten Stadien der Ganglioneurome einerseits und über den Neurotropismus andererseits noch Genaueres bekannt geworden ist, noch zwecklos, zumal es ganz unmöglich ist, über die functionellen Beziehungen der Ganglienzellen zu den Nervenfasern innerhalb des Tumorgewebes irgend etwas auszusagen. Im allgemeinen erscheint jedenfalls die Annahme, dass die Nervenfasern direct durch Aus-

1) Ziegler's Beitr. z. path. Anatomie. XXIV u. XXVII. 1900.

2) Verhandl. der deutschen path. Gesellschaft. IV. (1901); Berlin 1902. S. 205.

sprossung aus den kranken Ganglienzellen entstanden, auch mit Rücksicht auf die fehlenden nervösen Verbindungen mit den Nachbargeweben erheblich wahrscheinlicher.

Mit einem Worte sei endlich noch der eigenartigen wurstförmigen Protoplasmaschläuche gedacht, welche zu den Weigert'schen mit myelinartigen Körnern gefüllten Ganglienzellen bezw. ihren Ausläufern in nächster Beziehung standen bezw. mit ihnen identisch waren. Diese Bildungen sind wohl als unvollkommen differenzirte Zellelemente aufzufassen, deren auffallende Grösse und Gestalt vielleicht mit einem besonderen Gehalt an quellbaren, myelinartigen Substanzen in gelöster oder tropfiger Form zusammenhing. Aehnliche Bildungen sind auch früher wiederholt beobachtet worden. Knauss und Hänel, M. B. Schmidt und Borst haben die auffällige Neigung mancher Ganglienzellen, sich nach der Weigert'schen Methode zu färben, in ihren Tumoren gleichfalls beobachten können; wir dürfen sie vielleicht als einen Beleg für die von manchen Seiten [Kolster[1]), Ziegler[2])] vertretene Auffassung, dass die Markscheidenbildung nicht von den Schwann'schen Scheiden, sondern von den Ganglienzellen selbst ausgehe, also ektodermaler Natur sei, ansehen. Indessen kommen so starke Veränderungen an physiologischen Ganglienzellen nicht vor, und es genügt offenbar nicht, sie nur als den Ausdruck postmortaler Quellungsvorgänge zu bezeichnen. Offenbar liegt eine Abnormität der Ganglienzellen bezw. ihrer Ausläufer vor, welche höchstens durch postmortale Veränderungen noch stärker augenfällig geworden war. Irgend ein Wachsthums- bezw. Differenzirungsvorgang in den Ganglienzellen muss gestört — gehemmt oder ungebührlich gesteigert — gewesen sein; hierin liegt m. E. wieder ein Anhaltspunkt für die Blastomatose der Ganglienzellen, wenn auch das Verständniss für die specielle Bedeutung der fraglichen Störung einstweilen noch nicht gewonnen werden konnte.

Die Thatsache der Verbindung zweier Ganglienzellen durch lange Protoplasmaausläufer hat gegenüber den an normalen Ganglienzellen neuerdings wiederholt (Apáthy, Bethe u. A.) constatirten ähnlichen Befunden, auf denen die Angriffe gegen eine zu enge Fassung der Neuronenlehre beruhen, nichts besonders Auffallendes; immerhin ist sie wohl gleichfalls als Ausdruck einer gewissen Unvollkommenheit der functionellen Differenzirung der betreffenden Ganglienzellen sowie als Beweis sowohl einer kürzlich abgelaufenen Theilung als einer gewissen Beweglichkeit derselben anzusehen.

1) Ziegler's Beitr. z. path. Anatomie. XXVI. 1899.

2) Lehrbuch d. allgem. Pathologie. 10. Aufl. Jena 1901.

II. Bericht über die weiteren Schicksale des von mir operirten, von Busse[1]) untersuchten und veröffentlichten Falles von Ganglioneurom (Dr. Kredel).

Der vorstehend mitgetheilte Fall gab mir Anlass, auch den Knaben von Neuem zu einer Untersuchung zu bestellen, welchen ich im Mai 1897 wegen eines ganglienzellenhaltigen Neuroms operirt hatte.

Es handelte sich, um kurz zu recapituliren, um einen mächtigen, retroperitonealen Tumor bei einem 4jährigen Kinde, welcher die ganze linke Lumbalgegend und die Beckenschaufel ausfüllte, und auch mit einem Zapfen um die Rippen herum hinten neben der Wirbelsäule in die Höhe gewachsen war. Von Störungen des Nervensystems fand sich: schwere Sphinkterenlähmung der Blase und des Mastdarms, Lähmungen beider Beine, und zwar merkwürdiger Weise rechts viel schwerer als links. Rechts waren gelähmt: Ileopsoas, sartorius, quadriceps, Adductoren und Einwärtsroller des Oberschenkels, Tibialis anticus und Extensor digit. comm.; schwach die Flexores cruris. Links waren nur der Tibialis anticus und Extensor digit. comm. gelähmt. Die Sensibilität schien schwach erhalten zu sein; trophische Stränge bestanden nicht.

Bei der Operation wurden ca. 700 gr des riesigen Tumors stückweise entfernt, und mir ist der ungewöhnliche Anblick noch lebhaft in Erinnerung, welche die Schnittflächen des Tumors während der Operation boten; man wird selten eine so reine weisse, fast blutlose Schnittfläche an einem lebenden Körpergewebe zu Gesicht bekommen. Ein recht ansehnliches Stück des Tumors, welches unter dem Rippenbogen bis zur Zwerchfellkuppe hinauf reichte, musste zurückgelassen werden. Die grosse Wunde heilte per primam; das Kind wurde 2½ Monate nach der Operation entlassen, ohne dass in dem Befunde der Lähmungen sich etwas geändert hatte.

Die von Busse mitgetheilte mikroskopische Untersuchung ergab zahlreiche Ganglienzellen in allen Abschnitten der Geschwulst, ferner sehr viele marklose und vereinzelte markhaltige Nervenfasern, also ein Neuroma verum myelinicum gangliocellulare. Mit Recht hebt Busse hervor, dass ein derartiger Tumor von so bedeutender Grösse bis dahin noch nicht beobachtet sei. Die beiden später von Beneke[2]) veröffentlichten Fälle, von welchen einer ebenfalls dem Kindesalter angehört, haben in Grösse und Sitz viel Aehnlichkeit mit unserem Falle. Busse nimmt, als das Natürlichste, an, dass der Tumor vom rechten Sympathicus ausgegangen sei.

Nach der Entlassung hatte ich das Kind nicht wieder zu Gesicht bekommen; es war anfangs in Pflegeanstalten untergebracht, da die Mutter verstorben war und in dem kinderreichen Vaterhause die Pflege fehlte. Später kam es in das elterliche Haus zurück. Mit einiger Schwierigkeit gelang es mir im Juli 1902 das Kind zu einer Untersuchung in meine Sprechstunde zu bekommen; leider konnte ich selbst durch Zusage einer

1) Otto Busse, Ein grosses Neuroma gangliocellulare des Nervus sympathicus. Virchow's Archiv. Bd. 151. Suppl. 1898. S. 66.

2) Zwei Fälle von Ganglioneurom. Ziegler's Beiträge z. path. Anatomie u. allg. Pathologie. Bd. 30.

Freistelle nicht erwirken, dass das Kind nochmals behufs näherer Untersuchung und Behandlung zur Aufnahme in das Kinderhospital gebracht wurde, und das ist um so bedauerlicher, weil mir dies zunächst versprochen war und ich in Folge dessen die Untersuchung nicht mit erschöpfender Gründlichkeit vorgenommen hatte. Aber dieselbe lieferte ein so unerwartetes Ergebniss, dass sie sehr mittheilenswerth erscheint.

Der Knabe hat sich ziemlich gut entwickelt, er besucht die Schule und soll geistig recht geweckt sein. Gesichtsfarbe blass, Ernährungszustand mässig. Nach Aussage der Mutter sind die Sphinkterenstörungen völlig verschwunden. Ferner ist sicher verschwunden die Lähmung der Oberschenkelmuskeln des rechten Beins; Ileopsoas, Quadriceps u. s. w. functioniren gut. Dagegen schienen mir die Mm. tibiales ant. und extens. dig. comm. beiderseits wenig oder gar nicht besser geworden zu sein. (Dies sollte noch genauer untersucht werden.) Ferner hat sich — wohl in Folge jahrelanger fehlerhafter Haltung der Beine, auf die nicht geachtet wurde — eine beträchtliche Flexionscontractur beider Oberschenkel in den Hüftgelenken entwickelt. Die Hüftgelenke selbst sind intact. Als Ursache der Contractur fühlt man beim Versuch passiver Streckung, welche nicht möglich ist, die straffen Stränge der geschrumpften Fascia lata und der vorderen Muskeln. Ueber dem grossen Trochanter rechts ein ganz vernachlässigter Decubitus von der Grösse einer Orange. Am Stock geht der Knabe mit stark gebeugten Hüftgelenken und Valgusstellung beider Füsse verhältnissmässig gut und rasch. Er vermag auch ohne Stock zu gehen, muss dabei aber beide Hände gegen die Oberschenkel stemmen.

Ich habe mich vergebens bemüht, von dem damals unter dem linken Rippenbogen zurückgelassenen Tumor noch etwas zu fühlen. Allerdings spannte der Knabe die Bauchmuskeln stark an und hinderte die Palpation ausserordentlich, sodass ich auch deshalb bedauere, die Gelegenheit zu mehrfacher Untersuchung nicht erreicht zu haben. Irgendwelche neue Tumoren sind nicht aufgetreten.

Der Befund ist überraschend. Eine solche Besserung der nervösen Störungen war nicht zu erwarten, viel eher das Gegentheil. Die Lähmungserscheinungen mussten nach ihrer Gruppirung erklärt werden durch eine innerhalb des Wirbelcanals gelegene Compression oder Degeneration des 4. und 5. Lumbalsegments. Sollten sich hier Tumoren zurückgebildet haben? Ich lasse dahingestellt, ob der unter dem Rippenbogen zurückgelassene Tumorrest sich verkleinert hat; möglich wäre es wohl nach dem Ergebniss der Untersuchung. Eine Erklärung scheint mir vorläufig unmöglich; vielleicht geben spätere Fälle Aufschlüsse über diesen merkwürdigen Verlauf.

III. Neurofibrom des Fussrückens; 5 Jahre nach Exstirpation grosser Tumor am Ischiadicus. Exstirpation mit Erhaltung der Continuität der Nerven etwa in seinem halben Durchmesser. Nach 13 Jahren kein Recidiv und normale Function (Dr. Kredel).

Frau W , 35 Jahre alt, kam am 14. September 1889 in meine Behandlung wegen eines gänseeigrossen Tumors an der Hinterseite des rechten Oberschenkels, dicht unterhalb der Hinterbackenfalte. Im Juni 1884 war im städtischen Krankenhause laut gütiger Mittheilung des Herrn Sanitätsrath Georg Fischer wegen eines Tumors am rechten Fussrücken der zweite und dritte Metatarsalknochen nebst Phalangen exarticulirt worden. Das Präparat wurde im pathologischen Institut zu Göttingen untersucht und für Fibrosarkom erklärt.

Der jetzige Tumor am Oberschenkel wurde seit einem halben Jahre bemerkt; er verursacht ischiadische Schmerzen und ist in letzter Zeit durch seine Grösse beim Sitzen hinderlich. Er ist in der Querrichtung gut, in der Längsrichtung nur wenig verschieblich, auf Druck mässig schmerzhaft, von harter, gleichmässig runder Beschaffenheit. Die Narbe am Fussrücken ist bei Druck noch sehr empfindlich und soll auch spontan noch viel schmerzen. Leistendrüsen frei. An inneren Organen und am ganzen übrigen Nervensystem keine Tumoren oder sonstige Veränderungen.

Nervenstatus (Dr. Bruns): „Die rechte Wade ist magerer als die linke; sonst keine trophische Störung. Keine Sensibilitätsstörung. Nerv. peroneus, tibialis portic. und die zugehörige Musculatur rechts faradisch ebensogut erregbar, wie links. Auch der Musc. semimembranosus ist zu erregen; hier ist Faradisation sehr schmerzhaft. Die Bewegungen sind erhalten, ziemlich kräftig; volle Streckung des Unterschenkels aber nicht möglich wegen Schmerzen. Patellarreflexe beiderseits gleich. Urin ohne Eiweiss und Zucker."

23. October 1889 Operation. Durch einen ausgiebig langen Schnitt wurde sowohl der Tumor als der Nerv. ischiadicus ober- und unterhalb freigelegt; es fanden sich ausgedehnte Verwachsungen zwischen Geschwulst und der gesammten umgebenden Musculatur. Das Bild, welches nach völliger Isolirung des Tumors vorlag, war ein sehr eigenthümliches. Die Geschwulst ging zwar vom Stamm des Nerv. ischiadicus aus, sass derselben aber mehr seitlich, pilzartig auf, und zwar an dem inneren vorderen Abschnitt des Nerven; der grössere Theil der Peripherie des dicken Nervenstammes war frei geblieben. Diesen schönen dicken, anscheinend gesunden Nervenstamm quer zu reseciren konnte ich mich nicht entschliessen. Ich theilte ihn an der Grenze des Tumors in der Längsrichtung; die gesunde äussere, hintere Hälfte blieb stehen, die mit dem Tumor zusammenhängende andere Hälfte wurde in Form eines flachen Keils resecirt. Der Nerv. ischiadicus war so in einer Ausdehnung von etwa 12 cm. halbirt. Die Wunde, durch Naht geschlossen, heilte primär.

Ueber mikroskopische Untersuchung des Tumors konnte ich leider keine Notiz mehr vorfinden; ich weiss nicht mehr, ob sie vorgenommen wurde.

11. November (Dr. Bruns): Keine Lähmungen; sehr heftige Schmerzen im Peroneusgebiete. Anästhesie im dorsolateralen Hautaste des Peroneus am Fusse (N. peroneus superficialis).

Elektrische Untersuchung: Die faradische Erregbarkeit des rechten Nerv. peroneus ist herabgesetzt gegen links; ebenso die der entsprechenden Muskeln. Vom N. tibialis und in der Wadenmusculatur ist faradisch überhaupt keine Zuckung auszulösen. Galvanisch: N. peroneus und seine Muskeln fast normal; vielleicht im Musc. tibial. antic. nicht ganz blitzartige Zuckungen. Im Gebiete des Nerv. tibialis Entartungsreaction, erhaltene und nicht träge, aber gegen links stark herabgesetzte galvanische Reaction vom Nerven aus. Musculogalvanisch deutlich träge Zuckung. An S. Z > K. S. Z. Also im Gebiete des Nerv. tibialis rechts fast totale Entartungsreaction, nur mit erhaltener galvanischer Reaction vom Nerv aus; diese Reaction herabgesetzt, aber nicht träge. Im Gebiete des Nerv. peroneus nur sehr geringfügige elektrische Störungen.

Dabei sicher keine Lähmung der Wade, nur ist sie gegen links und gegen das Peroneusgebiet schwach; auch die Zehenbeuger nicht gelähmt.

Wade derb, sehr hart, auf Druck sehr schmerzhaft. Ichthyosis nervosa am ganzen Fussrücken, inneren und äusseren Fussrande.

9. Juni 1890. Wadenmusculatur rechts nicht mehr sehr schmerzhaft auf Druck; faradisch intra- und extramusculär ganz gut erregbar, aber etwas herabgesetzt gegen links; auch galvanisch vom N. tibialis aus und intramusculär herabgesetzte Reaction; in dem Musc. gastrocremius selbst Kathod. S. Z. jetzt stärker als An. S. Z., Zuckungen nicht mehr träge.

Also nur noch geringe herabgesetzte Erregbarkeit im Gebiete des rechten N. tibialis, keine Entartungsreaction mehr. Nirgends Lähmungen.

Im Juli 1902 konnte ich die Frau wieder untersuchen und folgenden Befund feststellen: Blühendes Aussehen; die Frau ist gegen früher kaum wiederzuerkennen. Sie hat allerdings in den verflossenen 12 Jahren allerlei Schicksale gehabt, war vorübergehend in einer Irrenanstalt untergebracht und scheint dem Alkohol nicht abhold gewesen zu sein. Seit Jahren ist sie aber wieder frei und erfreut sich einer vortrefflichen körperlichen Gesundheit. Zu klagen hat sie nur über die noch immer vorhandene Empfindlichkeit der Narbe am rechten Fussrücken und über eine grössere Schwäche des ganzen Beines, welche aber nicht allzu hinderlich ist, obwohl das Körpergewicht sicher um ein Drittel mehr beträgt als früher. — Von Recidiven oder neuen Tumoren ist Nichts zu finden. Die Narbe am Oberschenkel blass und nur bei directem Druck etwas empfindlich; die Fussrückennarbe schon bei leisem Druck schmerzhaft. Haut des Fussrückens normal; keine Lähmung, keine Sensibilitätsstörung mehr; dagegen auffallende Abmagerung des ganzen Beines; die Umfangsdifferenz beträgt Mitte des Oberschenkels $5^1/_2$ cm, Mitte der Wade $3^1/_2$ cm.

Man wird nicht fehlgehen, wenn man, gestützt auf den klinischen Verlauf, die beiden Tumoren als Neurofibrome auffasst, obwohl der erst exstirpirte Tumor von autoritativer Seite als Fibrosarkom bezeichnet wurde. Immerhin war die Thatsache des späteren Hinzukommens einer zweiten Neubildung an einem höher gelegenen Abschnitt des primär befallenen Nerven von ernster Bedeutung, und auch die bei der Operation gefundenen ausgedehnten Verwachsungen der Geschwulst mit der Musculatur waren

nicht darnach angethan, die Prognose günstig zu gestalten. Nachträglich möchte ich mir diese Verwachsungen als entzündlich erklären, verursacht durch den Reiz des Druckes, welchen der Tumor mit zunehmender Grösse beim Sitzen auszuhalten hatte. Das bei diesem secundären grossen Tumor eine 13 Jahre andauernde, also wohl definitive Heilung erzielt werden konnte, ohne die befallene Nervenstrecke durch quere Resection völlig zu opfern, ist gewiss das Bemerkenswertheste dieses Falles.

Courvoisier l. c. zählt in seiner schönen Monographie 23 solche Enucleationen bei 19 Patienten auf mit folgenden Resultaten: Volle Heilung 13, Heilung mit Functionsstörung 5, Recidive 4, Tod (Tetanus) 1; doch sind, soweit ich ersehen kann, diese Operationen nur bei primären und in 2 Fällen bei multiplen Neuromen gemacht. Auch Kölliker l. c. theilt einen solchen Fall mit. In unserem Falle ist dagegen der von mir operirte Tumor ein secundärer, am Nervenstamm entwickelt Jahre nach der radicalen Exstirpation der primären, peripher entstandenen Geschwulst, deren mikroskopische Untersuchung sogar zur Annahme eines malignen Charakters geführt hatte. Ich hatte daher Ursache genug, mir lange Zeit Sorge zu machen, ob ich mit der conservativen Operation recht gehandelt habe, und bin aus diesem Grunde besonders erfreut über den dauernden Erfolg. Aber ich bin weit entfernt, daraufhin etwa ein solches Verfahren allgemeiner zu empfehlen; was mich im Verlaufe der Operation veranlasst hatte, so zu handeln, war eben der völlig seitliche Sitz des Tumors, das sichtliche Freisein des grösseren Theiles des Nervenstammes und nur für solche Fälle mag es gelegentlich zweckmässig sein, nicht quer zu reseciren. Insofern ist der Fall lehrreich.

Auch das Verhalten der nach der Operation beobachteten Nerven- und Muskelstörungen ist nicht ohne besonderes Interesse. So war es, nach der Ansicht von Bruns, auffallend, dass trotz der nicht unbeträchtlichen Nervenverletzung volle Lähmungen sich nirgends nachweisen liessen, sondern nur Schwäche im Gebiete des Nerv. tibialis. Trotzdem bildete sich in den nicht gelähmten Muskeln der Wade eine Entartungsreaction aus, ein Verhalten, welches bisher vor Allem bei Neuritiden beobachtet ist, nur vereinzelt bei Nerventraumen. Auch die Schwellung und Schmerzhaftigkeit der Wadenmusculatur auf Druck findet sich bekanntlich oft bei neuritischen Affectionen.

IV. Angeborener Tumor am Oberarm eines 2monatlichen Kindes, die Nn. medianus und ulnaris, sowie die grossen Gefässe umfassend. Resection beider Nerven auf mehrere Centimeter. Nervenplastik nach 4 Monaten; fast völlige Wiederherstellung der Function. Controlle nach 9 Jahren (Dr. Kredel).

Rudolf K., 2 Monate alt, wurde am 2. November 1893 aufgenommen wegen eines an der Innenseite des rechten Oberarms befindlichen Tumors. Derselbe soll schon 3 Tage nach der Geburt bemerkt worden und anfangs nur erbsengross gewesen sein, dann ist er zusehends gewachsen. Die Geburt war leicht, ohne Kunsthilfe verlaufen. Spuren einer Verletzung am Arm, Blutergüsse u. dgl. sind bestimmt nicht vorhanden gewesen. Die Geschwulst ist knorpelhart, stark, pflaumengross, von glatter Oberfläche, fast unverschieblich, auch die Haut zum Theil darüber nicht ganz frei verschieblich. Sie liegt genau in der Mitte des Oberarms am Innenrande des M. biceps. Eine erbsengrosse Drüse in der Achselhöhle fühlbar. Rechte Mamma etwas stärker als die linke. Bewegungsstörungen an Hand und Fingern sind nicht vorhanden. Kräftezustand mässig. Keine Zeichen von Lues. Innere Organe gesund.

Am 22. November 1893, nachdem durch zweckmässige Ernährung und Regelung der Darmfunction die Kräfte etwas gehoben waren, wird der Tumor sammt der verwachsenen Hautpartie umschnitten und freipräparirt. Es zeigt sich, dass die Nn. medianus und ulnaris vollständig vom Tumor umwachsen sind und gänzlich in ihm verschwinden; ebenso die grossen Gefässe. Der N. radialis dagegen zieht frei daran vorbei. Die Verwachsung mit dem Muscul. biceps ist ziemlich breit, aber oberflächlich. Auch mit dem Periost ist der Tumor so verwachsen, dass er nicht davon zu trennen ist, sodass ein entsprechendes Perioststück umschnitten und sammt dem Tumor mit Raspatorium vom Knochen abgeschoben wird. Der Knochen selbst erscheint glatt und gesund. Es werden etwa 3 cm vom Nn. medianus und ulnaris sowie die Gefässe resecirt und sammt dem Tumor entfernt.

Wegen Schwäche des Kindes wird auf die beabsichtigte Ausräumung der Achselhöhle und auf die plastische Vereinigung der resecirten Nerven zunächst verzichtet; die Wunde vernäht, heilt per primam. Das Allgemeinbefinden des Kindes dagegen kam durch anhaltende Durchfälle stark zurück, sodass vorläufig an eine Nachoperation nicht zu denken war und das Kind am 6. December einstweilen entlassen wurde.

Die Hand hing in der ersten Zeit nach der Operation schlaff herunter und wurde auf Nadelstiche nicht bewegt.

Es dauerte bis zum April 1893, bis die Kräfte des Kindes einigermaassen wieder sich soweit gehoben hatten, dass man an die Nachoperation denken konnte. Zuvor wurde von Dr. Bruns[1]) folgender Nervenstatus aufgenommen: Rechte Hand steht unter alleiniger Wirkung des Nerv. radialis in Predigerstellung, Handgelenk und erste Phalangen gestreckt, die Endphalangen gebeugt. Die Ulnaris- und Medianusmusculatur total gelähmt.

1) Der Fall ist von ihm im Referat eines Vortrags mitgetheilt im Neurolog. Centralblatt. 1895. S. 521.

vollkommene Entartungsreaction und in der Vola manus Analgesie. Strecker und Beuger am Oberarm und die Strecker am Unterarm sind intact.

So wurde am 10. April 1897 die zweite Operation von mir vorgenommen. Recidive waren nicht aufgetreten, auch die in der Achselhöhle fühlbare Drüse war zurückgegangen, so dass der zweite Eingriff auf die plastische Vereinigung der resecirten Nerven beschränkt werden konnte. Durch einen vom Ellbogen bis fast zur Achselhöhle reichenden Schnitt werden die 4 Stümpfe freigelegt; sie befinden sich etwa 3 cm von einander entfernt und sind mässig kolbig verdickt. Aus der halben Dicke eines jeden Nerven wird central und peripher je ein etwa 2 cm langes Läppchen gebildet, dessen Basis am Stumpfende lag; die Läppchen werden durch Umklappen von oben und unten aneinander gelegt und vernäht. Naht der Wunde; Verband in stark flectirter Stellung. Am 24. April mit geheilter Wunde entlassen.

Sieben Monate nachher, 6. November 1894, konnte Bruns constatiren, dass die Hand nicht mehr in Streckstellung stand. Die 3 letzten Finger waren noch in Krallenstellung wie bei Ulnarislähmung, Daumen und Zeigefinger standen gestreckt. Die Bewegungen in der Ulnaris- und Medianusmusculatur waren noch ganz gelähmt, in der Beugenmusculatur des Unterarms bestand keine faradische, exquisit träge galvanische Reactiou, dagegen konnte Bruns jetzt von der Narbe am Oberarm und darüber faradisch Beugung der Finger, speciell im Ulnarisgebiete auslösen. Es war also wieder Leitung vorhanden. Das Kind wurde galvanisch behandelt.

Im Januar 1895 zuerst sicher active Beugung der Hand, Krallenstellung der 3 letzten Finger lässt nach.

Mai 1895. Vollständige Beweglichkeit der 3 letzten Finger, Daumen und Zeigefinger noch etwas behindert, doch functionirt sicher auch die Musculatur des Daumenballens (Opposition, Adduction). Faradisch ist der Flexor ulnaris und ein Theil des tiefen Beugers am Unterarm wieder zu erregen; für die Medianusmusculatur ist das noch nicht so ganz sicher. Pat. gebraucht die Hand zum Essen und Spielen; sie ist etwas kleiner als die linke, sonst keine trophischen Störungen.

Januar 1897. Ulnarisleitung gut, functionell und elektrisch, doch stehen gerade die Ulnarisfinger noch etwas in Beugestellung. Daumen und Zeigefinger lassen noch zu wünschen übrig, besonders sind die langen Beuger hier noch nicht gut, die Lumbricales resp. Interossei und einzelne kleine Muskeln des Daumenballens besser; vollständige Beugung der Endphalanx des Daumens ist nicht möglich. Die rechte Hand ist kleiner als die linke; die Haut ist roth, in Art der glossy skin, aber nicht dünn. Auch das Gefühl ist rechts in der Hand nicht so gut wie links, die Hand wird aber zum Essen gebraucht.

October 1897. Im Ganzen status idem. Opposition des Daumens ist nicht möglich; die langen, vom Medianus versorgten Beuger scheinen besonders schlecht. Im Medianusgebiete ist das Gefühl entschieden herabgesetzt, besonders an den Kuppen der 3 ersten Finger. Die ganze Hand ist roth; die betreffenden Fingerkuppen besonders; hier kommt es leicht zu Hautverletzungen. Die Handbewegungen sind alle intact. Eigentliche glossy skin besteht nicht.

Am 6. August 1902 habe ich den Knaben mit Herrn Dr. Bruns gemeinsam untersucht: Recidive sind nicht aufgetreten. Narbe blass, unempfindlich. Oberarme gleichlang, dagegen ist der rechte Vorderam und die Hand bedeutend kürzer als die linke, vom Oberarm bis zur Fingerspitze gemessen beträgt die Differenz gegen links $5^1/_2$ cm, Hand und Finger 2 cm. Es hat sich eine ziemlich vollständige Luxation des Radiusköpfchens nach vorn entwickelt, welche die völlige Beugung des Ellbogengelenks stört. Haut der rechten Hand und Finger stellenweise verdünnt. Fingerstellung normal. Beugung der Hand möglich, ebenso Beugung der Finger in den Metacarpophalangealgelenken, nicht in den ersten Interphalangealgelenken; Beugung in den letzten Interphalangealgelenken der 3 letzten Finger möglich, nicht am Zeigefinger, dagegen sicher Beugung der Endphalanx des Daumens (Medianus). Beim Faustschluss bleibt der Zeigefinger am meisten zurück; die 3 letzten Finger berühren annähernd die Vola manus.

Also vollständige Function im Ulnarisgebiete, dagegen unvollständige im Medianusgebiete (einzelne Muskeln des Daumenballens, am meisten Opponeus, dann Abductor brevis functioniren, dann auch Function im Flexor pollicis longus, während Flex. sublimis und prof. des Zeigefingers gelähmt bleiben).

Sensibilität an allen Fingern für Berührung und für Wärme und Kälte normal.

Faradisch ist der Nerv. ulnaris normal erregbar, ebenso alle zugehörigen Muskeln; im Medianusgebiete scheint wenig elektrische Erregbarkeit vorhanden zu sein; Daumenballen und Palmeris long. sind aber vom N. medianus am Ellbogen aus zu erregen. Die Interossei reagiren auf den faradischen Strom, aber herabgesetzt gegen die andere Seite.

Anatomischer Befund (Beneke).

Wallnussgrosser, derber, grauweisser Knoten, oberflächlich von normaler Haut zum Theil überzogen; an einem Ende tritt der Nerv. medianus in die Geschwulstmasse ein.

Mikroskopisch erweist sich die Geschwulst als typisches Spindelzellensarkom, welches alle vorhandenen Gewebeformen ergreift und vernichtet. Die Wucherung scheint vom intramusculären Gewebe auszugehen; mitten in den Geschwulstmassen finden sich Reste von Muskelbündeln, deren Fasern durch wucherndes Bindegewebe auseinandergedrängt werden. Die Muskelfasern werden unter der Einwirkung dieser Wucherungen immer schmäler, sehr deutlich fibrillär gestreift, zeigen aber keine hervorragende Kernvermehrung; einige Muskelfasern sind wachsig degenerirt. Das Fettgewebe wird von dem Tumorgewebe unter allmählicher Verkleinerung der Fettzellen und Vermehrung der diese trennenden intercellulären Bindegewebszellen in Sarkomgewebe übergeführt. Blutgefässe und Nervenscheiden werden ebenso ergriffen; die Nerven sind zum Theil ganz im Tumorgewebe untergegangen, zum Theil aber noch ganz normal, sodass an eine specifische Nervenscheidenwucherung als primären Process weniger zu denken ist.

Die Cutis und die Hautdrüsen sind noch nicht ergriffen.

Degenerationen des Tumorgewebes fehlen.

Wir müssen die Geschwulst wohl als eine angeborene betrachten, die Angaben der Mutter sind ganz präcise, und da sie stets sehr sorgsam auf das Kind achtete, ist sie absolut zuverlässig. Dass es sich um eine besondere, ungewöhnlichere Geschwulstform, nicht um Sarkom im gewöhnlichen Sinne gehandelt hat, dafür spricht auch der Verlauf, denn ein Sarkom, welches derart mit der Umgebung, namentlich dem Periost, verwachsen war, würde aller Wahrscheinlichkeit nach nicht ohne Recidiv geblieben sein. Was nun den Ausgangspunkt des Tumors betrifft, so steht der mikroskopische Befund und die darauf begründete Ansicht von Beneke in einem gewissen Widerspruch mit dem Befunde bei der Operation. Nach Allem, was ich dabei sah, musste ich entweder die Nerven oder die Gefässscheide allenfalls auch das Periost als primär befallenes Organ ansehen, an die Musculatur dagegen hätte ich viel weniger gedacht. Wie dem auch sei, so handelt es sich keinesfalls um eine der gewöhnlichen Nervengeschwülste, denn dass ein Tumor gleichzeitig von 2 benachbarten Nerven ausgeht, ist durchaus unwahrscheinlich; beide Nerven waren aber gleichmässig ergriffen.

Der Fall hat somit nur entferntere Beziehung zu den vorher beschriebenen; doch glaubte ich ihn an dieser Stelle mittheilen zu sollen, weil hier zweifellos eine sehr ungewöhnliche Tumorform vorliegt, welche, wie viele angeborene Geschwülste, allerlei Räthsel enthält, und ferner weil hier auch der günstige Erfolg der Nervenplastik bemerkenswerth ist, durch welche ein so bedeutender Defect erst 4½ Monate nach der Operation ersetzt wurde. Zudem ist es ein ausnahmsweise glücklicher Zufall, dass wir in dem langen Zeitraum von 9 Jahren immer wieder Gelegenheit hatten, den Verlauf zu controlliren. So konnten wir hier z. B. eine Thatsache feststellen, welche mit der allgemeinen Annahme im Widerspruch steht, dass nämlich die Sensibilität, die 4½ Jahre nach der Operation noch nicht ganz wiederhergestellt war, jetzt nach so langer Zeit doch noch normal geworden ist.

Wie die Entstehung der Radiusluxation zu erklären ist, lasse ich dahingestellt; ein Trauma wird von den Eltern, die sehr aufmerksam sind, bestimmt in Abrede gestellt; eine Längendifferenz zwischen beiden Vorderarmknochen besteht ebenfalls nicht. Am nächsten liegt es, an eine Anomalie des Musc. biceps zu denken, welcher, sei es durch Zurückbleiben im Wachsthum, sei es durch entzündliche oder narbige Verkürzung, einen Zug nach vorn am oberen Radiusende ausgeübt haben könnte. Bestimmt nachweisen liess sich aber eine solche Verkürzung oder eine Functionsstörung nicht.

Tafelerklärung.

Zu dem Fall von Ganglioneurom.

Fig. 1. a—k. Verschiedene Stadien der Entwicklung und Degeneration von Ganglienzellen.

Fig. 2. Zweikernige Ganglienzelle mit vollständigen Kernen und Randtigroidzeichnung.

Fig. 3, 4. Tigroidzeichnungen der Ganglienzelle.

Fig. 5, 6, 7. Mehrere Ganglienzellen in einer Kapsel.

Fig. 8. Mitose. — Spaltförmige Hohlräume im Zellenleib der Ganglienzelle.

Fig. 9. Protoplasmaschlauch innerhalb einer fibrillären Scheide, mit Scheidenzellkernen (Zellausläufer).

Fig. 10. Ein gleicher mit zahlreichen Kernen (kleine vielkernige Ganglienzelle?)

Fig. 11, 12, 13. Ganglienzellen mit Weigert'scher Körnerfärbung.

Fig. 14. Eine gleiche mit Vacuolen im Ausläufer.

Fig. 15. Schrägschnitt durch einen vacuolär degenerirten Ausläufer.

Fig. 16. Vacuolär degenerirte Ganglienzelle mit gleichem Ausläufer.

Fig. 17. Ganglienzelle mit plumpem Ausläufer.

Fig. 18. Zwei anastomosirende Ganglienzellen.

Fig. 19, 20, 21. Vielkernige Ganglienzellen mit Scheidenzellkernen; in Fig. 21 ein Leukocytenkern.

Fig. 22. Ganglienzellen an der Grenze des Tumors, dicht neben einigen quergestreiften Muskelfasern.

Fig. 23. Ganglienzelle mit mitotischem? Kern, in's Fettgewebe vordringend. Links neben ihr ein kleines markloses Nervenbündel.

Fig. 24. Querschnitt durch ein Nervenbündel zwischen Fettzellen.

Fig. 25. 2 benachbarte Nervenbündel im Querschnitt; die Kerne entsprechen dem Neurilembindegewebe.

Fig. 26. Querschnitt durch ein Nervenbündel; in der Mitte ein quergetroffener dicker Protoplasmaschlauch.

Fig. 27. Schnitt aus einer mittleren Partie des Tumors. Die Ganglienzellen liegen zwischen oder innerhalb der Nervenfaserbündel.

Fig. 1.

Fig. 2.

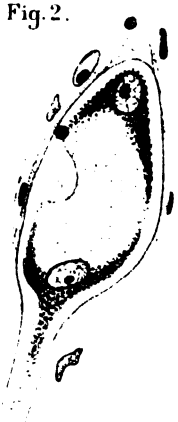

Fig. 3.

Fig. 4.

Fig. 8.

Fig. 9.



Fig. 10.

Fig. 15.

Fig. 16.

Fig. 17.

Fig. 22.

Fig. 23.

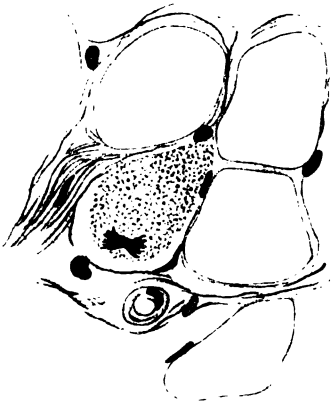

Fig. 24.

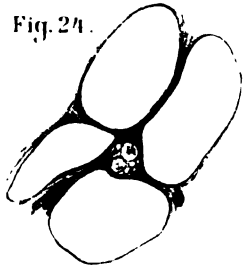

Fig. 5.

Fig. 6.

Fig. 7.

Fig. 11.

Fig. 12.

Fig. 14.

Fig. 13.

Fig. 18.

Fig. 19.

Fig. 21.

Fig. 20.

Fig. 27.

Fig. 25.

Fig. 26.

XI.

Ueber einen Echinococcus des Stirnhirns von aussergewöhnlicher Grösse nebst Bemerkungen über die Operation des Hirnechinococcus.

Von

Prof. **Felix Franke,**
Chefarzt des Diakonissenhauses Marienstift zu Braunschweig.

Trotz fleissiger Arbeit schreitet die Erkenntniss der Bedeutung und Bestimmung der einzelnen Hirntheile nur langsam vorwärts. Ja dem die Arbeit der letzten Jahrzehnte überschauenden Blick kann die Beobachtung nicht entgehen, dass auf zwei Schritte vorwärts mitunter, wie bei der Echternacher Springprocession, einer rückwärts gemacht werden musste. Gilt das nun für den theoretischen Ausbau der Lehre von der Thätigkeit der einzelnen Hirnabschnitte, so nicht minder für die operativen Eingriffe am Gehirn, deren Berechtigung, wenn wir von den Verletzungen absehen, eng mit jener Lehre verknüpft, ja zum weitaus grössten Theile direct von ihr abhängig ist. Das gilt besonders für die operative Behandlung der Geschwülste. Erst vor einigen Jahren, in Moskau, hat v. Bergmann es für nöthig gehalten, den bei Manchen allzu hoch gespannten Hoffnungen und Erwartungen einen Dämpfer aufzusetzen, ihren bisweilen zu weit gehenden Operationseifer zu hemmen durch den Warnurf: „Die Chirurgie des Gehirns ist eine Chirurgie nur der Centralwindungen.“ Und noch mehrmals seitdem, erst kürzlich wieder in seiner letzten Veröffentlichung [1]), hat er diesen Satz in den Vordergrund seiner Auseinandersetzungen gestellt. Bei der grossen Sicherheit, mit der uns jetzt das aseptische Operationsverfahren fast ausnahmslos einen tadellosen Verlauf der Wundheilung gewährleistet, war und ist ja freilich die Versuchung mitunter sehr gross, eine Operation zu wagen, deren Berechtigung bei genügender Kritik sehr zweifelhaft erscheint. Und es sind Probeeröffnungen des Schädels vorgenommen

1) v. Bergmann, Zur Casuistik operativer Hirntumoren. Archiv f. klin. Chirurgie. Bd. 65. S. 938.

worden, die unbedingt hätten unterbleiben müssen. Gerade solche Fälle hat v. Bergmann ohne Zweifel im Auge. Es ist ihm natürlich nicht eingefallen, jede Probeeröffnung zu verwerfen, sofern sie nur nach reiflicher Ueberlegung und sorgfältiger Berücksichtigung aller Verhältnisse vorgenommen wird, und noch weniger hat er die Absicht, von Operationen abzurathen, die einer Geschwulst gelten, deren Sitz der Operateur und Neurologe, die beide stets gemeinsam in solchem Falle die Entscheidung treffen sollten, mit Recht an einer anderen Stelle als in den Centralwindungen annehmen. Denn es lässt sich ja schon eine ganze Reihe solcher Operationen zusammenstellen, die nicht nur die Richtigkeit der gestellten Diagnose ergeben haben, sondern auch, was ja noch wichtiger ist, von Erfolg für den Kranken gewesen sind. Immerhin ist das Verhältniss der erzielten Erfolge zu der Anzahl der Operationen noch ein ausserordentlich ungünstiges.

Die Hirntheile, deren Erkrankung nächst den Centralwindungen noch am ehesten zu operativen Eingriffen berechtigt, sind das Stirnhirn, das Kleinhirn, die Hinterhauptslappen und etwa noch die Schläfenlappen. Denn die an diesen Stellen auftretenden Geschwülste erzeugen unter Umständen Krankheitserscheinungen, durch die dem genauen Untersucher die Bestimmung ihres Sitzes mit mehr oder weniger grosser Wahrscheinlichkeit, in einzelnen Fällen mit einer gewissen Sicherheit ermöglicht wird. Leider sind es bisher immer nur noch die Centralwindungen, die bei ihrer Erkrankung mit „Herderscheinungen" antworten, während jene Gebiete mit so bestimmten, nur von ihnen ausgehenden Zeichen sich nicht äussern. Gerade in letzter Zeit mussten gewisse Hoffnungen, dass man solche Zeichen gefunden habe, wieder aufgegeben werden. Das gilt besonders auch vom Stirnhirn, mit dem ich mich im Folgenden an der Hand des in der Ueberschrift genannten Falles etwas eingehender beschäftigen möchte. Ich darf aber wohl schon hier hinzufügen, dass trotz dieses Rückschritts die Erkennung der Stirnhirnerkrankungen glücklicher Weise nicht unsicherer geworden ist. Freilich ist dieser Trost im Hinblick auf die Schwierigkeiten, die die Feststellung einer solchen Erkrankung fast in jedem Falle bietet, nur ein schwacher. Dass es mir in dem vorliegenden Falle geglückt ist, gleich nach der ersten Untersuchung nicht nur das Vorhandensein einer Hirngeschwulst, sondern auch deren Sitz im Stirnhirn und sogar ihre Art, dass es sich nämlich um einen Echinococcus handle, festzustellen, war bedingt durch das Zusammentreffen verschiedener günstiger, die Diagnose erleichternder Umstände.

Ausser in diesem Falle habe ich bisher nur 2mal Gehirngeschwülste operativ zu bekämpfen gesucht, da die übrigen von mir

beobachteten Fälle so unbestimmte Erscheinungen verursachten, dass ich von einem operativen Eingriffe absehen musste.

In dem ersten dieser beiden Fälle, über die ich hier einen kurzen Bericht zu geben mir erlaube, da sie einiges Interessante bieten, handelte es sich um einen jungen Mann, der seit mehreren Wochen an heftigen Kopfschmerzen auf dem Scheitel („es spickt dort fortwährend") und an Krämpfen leidend am 1. August 1892 in das Marienstift aufgenommen worden war. Die Krämpfe, in Pausen von mehreren Tagen auftretend, waren epileptiform, aber doch so wenig charakteristisch, dass mein Assistent, der sie zu beobachten Gelegenheit hatte und einmal dabei schwache Pupillenreaction fand, an Simulation glaubte und sich nur schwer durch mich vom Gegentheil überzeugen liess. Uebelkeit war bisweilen vorhanden. Sonst aber liessen sich keine besonderen Krankheitserscheinungen nachweisen, insbesondere aber hatten die Krämpfe nicht den Jackson'schen Typus. Nach mehrwöchentlicher Beobachtung und nachdem sowohl der verstorbene Professor Seidel, der mich während meines Urlaubes vertrat, als auch ich die mehrfach vom Kranken an mich gestellte Aufforderung zu einer Operation abgelehnt hatte, nahm ich sie schliesslich nach eingehender Besprechung mit Herrn Collegen (Neurologen) Wichmann am 15. September vor. Bei dem Versuche, in der Scheitelgegend einen Wagner'schen Hautknochenlappen zu bilden, löste sich der Knochen von der Haut in Stücken ab. Trotz genauester Untersuchung wurde am und im Gehirn nichts Abnormes gefunden, ausser einer leicht hyperämischen Stelle der Dura Die in Kochsalzlösung aufbewahrten Knochenstücke wurden wieder aufgelegt und heilten anstandslos ein. Die Krämpfe und Kopfschmerzen verschwanden auf einige Monate, um dann in alter Stärke wiederzukehren. Ich beobachtete dann den Kranken nach seiner am 4. Januar 1893 erfolgten Wiederaufnahme bis zum 27. April, ohne eine bestimmte Localdiagnose stellen zu können. Auch diesmal waren die Krämpfe so uncharakteristisch, dass wir mehr an Hysterie, als an Epilepsie dachten. Ständig waren die Klagen über das „Spicken" in der Scheitelgegend an der operirten Stelle. Am 1. Juni liess sich der Kranke wieder aufnehmen und drängte mich fortwährend zur Operation, da ja die erste Operation einige Zeit geholfen habe. Schliesslich nachgebend eröffnete ich die operirte Stelle, auf die der Kranke immer wieder verwies, von Neuem, aber wieder ohne Ergebniss. Weder beim Eindringen mit einer Spritzencanüle in die Tiefe des Gehirns nach verschiedenen Richtungen, noch beim Abtasten der Oberfläche des Gehirns in einiger Entfernung von dem Wundrande mittelst einer Sonde vermochte ich etwas Abnormes zu entdecken. Nur war die Dura an der Stelle der früheren Eröffnung etwas verdickt, blutreich und mit der Pia verwachsen. Diese Stelle entfernte ich. Die nach der ersten Operation wieder aufgelegten und gut eingeheilten Knochenstücke, welche wie lebender Knochen aussahen, heilten auch nach der zweiten Operation, trotzdem sie sich wieder von dem Hautlappen gelöst hatten, wieder glatt ein. Der am 12. Juli als geheilt entlassene Kranke war danach wieder einige Zeit ohne Beschwerden. Bald aber kamen die alten Qualen wieder und nun wurde der Kranke, da eine neue Operation zwecklos war, als arbeitsunfähig in das städtische Pflegehaus Mitte September 1893 aufgenommen. Auch dort

wurde keine bestimmte Diagnose gestellt, Hysteroepilepsie als das wahrscheinlichste angesehen, aber Simulation nicht ganz ausgeschlossen, und deshalb der Kranke zeitweilig in eine Isolirzelle gebracht. Die Krämpfe und Kopfschmerzen an der alten Stelle blieben. Am 30. October stürzte sich der Kranke 2 Stock hoch aus dem Fenster herab, fand aber nicht den Tod, sondern erlitt einen schweren Oberschenkelbruch mit folgenden, wie die Section ergab, reichlichen Fettembolien in viele Organe. Er lebte noch unter sich häufig wiederholenden, langanhaltenden Krämpfen 9 Tage. Die Section, deren Ergebniss mir Herr Prosector Professor Beneke freundlichst mittheilte, ergab das Vorhandensein einer halbpfirsichgrossen Geschwulst in der Gegend des linken G. praecentralis (1. Frontalwindung) oben, dicht vor der vorderen Centralwindung, die, von der Dura ausgehend und mit dem Schädel durch eine Exstose verbunden, die Pia vor sich herdrängte und die Hirnoberfläche abplattete, ohne mit dem Hirn verwachsen zu sein. Die Geschwulst, ein Fibroendotheliom, besass eine centrale mit Flüssigkeit gefüllte Höhle.

Das Bemerkenswerthe des Falles, die auffallend hartnäckig in der Scheitelgegend haftende Schmerzhaftigkeit, der Mangel jeglicher Herderscheinungen trotz des Sitzes der Geschwulst nahe der Centralwindung, das Uncharakteristische der Krämpfe, wie auch die Unmöglichkeit einer bestimmten Diagnose ergeben sich ohne Weiteres aus der Krankengeschichte.

Der andere Fall lag einfacher, er war gewissermaassen ein Schulfall.

Bei dem 57jährigen Manne, dessen einer Sohn Mikrocephale und schwachsinnig ist, der aber sonst erblich nicht belastet und immer gesund gewesen, auch kein Alkoholiker ist, bestehen seit Januar 1894 in 1—2, selten 3 wöchigen Zwischenräumen auftretende, nicht mit Bewusstseinsverlust verbundene Krämpfe, die, wie auch eine am 21. Mai 1894 — die Aufnahme war am 6. Mai erfolgt — gemachte Beobachtung eines Krampfanfalls bestätigte, mit klonischen Krämpfen in der linken Hand (Finger und Handgelenk), dann des Pectoralis und Sternocleidomastoideus begannen, darauf im Ellbogengelenk (Oberarm), später im linken Bein auftraten. Daran schloss sich ein schnell vorübergehender Schüttelfrost, worauf der Krampfanfall sich noch einmal im Arm wiederholte und endlich danach noch im Sternocleidomastoideus. Von einer Betheiligung des Gesichts an den Krämpfen, die nach des Kranken Angaben seit 1 1/2 Monaten stattfinden soll, ob mehr rechts oder links, wusste der Kranke und seine Angehörigen nicht genau zu sagen, war im Krankenhause Nichts zu bemerken. Der Anfall dauerte etwa 10 Minuten. Der Puls war dabei etwas beschleunigt, das Bewusstsein und die Sprache nicht gestört, die Pupillen gleichweit, mittelweit, gut reagirend.

Seit dem Bestehen der Anfälle hatte sich allmählich eine Lähmung der linken Seite ausgebildet, die besonders den Arm betraf. Der Kranke vermochte nur unbedeutende Beugebewegungen mit den Fingern, im Hand- und Ellbogengelenk auszuführen. Das linke Bein war paretisch, Gehen unmöglich, Schwindel und Kopfschmerzen sowie Erbrechen fehlten, es bestand nur etwas Uebelkeit; auch war keine Stauungspapille nachzuweisen.

Ich nahm eine Geschwulst der rechten Centralwindung an und operirte den auf den Vorschlag der Operation eingehenden Kranken, nachdem ich vorher noch Herrn Collegen Wichmann zugezogen hatte, am 26. Mai. Freilegung der rechten Centralwindung durch einen Wagner'schen Hautknochenlappen und Spaltung der Dura. Nach Eindringen einer Sonde in das Gehirn an der etwas abgeplatteten vorderen Centralwindung floss helle Flüssigkeit ab aus einer Cyste, die, wie die Eröffnung der dünnen Decke mit dem Messer ergab, ganz glatte Wandungen besass und sich 3 cm in die Tiefe erstreckte. Einlegen eines Drains, das nach aussen durch eine mit der Hohlmeisselzange ausgekniffene Lücke des Knochenrandes geführt wurde, Naht der Dura und des Hautlappens.

Die entleerte Flüssigkeit enthält viel Eiweiss, rothe Blutkörperchen und grobgranulirte Rundzellen von der 2—3 fachen Grösse eines rothen Blutkörperchens.

Nach der Operation schwacher Krampfanfall, Abends Beweglichkeit im linken Arm und Bein vorhanden. In den nächsten Tagen schnell fortschreitende Besserung. 3. Juni Drain entfernt. Danach Krampfanfall. Vom 7. Juni an stand der Kranke auf, vom 12. Juni an der Verband weggelassen. Bisweilen Herzklopfen.

Am 22. Juni, nachdem der Kranke immer Gehversuche gemacht hatte, trat in der Nacht wieder ein Krampfanfall auf, bei dem der Kranke vorübergehend das Bewusstsein verlor, ohne aber Kopfschmerzen zu bekommen. Entlassung am 30. Juni bei gutem Befinden.

Wiederaufnahme am 10. Juli, da seither wieder mehrmals Krämpfe aufgetreten waren und sich die alte Lähmung wieder eingestellt hatte.

Am 13. Juli entleerte ich durch Punction etwa 35 ccm einer gelben klaren Flüssigkeit von der oben beschriebenen Beschaffenheit. Danach Beweglichkeit im Arm am 14. Juli. Am 18. Juli nochmalige Punction und Einlegen eines feinen Drains wegen Wiedereintretens der Lähmung.

25 Juli nochmalige Eröffnung des Schädels wegen wieder zunehmender Schwäche des linken Armes und Beines und Wiederauftreten der Krämpfe. Da die Cyste sich noch in alter Ausdehnung fand, Geschwulstmassen aber nirgends nachzuweisen waren, legte ich einen Jodoformgazetampon in die Höhle, um sie nun langsam ausheilen zu lassen.

Der Verlauf war zunächst gut, aber vom 5. August an klagte der Kranke über Kopfschmerzen und Doppeltsehen, wurde allmählich schwächer, hatte bisweilen wieder einen Krampfanfall, vom 17. August an war die Abendtemperatur etwas erhöht (37,9 °, am 20. August 37,9, am 23. August 38,1 °) und unter Fiebererscheinungen, zunehmendem Coma und Cheyne-Stokes'schem Athmen erfolgte am 1. September der Tod. Die Section wurde verweigert.

Der vorstehende Bericht zeigt, dass wir es mit einem typischen Falle Jackson'scher Epilepsie zu thun hatten, und enthebt mich, abgesehen von der Behandlung, weiteren Bemerkungen. Nach dem jetzigen Stande unserer Kenntnisse[1]) unterliegt es keinem Zweifel, dass die stark eiweisshaltige Cyste einem Gliom oder Sarkom angehörte,

1) Vgl. v. Bergmann a. a. O. S. 955 ff.

und dass ich richtiger gehandelt hätte, was ich auch jetzt in einem ähnlichen Falle thun würde, die Wand der Cyste trotz der Unmöglichkeit, mit blossem Auge an ihr den Geschwulstcharakter zu erkennen, sorgfältig und gründlich zu entfernen. Allerdings könnte es sich auch um die von Oppenheim[1]) erwähnte Möglichkeit einer Entwicklung einer Cyste in der Umgebung der Geschwulst handeln, und um den Zufall, dass ich, wie in dessen Falle der Chirurg, nur diese entdeckte, während die Geschwulst versteckt unter derselben lag.

Die dritte von mir ausgeführte Operation betraf den dieser Operation zu Grunde liegenden Fall.

Am 12. Juni 1898 wurde mir in meiner Sprechstunde von seiner Mutter der 11jährige Sohn Johannes des Kaufmanns Sch. von hier zugeführt wegen verschiedener, offenbar vom Gehirn ausgehender, seit einem halben Jahre ärztlich aber vergeblich behandelter Störungen. Ich kannte die Familie als gesund, nur hatte ich den Vater der Mutter des Knaben wegen Sarkom des Unterschenkels operirt, freilich ohne Dauererfolg; der Kranke erlag einem Recidiv. Die Geburt des Knaben war normal erfolgt, doch soll schon von Geburt an der Kopf etwas gross gewesen sein. Ausser Kinderkrankheiten hat der Knabe keine ernsteren Krankheiten durchgemacht. Sprechen und Laufen lernte er zu der gewöhlichen Zeit. Im dritten Lebensjahre zog er sich durch Fall von einer Treppe herunter eine Kopfwunde zu, die aber gut verheilte. In den folgenden Jahren wurde er 2 mal wegen andauernder Wucherungen im Nasenrachenraum operirt, aber ohne besonderen Erfolg für seine Leistungen in der Schule, die immer zu den schlechteren gehörten. Seit etwa October 1897 bemerkte seine Mutter an ihm eine gewisse Ungeschicklichkeit; sein linker Arm soll zu Weihnachten angefangen haben „zu versagen", später auch das linke Bein. In letzter Zeit klagte er an manchen Tagen über Stirnkopfschmerz und Schwindel und hatte öfters Erbrechen ohne nachweisbaren Grund. Auch augenblicklich litt er an Uebelkeit und Kopfschmerzen. Diese sollen hauptsächlich nach Anstrengungen geistiger und körperlicher Art auftreten. Appetit, Verdauung und Schlaf sind immer in Ordnung gewesen. In physischer Beziehung fiel den Eltern und dem zuletzt behandelnden Arzte, Herrn Dr. Löwenthal, dem ich sonst noch einige Angaben verdanke, eine auffallende Neigung zum Lachen auf, auch wo es nicht begründet war, auf der anderen Seite wieder eine gewisse Aengstlichkeit. In letzter Zeit soll der Knabe häufig ein burschikoses Benehmen gezeigt haben. Mir gab er bei den nächsten Untersuchungen einige Male Antworten, deren Einzelheiten ich nicht wiedergeben kann, da ich sie nicht aufgezeichnet habe, die ich aber am treffendsten mit dem Ausdruck „schnoddrig" bezeichne; und sie fielen mir um so mehr auf, als ich den Knaben schon länger als ein ruhiges, bescheidenes Kind kannte.

Er wohnte, was ich gleich hier noch hervorheben muss, mit seinen Eltern und Geschwistern bei seinen Grosseltern, die einen Schlächterladen besassen, in Folge dessen auch Hunde. Und mit einem Hunde hatte der Knabe von klein auf zärtliche Freundschaft geschlossen, ihn viel auf den

1) Oppenheim, Die Geschwülste des Gehirns. 2. Aufl. 1902. S. 5.

Armen getragen u. s. w. Der Knabe, sehr gut genährt und frisch aussehend, besass gesunde innere Organe. Der Schädel war auffallend gross, aber besonders stark wölbte sich die rechte Stirn- und Scheitelbeingegend vor, so dass der Schädel eine sehr ungleiche Form erhielt. Ueber dieser Vorwölbung erhielt ich beim Beklopfen namentlich vorne an der Haargrenze deutliches Scheppern, ähnlich dem bruit de pot fêle, und das Gefühl der Flüssigkeit im Schädelraum, während das Beklopfen anderer Schädelstellen nichts Abnormes ergab; dagegen erzeugte das Beklopfen an jener Stelle keine Schmerzen. Die Sprache war etwas nasal. Es bestand deutliche Parese im Gebiet des linken Facialis; der Mund wurde beim Lachen stark nach rechts verzogen. Die Zunge wich beim Herausstecken nach links ab, das Zäpfchen wurde beim Anlauten eher etwas nach rechts verzogen. Am linken Augenlid war geringe Ptosis bemerkbar. Das linke Auge folgte beim Sehen nach links nicht bis zu den Grenzen der normalen Beweglichkeit. Die linke Pupille war etwas grösser als die rechte, beide aber reagirten gleichmässig auf Licht und bei der Accomodation. Der Augenhintergrund zeigte gemäss der zwei Tage später von Herrn Dr. Lange (Augenarzt) hier vorgenommenen Untersuchung keine pathologischen Veränderungen, auch das Gesichtsfeld hatte normale Ausdehnung. Das Gehör war nicht herabgesetzt.

Die linke Hand sah etwas bläulich aus und fühlte sich kühl an. Der Handdruck und die Kraft im Arm war geringer als rechts. Auch das linke Bein war schwächer als das rechte; es schleppte beim Gehen nach und es wurde dadurch der Gang etwas unsicher. Tast- und Schmerzempfindung, ebenso Localisationsvermögen ungestört. Die Coordination der Bewegungen war am linken Beine beim Erheben herabgesetzt.

Der Bauchreflex war links stärker als rechts, Cremasterreflex links aufgehoben, rechts erhalten, Patellar- und Achillessehnenreflex waren links gesteigert, der Fusssohlenreflex links herabgesetzt, die passive Beweglichkeit war überall gleich gut. In der Ruhe machte die linke Hand bisweilen leichte choreatische Bewegungen.

Auf Grund dieses Befundes und der Anamnese stellte ich die Diagnose auf subcorticale Cyste des rechten Stirnhirns, die wahrscheinlich durch einen Echinococcus dargestellt werde, und empfahl im Verein mit Herrn Dr. Löwenthal, der sich dieser Diagnose anschloss, die Operation. Sie erfolgte am 12. Juli.

Bildung eines grossen Hautlappens mit Basis in der Schläfengegend; starke Blutung sofort durch Ligatur gestillt. Ich beabsichtigte 5 Löcher mit dem Tronka'schen Bohrer in den Schädel zu bohren, 2 an der Basis des Lappens, die übrigen drei mehr an seinem oberen Umfange. Doch erwies sich der Schädel so dünn, dass ein leichter Schlag auf den schräg aufgesetzten Hohlmeissel genügte, um ein Loch im Schädel anzulegen. Es wurden nun die 5 Löcher auf diese Weise hergestellt, die Gigli'sche Drahtsäge mittelst einer Uhrfeder von einem zum andern durchgeführt und der Knochen zwischen ihnen durchgesägt, darauf der Hautknochenlappen nach unten umgeklappt. Die Dura bezw. das Hirn wölbten sich prallelastisch unter ausserordentlich starker Spannung vor, Pulsation bestand nicht. Als ich nun vorsichtig mit dem Skalpell die Dura durchtrennte und einen Probeschnitt in das abgeplattete Hirn plante, versank das Messer

plötzlich in das sich ihm förmlich entgegenstürzende Hirn, und es entleerte sich in grossem Schusse klare, wasserhelle Flüssigkeit. Ich glaubte erst den Seitenventrikel eröffnet zu haben, fand aber bei Vergrösserung des Schnitts die abgelöste Wand eines für diese Stelle gewaltig grossen Echinococcus. Die Blase wurde herausgezogen, die grosse Höhle sorgfältig ausgetupft und mit Jodoformgaze lose ausgestopft, der Hautknochenlappen zurückgeschlagen und nach Anbringung eines Loches im Knochen behufs Herausleitung eines Zipfels der Jodoformgaze die Haut vernäht und ein Druckverband angelegt. Puls nach der Operation 125. Der Kranke erwachte nach einigen Stunden aus der Narkose, trank etwas und antwortete auf Fragen. Aber nach etwa 4 Stunden ($^1/_2$2 Uhr Nachmittags) wurde er apathisch, und es stellten sich krampfartige Zuckungen im linken Arm und Bein ein, gingen allmählich auch auf die rechte Seite über, erstreckten sich auf Augen und Lippen, die besonders nach links verzogen wurden, es trat Schaum vor den Mund und unter fortwährend epileptiformen Krämpfen erfolgte $^1/_2$4 Uhr, also 6 Stunden nach der Operation, der Tod. Nach dem Eintritt desselben standen Arm und Bein der linken Seite in Beugecontractur, während die Glieder der rechten Seite schlaff und frei beweglich waren. Zu bemerken ist noch, dass der Kranke gleich nach der Operation sich auf die linke Seite legte und stets, sowie er nach rechts gelegt war, sich sofort nach links wieder herumrollte, selbst als schon die Krämpfe ausgebrochen waren, und diese Lage streng inne hielt, ohne sich z. B. auf den Bauch zu wälzen.

Die Section des Gehirns, dessen Herausnahme gestattet wurde, beschränkte sich vorläufig nur auf die gröbsten Verhältnisse, da ich das Gehirn im Ganzen härten wollte. Es war kaum etwas ödematös gequollen, das rechte Stirnhirn war von innen her nach allen Richtungen hin zu einer dünnen Haut zusammen- oder vielmehr auseinandergedrückt und umschloss nun eine grosse Höhle, die von vorn nach hinten 14 cm Länge besass! Sie fasst jetzt noch 650 ccm Wasser! Ob sie mit dem Ventrikel in Verbindung stand, habe ich nicht feststellen können. Die ganze rechte Hirnhälfte erschien bedeutend grösser als die linke. Obgleich aber die Cyste sich nach hinten noch unter die Centralwindungen nach dem Schläfenlappen zu erstreckte, waren sie doch nicht auffällig abgeplattet. Auch die basalen Hirnnerven, z. B. der Olfactorius und der Opticus, zeigten weder rechts noch links Abplattung.

Es hatte weder eine Nachblutung stattgefunden, noch konnte Hyperämie des Gehirns festgestellt werden.

Eine genauere, für später geplante Untersuchung des in Müller'sche Flüssigkeit eingebetteten Gehirns konnte leider nicht stattfinden, da das kostbare, seltene Präparat in Folge der Unachtsamkeit meines Assistenten bei der herbstlichen grossen Reinigung verloren ging. — Der Echinococcus bestand aus einer Blase, die auf ihrer Innenseite eine Legion von Enkelblasen aufwies, war also nicht steril, wie man mit Rücksicht auf die verhältnissmässigen geringen Krankheitserscheinungen hätte schliessen können.

Dem aufmerksamen und mit der hirnchirurgischen Literatur einigermaassen vertrauten Leser des vorstehenden Berichtes kann es nicht entgangen sein, dass der beschriebene Fall sich aus der Casuistik

durch einiges Bemerkenswerthe, auf das ich später noch zurückkommen werde, z. B. das Fehlen der Stauungspapille und schwerer Erscheinungen von Seiten des Gehirns hervorhebt, dass er wohl einzig dasteht durch die relativ ungeheure Grösse der Geschwulst. Betrug ihre Ausdehnung doch ungefähr die Hälfte der eines normalen Gehirns im mittleren Kindesalter; denn es ist sicher, dass der Raum, den die Cyste einnahm, noch um ein Beträchtliches grösser war, als die Messung nach dem Tode ergab, nachdem die Wände der Höhle etwas zusammengefallen waren und das übrige Gehirn sich doch ohne Zweifel wieder etwas ausgedehnt hatte. Und ich glaube nicht irre zu gehen, wenn ich diesen Raum im lebenden Hirn, der nach dem Tode noch 650 ccm fasste, auf 700 ccm abschätze. Unter den operirten Hirngeschwülsten habe ich nur noch einen Fall gefunden, der dem meinigen in der Grösse ähnelt, aber auch sonst sehr an ihn erinnert, einen ebenfalls aus dem Stirnhirn von Verco[1]) exstirpirten Echinococcus. Solide Geschwülste erreichen bei Weitem nicht solche Grösse; eher ist das bei Cysten der Fall. So berichtet F. Krause[2]) über die von Heilung gefolgte Entleerung einer 300 g wasserklarer seröser Flüssigkeit enthaltenden encephalitischen Cyste. Die grössten, soliden, operativ entfernten Geschwülste sind das bekannte Sarkom v. Bramann's[3]) mit 280 g Gewicht, das er mit glücklichem Erfolge aus dem Stirnhirn entfernt hatte, eine ebenfalls erfolgreich aus der Schläfengegend von Poirier[4]) ausgelöste Geschwulst von 280 g, eine ungefähr ebenso grosse von Keen[5]) operirte Geschwulst und ein fast faustgrosses Sarkom der motorischen Zone, über dessen Entfernung Biegański und Wrzesńiowski[6]) berichten. Unter den etwas kleineren, aber immerhin noch grossen Geschwülsten hebe ich als bemerkenswerth einen von Czerny[7]) aus der Gegend der Central-

1) Verco, Echinococcus cerebri. 2. Austral. intercolon. med. Congress. 1889. Ref. Centralbl. f. Chirurgie. 1890. Nr. 46.

2) F. Krause, Fall von operativ geheilter Epilepsie. Münchner med. Wochenschr. 1900. Nr. 15.

3) v. Bramann, Ueber die Exstirpation von Hirntumoren. Verhandl. des 21. Congresses der deutschen Gesellschaft f. Chirurgie. 1892. S. 519.

4) Poirier, s. Bullet. et mém. de la Société de Chirurgie de Paris. T. XXVIII. Nr. 2 u. 3.

5) Keen, cit. bei v. Bergmann, Chirurg. Behandlung der Hirnkrankheiten. 3. Aufl. S. 186.

6) Biegański und Wrzesńiowski, Beiträge zur chirurg. Behandlung der Hirnkrankheiten. Medycyna. 1896. Nr. 44 u. 45. Ref. Centralbl. f. Chirurgie. 1897. Nr. 9.

7) S. v. Beck, Beiträge z. Pathologie und Chirurgie des Gehirns. Beiträge zur klin. Chirurgie v. Bruns. Bd. 12. S. 120.

windungen exstirpirten solitären Tuberkel von 205 g Gewicht hervor. Grössere Geschwülste hat man wohl mehrfach zu exstirpiren versucht, worüber die von Bergmann'schen Tabellen bequemen Aufschluss ertheilen, aber man hat wegen der zu bedeutenden Grösse doch immer wieder geglaubt, von der Exstirpation Abstand nehmen zu müssen. Das war der Fall z. B. bei den Operationen von Grainger Stewart, Fürstner, Keen, Oppenheim und Köhler, Bruzelius und Berg u. A.[1]), von denen Einige über Gliome berichten, die eine ganze Hemisphäre einnehmen. Andererseits besteht die Thatsache, dass Geschwülste von so bedeutender Grösse trotz derselben bei der Operation nicht gefunden wurden, wie z. B. in dem Falle von Köster und Schiller[2]), von dem die Autoren nach der Section selbst sagen, dass die Geschwulst, ein Rundzellensarkom der linken Hemisphäre, für die Exstirpation zu gross gewesen wäre. Unter den nicht operirten Geschwülsten findet man natürlich eine grosse Menge solcher von ansehnlicher Grösse, und gerade das Stirnhirn ist verhältnissmässig reich an ihnen, wie man sich aus der umfassenden Statistik von Schuster[3]) leicht überzeugen kann.

Das, was nächst der Grösse in unserem Falle am meisten in die Augen springt, ist das Missverhältniss zwischen ihr und den von der Geschwulst verursachten Krankheitserscheinungen. Die subjectiven Erscheinungen waren, wie wir gesehen haben, ganz auffallend gering an Zahl und Schwere. Ausser über zeitweilige Kopfschmerzen in der Stirn und Schwindel, bisweilen Uebelkeit und Erbrechen hatte der Knabe nichts zu klagen. Die Schwäche im linken Arm und Bein kam ihm gar nicht recht zum Bewusstsein. Er war im Gegentheil fast immer lustig und guter Dinge und zu Scherzen und zu burschikosen Reden aufgelegt, so dass diese Stimmung und dies Verhalten den Eltern auffiel. Aber auch das ziemlich geringe Ergebniss des objectiven Befundes muss auffallen. Wir fanden, um ihn noch einmal kurz zusammenzufassen, nur Folgendes: auffallende Vergrösserung des Kopfes mit Bevorzugung der rechten Stirn- und Scheitelbeingegend, charakteristische Schallerscheinung über dieser Stelle, etwas nasale Sprache, Parese im Gebiet des linken Facialis und überhaupt der ganzen linken Körperhälfte, bisweilen leichte

1) v. Bergmann, Chirurg. Behandlung der Gehirnkrankheiten. 3. Aufl. 1899. S. 210 ff. Tabelle II. Nr. 117, 118, 126, 157, 162, 163, 164, 165, 172, 225, 226, 239, 240, 249, 250, 259.

2) Köster und Schiller, Hirntumor, Trepanation, zeitweise Besserung. Refer. aus dem Schwedischen im Neurolog. Centralbl. 1897. Nr. 22. S. 1056.

3) P. Schuster, Psychische Störungen bei Hirntumoren. 1902.

choreatische Bewegungen der linken Hand, Erhöhung der linksseitigen Sehnenreflexe am Bein, Herabsetzung bezw. Aufhebung des Fusssohlen- und Hodenreflexes derselben Seite, vielleicht pathologische Verengerung der rechten oder Erweiterung der linken Pupille und die erwähnte Veränderung der Psyche. Dagegen vermissten wir die Zeichen schweren Hirndrucks, die man bei der Grösse der Geschwulst sicher erwarten durfte; es bestanden weder sehr heftige noch anhaltende Kopfschmerzen, noch häufiges Erbrechen, noch ausgeprägter Schwindel, noch eine Andeutung von Somnolenz, noch eine Veränderung im Auge: keine Sehstörung, keine Stauungspapille! Das ist wohl das Auffallendste. Auf einseitige Geruchsstörung ist leider nicht geprüft worden. Wenn trotz dieser nicht grossen Zahl und im Ganzen schwachen Ausprägung der Krankheitserscheinungen mir das Krankheitsbild charakteristisch genug erschien, um gleich nach der ersten Untersuchung die Diagnose nicht nur eines Hirntumors überhaupt, sondern auch seines Sitzes und sogar seiner Art zu stellen, so lag das, wie ich schon vorn erwähnte, an dem glücklichen Zusammentreffen verschiedener Umstände.

Schon die Diagnose einer Hirngeschwulst ist ja nicht immer leicht zu stellen. Selbst bei ausgesprochenen Krankheitserscheinungen sind den bedeutendsten Klinikern Irrthümer untergelaufen. Bekanntlich kommen für die Differentialdiagnose bei Hirngeschwülsten eine ganze Anzahl Erkrankungen in Betracht, Hydrocephalus, Meningitis, Pachymeningitis, Epilepsie, Embolie, Thrombose, Hämorrhagie, Abscess, Syphilis; ja selbst Chlorose und schwere Anämieen [1]) können unter Umständen den Verdacht einer Hirngeschwulst erwecken, ebenso Nephritis chronica und Polyneuritis (alcoholica). [2]) Und gerade das erstgenannte Leiden ist, wie neuerdings wieder Finkelnburg [3]) an dem Material der Bonner medicinischen Klinik nachwies, mitunter nur sehr schwer, in einzelnen Fällen gar nicht klinisch von einer Hirngeschwulst zu unterscheiden. Sind nun schon die Schwierigkeiten der Allgemeindiagnose manchmal sehr erheblich, auf die im Einzelnen einzugehen hier nicht meine Aufgabe sein kann, so wachsen sie ganz beträchtlich für die Localdiagnose der Ge-

1) Hugh T. Patrick, Brain tumour simulated by anaemia. Journ. of nervous and mental disease. 1898. Vol. XXV. S. 881. Ref. Neurolog. Centralbl. 1899. Nr. 8. S. 355.

2) S. Henschen, Handbuch der Therapie innerer Krankheiten von Pentzold und Stintzing. 2. Aufl. Bd. 6. S. 128.

3) Finkelnburg, Beitrag zur Symptomatologie und Diagnostik der Gehirntumoren und des chronischen Hydrocephalus. Deutsche Zeitschr. f. Nervenheilkunde. Bd. 21. Heft 5 u. 6. S. 438.

schwülste und sind bekanntlich für die Mehrzahl der Geschwülste bisher unüberwindlich, namentlich auch, selbst wenn die allgemeine Ortsbestimmung geglückt ist, sobald es gilt, die Höhe bezw. Tiefe des Sitzes der Geschwulst zu bestimmen. Die gleichen oder noch grössere Schwierigkeiten verursacht die Bestimmung der Geschwulstart. So ist es erklärlich, dass vor meiner Beobachtung, soviel ich die Literatur übersehe, ausser in Australien, wo Echinokokken beinahe zur Tageskrankheit gehören, noch kein Hirnechinococcus am Lebenden bei unversehrtem Schädel diagnosticirt worden ist. Westphal[1]) wurde bei seinem in Heilung ausgehenden Falle die Diagnose dadurch ermöglicht, dass der Echinococcus den Schädelboden zum Schwund gebracht hatte und nun kleine Blasen durch die Nase entleerte. In Australien hat Verco in dem schon oben erwähnten Falle im Jahre 1890 das Vorhandensein eines Hirnechinococcus am Lebenden richtig erkannt. Neuerdings ist diese Diagnose öfters geglückt, und es ist hauptsächlich Esteves in Buenos-Aires, dem wir wichtige Fingerzeige in dieser Hinsicht verdanken.

Die Gründe für alle im Vorstehenden verzeichneten Schwierigkeiten sind sehr verschiedener und oft recht verwickelter Art. Sie liegen zum Theil in der Beschaffenheit und dem Bau der Geschwulst, in der Art und Schnelligkeit des Wachsthums, in dem Verhalten zur Umgebung, je nachdem diese von der Geschwulst durchwachsen, aufgezehrt oder einfach zusammengepresst wird, zu einem nicht geringen Theil aber sicher auch, wie bei jeder anderen Krankheit, in einer verschiedenen Empfindlichkeit des Gehirns, nicht nur der einzelnen Personen, sondern auch der einzelnen Lebensalter, zu einem gewissen Theile wohl auch in der mehr oder weniger grossen Nachgiebigkeit der jeweiligen Schädel.

Scheinen so die Schwierigkeiten bei näherer Beschäftigung mit dem Gegenstande zu wachsen, so würde man mit dieser Annahme doch sehr irren. Gerade durch die Berücksichtigung jeder Einzelheit, — und von besonderer Wichtigkeit ist eine sorgfältige Ausforschung der Vorgeschichte — mit der eine genaue Kenntniss der bekannten Hirnfunctionen und der Literatur selbstverständlich Hand in Hand zu gehen hat, erzielt man jetzt im Ganzen eine grössere Sicherheit in der Stellung der Diagnose. Glücklicher Weise besitzen wir jetzt auch in den schon erwähnten Werken von v. Bergmann, Oppenheim und Henschen, sowie in dem Bruns'schen[2]) Buche ausgezeichnete

1) Westphal, Ueber einen Fall von intracraniellem Echinococcus mit Ausgang in Heilung. Berliner klin. Wochenschr. 1873. Nr. 18.

2) Bruns, Geschwülste des Nervensystems. Berlin, Karger. 1897.

Hilfsmittel für das Studium dieser Frage, von denen sich die Abhandlung von Henschen ganz besonders für die rasche Gewinnung einer Uebersicht über die in Betracht kommenden Punkte eignet.

Ich muss bezüglich der im Vorhergehenden gestreiften Einzelheiten auf diese Werke verweisen, da ich mich jetzt auf eine Besprechung meines Falles und der durch ihn angeregten Fragen beschränken möchte.

Ich habe die Diagnose: „Echinococcus des rechten Stirnhirns" auf Grund folgender Erwägungen gestellt:

Die Allgemeindiagnose konnte, da irgendwelcher Verdacht auf Meningitis (serosa, tuberculosa), Syphilis, Abscess, mit Rücksicht auf den Verlauf und die bestehenden Erscheinungen nicht gerechtfertigt war, nur schwanken zwischen Geschwulst und Hydrocephalus. Obgleich manches, wie Kopfschmerz, die chronisch fortschreitende, von Schwindelanfällen und bisweiligem Erbrechen begleitete Verschlechterung, vor Allem aber die bestimmte Behauptung der Mutter, dass der Schädel von der ersten Kindheit an sehr gross gewesen sei, für Vorhandensein eines Hydrocephalus sprach, erschien seine Annahme doch unwahrscheinlich schon in Hinsicht auf das Hervortreten der rechten Stirn- und Scheitelbeingegend. Und ich wies sie um so bestimmter von mir, als in den letzten Monaten die als Herdsymptome aufzufassenden Schwächeerscheinungen im Gebiet der ganzen linken Körperhälfte hinzugetreten waren, zu denen sich dann noch die an Chorea erinnernden Zuckungen und Bewegungen der linken Hand hinzugesellten. Durch die erwähnten Erscheinungen hielt ich mich zunächst zu der Annahme einer Geschwulst ermächtigt, die langsam aus der Tiefe der rechten Hirnhälfte gegen die Oberfläche des mittleren Theils der vorderen Centralwindung (Armcentrum, Parese des linken Armes) und später sowohl ihres oberen (Beincentrum, Schwäche im Bein) als auch ihres unteren Theils (Facialisparese) heranwuchs und jetzt die Rinde sehr stark an der ersterwähnten Stelle drückte oder in sie hineinwuchs, sie somit reizend (krampfartige Bewegungen der linken Hand). Für das sehr langsame Wachsthum der Geschwulst benutzte ich als Beweis nicht nur die ganz allmähliche Verschlimmerung der subjectiven und objectiven Beschwerden, sondern auch ganz besonders die Vortreibung des Schädels und dagegen gehalten die Geringfügigkeit der Beschwerden, deren gleichzeitiges Bestehen zum grossen Theil nur durch ein solches langsames Wachsthum zu erklären waren. Eine andere Erklärung für das geringe Maass der Beschwerden konnte freilich auch in der Annahme des Stirnhirns als ursprünglicher Sitz der Geschwulst gefunden werden, da bekannter-

maassen die Stirnhirngeschwülste auffallend lange bestehen und sich zu ansehnlicher Grösse entwickeln können, ehe sie wesentliche oder in die Augen springende Schädigungen ihres Trägers hervorrufen. Und ich verlegte thatsächlich den Sitz der Geschwulst in das Stirnhirn, aber weniger durch jenen Grund bewogen, als durch folgende, mir wichtiger erscheinende Umstände: der stets auf die Stirngegend beschränkte Kopfschmerz, die Vortreibung des Schädels mehr nach der Stirn zu, das deutliche, zugleich an bruit de pôt fêlé erinnernde Scheppern gerade nur über dieser Gegend und das psychische Verhalten des Knaben. Wie ich schon oben erwähnte, fiel mir sofort und bei den wiederholten Untersuchungen die Aenderung weniger des Charakters als des Temperaments auf, ohne dass mich die Mutter des Kranken auf sie hätte aufmerksam zu machen brauchen, und ich erinnerte mich sofort an die Arbeit von Charlotte Welt[1]) aus den achtziger Jahren über Charakterveränderungen bei Stirnhirngeschwülsten, die seiner Zeit ein gewisses Aufsehen erregt hatte, und an die Mittheilungen von Jastrowitz[2]) und Oppenheim[3]) über das Auftreten von Moria und Witzelsucht bei Stirnhirngeschwülsten. Und wenn mich nun in meiner Auffassung auch noch die bisweilen auftretenden Schwindelanfälle bestärkten, die ich, da ausser den Kleinhirnerkrankungen gerade die Stirnhirnerkrankungen häufig Schwindel hervorrufen[4]), als frontalen Schwindel auffasste, so muss ich doch gestehen, dass gerade die erwähnte psychische Aenderung, die ich damals glaubte als Herdsymptom auffassen zu müssen, hauptsächlich mit den Ausschlag bei der Bestimmung des Sitzes der Geschwulst gab.

Nach und mit der Feststellung, in der ich auch nicht durch den augenärztlichen Nachweis des Fehlens der Stauungspapille und sonstiger pathologischer Erscheinungen im Augenhintergrunde beirrt wurde, erlangte ich die Gewissheit, mit grosser Wahrscheinlichkeit die Lösung auch der dritten Aufgabe in der Hand zu haben, die Feststellung der Geschwulstart. Die offenbare Grösse der Geschwulst, ihr so

1) Ch. Welt, Charakterveränderungen des Menschen in Folge von Läsionen des Stirnhirns. Deutsches Archiv f. klin. Medicin. Bd. 42. 1888. S. 339.

2) Jastrowitz, Beitrag zur Localisation im Grosshirn und deren praktische Verwerthung. Deutsche med. Wochenschr. 1888. Nr. 5—8.

3) Oppenheim, Zur Pathologie der Grosshirngeschwülste. Archiv f. Psychiatrie. Bd. 22. 1890. S. 56.

4) Nicht lange zuvor hatte ja Bruns auf dem Moskauer Congress diese Thatsache mit besonderem Nachdruck hervorgehoben. Vgl. auch Bruns, Ueber einige schwierige und praktisch wichtige differentialdiagnostische Fragen in Bezug auf die Localisation der Hirntumoren. Wien. klin. Rundschau. XI. Jahrg. 1897. Nr. 45 u. 46.

langsames und von wenig Reizerscheinungen begleitetes Wachsthum und endlich das Ergebniss der Percussion, welche über der erkrankten Stelle einen Ton lieferte, der mit fast tympanitischem Klange das Geräusch des zersprungenen Topfes verband und wohl am richtigsten nach Bruns mit der Bezeichnung Scheppern belegt wird, und dabei im percutirenden Finger das Gefühl der Fluctuation oder mehr praller Undulation erzeugte, gestatteten die Annahme einer gutartigen grossen Cyste. Und konnte diese, zumal im Hinblick auf den jahrelangen nahen Verkehr des Knaben mit einem Hunde, etwas anderes sein als eine Echinococcusblase?

Dieser Darlegung lässt sich ohne Weiteres entnehmen, dass nicht dies oder jenes einzelne hervorstechende Symptom mir zur richtigen Diagnose verholfen hat, wenn ich auch vielleicht auf das Verhalten der Psyche einen etwas zu grossen Werth gelegt habe, sondern dass sie begründet ist durch die gegenseitige Abwägung verschiedener, in günstiger Weise zusammentreffender Krankheitserscheinungen, sowie die genaue Berücksichtigung des Krankheitsverlaufes. Gerade auf diese Thatsache möchte ich einen gewissen Werth legen gegenüber dem noch so häufigen Nursuchen nach einem Herdsymptom, bei dem leicht anscheinend unscheinbare und doch wichtige Punkte vernachlässigt werden. Es ist dies um so wichtiger, als gerade durch Erfahrungen der neueren Hirnchirurgie sicher bewiesen ist, worauf besonders Oppenheim[1]) den Blick lenkt, dass selbst corticale Epilepsie und Monoplegie keine absolut sicheren und zuverlässigen Localzeichen liefern, da sie bei Geschwülsten verschiedenen Sitzes vorkommen können. Um nur einige Beispiele anzuführen, berichtet Lipmann[2]) über einen von Wernicke genau beobachteten Fall, in dem trotz Bestehens einer Monoplegie des Beines mit Krämpfen mit corticalepileptischem Charakter die von Kolaczek ausgeführte Operation nicht die Spur der mit Recht vermutheten Erkrankung im Gebiete des Beincentrums oder der Centralwindungen nachwies. Ueber einen ähnlichen Fall machte Wiesinger[3]) Mittheilung in der Discussion zu einem Vortrage von Sick in der biologischen Abtheilung des Hamburger Aerztevereins, Sitzung am 5. April 1898.

1) Oppenheim, Ueber die durch Fehldiagnosen bedingten Misserfolge der Hirnchirurgie. Berl klin. Wochenschr. 1897. Nr. 49 u. 50.

2) Lipmann, Casuistische Beiträge zur Hirnchirurgie und Hirnlocalisation. Monatsschr. f. Psychiatrie u. Neurologie. Bd. 3. 1898. Ref. Neurolog. Centralbl. 1898. Nr. 17.

3) S. Münchn. med. Wochenschr. 1898. Nr. 21.

Und Stachow[1]) theilt einen Fall mit, in dem die wegen ausgesprochener Symptome in oder an der linken motorischen Region angenommene Geschwulst sich bei der Operation nicht fand, die Section sie aber später im Stirnhirn unabhängig von jener Gegend nachwies. In Folge einer ähnlichen Beobachtung greift auch Dieulafoy[2]) die Lehre von der strengen Localisation der Hirnfunctionen an. — Stirnhirngeschwülste zumal vergrössern die Schwierigkeiten der Differentialdiagnose dadurch, dass sie durch Compression der Centralwindungen gleiche Erscheinungen wie Erkrankungen dieser selbst hervorrufen können. Und umgekehrt haben die Beobachtungen von Bramwell[3]), Henschen[4]), Arnold[5]) und Brissaud und de Massary[6]) den Beweis erbracht, dass selbst bei Erkrankung der Centralwindungen die bezeichnenden und jene stets verrathenden Erscheinungen ausbleiben können; weder Lähmungen noch Krämpfe haben sich eingestellt. Die Schnelligkeit, mit der die Geschwülste wachsen, ist dabei oft von entscheidender Bedeutung. Oppenheim giebt deshalb den Rath, der Thatsache, dass langsam wachsende Geschwülste selbst den Abschnitt des Gehirns, der ihren Mutterboden bildet, so wenig zu lädiren brauchen, dass es weder zu Reiz- noch zu Ausfallserscheinungen kommt, stets Rechnung zu tragen. Und in ähnlicher Weise äussern sich Sharkey[7]) und Beevor[7]), von denen der Letztere sogar so weit in seiner Skepsis geht, zu sagen, dass einseitige Lähmung nicht als Beweis für die Diagnose der Gehirnseite angesehen werden darf. Glücklicher Weise sind diese Ausnahmen, die allerdings die Schwierigkeiten der Differentialdiagnose grell beleuchten, eben nur Ausnahmen. Ihre Kenntniss ist aber sehr dienlich schon dadurch, dass sie den betreffenden Arzt und Chirurgen vor peinlichen Ueberraschungen einigermaassen zu schützen geeignet ist.

Bei Erkrankung des Stirnhirns sind aber die Schwierig-

1) Stachow, Inaug.-Diss. Erlangen 1896.

2) Dieulafoy, Ref. Centralbl. f. Chirurgie. 1902. Nr. 16.

3) Byrom Bramwell, On the localisation of intracranial tomeurs. Brain I 1899. Ref. Centralbl. f. d. Grenzgebiete. 1899. Nr. 23. S. 934.

4) Henschen a. a. O. S. 150.

5) Arnold, Philadelphia neurological society. 1897. 22. Nov. Ref. Centralbl. f. d. Grenzgebiete. 1899. Nr. 3. S. 108.

6) Brissaud und de Massary, Diagnostic d'une tumeur cérébrale sans localisation possible. Nouvelle iconographie de la Salpetrière. 1897. Nr. 2.

7) The accurate localisation of intracranial tumours excluding tumours of the motor cortex, motor tract, pons and medulla. Ref. v. Beevor in der Londoner neurolog. Gesellschaft (30. Jan. 1898) mit daran sich anschliessender Discussion. Ref. Neurolog. Centralbl. 1889. Nr. 8. S. 351.

keiten ganz ungemein viel grösser. Da es, abgesehen von dem kleinen, für die Sprache bestimmten Theile seines linken 3. Lappens und einem schmalen Streifen nahe der Centralwindung, der das Centrum für die Nacken- und Rumpfmusculatur zu sein scheint[1]), sowie einem kleinen Bezirke für die Augenmuskeln weder sensible noch motorische Fasern enthält und über seiner sonstigen Bestimmung noch ein nur schwach erhelltes Dunkel liegt, sind kleine Geschwülste, wenn sie sich streng auf das Stirnhirn beschränken und namentlich, wenn sie in seinem Mark sitzen, meist gar nicht zu diagnosticiren. Denn sie erzeugen dann gar keine oder nur allgemeine Symptome. Grössere Geschwülste sind wohl durch etwas bestimmtere Erscheinungen ausgezeichnet, gewisse psychische Störungen z. B., auf die ich später noch kommen werde, oder eigenthümliche Störungen des Gleichgewichts, auf die Bruns[2]) zuerst die Aufmerksamkeit gelenkt hat. Aber diese Erscheinungen sind nicht allein dem Stirnhirn eigen. Die letzterwähnte Störung zumal, die auf einer Ataxie wahrscheinlich der Rumpfmusculatur beruht, möglicher Weise auch auf einem für sich allein auftretenden oder durch Ataxie der Nackenmusculatur hervorgerufenen Schwindel, galt früher als wesentliches, da nur bei ihnen vorkommendes Erkennungszeichen der Kleinhirnerkrankungen. Trotz ihrer hohen Bedeutung sind daher jene Symptome allein für die Localdiagnose des Stirnhirns nicht verwerthbar.

Unter diesen Umständen erlangen die sog. Nachbarschaftssymptome besondere Wichtigkeit. Diese können auftreten, sobald die Geschwulst bei ihrem Wachsthum an dieser oder jener Stelle sich wichtigen benachbarten Theilen nähert und sie in Mitleidenschaft zieht. Und deren giebt es eine ganze Reihe. Es gilt diese oft unscheinbaren Zeichen zu suchen. So kann die Diagnose eine sehr werthvolle Unterstützung erhalten durch das Auftreten besonders einseitiger Anosmie, noch mehr durch den Nachweis einer einseitigen oder wenigstens einseitig stärker ausgeprägten Stauungspapille und Sehstörung, der, wenn er noch verbunden ist mit der Erkennung von Netzhautblutungen, wie kürzlich in

1) Vgl. Anton und Zingerle, Bau, Leistung und Erkrankung des menschlichen Stirnhirns. 1. Th. Festschr. der Grazer Universität. 1901. — Vgl. auch die interessante Beobachtung von Zacher, Ueber einen neuen Fall von doppelseitigem symmetrisch gelegenem Erweichungsherd im Stirnhirn und Neuritis optica. Neurolog. Centralbl. 1901. Nr. 23.

2) Bruns, Ueber einige besonders schwierige und praktisch wichtige differentialdiagnostische Fragen in Bezug auf Localisation der Hirntumoren. Wien. klin. Rundschau. XI. Jahrg. 1897. Nr. 45 u. 46 u. Archiv f. Psychiatrie. Bd. 30. Heft 1. S. 320.

einem Falle von Bergmann's[1]), geradezu den Werth eines Herdsymptoms gewinnt. v. Bergmann weist mit Recht darauf hin, dass, wenn einmal die Allgemeindiagnose eines Hirntumors gestellt ist, diese einseitigen Netzhautblutungen sich gar nicht einfacher erklären lassen, als durch die Annahme eines Stirnhirntumors, der durch Druck auf die V. ophthalmica in deren Gebiet eine solche Stauung bewirkt, dass hier kleine Blutungen erfolgen. Eine gewisse Berücksichtigung verdient vielleicht stets das in meinem Falle gefundene Zeichen der gekreuzten Pupillenerweiterung, von dem in einigen Krankengeschichten die Rede ist, und von dem Michell Clarke[2]) behauptete, dass er es in keinem seiner Fälle vermisst habe. Nach Seymour Sharkey[3]) unterstützen auch Augenmuskellähmungen, namentlich die gekreutzten, die Diagnose nicht unwesentlich; wir bemerkten in unserem Falle eine Ptosis des linken Augenlids und leichte Parese des linken Abducens. Ferner ist zu beachten die tonische Ablenkung des Kopfes und der Augen nach der Seite. Wir kommen damit zu einem der wichtigsten Zeichen, das ja auch in unserem Falle die Localdiagnose ganz besonders mit entschied, den motorischen Lähmungs- und Reizerscheinungen in der gekreuzten Körperhälfte. Das Auftreten einer Parese oder Lähmung, sei es der ganzen Körperhälfte oder einzelner Gebiete, oder von Krämpfen, besonders von solchen beschränkten Gebiets, ist von um so grösserer Bedeutung, je später nach dem Auftreten der Allgemeinsymptome und je langsamer sich jene Erscheinungen entwickeln. Ob der Patellarreflex wirklich so häufig, wie Williamson[4]) behauptet, nämlich in 20 Proc. aller Fälle von Stirnhirnerkrankung durch Geschwülste oder Abscessbildung, beiderseitig fehlt, müssen weitere Untersuchungen feststellen. Eine Bestätigung dieser Behauptung wäre unter Umständen von einigem Werthe für die Diagnostik.

Dass gewisse Sprachstörungen die Diagnose sehr erleichtern, bedarf bei der Kenntniss von dem Sitze des Sprachcentrums keines Hervorhebens. Aber auch Schreibstörungen haben Sciamanna[5]) die Diagnose einer Stirnhirngeschwulst ermöglicht in einem Falle,

1) v. Bergmann, Zur Casuistik operativer Hirntumoren. Archiv f. klin. Chirurgie. Bd. 65. S. 988.

2) Michell Clarke, Discussion zu dem Referat von Beevor, The accurate localisation etc. a. a. O.

3) Seymour Sharkey, ebenda.

4) Williamson, On loss of the knee-jerks in gross lesions of the praefrontal region in the brain. Glasgow. med. journ. Nov. 1899.

5) Sciamanna, Bericht in Lanciso's Gesellschaft der römischen Krankenhäuser. S. Münchener med. Wochenschr. 1901. Nr. 29.

in dem keine Spur von Worttaubheit oder corticaler sensorischer Aphasie bestand.

Eine weitere, oft äusserst werthvolle Unterstützung liefert den Untersuchenden, wie mir bei meinem Kranken, die Localisation des Kopfschmerzes und das Verhalten des Schädels gegenüber der Percussion. Wenn der ja ein Allgemeinsymptom vorstellende Kopfschmerz so hartnäckig sich an eine Stelle heftet, wie bei meinem Kranken, so fordert er geradezu seine Verwerthung für die Localdiagnose heraus.

Aber noch werthvoller kann das Ergebniss der Percussion des Schädels werden. Sie wirkt in zweierlei Richtung. Durch den Nachweis einerseits einer umschriebenen Empfindlichkeit, andererseits einer Veränderung des Tonschalls vermag sie den Ort der Krankheit zu verrathen. Bei allgemeiner Osteoporose und Verdünnung des Schädels kann sich natürlich die percutorische Empfindlichkeit über den ganzen Schädel erstrecken, auch bei hyperästhetischer Haut kann sie vorkommen, so bei Hysterie und nach meinen Beobachtungen nicht selten nach Influenza. Aber von dieser Form sehe ich hier ab. Die percutorische umschriebene Empfindlichkeit, die wahrscheinlich von einer umschriebenen Osteoporose abhängt und natürlich auch einmal, wie bei meinem Kranken trotz starker Verdünnung des Knochens fehlen kann, besitzt nicht allein den Vorzug, dass sie den Sitz der Geschwulst anzudeuten vermag, sondern auch den, dass sie in den meisten Fällen den Beweis für einen oberflächlichen Sitz oder wenigstens für das Heranwachsen der Geschwulst bis an die Oberfläche des Hirns verräth. Nach einer kürzlichen Mittheilung von Bergmann's [1]) kam ihm dieser doppelte Vorzug für die Erkennung einer Stirnhirngeschwulst neuerdings wieder sehr zu Statten. Und wie er in seiner Monographie mittheilt, hat sich allein auf Grund der örtlichen Empfindlichkeit Heath zu einem operativen Eingriff entschlossen, der die gestellte Diagnose bestätigte. Wie fast überall auf unserem Gebiete, ist aber auch hier Vorsicht am Platze. Jedenfalls muss die percutorische Empfindlichkeit sehr ausgesprochen sein und schon bei leisem Percutiren auftreten. Andernfalls kann man, wie Wollenberg und Borelius [2]), durch das Zeichen zur Operation am falschen Orte veranlasst werden und somit eine schwere Niederlage erleben. In manchen Fällen soll nach Oppenheim durch Druck die umschriebene Empfindlichkeit des Schädels sicherer festzustellen sein als durch Percussion.

1) v. Bergmann, Zur Casuistik u. s. w. a. a. O.

2) Cit. bei Oppenheim, Geschwülste des Gehirns. S. 216.

Das andere wichtige Zeichen, die Veränderung des Tonschalls, das auch in meinem Falle die Percussion ergab, die Tympanie und das an bruit de pot fêlé erinnernde Scheppern ist gerade bei Stirnhirngeschwülsten nicht selten beobachtet worden und erleichtert dadurch die Localdiagnose bisweilen ungemein. Es ist ebenfalls eine Folge der Verdünnung des Schädels und ist nach der Ansicht des Physikers Kohlrausch, dessen Ansicht Bruns[1]) einholte, nur dadurch möglich dass der Schädel beim Beklopfen einen, wenn auch noch so leichten Eindruck oder eine Einbiegung erhält; und es ist daher bei Säuglingen und Kindern in den ersten Jahren, wie ich mich durch Versuche überzeugte, fast regelmässig zu erhalten. N. Bruce Carson[2]), der es, weil er es in 4 Fällen von Kleinhirngeschwulst gefunden hat, für ein pathognomisches Zeichen dieser Geschwulst hält und es nur bei Schädeln entstehen lässt, deren Nähte durch die in den Ventrikeln nach Verschluss der Abwege durch die Geschwulst sich ansammelnde Flüssigkeit gesprengt sind, hat mit dieser Ansicht sicher nicht Recht. Schon mit Rücksicht auf meinen Fall, in dem die Schädelnähte nicht gesprengt waren. Nur das Vorhandensein des Zeichens in grösserer Ausdehnung, namentlich über der Mitte des Schädels kann eine Kleinhirngeschwulst erwarten lassen, während sein umschriebenes Auftreten in der Stirngegend, namentlich auch nach den Erfahrungen von Bruns für die Annahme einer Geschwulst im Stirnhirn vermuthet werden darf.

Es sind leider die Schallverhältnisse des Schädels bisher nur von wenigen Seiten geprüft worden. Die nach früheren vereinzelten Untersuchungen von Macewen, Suckling, Robertson, Bruns und Durante, neuerdings von Paoli und Mori[3]) angestellten systematischen Untersuchungen, deren Ergebnisse G. de la Tourette und Chipault[4]) im Wesentlichen bestätigten, haben ganz beachtenswerthe Ergebnisse gezeitigt. Paoli und Mori haben nicht nur zahlreiche Untersuchungen an den Schädeln normaler Lebender in verschiedenen Lebensaltern, sondern auch Versuche an den Schädeln Todter angestellt, in die sie von einem kleinen Loch im Schädel und später, um möglichst jede Fehlerquelle auszuschliessen, vom Hinterhauptloch Blut

1) Bruns, Geschwülste des Nervensystems. S. 88.

2) N. Bruce Carson, The cranial cracked pot soundas a symptom of cerebellartumours. Annals of surgery. 1898. Sept.

3) Paoli et Mori, Valeur de la percussion du crâne pour le diagnostic des affections chirurgicales du cerveau. Policlinico. 15. Febr. 1898. Ref. Semaine médicale. 1898. p. 136.

4) Gilles de la Tourette et Chipault, De la percussion méthodique du crâne. Académie de médecine. 28. März 1899. La Semaine médic. 1899. p. 108.

und mit Wasser geschlagenes Eidotter eingespritzt hatten. Nach diesen von Erfolg gekrönten Versuchen haben sie unter Anderem gefunden, dass Meningitis, Abscess und Bluterguss stets stärkere Dämpfung an der betreffenden Stelle des Schädels ergab, und es ist ihnen gelungen, am Lebenden selbst kleine Blutherde, bei einem 7jährigen Mädchen den Hauptherd der Meningitis, in einem zweifelhaften Falle einen Abscess von Eigrösse im Stirnhirn durch die Percussion nachzuweisen. Nach diesen Erfahrungen dürfte es sich lohnen, diese Untersuchungen fortzusetzen.

Es ist klar, dass, wenn nun zu der ganzen Reihe schon besprochener Symptome noch eine umschriebene Vortreibung des Schädels, wie sie mein Kranker besass, hinzutritt, die Localdiagnose nur an Sicherheit gewinnen kann.

Bot mir unser Fall eine Anzahl die Diagnose begünstigender Verhältnisse, wie z. B. auch die eben erwähnte Vortreibung des Schädels, so muss es um so auffälliger erscheinen, dass zwei Erscheinungen fehlten, die man mit Rücksicht auf diese Vortreibung und die Verdünnung des Schädels, welche als Zeichen eines grossen Druckes im Schädelraum angesehen werden mussten, mit Sicherheit erwarten durfte, die Stauungspapille und die Pulsverlangsamung, Erscheinungen, die ja mit zu den wichtigsten Allgemeinerscheinungen einer Hirngeschwulst gerechnet werden und ganz ungemein viel häufiger und zeitiger den erhöhten Hirndruck anzeigen, als jene Knochenveränderungen. Dem etwaigen Einwurf, dass durch die Ausdehnung des Knochens der Erhöhung des Hirndrucks gewissermaassen ausgewichen sei, durch welche Annahme allerdings Ursache und Wirkung so ziemlich vertauscht wird, kann ich mit dem bei der Operation erhobenen Befund des Mangels der Hirnpulsation an der freigelegten Stelle und der Thatsache begegnen, dass schon beim leisen Aufsetzen der Messerspitze die Cyste geöffnet wurde und die Flüssigkeit sich sofort in starkem Schwalle ergoss, Zeichen, die doch ohne Zweifel für einen sehr hohen Druck sprechen.

Die Pulsverlangsamung ist nun freilich ein Zeichen, dessen Bedeutung für die Diagnose der Hirngeschwülste nicht sehr gross ist, da sie nur bei einer gewissen Höhe des Druckes eintritt, bei mässigem Drucke oft fehlt und bei sehr hohem Drucke in das Gegentheil umschlagen kann, was z. B. gewöhnlich gegen das Ende der Krankheit stattfindet. Da bisher sich eine gewisse Gesetzmässigkeit des Verhaltens des Pulses bei den Hirngeschwülsten noch nicht hat feststellen lassen, hat es für uns keinen Zweck, sich länger mit ihm zu beschäftigen.

Dagegen verdient das auffallende Verhalten der Sehnervenpapille eine kurze Besprechung. Wenn auch die Angaben der einzelnen Autoren über die Häufigkeit der Stauungspapille bei den Hirngeschwülsten ziemlich weit auseinander gehen, so sind doch Alle darin einig, dass sie eins der häufigsten und wichtigsten Zeichen jener Geschwülste ist. Die Unterschiede in den Angaben finden schon dadurch leicht ihre Erklärung, dass der eine Autor mehr ambulante und also noch nicht so weit vorgeschrittene Fälle verrechnet, während ein Anderer, der über ein grosses Krankenhausmaterial verfügt, mehr Fälle im Endstadium, die ja eher das Krankenhaus aufsuchen, verwerthet. Die Einen werfen Stauungspapille und Neuritis optica zusammen, während Andere sie streng getrennt halten. So entsteht der scheinbare Widerspruch, dass Oppenheim in der neuesten Auflage seiner „Geschwülste" erklärt, er habe den Eindruck, dass in der neueren Zeit, in der die Diagnose: Hirntumor weit öfter im Frühstadium gestellt und durch die anatomische Beobachtung in vivo gesichert wird, die Stauungspapille ein weniger constantes Symptom des Hirntumors bildet, dass dagegen Krauss[1]) noch 1898 fand, dass sie in 90 Proc. der Fälle bestehe, und Gross[2]) sie sogar auf 95 Proc. der Hirngeschwülste berechnet.

Leider besteht auch für die Stauungspapille keine Gesetzmässigkeit der Bedingungen, unter denen sie auftritt. Hat Gowers[3]) berichtet, dass man sie bei einem Tuberkel im Pons von der Grösse einer Kirsche beobachtet habe, so hat man sie dagegen nicht selten bei verhältnissmässig grossen Geschwülsten, wovon Oppenheim Beispiele anführt, ja sogar bei einem faustgrossen Sarkom der Dura mater vermisst. Und mein Fall ist ein weiteres Beispiel für diese Ausnahmen. Bei der Grösse des von mir beobachteten Echinococcus verdient, selbst wenn man berücksichtigt, dass es sich nicht um eine eigentliche „Geschwulst" gehandelt hat, das Fehlen der Stauungspapille um so mehr Beachtung, als diese gerade für grössere Geschwülste im Stirnhirn, namentlich, wenn sie einseitig auftritt, als eins der wichtigsten Erkennungszeichen anzusehen ist. Lantzenberg[4]) hat aber einen Fall veröffentlicht, in dem selbst bei bedeutender Grösse eines Myxo-

1) Krauss, Some observations on brain-anatomy and brain-tumours. The Philadelphia med. Journ. 1. Oct. 1898.

2) E. Gross, Pathogenese und Bedeutung der im Gefolge der Hirntumoren auftretenden Papillitis. Orvosi hetilap. 41. Jahrg. Nr. 9. Ref. Centralbl. f. d. Grenzgebiete u. s. w. 1900. Nr. 16.

3) Cit. bei Oppenheim, Geschwülste. S. 64.

4) Lantzenberg, Myxosarcome du cerveau (lobes frontaux). Bullet. de la Soc. anatom. 1899. S. 291.

sarkoms des linken Stirnlappens, das auf den Balken übergriff, also einer wirklichen Geschwulst, die Stauungspapille fehlte. Immerhin sind das sehr seltene Fälle. Sie erinnern an die ebenfalls sehr seltene, fast noch merkwürdigere Thatsache, dass die Stauungspapille bei Fortdauer des Grundleidens sich spontan zurückbilden kann. Ueber eine solche Beobachtung berichtet Oppenheim[1]) bei Erwähnung einer ähnlichen von F. Schultze gemachten Erfahrung. Von welchen Umständen dieser eigenthümliche Vorgang abhängt, ist nicht ergründet. Möglicher Weise hat für diese Fälle die Kocher'sche[2]) Behauptung Geltung, dass die Stauungspapille nur so lange nachweisbar sei, als noch Flüssigkeit im Schädel vorhanden sei, dass sie dagegen schwinde, sobald diese ausgepresst sei. Nun kann ich von meinem Falle zwar nicht mit Bestimmtheit behaupten, dass im Schädel keine Cerebrospinalflüssigkeit mehr enthalten gewesen sei, aber ich kann diese Möglichkeit nicht ableugnen. In meinem Falle spielt aber jedenfalls der Umstand eine grosse Rolle, dass es nicht ein fester Tumor war, mit dem wir zu thun hatten, sondern eine cystische Geschwulst und dazu noch ein Echinococcus. Mannigfache Erfahrungen, — Rossolimo[3]) wies erst vor einiger Zeit wieder darauf hin, — haben die bemerkenswerthe Thatsache immer wieder bestätigt, dass nicht selten bei cystischen Geschwülsten, z. B. den Gliomcysten selbst bedeutender Entwicklung, die Stauungspapille fehlt. Und ganz besonders zeichnen sich die Echinokokken in dieser Weise aus. Ob bei diesen das Fehlen von Toxinen oder anderen reizenden Stoffen, die man bei den Geschwülsten ja nicht mit Sicherheit ausschliessen kann, eine Rolle spielt oder ihre Elasticität, will ich an dieser Stelle nicht untersuchen. Das hiesse den ganzen Streit über die Entstehung und Bedeutung, sowie das Wesen der Stauungspapille, der durchaus noch nicht völlig entschieden ist, wiederholen.[4])

Ich widerstehe auch der Versuchung, auch an der Hand meines Falles über die so interessante, aber ebenfalls noch heiss umstrittene

1) Oppenheim, Geschwülste. S. 62.

2) Kocher, Hirnerschütterung, Hirndruck und chirurgische Eingriffe. Spec. Pathologie u. Therapie v. Nothnagel. Bd. 9. Th. III. Abth I.

3) Rossolimo, Ueber Resultate der Trepanation bei Hirntumoren. Archiv f. Psychiatrie u. Neurologie. 1897. Bd. 29. S. 528.

4) Mit Bezug auf das Besprochene sind die Versuche von Harvey Cushing (Einfluss von Hirncompression auf den intracraniellen Kreislauf. Mitth. aus d. Grenzgebieten d. Medicin u. Chirurgie. Bd. 9. S. 789) erwähnenswerth, die ergeben haben, dass Hirncompression, welche eine den normalen Blutdruck weit übersteigende Höhe der intracraniellen Spannung verursacht, ohne jedes andere Symptom auftreten kann, als dasjenige einer Blutdrucksteigerung.

Frage nach der Entstehung der Hirndruckerscheinungen zu äussern, die ja erst kürzlich durch die Kocher'sche Arbeit wieder in eine neue Beleuchtung gerückt ist.

Ich möchte mich vielmehr jetzt der Besprechung der von mir schon oben hervorgehobenen eigenthümlichen Veränderung im psychischen Verhalten meines Kranken zuwenden. Hatte ich Recht, auf sie einen besonders grossen Werth zu legen? Die Beantwortung dieser Frage, damals (1898) für mich leicht, dürfte nach den Veröffentlichungen der neuesten Zeit nicht so ohne Weiteres zu bejahen sein. Bei der Wichtigkeit dieses Punktes für die Diagnose halte ich eine Erörterung desselben für angebracht. Es handelt sich um die Frage: Ist das Stirnhirn nicht nur der hauptsächliche Sitz der Verstandes- und Seelenthätigkeit, sondern auch der alleinige Sitz bestimmter psychischer Aeusserungen und Charaktereigenschaften?

Bekanntlich haben seit Hitzig und Bouilland eine Reihe namhafter Autoren, ich nenne nur Wundt, Collin, Bianchi, Flechsig, Allen Starr das Stirnhirn, durch dessen mächtige Entwicklung sich ja der Mensch auch vor den höchstorganisirten Thieren auszeichnet, das sogar bei den höherstehenden Menschenrassen stärker ausgebildet sein soll als bei den niederen, als das Organ betrachtet, von dem aus hauptsächlich die Intelligenz und die wichtigsten oder die Mehrzahl der psychischen Functionen ihren Ausgang nehmen. Und insbesondere hat sich seit der Veröffentlichung von Ch. Welt[1]), Ende der achtziger Jahre mehr und mehr die Anschauung befestigt, dass gewisse Charakterveränderungen, wie Reizbarkeit, Gewaltthätigkeit, Boshaftigkeit, eine besondere Form des Blödsinns, die Moria, und Witzelsucht an Erkrankungen des Stirnhirns gebunden sei. Nachdem besonders durch die bekannten, schon erwähnten Arbeiten von Jastrowitz und Oppenheim auf die beiden letzteren Krankheitserscheinungen die Aufmerksamkeit gelenkt war, mehrten sich die Beobachtungen, die diese Auffassung zu bestätigen schienen. So hat noch Wendel[2]) in einer ausführlichen Arbeit vor 2 Jahren Charakterveränderungen als charakteristisches Zeichen der Stirnhirnerkrankung bezeichnet; ja er ist sogar so weit gegangen, eine bestimmte Stirnhirnhälfte, das rechte Stirnhirn als den fast ausschliesslichen Sitz des

1) Ch. Welt, a. a. O. S. 339.

2) Wendel, Charakterveränderungen als Symptome und Folgen von Erkrankungen und Verletzungen des Stirnhirns. Mitth. aus d. Grenzgebieten d. Medicin u. Chirurgie. Bd. 7. S. 473.

Charakters anzusehen. Und nach ihm hat Höniger[1]), der offenbar voreingenommen durch die bisherigen Mittheilungen, die Witzelsucht auch als Ausfluss einer Stirnhirnerkrankung betrachtete und sie auf eine Einbeziehung des Sprachcentrums in diese Erkrankung zurückzuführen suchte, sich nicht etwa gefragt, als er fand, dass sie namentlich auch bei rechtsseitiger Stirnhirnerkrankung auftrete, ob sie nicht etwa auch bei Erkrankung anderer Hirngebiete vorkomme, sondern sich auf eine etwas gezwungene Weise bemüht, seine Hypothese mit jener Thatsache in Einklang zu bringen. Auch Zacher[2]) misst dem Symptom der Witzelsucht einen gewissen Werth bei, während er hervorhebt, dass in seinem Falle, der, da die Erkrankung sich streng auf beide Stirnhirnhälften mit Ausschluss des hintersten Abschnitts beschränkte und nicht in einer vielleicht doch gewisse Toxine erzeugenden Geschwulstbildung, sondern einfachen Blutung mit folgender Erweichung bestand, gewissermaassen ein von der Natur angestelltes reines Experiment abgiebt, Charakterveränderungen nach der unangenehmen Seite hin vollständig fehlten. Dagegen fanden sich eine Reihe dauernder psychischer Störungen, die man mit den durch die beiden Herde gesetzten Veränderungen nothwendiger Weise in Verbindung bringen muss: 1. ausgesprochene Störung der Merkfähigkeit und dadurch bedingte hochgradige Vergesslichkeit bei sonst klarem Erkennungsvermögen der Umgebung, richtiger Urtheilskraft und erhaltenem Gedächtniss für die Vergangenheit; 2. Mangel an Zeitbewusstsein; 3. Mangel jeglicher Reaction auf äussere Vorgänge, sowie auf Veränderungen, die die eigene Person betrafen.

So wichtig nun alle diese Einzelbeobachtungen schienen, so fehlte es bisher doch an einer kritischen Verarbeitung derselben und namentlich einer umfassenden Vergleichung der bei ihnen auftretenden psychischen Störungen mit den bei den übrigen Gehirngeschwülsten vorkommenden. Die ersterwähnte Lücke ausgefüllt zu haben, ist das Verdienst Ed. Müllers[3]), der die Frage mit grosser kritischer Schärfe und Gründlichkeit neuerdings bearbeitet hat. Die von ihm verarbeiteten 50 Fälle von Stirnhirnerkrankungen, namentlich auch vom Standpunkte des

1) Höniger, Zur Diagnose der Geschwülste des Stirnhirns. Münchener med. Wochenschr. 1901. Nr. 19.

2) Zacher, Ueber einen Fall von doppelseitigem, symmetrisch gelegenem Erweichungsherde im Stirnhirn und Neuritis optica. Neurolog. Centralbl. 1901. Nr. 23.

3) Ed. Müller, Ueber psychische Störungen bei Geschwülsten und Verletzungen des Stirnhirns. Deutsche Zeitschr. f. Nervenheilkunde. Bd. 21. Heft 3 u. 4.

Psychiaters prüfend, kommt er zu dem Schlusse, dass in der Literatur kein einziger Fall existirt, der zur Verlegung jener Störungen in das Stirnhirn berechtigt. Denn in keiner der bisherigen Veröffentlichungen ist der klinische und pathologisch-anatomische Nachweis geführt, dass eine diffuse Hirnrindenerkrankung, die jene Störungen hervorrufen kann, ausgeschlossen oder wenigstens unwahrscheinlich ist. Diesen Tadel begründet er durch eine sorgfältige Analyse aller und namentlich auch der von Charl. Welt zusammengestellten Fälle, bei denen er wie sonst auch die gerade in psychiatrischer Hinsicht durchaus nöthige Genauigkeit der Anamnese und Katamnese vermisst. Und er weist ganz unwiderleglich nach, dass die von ihr mitgetheilte und die Hauptstütze ihres Localisationsversuches bildende Eigenbeobachtung eine durchaus psychopathische, an chronischem Alkoholismus leidende Person betrifft, bei der die psychische Störung ganz ungezwungen auf eine diffuse Hirnschädigung zurückgeführt werden könne, sodass man von einer traumatischen Psychose, — es handelte sich um eine Verletzung des Stirntheils, — reden müsse. Dabei leugnet Müller aber nicht, dass sich hauptsächlich im Anfangsstadium mancher Tumoren des Stirnhirns mit einer gewissen Vorliebe ähnliche Zustände entwickeln können, die aber keineswegs Herd-, sondern echte Allgemeinsymptome darstellen und dadurch für die Localdiagnose werthlos sind. Was nun die Witzelsucht betrifft, jenen eigenthümlichen Humor mit Neigung zu witzelnden Bemerkungen, so zeigt Müller an der Hand der Literatur, dass sie durchaus nicht an das Stirnhirn gebunden ist, sondern sich bei manchen Paralytikern, senil Dementen, Potatoren findet, von Oppenheim bei Urämie beobachtet ist, von Uhlenhut bei einer Geschwulst des hinteren Theiles des rechten Schläfen- und zum Theil auch Scheitellappens, dass sie bei epileptischen Zuständen, Morphinismus u. s. w. vorkommt. Doch giebt er zu, dass sie am leichtesten bei Stirnhirngeschwülsten sich entwickeln kann, weil diese erfahrungsgemäss wegen ihrer relativ grossen Entfernung von lebenswichtigen Centren erst relativ spät zum Tode führen, deshalb eine bedeutende Grösse erreichen und diffuse Schädigungen des Hirnes in grosser Intensität hervorrufen können. Diese diffusen Schädigungen äussern sich hauptsächlich in fortschreitender Verblödung, welche wiederum die Grundlage für die Entwicklung der Moria bildet. Wenn er nun bestätigen konnte, dass diese gerade bei rechtsseitigen Geschwülsten eintritt, so glaubt er daran erinnern zu müssen, dass linksseitige bei ihrem Wachsthum sehr leicht Aphasie und damit wenigstens die Unmöglichkeit, die Witzelsucht zu äussern, hervorrufen.

Auf den Eintritt psychischer Störungen überhaupt hat die Art der Geschwulst insofern Einfluss, als sie am ehesten bei Geschwülsten sarkomatösen Charakters beobachtet werden; aber weder der rechtsseitige oder linksseitige Sitz im Stirnhirn oder ihre Lage in demselben, ob an der Orbitalfläche oder Convexität oder im Mark, ist ohne deutliche Rückwirkung auf Häufigkeit, Form und Intensität der psychischen Störungen, insbesondere haben sich in keiner Weise Beziehungen zwischen klinisch festgestellten Charakterveränderungen und dem Sitz, der Grösse u. s. w. der Geschwulst finden lassen. Auch gleichzeitige Erkrankung beider Seiten liess keine typische Form der psychischen Störungen im Vergleich zu etwa gleichgrossen einseitigen Affectionen erkennen. Und was die Grösse der Geschwülste anlangt, so macht Müller darauf aufmerksam, dass unbeschadet der Regel, dass mit steigendem Wachsthum geistige Störungen sich einstellen, sie doch auch trotz bedeutender Grösse der Geschwulst ganz gering sein können, wie z. B. im Falle von Hill Griffith und Steele Sheldon[1]), in dem ein Sarkom beide vorderen Schädelgruben ausfüllte, die ganze Unterfläche des Stirnhirns einnahm, die weisse Substanz weit aushöhlte und links bis an den Streifenhügel reichte. Das Alter hat insofern Einfluss, als nach Gianelli[2]) Gehirntumoren in der Jugend weitaus seltener zu psychischen Störungen führen als im fortgeschrittenen Alter, wahrscheinlich zum Theil deshalb, weil die noch nachgiebige Schädelkapsel einen gewissen Ausgleich der durch die Geschwulst bedingten Drucksteigerung und Circulationsstörung gestattet.

Müller kommt im Grossen und Ganzen zu dem Schlusse, dass wohl gewisse Merkmale der psychischen Störungen den Verdacht auf den Sitz der Geschwulst im Stirnhirn erwecken können, dass sie aber nur mit aller Vorsicht für die Localdiagnose verwerthet werden dürfen, um so mehr als sämmtliche bei Geschwülsten auftretenden psychischen Störungen Allgemeinerscheinungen derselben sind, die mit grösster Wahrscheinlichkeit einer diffusen Schädigung der Hirnrinde ihre Entstehung verdanken.

Im Wesentlichen gleiche Ergebnisse zeitigt Schuster's[3]) umfassende Monographie über psychische Störungen bei Hirntumoren,

1) Griffith und Steele Sheldon, Geschwulst der Stirnlappen. (Journ. of mental science. 1890. April). Ref. Neurolog. Centralbl. 1890. Nr. 20. S 627.

2) Gianelli, Gli effetti diretti ed indiretti dei neoplasmi encefaliti sulla funzioni mentali, Policlinico 1897. 15. Juli. Ref. Neurolog. Centralbl. 1897. Nr. 22. S. 1061.

3) Schuster, Psychische Störungen bei Hirntumoren. Stuttgart, Enke 1902.

in der er nicht nur sämmtliche ihm bekannt gewordene Fälle von Stirnhirngeschwülsten (147), sondern die grosse Summe von 775 Hirngeschwülsten überhaupt verarbeitet und dadurch die von Müller noch gelassene Lücke ausfüllt. Aber er hat doch noch einige für die Diagnostik nicht unwichtige Punkte festgestellt, deren Besprechung wir bei Müller nicht erwarten konnten. So z. B. die Thatsache, dass, obgleich auch einmal ein ganzer Stirnlappen zu Grunde gegangen sein kann, ohne dass bemerkenswerthe Verblödung sich einstellt, doch Stirnhirngeschwülste absolut am häufigsten (18,8 Proc., multiple Geschwülste 18,6 Proc., Kleinhirngeschwülste 10,6 Proc.) von psychischen Störungen begleitet sind, während sie an Zahl (12,7 Proc.) erst an dritter Stelle kommen (Kleinhirngeschwülste 21,6 Proc, multiple Geschwülste 14,7 Proc.). Wenn wir nun die relative Häufigkeit kennen lernen wollen, erfahren wir zwar, dass in dieser Beziehung die Balkengeschwülste an der Spitze stehen, da ihnen in 100 Proc., also stets psychische Störungen eigen sind. Sie kommen aber, da sie sehr selten nur 4 Proc. aller Hirngeschwülste ausmachen, gegenüber den Stirn- und Kleinhirngeschwülsten weniger in Betracht, zumal da ihre Diagnose durch andere Merkmale erleichtert wird. Nach ihnen aber nehmen sofort die so häufigen Stirnhirngeschwülste den ersten Rang ein, da sie in 80 Proc. der Fälle psychische Störungen hervorrufen, während das bei Kleinhirngeschwülsten nur in 35,5 Proc. der Fall ist.

Schuster hat nun weiterhin die psychischen Störungen in 9 Gruppen eingetheilt und deren Verhältniss zu den verschiedenen Gruppen der Hirngeschwülste berechnet. Das Ergebniss ist, dass bei Weitem am häufigsten Benommenheit, dann alle Formen von Reizbarkeit (Epilepsie, Manie u. dgl. in 96 Fällen), Melancholie u. dgl. (57 Fälle), Verwirrtheit (52 Fälle), aber erst in weitem Abstande hinter anderen Störungen die Fälle der Moria, Euphorie und Witzelsucht (22) beobachtet sind (2,8 Proc.). Da deren Zahl an sich schon so gering ist, von ihnen aber nur 15 auf das Stirnhirn fallen (die 7 anderen auf das Kleinhirn, Hypophysis, Parietalgegend, Balken u. s. w.), so ist es klar, dass sie bei der verarbeiteten Zahl von 147 Fällen von Stirnhirngeschwülsten auf eine typische Bedeutung für die Stirnhirnerkrankungen keinen Anspruch erheben können, dass sie uns aber doch berechtigen, bei ihrem Vorhandensein in erster Linie an das Stirnhirn zu denken. Aber auch dieses Zugeständniss erleidet wieder dadurch eine Einbusse, dass Schuster den Eindruck hat, als ob die besondere Grösse des Tumors bei dem Zustandekommen der Störung eine gewisse Rolle spielt. Schuster

hat aber noch einige wichtige Verhältnisse aufgedeckt, die in negativer Beziehung vielleicht den eben besprochenen gleichwerthig sind, nämlich erstens, dass Verwirrtheit, Delirien und ähnliche Zustände nie (dagegen häufig bei Geschwülsten der Occipitallappen) und fast ebenso selten Manie bei Stirnhirngeschwülsten beobachtet sind, dass hingegen neurasthenische und hysterische Erscheinungen bei einmal festgestelltem Bestehen einer Hirngeschwulst deren Sitz im Stirnhirn oder Occipitalhirn anzeigen. Diese Feststellung ist für die Localdiagnostik immerhin ein beträchtlicher Gewinn, da die Verbindung dieser Erscheinungen mit noch anderen (Vorhandensein oder Fehlen von Schwindel, der verschiedenen Sehstörungen u. s. w.) die Differentialdiagnose ganz offenbar sehr erleichtern muss.

Bezüglich der Gedächtnissschwäche, auf die von einigen Autoren als charakteristisches Zeichen der Stirnhirnerkrankung ein gewisser Werth gelegt wird, hat Schuster nichts Bemerkenswerthes feststellen können, wenn es nicht das negative Ergebniss seiner Untersuchung ist, dass nämlich nur in 6 Fällen auffallende Gedächtnissschwäche beobachtet wurde. Freilich hat er, da die Krankengeschichten auf so feine Unterschiede, wie sie Zacher's Fall bot, fast nie eingehen, sich auch nicht auf eine Untersuchung in diesem Sinne einlassen können. Es ist das bedauerlich, weil vielleicht gerade mit Hilfe solcher feinen Untersuchungen und Unterscheidungen der einzelnen psychischen und vielleicht auch intellectuellen Störungen die Diagnostik sehr gefördert wird, sodass wir erst von der Zukunft, nachdem mehr und mehr diese Einzelheiten beachtet und aufgezeichnet sind, aus der Benutzung des dann vorliegenden Materials einen Fortschritt für die Diagnose und damit für die Therapie erhoffen dürfen.

In Bezug auf den Sitz der Geschwulst in den verschiedenen Abschnitten des Stirnhirnes kommt Schuster, der allerdings ein grösseres Material als Müller seiner Untersuchung zu Grunde gelegt hat, zu einem etwas anderen Ergebniss als dieser. Nach ihm zeichnet sich die Erkrankung des Präfrontralgebiets durch allgemeine psychische Stumpfheit ohne Erregungszustände aus und besonders die des linksseitigen, ausserdem aber durch das häufigere Auftreten der hypomanischen Zustände, Witzelsucht und der psychischen Störungen, wie sie bei Moral Insanity vorkommen. Auch ist es nicht gleichgiltig, ob die Geschwulst mehr in der Tiefe oder im Mark sitzt. So sprechen z. B. die Störungen, welche unter dem Bilde einer progressiven Paralyse oder mit einer gesteigerten gemüthlichen Erregbarkeit und mit maniakalischen Zuständen einhergehen, mit Wahrscheinlichkeit für den Sitz der Geschwulst in der Hirnrinde.

Ich habe im Vorstehenden nur den für uns wichtigen Kern der an interessanten und bedeutungsvollen Einzelheiten reichen Arbeit ausgeschält. Aber so viel lässt sich erkennen, dass, wenn sie auch unser Verlangen nach einem typischen Zeichen einer Stirnhirngeschwulst nicht ganz erfüllt, sie uns nach ihrem Studium doch nicht ganz hoffnungslos zurücklässt. Zwar müssen wir darauf verzichten, in dem Symptom der Moria und Witzelsucht den ersehnten Führer durch die Schwierigkeiten der Feststellung des erkrankten Herdes zu sehen, aber es bleibt uns doch das Recht erhalten, durch das Symptom uns zuerst an das Stirnhirn erinnern zu lassen. Und wenn wir gelernt haben, dass Verwirrtheit, Delirien und ähnliche Zustände nie, Manie nur ganz ausnahmsweise durch die Stirnhirngeschwülste hervorgerufen werden, dass das Hinzutreten hysterischer und neurasthenischer Erscheinungen zu den Allgemeinerscheinungen einer schon vermutheten oder diagnosticirten Hirngeschwulst uns im Allgemeinen für die Angabe des Sitzes derselben nur die Wahl zwischen dem Stirnhirn und Occipitallappen lässt, sind uns mit diesen Feststellungen nicht Anhaltspunkte gegeben, die, so geringfügig sie erscheinen mögen, im gegebenen Falle doch von ausschlaggebender Bedeutung werden können?

Nehmen wir dazu noch die vorn erwähnten somatischen Erscheinungen, die Ataxie, den Schwindel, die, wie in dem einen Falle Hönig's ausgeprägte Rumpfmuskelschwäche, einseitige Papillenschwellung, Sprachstörungen, einseitige Paresen, die besprochenen besonderen Erscheinungen der Percussion u. A., so muss man, meine ich, zugeben, dass, wenn namentlich auch die Anamnese einige Anhaltspunkte liefert, uns doch eine Reihe von Hilfsmitteln zu Gebote steht, die es uns ermöglichen werden, wohl häufiger als bisher die richtige Diagnose zu stellen und noch zu rechter Zeit für die Behandlung einen Wegweiser zu erhalten. Dass trotz der sorgfältigsten Abwägung dann und wann die unternommene Operation einen Irrthum aufdeckt, zu einer ergebnisslosen Probeeröffnung des Schädels wird oder den Endausgang beschleunigt, darf mit Rücksicht auf das schwierige Gebiet, auf dem wir uns bewegen, nicht Wunder nehmen.

Ist es gelungen, das Vorhandensein einer Geschwulst festzustellen, so kann, wie ich schon früher hervorhob, unter Umständen die Bestimmung ihrer Art von grösster Wichtigkeit werden. So verfüge ich über einen Fall, in dem meine bestimmte Annahme, dass die schnell und in höchst gefährlicher Weise sich verschlimmernden Erscheinungen durch ein Gumma verursacht seien, dem Kranken das Leben gerettet haben dürfte. Sofort von mir vorgenommene intravenöse Sublimateinspritzungen nach Bacelli beseitigten in einigen Tagen die schwersten

Erscheinungen und die binnen noch nicht dreier Wochen erfolgte völlige Heilung hat seit den bisher verflossenen 5 Jahren angehalten. Es ist ohne Weiteres klar, dass die Erkennung, ob es sich in dem gegebenen Falle um ein Gumma, Sarkom, einen Tuberkel, eine Gliomcyste oder um einen Echinococcus handelt, nicht gleichgiltig ist, sowohl was die Aussichten des Kranken mit oder ohne Operation, als was die Ausführung der Operation betrifft.

Wenn ich mich hier darauf beschränken will, die Bedingungen zu ergründen, die die Diagnose des Hirnechinococcus ermöglichen, so ist es zunächst nicht überflüssig, zu bemerken, dass bei uns in Deutschland, sowie in den meisten civilisirten Ländern der Hirnechinococcus eine ziemlich seltene Erkrankung darstellt. Und das, obgleich er nach der Leber und der Bauchhöhle (z. B. Netz) das Hirn in 3. Reihe bevorzugt.[1]) Neisser[2]) fand bei seiner Zusammenstellung von 783 Fällen von Echinococcus das Gehirn mit 7 Proc. betheiligt, während Finsen[3]) von 255 Echinokokken allein 230 in der Bauchhöhle fand. Diese Seltenheit des Hirnechinococcus wurde bisher von anderen Autoren bestätigt. So betonte sie Mitchell Stevens[4]), indem er unter Anderem darauf hinwies, dass unter 100 in Guy's Hospital beobachteten Hirngeschwülsten nur einmal ein Echinococcus gefunden sei. Seydel[5]) fand unter 100 Tumoren keinen Echinococcus, v. Beck[6]) ebenfalls keinen unter 50 Geschwülsten. Und Allen Starr[7]), der doch bekanntlich 600 Fälle von Hirngeschwülsten zusammengestellt hat, sagt gar, dass in Amerika (damit meint er aber wohl nur die Vereinigten Staaten oder wenigstens nur Nordamerika), eine Gehirncyste von parasitärem Ursprunge eine Curiosität sei. Dagegen stellte Frey[8]) fest, dass die Leber in 47 Proc., die Lungen in 12 Proc., die Nieren in 10 Proc., die Schädelhöhle in 9 Proc. der Fälle betroffen sei.

---

1) S. Davaine, Traité des entozoaires. Paris 1860. S. Eulenburg's Realencyclopädie. 3. Aufl. Bd. 8. S. 621. (Bruns.)

2) Neisser, Die Echococcenkrankheit. Berlin 1877.

3) Finsen, cit. bei Bruns, Eulenburg's Realencyclopädie a. a. O.

4) Mitchell Stevens, A case of cyst of the brain etc. Brit. med. Journ. 19. Jan. 1900. S. 147.

5) Seydel, Ueber Operabilität von Gehirntumoren. 22. Congress d. deutschen Gesellschaft f. Chirurgie. S. 32.

6) v. Beck, Beitrag zur Pathologie und Chirurgie des Gehirns. Bruns' Beitr. z. klin. Chirurgie. Bd. 12. S. 1.

7) Allen Starr, Hirnchirurgie. 1894. S. 135.

8) Frey, Beitrag zur Lehre von der Taenia echinococcus. Dissertation. Berlin 1882.

Unter den 227 operirten Geschwülsten der Tabellen von Bergmann's[1]) sind 11 Echinococcen, also fast 4 Proc., aufgeführt. Eine interessante Uebersicht haben Vegas und Cranwell[2]) gegeben in einem Bericht über die Häufigkeit des Echinococcus in Argentinien. Sie fanden in der Periode 1875—1899 unter 943 Echinokokken 15 im Gehirn, aber nur einen bei einem Erwachsenen von 15 Jahren; die übrigen 14 Kranken standen im Alter von 5—15 Jahren. Während nun die relative Häufigkeit des Hirnechinococcus in den verschiedenen Ländern ungefähr gleich ist, schwankt die absolute in weiten Grenzen. So ist er nicht sehr selten in Australien und namentlich in Argentinien, dem Lande, das am meisten unter der Echinokokkenkrankheit leidet. Berichtet doch Esteves[3]) in seinem neuesten Aufsatze allein über 10 Fälle operativer Behandlung des Hirnechinococcus aus Argentinien, unter ihnen 4 selbsterlebte. Und auch Rumänien scheint über einen grossen Reichthum zu verfügen.[4])

Wie in anderen Organen kann der Echinococcus natürlich auch im Gehirn in der Mehrzahl auftreten, wenn das auch seltener vorkommt.[5]) P. Serieux und Roger Mignot[6]) veröffentlichten im vorigen Jahre einen Fall, in dem mehr als 20 Echinokokken gefunden wurden, allein 6 in beiden Schläfenlappen, von Erbsen- bis Haselnussgrösse. In solchem Falle wird die Diagnose der Geschwulstart natürlich unmöglich. Sie ist bisher auch bei dem einzeln auftretenden Echinococcus nur äusserst selten gestellt worden, wie ich schon früher hervorgehoben habe. Es erscheint das natürlich, solange der Echinococcus eine gewisse Grösse nicht überschreitet, da er in diesem Zustande nur dieselben Erscheinungen hervorruft, wie jede andere gleichgrosse Hirngeschwulst, allerdings mit der Einschränkung, dass, wenn psychische Störungen auftreten, sie sich häufiger als bei den anderen Geschwülsten in Erregungszuständen, Deliranten- und Verwirrtheitszuständen, sowie in der Form der progressiven Paralyse äussern.[7])

1) E. v. Bergmann, Chirurgische Behandlung von Hirnkrankheiten. S. 303.

2) Herrera Vegas und Cranwell, Internat. medicin. Congress zu Paris. 1900. Cit. bei Jonnesco, Kistul idatic al ceerului și tratamentul său chirurgical. Revista de chirurgie. Febr. 1902. Nr. 2. (Rumänisch.)

3) Esteves, Sur les consequences éloignées des kystes hydatique du cerveau. Le Progrès méd. 1902. Nr. 7.

4) S. Jonnesco, a. a. O.

5) Kutsche (Baumgarten, Arbeiten auf dem Gebiete der path. Anatomie und Bakteriologie. Bd. 2, 1896, S. 225) berichtet über 7 Fälle.

6) P. Serieux und Roger Mignot, Corticale Taubheit mit Paralexie und Gehörshallucinationen in Folge von Echinococcus im Gehirn. Soc. de neurol. de Paris 10. Jan. 1901, s. Neurolog. Centralbl. 1901. Nr. 10.

7) S. Schuster, a. a. O. S. 315.

Mit dieser Feststellung ist freilich vorläufig noch nicht viel gewonnen. Von grösserem Werthe wäre der Nachweis eines Echinococcus in einem anderen Organe bei einem Kranken, der an einer Hirngeschwulst leidet.[1]) Aber mit der bestimmten Annahme, dass nun auch diese ein Echinococcus sein müsse, kann man doch einem Irrthum verfallen, wie ein von Bruns[2]) erlebter Fall beweist. In Ländern oder Gebieten, in denen der Echinococcus häufig vorkommt, wird man natürlich eher die Vermuthung oder Annahme eines Hirnechinococcus aussprechen dürfen, und Esteves[3]) (Buenos-Aires) gesteht auch ganz offen, dass er bei Kranken, die auf dem Lande wohnen, und bei denen eine Geschwulst in der Lunge, Leber oder im Gehirn entdeckt wird, immer zuerst an Echinococcus denkt. Verschiedene Umstände können eine solche Vermuthung noch sicherer erscheinen lassen. So veröffentlichte Reunie und Crago[4]) folgenden interessanten Fall:

Bei einem 13jährigen, aus gesunder Familie stammenden, selbst gesunden Knaben von guter Intelligenz, der aber vor 7 Jahren eine schwere Hirnerschütterung erlitten hatte, ohne dass jedoch Störungen zurückgeblieben wären, traten nach und nach im Verlaufe fast eines Jahres Kopfschmerzen, Erbrechen, Abnahme des Gedächtnisses, Schwäche in den Gliedern, rechts fast völlige Lähmung, linksseitige Ptosis, Lähmung des linken Rectus internus, doppelseitige Neuritis optica, die aber links stärker war, träge Pupillenreaction, Parese des rechten unteren Facialis, Schwäche in der Zunge, Speichelfluss, Stupor, Articulationsstörungen, Aphasie und Alexie auf. Dazu fand sich percutorisch eine eigenthümliche Resonanz über dem linken Stirnbein, über dem übrigens die Kopfschwarte auffallend zart war. Die mit Rücksicht auf die angeführten typischen Symptome in den linken Stirnlappen verlegte Geschwulst wurde als Echinococcus angesprochen im Hinblick auf das Fehlen von Tuberculose, auf die langsame Entwicklung, die anamnestisch festgestellte Beschäftigung des Knaben mit Hunden und den eigenartigen Percussionsbefund über dem Stirnhirn, und diese Annahme wurde durch die Operation bestätigt.

Und aus ähnlichen Gründen wurde von Esteves in dem eben erwähnten Falle die Diagnose auf Echinococcus ausgestellt. Er sowohl wie Reunie und Crago fanden, genau wie ich in meinem Falle,

1) Krüger, Ein Fall von Echinococcus des Gehirns, der Leber und des Bauchfells nebst einigen Bemerkungen zur sogen. Spätepilepsie. Psychiatrische Wochenschr. 1900. Nr. 42.

2) Bruns, Gehirnparasiten. Eulenburg's Realencyclopädie. 3. Aufl. Bd. 8. S. 623.

3) Esteves, Kyste hydatique du lobe frontal gauche. Opération. Grande perte de liquide céphalo-rachidien. Guérison. Le progrès médical. 1899. Nr. 51.

4) George E. Reunie and Crago, Hydatid cyst of the left frontal region of the brain. Operation. Recovery. Australasian medical gazette. 1900. 20. Juli. Ref. Neurolog. Centralbl. 1902. Nr. 8.

bei der Percussion einen eigenartigen Schall; er bezeichnet ihn als un son clair avec sensation de vide, ganz verschieden von dem Schall an den anderen Schädelpartien. Bei meinem Kranken war die Schallveränderung, wie ich schon früher hervorgehoben habe, eine ganz auffallende, und offenbar viel stärker ausgesprochen als in jenen Fällen. Und hatte ich doch sogar dabei im percutirenden Finger das bestimmte Gefühl, dass er eine prall mit Flüssigkeit gefüllte Höhle unter sich habe. Diese percutorischen Eigenthümlichkeiten sind ohne Zweifel ein hervorragendes Hilfsmittel für die Diagnose des Echinococcus. Allerdings werden sie sich nur bei einer gewissen Grösse der Blase einstellen und bei Sitz derselben in oder nahe der Hirnrinde. Eine grössere Sicherheit erfährt natürlich die Diagnose, wenn wie in meinem Falle der Schädel von dem unterliegenden Echinococcus örtlich stärker vorgewölbt, der Knochen, wie in dem Falle von Mudd[1]), deutlich verdünnt oder, wie aus einigen Fällen bekannt, sogar ganz zerstört wird, sodass die nur von der Haut überzogene, von einem Knochenrande umgebene Geschwulst deutlich fluctuirend hervorragt oder in die Nasenhöhle einbrechend ihren Inhalt entleert, oder, wenn in die Augenhöhle eingedrungen, Exophthalmus erzeugt. Gerade diese Zerstörung des Knochens einfach durch Druck ist dem Echinococcus viel mehr eigen als anderen Geschwülsten. Im Zweifelsfalle würde ich nicht anstehen, in der von Kocher empfohlenen Weise durch eine durch den Schädel ausgeführte Probepunction die Diagnose zu sichern, bei deren positivem Ergebniss natürlich die schon vorbereitete Operation sofort zu folgen hätte. Denn nur in einer Operation kann die Behandlung bestehen, ausser wenn schon, wie in dem Falle Westphal's, die Blase nach aussen durchgebrochen ist und nun von innen her ausgestossen wird. Auf eine solche höchst seltene Naturheilung oder auf die Möglichkeit der Einkapselung mit Stillstand in der Entwickelung, Resorption oder Verkalkung der Geschwulst darf man sich selbstverständlich nicht verlassen. In der Regel erfolgt, wie bei jeder anderen Hirngeschwulst, die nicht entfernt ist, eher oder später, je nach ihrem langsameren oder schnelleren Wachsthum, durch sie der Tod.

Die Operation hat im Ganzen nicht die guten Erfolge gebracht, die man, weil der Echinococcus an und für sich ja nicht bösartig wirkt und Recidive bei sorgfältigem Vorgehen nicht zu erwarten sind, vielleicht erwartet hatte. Es drohen eben hier genau dieselben Gefahren wie bei jeder Hirnoperation, Shok, Verblutung und Hirnödem,

1) Mudd, Americ. Journ. of med. sc. 1902. April. Ref. Centralbl. f. Chirurgie. 1893. Nr. 31.

Meningitis. Es ist erklärlich, dass in meinem Falle der Tod wenige Stunden nach der Operation folgte. Die plötzliche Entleerung der Cyste und dadurch so schnelle Druckentlastung des Gehirns musste zu dem gefürchteten Hirnödem führen, konnte aber auch zahlreiche capilläre Blutungen verursachen[1]); das Ausstopfen der Höhle mit Gaze konnte den beklagenswerthen Ausgang nicht abwenden. Schon gleich nach diesem Erlebniss hatte ich die Ueberzeugung gewonnen, dass bei langsamer Entleerung der Knabe die Operation wohl überstanden hätte. Diese darf man aber nicht mit dem Messer, sondern nur mit der Spritze vornehmen. Ob bei meinem Kranken auf den unglücklichen Ausgang vielleicht auch eine Eröffnung des 3. Ventrikels Einfluss gehabt hat, konnte ich wegen des Verlustes des Präparates nicht feststellen. Bei der Grösse der Cyste, die nicht nur bis an den Ventrikel reichte, sondern ihn sogar auf die andere Seite drängte und dabei natürlich seine Decke ganz gewaltig verdünnte, ja möglicher Weise zerstörte, erscheint diese Annahme gar nicht unwahrscheinlich. Verco[2]) hat gefunden, dass von 57 Echinokokken nicht weniger als 15 in den Ventrikeln entstanden waren oder bei ihrem Wachsthum in sie eingebrochen waren; von den übrigen waren 5 nur durch eine äusserst dünne Wand vom Ventrikel getrennt. Man läuft also Gefahr, mindestens einmal in 3 Fällen, in denen man operirt, den Ventrikel zu eröffnen. Wenn nun auch diese Gefahr nicht ganz so bedeutend ist, als sie Chipault[3]) schildert, nach dem eine breite Eröffnung der Ventrikel stets in mehreren Stunden den Tod unter Temperatursteigerung und Krämpfen herbeiführen soll, — die Beobachtung Esteves' ist ja gleich selbst ein Beweis vom Gegentheil, auch führt er noch mehrere Gegenbeispiele an —, so ist sie doch gross genug, um ernstlich bei jedem geplanten Eingriffe in Rechnung gezogen zu werden. Ganz abgesehen davon, dass reichlicher Abfluss der Ventrikelflüssigkeit an sich gefährlich werden kann, wie die Geschichte ihrer Drainage lehrt, besteht bei dauerndem Ausfluss immer die Gefahr der auch spät noch hinzutretenden Infection und dadurch tödtlichen Meningitis. Ich habe deshalb sofort nach dem traurigen Ausgang der Operation für mich die Forderung aufgestellt, dass ich in einem zweiten Falle den Sack erst entfernen dürfte, nachdem ich die Cyste nicht mit dem Messer geöffnet, sondern durch Punction mit der Spritze ganz langsam, und

1) S. Harvey Cushing, Einfluss von Hirncompression auf den intracraniellen Kreislauf. Mittheilungen aus den Grenzgebieten der Medicin u. Chirurgie. Bd. 9. S. 789.

2) Verco, cit. bei Esteves, Le Progrès médic. 1899. Nr. 51.

3) Cit. bei Esteves, am gleichen Orte.

um so langsamer, je grösser sie wäre, entleert hätte. Ich habe auch auf Grund meiner Erfahrung am Leberechinococcus [1]) und der Behandlungsweise desselben nach Bobrow erwogen, ob man nicht auch ähnlich beim Hirnechinococcus vorgehen dürfe, dass man nämlich nach Entleerung der Cyste durch Punction vorsichtig mit einer nicht giftigen Lösung, also der von mir empfohlenen Formalinglycerinlösung auswasche, worauf man sie wieder mit Kochsalzlösung füllen könne, die kleine Stichöffnung übernähe und die Cyste sitzen lasse. Diesen Plan, wenigstens soweit er das Sitzenlassen der Cyste betrifft, möchte ich auf Grund der neuesten Arbeit Esteves'[2]) über den Hirnechinococcus zur bestimmten Forderung erheben. Esteves, der nach der Exstirpation des Echinococcus in 10 Fällen so gute unmittelbare Erfolge gesehen hatte, machte die Entdeckung, dass dieser Erfolg nur in dem ersten seiner eigenen Fälle aus dem Jahre 1894, den er die folgenden 3 Jahre verfolgte, angehalten hatte, in den anderen 3 Fällen aber nur kurze Zeit anhielt. Sowohl in dem hier schon erwähnten aus dem Jahre 1899 als in zwei seitdem operirten blieb die durch die Operation erzielte Heilung nur 3, 4 oder 5 Monate bestehen. Nach dieser Zeit veränderte sich der Charakter, die Kranken zeigten Reizbarkeit, phantastisches Wesen, ihre Intelligenz liess nach, das Gedächtniss schwand, sie lachten und weinten grundlos, bekamen wieder die früher vorhandenen Krämpfe oder wurden überhaupt erst von ihnen befallen und es erfolgte endlich im Coma der Tod. Alles das spielte sich ziemlich schnell ab. Im ersten, Mai 1899 operirten Falle, innerhalb eines Monats, im zweiten, welcher 4 Monate gesund blieb, innerhalb 5 Monaten; den dritten Kranken, welcher, im Juli 1901 operirt, im November wieder erkrankte und Mitte December wieder ins Krankenhaus eingeliefert wurde, nahmen seine Eltern in einem Zustande, der baldigen Tod erwarten liess, im Januar 1902 wieder heraus. Da in sämmtlichen 3 Fällen aus Besorgniss vor einer event. secundären Ventrikeleröffnung nach Entfernung des Sackes die Dura mater wieder sorgfältig vernäht und der Schädel hermetisch verschlossen war, hegte Esteves die Befürchtung, dass die bei der Entfernung des Sackes das Gehirn treffende Flüssigkeit zu einer neuen Erkrankung Anlass gegeben haben könnte.[3]) Die daraufhin am Hunde von Dr. Vinas angestellten Versuche waren ergebnisslos. Die Probepunction ergab

1) F. Franke, Ueber eine neue Behandlungsmethode des Leberechinococcus. Deutsche Zeitschr. f. Chirurgie. Bd. 57. S. 583.

2) Esteves, Sur les conséquences éloignées des kystes hydatiques du cerveau. Le Progrès médic. 1902. Nr. 7.

3) Er berichtet über einen in dieser Beziehung sehr warnenden, im December

im 2. Falle bacillenfreie, mit Gehirnkrümeln gemischte trübe Flüssigkeit und das Vorhandensein einer Cyste, da sich die Spitze der Canüle frei im Innern bewegen liess, die wir also als traumatische Cyste auffassen müssen. Esteves hat es unterlassen, in diesem Falle die nach meiner Auffassung einzig richtige praktische Folgerung zu ziehen, nämlich auf die Gefahr eines dauernden Abflusses von Ventrikelflüssigkeit sofort den Schädel wieder zu öffnen und die Cyste unter Tamponade heilen zu lassen. Dann wäre das Mädchen vielleicht gerettet worden. Esteves hat das nicht gethan, weil er eine etwas andere Auffassung von dem Vorgang hat, als ich sie mit dem Worte traumatische Cyste ausdrückte. Während ich diese als die Folge der directen Verletzung des Gehirns durch die Ausschälung des Echinococcus mit folgendem hermetischen Verschluss der Wunde ansehe, vermuthet Esteves eine Erweichung, die auf das mit der temporären Resection des Schädels verbundene Trauma zurückzuführen sei.

Es ist nöthig, diesen Unterschied festzustellen, weil er von Bedeutung ist für die Schlüsse, welche man aus den auffallenden Beobachtungen Esteves' für die Behandlung zu ziehen hat, die, wenigstens soweit Esteves und ich in Betracht kommen, in Folge dieser verschiedenen Auffassung auch verschieden ausfallen. Esteves schlägt vor, um nun sowohl die temporäre Resection, die vermeintliche Ursache jener „Erweichung", als auch die secundäre Eröffnung des Ventrikels zu umgehen, die Echinococcuscyste einfach durch Punction zu entleeren, ein Eingriff, der ja schon an anderen Organen gute Erfolge gezeitigt hat und nöthigenfalls ohne Gefahr wiederholt werden könne. Meiner Meinung nach übersieht Esteves bei seinem Vorschlage zweierlei, erstens, dass der Hirnechinococcus in einem Organe sitzt, dessen Hülle, der Schädel, nicht nachgiebig ist, eine Eigenthümlichkeit, die bei der Punction eines grossen Echinococcus lebensgefährlich wirken müsste Denn man würde ja durch die Aspiration geradezu künstlich Hirnödem herbeiführen, da der bestehende Hindruck nicht einfach aufgehoben, sondern in einen negativen umgewandelt würde. Womit soll sich der entstehende grosse leere Raum füllen? Sodann scheint Esteves zu vergessen, dass es Echinokokken giebt, deren Inhalt nicht einfach Flüssigkeit mit Häkchen und Scolices ist, sondern aus vielen kleinen und grossen Bläschen, ja einem wirklichen, dicken, zähen Brei von Bläschen bestehen

1899 von Vegas operirten Fall, bei dem wegen wieder aufgetretener Symptome nochmals eine Operation nothwendig wurde: man fand an der alten Operationsstelle eine Aussaat von Bläschen. „Il est donc probable qu'il s'est agi d'un cas de reproduction".

kann, wie ich es erst wieder zwei Tage vor Abschluss dieser Arbeit bei der Operation eines Leberechinococcus erlebte. Was kann da die Punction nützen?

Mein Vorschlag geht deshalb dahin, bei geöffnetem Schädel die Punction vorzunehmen. Die Trepanation bezw. temporäre Resection lässt sich jetzt mittelst der Fraise, Gigli'schen Säge, rotirenden Kreissäge so verhältnissmässig milde ausführen, dass sie kaum noch schwere Schädigungen des Gehirns zur Folge haben wird. Unter Umständen, bei eintretendem Shock, zu starker Blutung, ungünstiger Chloroformwirkung, kann man nach Horsley die Operation zweizeitig machen, ein Vorschlag, den neuerdings Sommer [1]) vom psychiatrischen Standpunkte als Grundsatz für die Chirurgie empfiehlt, also die Punction verschieben. Bei breigem Inhalte wird man, weil diese eine so plötzliche Entleerung in einem Schusse, wie in meinem Falle, nicht zulässt, vorsichtig incidiren und den Inhalt langsam entfernen können. Und nach der Entleerung wird man den Sack mit steriler Kochsalzlösung füllen und kann nun unbesorgt den Schädel wieder schliessen, nachdem man die Oeffnung im Sack noch besonders durch eine feine Catgutnaht geschlossen hat. Im geeigneten Falle, beim Nachweis einer dicken Sackwandung, würde ich die vorhergehende temporäre Füllung mit der von mir für die Behandlung des Leberechinococcus vorgeschlagenen Formalinglycerinlösung, bei der natürlich jede Benetzung des Gehirns ängstlich zu vermeiden wäre, für erlaubt halten. Kleine Echinokokken wird man unbedenklich, wie jede andere Geschwulst von gleicher Grösse, ausschälen dürfen.

1) Sommer, Zur Diagnostik und chirurgischen Behandlung des Hydrocephalus internus und der Kleinhirntumoren. Beiträge zur psychiatrischen Klinik. Bd. 1. Heft 1. S. 21.

XII.

Aus der Rostocker Chirurgischen Universitätsklinik des
Prof. Dr. W. Müller.

Ueber Fibrome des Halses mit Beziehungen zum Rückenmark.

Von

Dr. E. Boerner,
Oberarzt im Inf.-Reg. 52, kommandirt zur Klinik.

In seiner Arbeit über die Fibrome des Halses hebt Quervain (1)*) hervor, dass dieses Kapitel der Halschirurgie in der deutschen Literatur der letzten 10 Jahre fast unberücksichtigt gelassen worden ist und findet eine Erklärung hierfür darin, dass diese Tumoren selten und weder von praktisch-chirurgischer, noch pathologisch-anatomischer Bedeutung sind. In der That wird jeder, der die einschlägigen Publicationen einer Durchsicht unterzieht, bestätigen müssen, dass die Literatur der Halsfibrome nur eine sehr kleine im Vergleich zu anderen Gebieten der Chirurgie ist; auch scheint mir die von Quervain hierfür gegebene Begründung die richtige zu sein, dass nämlich diese Geschwülste im Allgemeinen keinen Anspruch auf besonderes Interesse erheben dürfen.

Wenn mein hochverehrter Chef, Herr Professor W. Müller, mich trotzdem veranlasst hat, in Folgendem einen Fall von Halsfibrom mitzutheilen, so geschah dies darum, weil dieser sowohl hinsichtlich seiner klinischen Symptome, als des Erfolges des operativen Eingriffes einer besonderen Beachtung werth erscheint.

Derselbe wurde im W.-S. 1901/02 in der Rostocker chirurgischen Universitätsklinik beobachtet, und ich lasse zunächst seine Krankengeschichte folgen.

Der 14 Jahre alte Patient Wilhelm S., aus gesunder Familie stammend, war angeblich bis zum Juli 1900 stets gesund, als er ohne besondere Veranlassung mit allmählich zunehmenden Schmerzen in der rechten Schulter, die in den Arm ausstrahlten, erkrankte. Zu gleicher Zeit bemerkten die Eltern an der rechten Halsseite des Knaben eine rundliche Geschwulst,

*) Die in Klammern stehenden Ziffern beziehen sich auf das am Schlusse der Arbeit befindliche Literaturverzeichniss.

die in der Folgezeit langsam gewachsen sein soll. Während die Schmerzen mehr und mehr schwanden, trat eine zunehmende Schwäche des rechten Armes, dann im Laufe der nächsten Monate Steifigkeitsgefühl und Zittern bei Bewegungen im rechten Bein und zunehmende Schwäche auch im linken Arm ein.

In diesem Zustande wurde Patient am 8. November 1900 in die Rostocker medicinische Universitätsklinik aufgenommen. Hier traten, wie aus der mir von Herrn Professor Martius zur Verfügung gestellten Krankengeschichte hervorgeht, bereits innerhalb der nächsten Wochen zunehmende spastische Symptome auch im linken Beine auf.

Alle Erscheinungen nahmen in den nächsten Monaten zu und am 7. October wurde Patient zur Operation eines Tumors der rechten Halsseite, auf den die nervösen Symptome bezogen werden konnten und der langsam grösser geworden war, in die chirurgische Universitätsklinik verlegt. Der Verdacht, dass der erwähnte Halstumor in causaler Beziehung zu den spinalen Symptomen stehe, war schon wiederholt erwogen worden, aber auch wieder in Zweifel gezogen, umsomehr, als der Halstumor eine gewisse, wenn auch geringe Beweglichkeit gegen die Unterlage hatte. So blieb es zweifelhaft, ob es sich um zwei von einander unabhängige Erkrankungen handle, eine spinale, die dann in ihren Symptomen wohl am meisten an die amyotrophische Lateralsklerose erinnerte, und einen Tumor des Halses, welcher der Wirbelsäule seitlich aufzusitzen schien, oder aber dass die spinalen Symptome durch den Tumor bedingt waren. Da letztere Annahme Vieles für sich hatte und ohne Operation die Prognose in jedem Falle eine traurige war, musste die Operation berechtigt erscheinen.

Bei der Aufnahme in die chirurgische Universitätsklinik wurde folgender Befund festgestellt. Patient ist ein mässig genährter, elender Knabe mit blasser Gesichtsfarbe. Die Pupillen sind beiderseits gleich, über mittelweit, reagiren auf Lichteinfall und Convergenz prompt. Augenspiegelbefund normal. Keine Gesichtsfelddefecte. Bewegungen der Zunge und des Gaumens normal. Lippen ohne Besonderheit. Puls etwas klein, Frequenz 68. Patient befindet sich dauernd in liegender Stellung und vermag sich nicht aufzurichten; setzt man ihn auf, so sinkt beim Fortfallen der Unterstützung die Wirbelsäule nach vorn zusammen wie bei spinaler Kinderlähmung der Rückenmusculatur; die Rückenmuskeln sind stark atrophisch. Die grobe Kraft beider Arme und Hände ist bedeutend herabgesetzt und es findet sich eine auffallende Atrophie der Mm. interossei, des Thenar und Hypothenar, sowie eine weniger starke der Streckmusculatur des Vorderarms — besonders des M. supinator longus — und der Mm. biceps, triceps und deltoïdeus am Oberarm. Biceps- und Tricepssehnenreflexe sind erhöht. Die elektrische Untersuchung ergiebt in den vorhandenen Muskelfasern keine Entartungsreaction; die Contractionsstärke ist entsprechend der Atrophie herabgesetzt. An den unteren Extremitäten findet sich dagegen keine Atrophie. Bei der Functionsprüfung zeigt sich, dass beiderseits die Bewegungen im Hüft- und Kniegelenk nur langsam unter starkem Zittern der Extremitäten vor sich gehen und dass dabei von dem Patienten anscheinend ein beträchtlicher Muskelwiderstand in den Antagonisten überwunden werden muss. Beide Füsse stehen in Equinusstellung und es kann der linke nur wenig, der rechte überhaupt nicht activ dorsal flectirt werden. Bei der Ausführung passiver Bewegungen

fühlt man einen bedeutenden Muskelwiderstand, während die Gelenke selbst frei sind. Sämmtliche Sehnen- und Muskelreflexe an den unteren Extremitäten sind auffallend erhöht; beiderseits starker Fussklonus.

Störungen der Sensibilität, sowie von Seiten der Blase und des Mastdarmes, fehlen.

An der rechten Seite des Halses befindet sich nach hinten vom M. sternocleidomastoideus in dem von diesem Muskel, dem M. trapezius und der Clavicula begrenzten Dreieck ein etwa gänseeigrosser, ziemlich harter, nur wenig gegen die Unterlage verschieblicher Tumor mit glatter Oberfläche. über den die Haut unverändert hinweg zieht. Derselbe ist von seiner Umgebung ziemlich gut abgrenzbar und lässt sich bis an die Wirbelsäule verfolgen.

Diagnose: Tiefer (periostaler?) Halstumor (Fibrom? Fibrosarkom? Neurofibrom? Sarkom?) vielleicht mit Beziehung zu den spinalen Symptomen.

Operation: (Prof. Müller) am 11. October 1901 in Chloroformnarkose.

Hautschnitt längs des hinteren Randes des M. sternocleidomastoideus. Nach Durchtrennung des Platysma myoides kommt man direct auf den von einer dünnen Bindegewebskapsel umgebenen Tumor. Derselbe wird ohne besondere Mühe zum grössten Theil stumpf ausgeschält; der N. accessorius, der in der Kapsel verläuft, wird freipräparirt und zur Seite gezogen; ein anderer, ebenfalls in der Kapsel verlaufender, etwas platt gedrückter, mittelstarker Nerv des Plexus brachialis muss wegen seiner zu innigen Beziehung zur Geschwulstoberfläche durchtrennt werden. Der Tumor geht mit einem fingerdicken Stiel an die Halswirbelsäule heran. Nachdem er nach allen Seiten hin stumpf freigelegt ist, wozu die Durchschneidung des M. sternocleidomastoideus nöthig geworden war, sieht und fühlt man ihn in einem Foramen intervertebrale, dem fünften oder sechsten, der Wirbelsäule fest aufsitzen. Bei dem Versuch, den Tumor hier mit der geschlossenen Cooper'schen Schere stumpf abzulösen, reisst derselbe ab und es kommt zu einer starken venösen Blutung in der Gegend des Foramen transversarium (Vena vertebralis?) Der in dem stark erweiterten Foramen intervertebrale noch sichtbare kleinhaselnussgrosse Tumorrest wird leicht stumpf entfernt. Tamponade, worauf die Blutung steht; letztere hatte aber eine genaue Abzählung der Wirbelhöhe verhindert.

Nach der Operation ist der Puls sehr frequent und fadenförmig, weshalb sofort ein Liter physiologischer Kochsalzlösung subcutan gegeben wird. Nach dem Erwachen kann der rechte Arm activ nicht erhoben werden. In seinem subjectiven Befinden macht Patient am Abend nicht den Eindruck, als habe er eine eingreifende Operation überstanden. Der Puls hob sich im Laufe des Tages und war schliesslich ziemlich kräftig, blieb aber auffallend frequent.

12. October. Temperatur am Morgen 38°. Puls ziemlich kräftig, frequent (140); Pat. klagt über Herzklopfen. Verband in der Nacht durchgeblutet; Erneuerung desselben mit Ausnahme des Tampons. Temperatur Abends 38,6°.

14. October. Puls frequent (140), mässig kräftig, Herzklopfen geringer. Temperatur Abends 38,9°. Bewegungen in den Hüft- und Kniegelenken bedeutend freier. Die Steigerung der Reflexe an den oberen und unteren Extremitäten, im Besonderen der Fussklonus haben erheblich abgenommen.

15. October. Die Wunde sieht frischroth aus, secernirt wenig. Temperatur Abends 37,4° C. Puls mässig kräftig, Frequenz 100.

16. October. Man fühlt bei passiven Bewegungen in den unteren Extremitäten fast keinen Muskelwiderstand mehr und dementsprechend werden die Beine auch activ frei bewegt. Temperatur normal, Pulsfrequenz 100, Herzklopfen geschwunden.

17. October. Mässige Dorsalflexion beider Füsse möglich.

18. October. Erneuerung des Tampons; die Wunde granulirt frisch. Puls kräftig, Frequenz 80.

1. November. Patient richtet sich zum ersten Male auf. Rechter Arm wird bis 90° erhoben.

7. November. Spasmus der unteren Extremitäten vollkommen geschwunden, Reflexe an Armen und Beinen normal.

26. November. Patient beginnt mit Gehbank zu gehen.

Die Besserung machte auch fernerhin Fortschritte, die Temperaturen waren seit dem 19. October, abgesehen von einer einmaligen Steigerung am 28. October auf 38°, vollkommen normal, die Pulsfrequenz schwankte in Grenzen von 76 und 80, das Herzklopfen kehrte nicht wieder und bei der Entlassung am 26. Januar 1902 konnte folgender Befund festgestellt werden.

Patient hat sich sehr erholt und geht ohne Stock sicher umher, doch hat sein Gang noch etwas Steifes und Tappendes an sich. Puls kräftig, regelmässig, Frequenz 80; kein Herzklopfen. Die Reflexe an den oberen und unteren Extremitäten sind normal. Der rechte Arm wird nur mit einiger Mühe bis zur Verticalen gehoben, im Uebrigen aber finden sich in keiner Extremität mehr Bewegungsstörungen. Die Muskelatrophien in den beschriebenen Muskelgruppen sind im Wesentlichen geblieben, doch hat trotzdem die grobe Kraft erheblich zugenommen.

An Stelle der Operationswunde findet sich eine breite, nicht eingezogene Narbe und unter ihr in der Tiefe neben der Wirbelsäule eine ausgedehnte Schwiele. Der rechte M. sternocleidomastoideus ist als harter, dünner Strang unter der Haut zu fühlen. In Folge von Narbenschrumpfung ist der Kopf etwas nach rechts geneigt.

Bei der Nachuntersuchung am 18. Februar 1902 wird folgender Befund festgestellt. Patient geht und läuft etwas ungeschickt, doch nicht in höherem Maasse, als auch viele andere Bauernknaben. In der Nähe der festen Narbe ein nässendes Ekzem. Die Schwiele an der rechten Halsseite hat sich nicht vergrössert. Der Kopf ist nur ganz wenig nach rechts geneigt. Bewegungen in beiden Armen und Beinen vollkommen normal, ebenso sämmtliche Reflexe. Die Musculatur der Arme ist kräftiger geworden und dementsprechend hat die grobe Kraft beider Hände zugenommen. Die atrophischen Muskelfasern haben sich nicht regenerirt. Patient verrichtet im elterlichen Hause kleinere Arbeiten, wie Holzhacken u. s. w.

Pathologisch-anatomische Diagnose (Pathologisches Institut): Birnförmiger Tumor, 9 cm lang, an der breitesten Stelle 4 cm, am verjüngten Theil 2,5 cm breit. Scharf begrenzt, umgeben von etwas lockerem Bindegewebe mit Gefäss- und Nervenstämmchen. Auf dem Durchschnitt ist der Tumor grauröthlich bis graugelb, je nach dem Blutgehalt. Bis auf Andeutung von Streifung völlig homogen, glasig, feucht; mässig feste Con-

sistenz. Mikroskopisch: Zellreiches Fibrom; lange Kerne, sehr kleine Zelleiber; die Zellen liegen den Fasern eng an. Eingeschlossen sind Ganglienzellen, Arterien und Venen, dagegen sind Nerven im Innern nicht gefunden worden, auch nicht bei Färbung nach Pal. Ein Nerv, der bogenförmig über den Tumor hinzog, wurde für sich untersucht und war nicht verändert.

Es handelte sich also um ein Fibrom des Halses von nicht unbeträchtlicher Grösse. Quervain (l. c.) theilt die Halsfibrome in drei Gruppen ein, je nach ihrer Lage vor, unter oder hinter dem M. sternocleidomastoideus und es würde hiernach der beschriebene Tumor zur letztgenannten Gruppe gehören.

Von Fibromen des Halses finden wir bei Quervain 25 Fälle aufgeführt; die Arbeit erschien 1899. In der Literatur der letzten 10 Jahre fand ich ausserdem noch je einen Fall von Zinn und Koch (2), von Heurtaux (3) und von Loewy und Löper (4) mitgetheilt, zu welchen dann noch der meinige treten würde. Es sind also meines Wissens bisher einschliesslich des meinigen 29 Fälle von Fibromen des Halses veröffentlicht, gewiss keine grosse Zahl.[1]) Die überwiegende Mehrheit derselben gehört zu der hinter dem M. sternocleidomastoideus gelegenen Gruppe; es bildet die Lage des Tumors in unserem Falle daher in dieser Hinsicht nichts Bemerkenswerthes. Um so interessanter ist aber seine Beziehung zur Wirbelsäule. Der birnförmige Tumor ging mit seinem verjüngtem Theile wie mit einem Stiel an die Halswirbelsäule heran, war mit derselben fest verwachsen und schickte noch einen Fortsatz durch ein stark erweitertes Foramen intervertebrale in den Wirbelkanal hinein, welcher hier, wie nach den klinischen Symptomen sichergestellt erscheinen muss, mit der Medulla spinalis bezw. ihren Häuten in Berührung trat.

Von Fibromen des Halses mit Beziehungen zur Wirbelsäule, nicht aber zum Rückenmark finden sich bei Quervain (l. c.) 6 Fälle aufgeführt.

1. Fall von Blandin. Fibröse Geschwulst unter dem linken M. trapezius von beträchtlicher Grösse, die mit dem 7. Halswirbeldorn verwachsen war.

2. Fall von Lebert. Grosses Fibromyxom adhärent, dem Querfortsatz des 7. Halswirbels.

3. Fall von Maissonneuve. Grosses Fibrom der linken Halsseite, fest mit den Dorn- und Querfortsätzen der Halswirbel verwachsen.

4. Fall von Browne. Grosses Fibrom der rechten Halsseite, mit dem Dornfortsatz des 2., dem Querfortsatz des 4. und 5. Halswirbels und ausserdem mit Acromion und Clavicula verwachsen.

---

1) Das Fibroma molluscum und die zur Gruppe der Keloïde gehörigen Fibrome habe ich nicht berücksichtigt.

5. Fall von Huguier. Grosses Fibrom der Nackengegend, nach vorn bis zum Warzenfortsatz reichend, mit den Dorn- und Querfortsätzen der oberen Halswirbel verwachsen.

6. Fall von Falck. Grosses Fibrom der linken Halsseite adhärent den Querfortsätzen des 3. bis 5. Halswirbels.

Weitere Fälle dieser Art habe ich in der mir zugänglichen Literatur nicht gefunden. Dass ein in der Nähe der Wirbelsäule gelegenes Fibrom gelegentlich auch einmal mit derselben verwächst, bildet ja auch nichts Besonderes und erscheint der Erwähnung kaum werth. Auch würde ein Fibrom, welches vom Periost der Wirbel selbst ausgeht, nichts Aussergewöhnliches darstellen.

Von hohem Interesse ist dagegen die Beziehung eines solchen Fibroms zum Wirbelcanal bezw. zur Medulla spinalis.

In der Literatur finden sich nur 3 Fälle von Halsfibromen, in denen ein Zusammenhang mit dem Rückenmark bestand bezw. bei denen spinale Symptome beobachtet wurden; zu ihnen würde mein Fall als vierter treten.

1. Fall von Dowse (bei Quervain l. c.) Fibrom der Dura mater spinalis, das mit einem dünnen, zolllangen Stiel zwischen dem 2. und 3. Halswirbel aus dem Wirbelkanal austrat und im oberen hinteren Halsdreieck einen beweglichen orangegrossen Tumor bildete. Patient starb an Halsmarkcompression.

2. Fall von Heurtaux (l. c.). Sehr grosses Fibrom der rechten Halsseite, das mit einem fingerdicken Stiel am 2. oder 3. Halswirbel heraustrat. Dasselbe hatte niemals stärkere Beschwerden gemacht. Bei der Operation floss beim Ablösen des Stiels Cerebrospinalflüssigkeit ab. Heilung.

3. Fall von Zinn und Koch (l. c). Es handelt sich um ein in der rechten Supraclaviculargrube palpables reines Fibrom des rechten 7. Cervicalnerven, welches sich durch das erweiterte Foramen intervertebrale in den Duralsack fortsetzte und das 7. und 8. Halssegment comprimirte. Erste Symptome waren Parästhesien im rechten Arm und in beiden Beinen. Dann trat eine allmählich zunehmende motorische Lähmung des rechten Beines auf, nach $^1/_2$—$^3/_4$ Jahr eine schlaffe Lähmung des rechten Armes und spastische des rechten Beines; um diese Zeit fühlt man den Tumor in der rechten Supraclaviculargrube. Schliesslich bestand atrophische Lähmung beider Arme, spastische beider Beine, Incontinentia alvi et urinae, Anästhesie bis hinauf zur 3. Rippe, Sensibilitätsstörungen in beiden Armen. Exitus letalis.

4. Eigene Beobachtung.

In den Fällen von Dowse und Heurtaux sass das Fibrom an einer höheren Stelle der Wirbelsäule als in dem meinigen, in dem von Zinn und Koch ungefähr an derselben; bei letzterem Fall ist hervorzuheben, dass es sich um ein Fibrom des 7. Cervicalnerven handelte, der von den Verfassern als der Ausgangspunkt angesehen wird.

Wir kommen damit zu der Frage des primären Ortes dieser

Fibrome überhaupt und da lässt sich nur kurz sagen, dass dieselbe bei allen Fibromen, die eine gewisse Grösse erreicht haben, wohl immer eine offene bleiben wird. Ein Fibrom kann überall entstehen, wo sich Bindegewebe findet und es vergrössert sich dann nach Virchow (5) durch Umwandlung des benachbarten Bindegewebes in Fibromgewebe und nicht aus einem Keim heraus, in beliebiger Richtung. Erwähnt mag hier werden, dass Riedel (6) als charakteristisch für die benignen Geschwülste des Halses hervorhebt, dass sie in der Richtung des geringsten Widerstandes wachsen. Jedenfalls muss das Centrum des Tumors durchaus nicht dem Entstehungsorte entsprechen. Auch die mikroskopische Diagnose wird so gut wie immer im Stiche lassen, da charakteristische Elemente erst bei weiterem Wachsthum secundär eingeschlossen sein können, in meinem Fall sicher die Ganglienzellen. Andererseits aber kennen wir bestimmte Gebilde, welche erfahrungsgemäss häufig den Sitz von Fibromen bilden, die Ligamente, Fascien, Aponeurosen und das Periost. Im besten Falle sind wir aber auf Vermuthungen angewiesen und es erscheint mir richtiger, dies einzugestehen, als wie in dem Fall von Dowse ein grosses Halsfibrom als Fibrom der Dura mater zu bezeichnen, weil es mit einem dünnen Stiel durch ein Foramen intervertebrale hindurch mit der Dura in Verbindung stand.

Ohne daher entscheiden zu wollen, an welcher Stelle das Fibrom in unserem Falle zuerst aufgetreten ist, so lassen sich doch zwei Möglichkeiten dafür annehmen. Entweder es ist an irgend einer Stelle des Halses neben der Wirbelsäule oder selbst am Periost derselben entstanden, und erst im weiteren Verlaufe seiner Ausbreitung in den Wirbelcanal hineingelangt, oder aber es hat seinen Ursprung von der Dura mater genommen und ist durch das Foramen intervertebrale nach aussen gewachsen. In letzterem Falle hätten wir es also mit einem epiduralem Fibrom zu thun, welches hinsichtlich seiner Ausbreitung immerhin etwas Ungewöhnliches darbieten würde. Auch scheint mir der Umstand, dass spinale Symptome erst auftraten, als der Tumor am Halse schon eine gewisse Grösse erreicht hatte, nicht für einen duralen Ursprung zu sprechen. Ich möchte daher der zweiten Möglichkeit die grössere Wahrscheinlichkeit zusprechen.

In seiner umfassenden Arbeit über die Rückenmarks- und Wirbeltumoren beschreibt Schlesinger (7) Geschwülste, die in der Nähe der Wirbelsäule entstanden, durch die Intervertebrallöcher in den Wirbelcanal gelangen; zu diesen Tumoren würde dann auch unser Fall zu rechnen sein. Während man diese Geschwülste nun bisher nicht zu denjenigen des Rückenmarks bezw. seiner Häute zählte, will

Schlesinger dieselben wenigstens klinisch den extraduralen zugerechnet wissen. Wir hätten es also dann in unserem Falle auch bei Annahme eines extravertebralen Ursprungs nach Schlesinger mit einem Durafibrom zu thun. Die Ansicht Schlesingers hat klinisch eine gewisse Berechtigung in dem Krankheitsbilde, welches ja ganz von den spinalen Symptomen beherrscht sein kann, doch glaube ich kaum, dass sie allgemeine Anerkennung finden wird.

In histologischer Beziehung bietet unser Fall nichts Besonderes dar. Es handelt sich um ein ziemlich zellreiches Fibrom, in welches einzelne Ganglienzellen eingeschlossen sind. Letztere entstammen wohl dem Sympathicus und sind secundär in den Tumor eingeschlossen worden.

Bezüglich der Grösse des Fibroms ist zu sagen, dass dieselbe keine aussergewöhnliche ist und dass sie etwa dem Durchschnitt der aus der Literatur bekannten Fibrome des Halses entspricht. Diese nicht unbeträchtliche Grösse der Halsfibrome erklärt sich wohl ohne Zwang daraus, dass dieselben ihrem Träger erst auffallen oder Beschwerden machen, wenn sie eine gewisse Grösse erreicht haben, während sie in ihren Anfangsstadien unter der Musculatur verborgen bleiben. Auch findet man in der Literatur naturgemäss nur diejenigen Fälle veröffentlicht, die irgend etwas Besonderes darbieten.

Ueber die Schnelligkeit des Wachsthums ist nichts Besonderes zu sagen. Das Fibrom ist nach der Angabe der Eltern und nach den Beobachtungen in der medicinischen Universitätsklinik nur langsam grösser geworden und bestätigt damit die bekannte Thatsache, dass die Fibrome langsam zu wachsen pflegen. Nur zuweilen wird an irgend einem Zeitpunkt auch ohne maligne Entartung ein schnelleres Wachsthum beobachtet.

Das männliche Geschlecht unseres Patienten entspricht der Erfahrung, dass die seitlichen Halsfibrome mehr bei Männern als bei Frauen vorkommen (Quervain l. c.).

Hinsichtlich des Lebensalters ist zu bemerken, dass das Halsfibrom bei einem verhältnissmässig jungen Individuum zur Entwicklung gekommen ist, denn nach Quervain (l. c.) fällt das erste Wachsthum dieser Geschwülste in die Zeit zwischen dem 18. und 50. Lebensjahr.

Von grossem Interesse erscheint nun der Symptomencomplex, welcher durch das Fibrom bezw. seinen Sitz bedingt wurde. Derselbe setzte sich, um es kurz zu wiederholen, zusammen aus bedeutender motorischer Schwäche der oberen Extremitäten mit Atrophie der Muskeln des Kleinfinger- und Daumenballens und der Mm. interossei, sowie der Streckmuskeln des Vorderarms und der Mm. biceps, triceps

und deltoides am Oberarm bei erhaltener Sensibilität, erhöhten Sehnenreflexen und fehlender E. R.; ferner aus starken spastischen Erscheinungen an den unteren Extremitäten bei ebenfalls normaler Sensibilität.

Es ist dies ein Bild, welches sehr an die amyotrophische Lateralsklerose erinnert (Strümpel [8]) und es wurde dieselbe, wie schon erwähnt, auch differentialdiagnostisch in Betracht gezogen, und dabei die Möglichkeit erwogen, ob nicht die genannte spinale Erkrankung vorliege und das Fibrom nur einen zufälligen Nebenbefund darstelle. Der Umstand aber, dass die Erscheinungen mit dem Auftreten des Tumors sich entwickelten und entsprechend seinem Wachsthum zugenommen hatten, war doch zu bemerkenswerth, um nicht hier die causa morbi zu suchen. Die Operation bestätigte durch ihren Erfolg in schönster Weise, dass nur das Fibrom für die klinischen Symptome verantwortlich zu machen war.

Da wir etwas Sicheres über den ursprünglichen Sitz eines grösseren Fibroms, wie schon oben hervorgehoben, nicht wissen können, so erwachsen der genauen Analyse der einzelnen Symptome gewisse Schwierigkeiten. Die ersten Klagen des Patienten bezogen sich auf Schmerzen in der rechten Schulter, die in den Arm ausstrahlten. Um diese Zeit hatte aber der Tumor schon eine solche Grösse erreicht, dass er den Eltern als Geschwulst an der Seite des Halses auffiel. Am besten erklären sich meines Erachtens diese Initialsymptome, wenn man annimmt, dass der bis dahin ohne besondere Erscheinungen gewachsene Tumor jetzt auf den Plexus brachialis zu drücken begann und Reizeffecte in demselben auslöste. Andererseits aber kann nicht ausgeschlossen werden, dass wir es hierbei mit den bei Tumoren der Rückenmarkshäute so gewöhnlich als erstes Symptom beobachteten Reizerscheinungen der sensiblen Wurzel (Bruns [9]) zu thun haben, dass also der im Foramen intervertebrale befindliche Theil des Fibroms die hintere Wurzel zu schädigen begann.

Die ersten motorischen Symptome, die Atrophie in bestimmten Muskelgruppen des rechten Armes mit Abnahme seiner groben Kraft lassen sich auch noch vollkommen durch Druck auf den Plexus brachialis erklären. Sind doch Lähmungen auf dieser Basis nach Riedel (l. c.) durchaus nichts Ungewöhnliches. Ebenso gut aber können sie dadurch bedingt sein, dass der intravertebrale Theil des Fibroms an seinem Sitze die Ganglienzellen in den Vorderhörnern des Rückenmarks schädigte.

Die spastischen Erscheinungen an den unteren Extremitäten aber können meiner Meinung nach nur auf eine Schädigung des Rückenmarks durch den Tumor bezogen werden. Wir müssen annehmen,

dass das Fibrom einen Druck auf die Medulla spinalis ausgeübt oder sonst auf dieselbe schädigend eingewirkt hat, und dass dadurch die Leitung in der grossen cortico-musculären (Pyramiden-) Bahn gestört worden ist. Welcher Art die spezielle Veränderung der Rückenmarkssubstanz war, lässt sich auf Grund der klinischen Beobachtung allein nicht angeben. Rosenbach und Schtscherbak (10) zeigten durch experimentelle Versuche am Thier, dass durch Compression der Medulla spinalis ohne Entzündung an der Stelle des Druckes eine auf das Segment beschränkte Degeneration der weissen Substanz oder Höhlenbildung der grauen Substanz und auf weite Strecken Erweiterungen des Centralcanals eintreten. Schwere irreparable Veränderungen des Rückenmarks sind jedoch im Hinblick auf das schnelle Schwinden der spinalen Erscheinungen nach der Entfernung des Tumors in unserem Falle auszuschliessen. Nach Bruns (l. c.) verliert das Rückenmark eben in vielen Fällen nur solange die Compression dauert, seine Leitungsfähigkeit und bewahrt sein Regenerationsvermögen.

Auch Blutungen in die Rückenmarkssubstanz, Circulationsstörungen und entzündliche Vorgänge kommen in Frage.

Dass die Sensibilität abgesehen von den im Anfang beobachteten Schmerzen in der rechten Schulter dauernd eine normale war, stimmt mit der allgemeinen Beobachtung überein, dass anscheinend die sensiblen Fasern gegenüber einem auf sie ausgeübten Druck weit widerstandsfähiger sind als die motorischen (Strümpell l. c.).

Von den aus der Literatur zusammengestellten Fällen von Halsfibromen mit Beziehung zur Medulla spinalis ähnelt klinisch derjenige von Zinn und Koch dem unsrigen in vielen Stücken. Auch hier finden wir zuerst sensible Reizerscheinungen, während später spastische Lähmung der unteren Extremitäten und schlaffe der oberen das Bild beherrschen. Weiterhin traten hier allerdings schwere Störungen der Sensibilität auf.

In dem Falle von Dowse, den Quervain (l. c.) anführt, handelte es sich um Halsmarkcompression, der Patient erlag. Bei dem Kranken Heurtaux's hat der Tumor keine grösseren Beschwerden gemacht.

Ein besonderes Interesse bietet unser Fall dadurch, dass die Exstirpation des Tumors mit Erfolg vorgenommen wurde und sich verfolgen liess, wie die spinalen Erscheinungen fast unmittelbar nach der Operation beginnend sich mehr und mehr zurückbildeten und in verhältnissmässig kurzer Zeit vollständig schwanden. Dies fehlt bei den bisher bekannten Beobachtungen, denn in dem Falle von Heurtaux, bei welchem ebenfalls operirt wurde, hatte das Fibrom

trotz seines Zusammenhanges mit der Dura mater spinalis keine Erscheinungen gemacht.

Dass in unserem Falle die einmal zu Grunde gegangenen Muskelfasern auch nach Exstirpation des Tumors degenerirt blieben und dementsprechend die Musculatur nur insofern allmählich an Umfang zunahm, als durch Gebrauch der Arme bis zu einem gewissen Grade Hypertrophie der noch erhaltenen Muskelfasern eintrat, ist selbstverständlich.

Schliesslich möchte ich noch zwei postoperative Erscheinungen kurz besprechen.

Die sofort nach der Operation constatirte, aber allmählich vollkommen zurückgehende Lähmung des rechten M. deltoïdes beruht wohl auf einer Schädigung des Plexus brachialis bei der Exstirpation des Tumors.

Ob die nach der Operation einsetzende Beschleunigung der Herzaction bei subjectivem Gefühl von Herzklopfen durch Sympathicusreizung bei der Entfernung des Tumors bedingt worden ist oder durch den Eingriff in seiner Wirkung auf den schon äusserst geschwächten Organismus an sich, will ich dahingestellt sein lassen, doch halte ich ersteres für sehr wahrscheinlich, zumal in dem Tumor Ganglienzellen aus dem Sympathicus eingeschlossen waren. Im Uebrigen war auch diese postoperative Erscheinung eine vorübergehende.

Was die Prognose anbetrifft, so musste sie in Folge des Sitzes der Geschwulst ohne Operation in unserem Falle als durchaus ungünstig bezeichnet werden. Der Tumor wuchs langsam, die Rückenmarkssymptome nahmen allmählich zu und schon seit einem Jahre war der jugendliche Patient dem Siechthum verfallen. Gemäss der Gutartigkeit der Fibrome hängt die Prognose ja fast immer von ihrem Sitze ab, jedoch darf nicht vergessen werden, dass die Umwandlung in Fibrosarkom möglich ist.

Zum Schlusse möchte ich noch auf die praktisch-chirurgische Bedeutung des vorliegenden Falles hinweisen. Er lehrt uns, dass ein für den Chirurgen im Allgemeinen wenig Interesse bietendes Halsfibrom gelegentlich durch seine Beziehungen zur Medulla spinalis so schwere Symptome hervorrufen kann, dass die absolute Indication zu einem operativen Eingriff gegeben ist. Dass ferner durch die Operation fast vollständige Restitutio ad integrum erzielt werden kann, selbst wenn Compressionserscheinungen schon über ein Jahr bestanden haben.

Die Operation selbst bot technisch nichts Besonderes und hervorzuheben wäre vielleicht nur die schwere Blutung aus der V. vertebralis

beim Auslösen des im Foramen intervertebrale befindlichen Tumortheiles.

Literaturverzeichniss.

1) F. de Quervain, Ueber die Fibrome des Halses. Archiv f. klin. Chirurgie. Bd. 58.
2) Zinn und Koch, Fibrom des VII. Cervicalnerven mit Compression des Rückenmarks. Charité-Annalen XXV. Ref. Schmidt's Jahrbücher. Bd. 272.
3) Heurtaux, Fibrome volumineux du cou d'origine intrarachidienne. Bull. et mém. de la soc. de chir. de Paris. T. XXV. Ref. Centralbl. f. Chirurgie. 1899.
4) Loewy und Loeper, Tumeur fibreuse du cou. Bull. de la soc. anat. 74 année. Ref. Centralbl. f. d. Grenzgebiete d. Medicin u. Chirurgie. 1901.
5) Virchow, Die krankhaften Geschwülste. 30 Vorlesungen. Berlin 1873. Th. 1.
6) Riedel, Die Geschwülste am Halse. Deutsche Chirurgie. Lief. 36.
7) Schlesinger, Beiträge zur Klinik der Rückenmarks- und Wirbeltumoren. Jena 1898.
8) Strümpell, Lehrbuch der speciellen Pathologie und Therapie. 9. Aufl. Leipzig 1895.
9) L. Bruns, Die Geschwülste des Nervensystems. Eine klinische Studie. Berlin 1897.
10) Roschenbach u. Schtscherbak, Ueber Gewebsveränderungen des Rückenmarks in Folge von Compression. Virchow's Archiv. Bd. 122.

XIII.

Aus der I. Chirurg. Abtheilung des Krankenhauses Friedrichstadt zu Dresden (Med.-Rath Dr. H. Lindner).

Ueber das erworbene Darmdivertikel und seine praktische Bedeutung.

Von

Dr. C. Georgi,
Assistenzarzt der Abtheilung.

Während das angeborene sogenannte Meckel'sche Divertikel schon seit langer Zeit das Interesse der pathologischen Anatomen und Chirurgen in gleichem Maasse in Anspruch nahm, hat das erworbene Divertikel bis vor Kurzem eigentlich nur die Pathologen beschäftigt.

Erst durch die Mittheilungen Graser's auf dem Chirurgencongress 1898 ist die Aufmerksamkeit auch der Chirurgen auf das falsche Darmdivertikel und seine Folgezustände gelenkt worden. Es mehren sich auch seit dieser Zeit die Erfahrungen, durch die die praktische Bedeutung dieser Divertikel bewiesen wird.

Immerhin sind die einzelnen Mittheilungen noch spärlich, und so manches in dem ganzen Krankheitsbild noch unklar, so dass jeder hierher gehörige Fall der Veröffentlichung werth erscheint.

Ehe ich die Krankengeschichte eines Falles, der auf der ersten äusseren Abtheilung des Stadtkrankenhauses zu Dresden-Friedrichstadt vom Herrn Medicinalrath Dr. Lindner beobachtet und operirt wurde, veröffentliche, sei es mir gestattet, einen ganz kurzen Ueberblick über die Entwicklung der Lehre von den falschen Darmdivertikeln zu geben, unter etwas genauerer Berücksichtigung der seit den Mittheilungen Graser's veröffentlichten Fälle.

Das falsche Darmdivertikel war schon Morgagni bekannt; in der Mitte des 18. Jahrhunderts beschrieb dieser ein falsches Divertikel des Duodenums.

In Baillies „Anatomie vom krankhaften Bau" finden sich Beobachtungen über multiple Divertikelbildung am Darm.

Rokitansky bezeichnet sie mit dem Namen „Schleimhauthernien“ mit Bezug auf ihren Durchtritt durch die Muscularis der Darmwand. Er führt bereits an, dass sie häufig eingedickte Fäcalmaterie enthalten und sie zuweilen der Sitz von Ulcerationen werden, die im retroperitonealen Bindegewebe Entzündungen hervorrufen können.

Klebs wies zuerst auf den Zusammenhang der Divertikelbildung mit der Gefässvertheilung am Darm hin.

Bei dem von ihm beobachteten Kranken, einem alten Manne, fanden sich am Dünndarm etwa 20 Divertikel, sämmtlich innerhalb des Mesenteriums, und zwar an solchen Stellen, an denen ein Gefässbündel vom Mesenterium auf den Darm übergeht, die kleinsten zwischen Arterie und Vene. Klebs versuchte dies dadurch zu erklären, dass bei fetten Individuen durch den Fettansatz im Mesenterium die Gefässe im Wachsthume zurückblieben und so einen Zug auf die Darmwand ausübten. Er hielt sie also für Tractionsdivertikel.

Noch präciser als Klebs hat Hansemann den Zusammenhang der Divertikelbildung mit der Gefässvertheilung am Dünndarm durch ein genaues Studium der letzteren nachgewiesen. Nach ihm treten die Arterien vom Mesenterium auf die Darmwand über, verästeln sich unter der Serosa und senden ihre Aeste zur Muscularis und Submucosa; die entsprechenden Venen dagegen sammeln sich zwischen der Submucosa und inneren Muskelschicht und durchsetzen die Muscularis dicht am Mesenterialansatz, um hier in die Nähe der kleinen Arterien zu kommen. An dieser Stelle findet sich nun nach Hansemann um die Venenstämmchen eine Scheide von lockerem Bindegewebe, das mit einem an dieser Stelle ganz constanten Fettträubchen unter der Serosa zusammenhängt. Durch diese Venenscheiden treten nun auch die Divertikel hindurch.

Sehr interessant ist es, dass es Hansemann gelang — was schon Heschl vor ihm versucht hatte —, experimentell durch Wasseraufblähung verschiedener Därme namentlich bei senilen, schlaffen Personen an diesen typischen Stellen auch künstlich Divertikel zu erzeugen.

Den pathologischen Anatomen waren auch die seltenen Folgezustände der falschen Darmdivertikel schon lange bekannt, die durch die Kothstauung in ihnen erzeugte Geschwürsbildung mit anschliessender Perforationsperitonitis oder circumscripten Entzündung der Darmwand mit Stenosirung derselben.

Sidney Jones berichtete schon 1858 über einen 64jährigen Mann, der Fäces mit seinem Urin entleerte und in Folge eines erschwerten Urindurchgangs durch einen Kothstein in der Blase starb. Die Section ergab multiple entzündete Divertikel der Flexura sigmoidea mit Communication zwischen Rectum und Blase.

Auch Fiedler[1]) beobachtete und beschrieb 1868 zwei einander sehr ähnliche Fälle von Divertikelbildung im Dickdarm mit Perforationsperitonitis und tödtlichem Ausgang, complicirt mit Phlegmone der Bauchdecken und Eitersenkung bis herab zur Glutaealmusculatur. Bei der Section fanden sich namentlich in der Flexura sigmoidea zahlreiche zum Theil perforirte Divertikel.

Fiedler wies auch schon damals darauf hin, dass diese Divertikel namentlich im S. romanum gar nicht so sehr selten sind.

1) Denkschr. der Gesellschaft f. Natur- u. Heilkunde zu Dresden. 1864.

„Wenn man bei Sectionen Erwachsener und namentlich älterer Leute die Wand des Colon und zumal des S. romanum genauer betrachtet, so findet man in derselben nicht selten mehr oder weniger ausgebildete Excavationen, die sich wesentlich und besonders durch ihre Kleinheit von den gewöhnlichen Dickdarmloculamenten unterscheiden."

Trotzdem diese Folgezustände, die doch, wie man aus den Fiedler'schen Fällen sieht, für den Praktiker von hoher Bedeutung werden können, schon so lange bekannt waren, ist das Interesse der Chirurgen auf diesen Gegenstand, wie oben erwähnt, eigentlich erst durch die Mittheilungen Graser's auf dem Chirurgencongress 1898 gelenkt worden.

Graser demonstrirte hier ein Präparat einer Stenose der Flexura sigmoidea, die durch Entzündung multipler falscher Divertikel bedingt war. Die Darmwand war dabei in einem Umfang von 5 cm Länge und 4 cm Dicke so derb infiltrirt, dass man Anfangs an ein Carcinom dachte; erst die intacte Schleimhaut und die unter- und oberhalb der Stenose bestehenden zahlreichen, zum Theil perforirten Divertikel erklärten das Krankheitsbild.

Durch diesen Fall angeregt, ging Graser den Ursachen der Divertikelbildung nach.

Vor ihm hatte schon Edel hervorgehoben, dass es sich hierbei wahrscheinlich um verschiedene Momente handele. Hauptsächlich sei es der durch die Kothstauung hervorgerufene erhöhte Druck, der bei Erschlaffung oder Atrophie der Darmwand an den dazu disponirten Stellen des Mesenterialansatzes (Gefässscheiden) die Divertikelbildung bedingte.

Graser fand, dass die Divertikel am Dickdarm, was Hansemann schon für den Dünndarm nachgewiesen hatte, stets durch die Gefässlücken in der Musculatur hindurchtreten.

Er machte ferner die ganz merkwürdige und überraschende Beobachtung, dass bei einem Drittel von Leichen, bei denen eine starke venöse Stauung im Gebiete der Mesenterialvenen vorhanden war, im Bereich der Flexura sigmoidea mikroskopisch Divertikel nachzuweisen waren. Er erklärte dies durch die in Folge der Stauung erweiterten Gefässlücken, wodurch eine grosse Prädisposition für Divertikelbildung gegeben sei. Zur Entstehung der Divertikel sei noch als Gelegenheitsursache namentlich chronische Obstipation mit Gasauftreibung hervorzuheben.

Entgegen dieser Annahme wies Sudsuki auf Veranlassung Hansemann's durch Untersuchung von 40 Leichen nach, dass ein bestimmter Zusammenhang zwischen Stauung in den Messenterialvenen und dem Auftreten von Darmdivertikeln nicht bestünde.

Seiner Meinung nach kommt es nicht auf die wechselnde Weite der Gefässe an, sondern vielmehr auf die Grösse und Nachgiebigkeit der binde- oder fettgewebigen Umgebung der Gefässe.

Ist diese reichlich entwickelt und schlaff, so ist die Disposition zur Divertikelbildung gegeben. Diese Disposition kann angeboren oder erworben sein.

Neben der von Graser als Gelegenheitsursache angeführten Kothstauung betonte Sudsuki auch die Muskelwirkung als dritten Factor in der Entstehung der falschen Darmdivertikel, indem diese die Schleimhaut durch die Gefässlücken an den Stellen des geringsten Widerstandes hindurchdrängen.

Seit diesen Mittheilungen Graser's mehrten sich nun auch die in der Praxis beobachteten Fälle.

So veröffentlichte Rotter wenige Jahre nachher zwei dem Graser'schen Falle ganz analoge Fälle von entzündlicher Strictur der Flexura sigmoidea.

Bei dem einen handelte es sich um einen 58jährigen Mann, der seit einiger Zeit Erscheinungen einer Darmstenose zeigte. Da in der Ileocoecalgegend ein kindskopfgrosser harter Tumor mit höckriger Oberfläche zu fühlen war, diagnosticirte man stenosirendes Carcinom des Coecums. Bei der vorgenommenen Operation bestätigte sich scheinbar die Diagnose. Man hielt den Tumor für ein Carcinom der nach rechts herübergeschlagenen Flexura sigmoidea und für inoperabel.

Erst die Section ergab als Ursache des Krankheitsbildes multiple Divertikelbildung, complicirt mit entzündlicher Stenose der Darmwand.

Der zweite von Rotter beschriebene Fall lag in der Zeit vor Graser's Veröffentlichungen.

Es handelte sich hier um einen 42jährigen Mann, der in den letzten zwei Monaten an Stuhlbeschwerden litt und seit 3 Wochen Ileuserscheinungen zeigte.

Bei der Operation wurde ein Anus praeternaturalis angelegt, da eine Orientirung unmöglich war. 3 Tage nach der Operation trat der Exitus ein.

Bei der Section fand sich das S. romanum in einen klein faustgrossen harten Tumor verwandelt, der mit der Blase und der Beckenwand verwachsen war. Auch hier glaubte man selbst noch bei der Section Anfangs ein Carcinom vor sich zu haben; erst die genauere Untersuchung ergab, dass ein entzündlicher Process vorlag mit zahlreichen Fistelgängen in der Darmwand und Stenose derselben.

Rotter hält es für sehr wahrscheinlich aus dem ganzen pathologisch-anatomischen Befund, dass auch hier der Krankheit Divertikelbildung zu Grunde lag. Leider wurde, da man die Graser'schen Veröffentlichungen noch nicht kannte, nicht darauf geachtet.

Ferner sind ganz kürzlich zwei Fälle von Perforationsperitonitis in Folge Durchbruchs eines ulcerirten Divertikels der Flexura sigmoidea veröffentlicht worden.

In dem einen Falle von Mertens handelte es sich um einen 45jährigen Mann, der angeblich erst seit 8 Tagen über Schmerzen in der Unterbauchgegend und Stuhlverstopfung klagte. In Folge starken Pressens bei der Defäcation traten stärkere Schmerzen auf und im Anschluss daran die Zeichen der Perforationsperitonitis.

Bei der Operation fand sich allgemeine eitrige Peritonitis. Der Ausgangspunkt konnte nicht gefunden werden. Zwei Tage nachher Exitus.

Bei der Section fand sich als Ausgangspunkt der Peritonitis die Perforation eines falschen Darmdivertikels am unteren Ende der Flexura sigmoidea. Die Perforation erfolgte hier im Anschluss an das starke Pressen bei der Defäcation.

Einen zweiten Fall beschreibt Hilbert.

Ein 37jähriger Mann litt schon seit 6 Monaten an den Erscheinungen einer Herzinsufficienz. Ganz allmählich ohne alarmirende Symptome stellten sich die Zeichen einer Perforationsperitonitis ein. Der Verlauf war nahezu

schmerzlos und mit Diarrhoen complicirt, wahrscheinlich erklärbar aus der hochgradigen Stauung in Folge seines Herzleidens.

Auch hier wies die Section die Perforation eines falschen Darmdivertikels im unteren Theil der Flexura sigmoidea nach.

Einen Fall von Perforation eines ulcerirten Divertikels in die Blase, ähnlich dem oben schon erwähnten, im Jahre 1858 von Sidney Jones bereits beschriebenen, hat kürzlich Waldvogel aus der Ebstein'schen Klinik publicirt.

Ein Arzt erkrankte mit 35 Jahren unter merkwürdigen Symptomen, Schmerzen in beiden Beinen, Beschwerden beim Uriniren und beim Stuhlgang. Die Krankheit zog sich 16 Jahre hin.

Nach 15jährigen Bestehen derselben trat plötzlich Durchbruch in die Blase ein. Der Urin wurde trüb, es traten Gas aus der Harnröhrenmündung, beim Uriniren und später Fäces. Das Allgemeinbefinden litt unter dem Bestehen der Fistel verhältnissmässig wenig. Der Patient erlag einem Herzleiden.

Die Section ergab Verwachsungen der Flexura sigmoidea mit der hinteren Blasenwand. In diesen Verwachsungen fand sich ein Abscess, der durch 2 perforirte falsche Darmdivertikel mit dem Darmlumen und durch einen Fistelgang mit der Blase communicirte.

Das gleichzeitige Vorkommen von falschen Darmdivertikeln und Carcinom beobachtete Hochenegg; er exstirpirte ein Carcinom an einer Flexura sigmoidea, die zahlreiche bis kirschgrosse Divertikel zeigte.

Er stellte sich die Entwickelung dieses Carcinoms auf dem Boden eines ulcerativen Processes in einem dieser Divertikel vor.

Die zuletzt erwähnten Fälle betrafen sämmtlich die Flexura sigmoidea. Den an anderen Stellen des Darmtractus vorkommenden falschen Divertikeln scheint nicht dieselbe Bedeutung zuzukommen.

Moser berichtet über ein falsches Divertikel des Coecums, das man gelegentlich einer Herniotomie im Bruchsack fand.

Hier sei auch noch der sehr interessante Fall von Payr erwähnt, von dem es allerdings dahingestellt bleibt, ob es sich um ein angeborenes oder erworbenes Divertikel handelt.

Der dünne Stiel eines durch Entzündung in einem Leistenbruch fixirten Divertikels war allmählich durch die fortwährenden Darmbewegungen so ausgezogen worden, dass schliesslich eine völlige Isolirung dieses Divertikels im Bruchsack eintrat. In Folge Retention entzündlicher Producte brach dieses Divertikel durch die äussere Haut durch. Es fand sich in der äusseren Leistenbeuge mitten in normaler Haut ein völlig isolirtes thalergrosses Stück Darmschleimhaut.

Auch am Processus vermiformis hat man der Divertikelbildung in neuerer Zeit erhöhtes Interesse entgegengebracht.

Mertens fand bei genauer Untersuchung von 139 Wurmfortsätzen dreimal falsche Divertikel, darunter ein perforirtes. Er schreibt ihnen bei der Entstehung der Perityphlitis eine Rolle zu, deren Tragweite freilich vorläufig noch nicht abzusehen sei.

Im Folgenden sei es mir nun gestattet, den im Stadtkrankenhaus zu Dresden-Friedrichstadt vom Herrn Medicinalrath Dr. Lindner be-

obachteten und operirten Fall von Divertikelbildung an der Flexura sigmoidea zu veröffentlichen.

v. B., Generalmajor, 64 Jahre, aufgenommen am 21. Juni 1901.

Patient, erblich nicht belastet [1]) und früher stets gesund, litt seit einigen Jahren an Stuhlbeschwerden, Verstopfung abwechselnd mit Durchfällen; seit 2 Monaten beträchtliche Verschlimmerung der Beschwerden: Stuhl selten und wenig, nur auf Einlauf; dabei kolikartige Schmerzen in der linken Unterbauchgegend.

Die Untersuchung des grossen, kräftigen, nicht abgemagerten, aber etwas blass aussehenden Mannes ergab Folgendes:

Herz: Töne rein, Grenzen normal; Puls 80, regelmässig. — Mässige Arteriosklerose des peripheren Gefässsystems.

Lungen: normal.

Abdomen wegen reichlichen Fettpolsters schwer zu palpiren. Leber nicht vergrössert. In der linken Unterbauchgegend findet sich eine undeutliche druckempfindliche Resistenz. Die Untersuchung in Narkose ergab hier einen nicht scharf umschriebenen, unbeweglichen Tumor von derber Consistenz und höckriger Oberfläche. Die Bauchdecken darüber waren normal.

Das Rectum war frei; im Stuhl kein Eiter, kein Blut.

Urin OB.

Die Diagnose wurde mit einer gewissen Wahrscheinlichkeit auf Carcinom der Flexura sigmoidea gestellt.

24. Juni. Operation in Morphium-Aethernarkose und Beckenhochlagerung. Schnitt durch linken Rectus unterhalb des Nabels. Keine Zeichen einer Peritonitis; Colon descendens etwas gebläht.

Die Flexura sigmoidea ist in einen faustgrossen, derben, mit der Becken- und vorderen Bauchwand verwachsenen Tumor verwandelt.

Wegen unlösbarer Verwachsungen wurde von einer Exstirpation des vermeintlichen Carcinoms abgesehen.

Der Wundverlauf war normal; der Eingriff verlief ohne wesentliche Folgen. Am 27. Juni bekam Patient wegen Kolikschmerzen Glycerinsuppositorium; danach Stuhl. Um sich zu reinigen, ein Wärter war momentan nicht zur Stelle, steht Patient auf, wurde ohnmächtig und stürzte sehr schwer aufschlagend zu Boden. Nach der sofortigen Aufhebung tiefster Collaps. Sofort reichliche Excitantien. 28. Juni. Collaps überwunden; aber heftige Schmerzen im Leib, Erbrechen, Stuhl und Windverhaltung; dabei Gesicht verfallen, Abdomen etwas aufgetrieben, überall druckempfindlich; Puls 120, klein, Temperatur 37,6°. 29. Juni. Exitus unter den Symptomen allgemeiner Peritonitis.

Bei der Section zeigte sich die Operationswunde reactionslos.

Die Flexura sigmoidea fand sich mit der Becken- und vorderen Bauchwand ziemlich fest verwachsen. In ihrem unteren Drittel fand sich eine für einen Finger eben durchgängige ca. 3 cm lange Strictur. Der Dickdarm oberhalb derselben war etwas gebläht.

1) Er gab allerdings an, dass sein Vater, ein in hohem Alter verstorbener Arzt, an sich selbst eine Darmstenose lange vor seinem Tode diagnosticirt, und zwar genau localisirt habe. Die auf Wunsch des Verstorbenen ausgeführte Section ergab die Richtigkeit der Diagnose.

Die Schleimhaut innerhalb der Stenose und oberhalb derselben ist ziemlich stark geschwollen, schiefriggrau verfärbt; auch sieht man hier mehrere erbsengrosse, mit kurzem Stiel aufsitzende, schwärzlich verfärbte Polypen; ausserdem einzelne pfennigstückgrosse, flächenhafte Schleimhautdefecte mit unregelmässig zackigen Rändern.

Oberhalb und unterhalb der Stenose finden sich mehrere Ausbuchtungen der Darmwand, in die man die Kuppe des kleinen Fingers hineinlegen kann, zum Theil mit intacter Schleimhaut ausgekleidet, theilweise auch mit geschwürigem Grunde.

Von einem dieser Divertikel an der medialen Seite der Flexur gelangt man in eine in der Darmwand zwischen Muscularis und der stark verdickten Serosa gelegenen Abscesshöhle, die ca. 5 cm lang und 2 cm breit, mit dickem, graugrünen Eiter erfüllt ist.

Diese Höhle steht mit mehreren, aber kleineren ähnlich in der Darmwand gelegenen Abscessen durch zahlreiche Fistelgänge in Verbindung, so dass die stark verdickte Serosa im ganzen Bereich der Flexura sigmoidea durch diese Abscesse und Fistelgänge unterminirt erscheint.

Eine dieser Höhlen, welche aber schon extraperitoneal gelegen ist, communicirt durch eine linsengrosse Perforationsstelle mit der Bauchhöhle.

Die Serosa der übrigen Därme zeigt lebhafte Gefässinjection und theilweise zarte Fibrinauflagerungen. Eiter oder Koth sind in der Bauchhöhle nicht zu finden.

Leber, Nieren, Milz zeigen keine Stauung.

Der vorliegende Fall ist dadurch interessant, als er die Folgeerscheinungen der erworbenen Darmdivertikel an der Flexura sigmoidea in ausserordentlich klarer Weise zur Anschauung bringt.

Wir sahen hier neben einer hochgradigen Stenose des Darmrohres eine sehr umfangreiche, beinahe im ganzen Bereich der Flexur sich findende, dissecirende Eiterung innerhalb der Darmwand, verbunden mit Perforation eines der Abscesse und nachfolgender Peritonitis.

Dass diese Eiterung in diesem Umfang möglich war, ist lediglich erklärbar durch die zahlreichen Verwachsungen und die starke Verdickung der Serosa.

Der durch die gleichzeitig bestehende Stenose stark vermehrte innere Druck im Darmrohr hat dem Eiter den Abfluss in's Darmlumen erschwert und ihn förmlich in das subseröse Gewebe hineingepresst.

Eine plötzliche starke Anspannung der Bauchpresse hat dann ähnlich dem Mertens'schen Fall die Perforation herbeigeführt.

Klinisch standen in dem Krankheitsbilde unseres Falles die Stenoseerscheinungen in dem Vordergrund. Hervorzuheben wäre, dass trotz der ausgedehnten Eiterung verhältnissmässig geringe Schmerzen und nie Fieber bestand.

Bei der Gesammtbetrachtung der seit der Mittheilung Graser's

veröffentlichten, hierher gehörigen Fälle fällt es zunächst auf, dass sie fast sämmtlich die Flexura sigmoidea betrafen.

Den hier vorkommenden Divertikeln scheint auch im Vergleich zu den an anderen Darmabschnitten beobachteten eine gewisse Sonderstellung zuzukommen.

Graser fand auch in Uebereinstimmung hiermit die Anfangsstadien dieser Divertikel, die nur mikroskopisch nachweisbaren herniösen Ausstülpungen der Schleimhaut durch die Muscularis, fast ausschliesslich in der Flexura sigmoidea.

Eine Erklärung für diese Erscheinung ist bisher noch nicht gefunden, man muss sich vorläufig begnügen mit der Annahme, dass die Kothstauung und die Gasauftreibung — wohl die wesentlichsten Factoren in der Entstehung der erworbenen Darmdivertikel — in der Flexura sigmoidea am stärksten wirken.

Bei der relativen Häufigkeit dieser mikroskopisch nachweisbaren Divertikel — Graser fand unter 28 mikroskopisch untersuchten Darmstücken von Leichen mit Stauung in den Unterleibsvenen diese multiple Divertikelbildung in zehn Fällen — ist es auffallend und bisher noch völlig unerklärt, warum die obigen Folgezustände so ausserordentlich selten sind.

Vielleicht sind diese Divertikel öfter, als man bisher annahm, der Ausgangspunkt der an der Flexura sigmoidea relativ häufig beobachteten partiellen Peritonitis mit Adhäsionsbildung. Doch fehlen diesbezügliche Untersuchungen noch ganz.

Sind einmal entzündliche Erscheinungen in diesen Divertikeln aufgetreten, so scheinen sie verhältnissmässig häufig zur Stenose zu führen, in den obigen 7 Fällen 5 mal.

Seltener tritt Perforation dieser Divertikel in die freie Bauchhöhle ein; es treten meist vorher beträchtliche Verwachsungen in der Umgebung ein; es kommt zur circumscripten Peritonitis mit Abscessbildung, die ihrerseits wieder in die freie Bauchhöhle oder in Hohlorgane, Blase u. s. w. perforiren können. Was die klinischen Erscheinungen anlangt, die von den erworbenen Divertikeln der Flexura sigmoidea ausgehen, so sind sie verschieden je nach dem pathologisch anatomischen Substrat.

In der Mehrzahl der Fälle, falls keine stärkeren entzündlichen Erscheinungen in ihnen vorhanden sind, machen sie gar keine Symptome.

Erst wenn diese hinzukommen, treten zeitweise geringe Schmerzen in der Gegend der Flexur auf, die namentlich bei Obstipation stärker werden.

Diese Gegend ist dann meist auch druckempfindlich; in den ausgeprägten Fällen kann man dann einen harten Tumor fühlen.

Hat die Entzündung zur Stenose oder Perforation geführt, so beherrschen die davon ausgehenden Symptome das Krankheitsbild.

Noch auf einen Umstand, der von grosser praktischer Bedeutung ist, möchte ich hier hinweisen.

Der durch die chronische Entzündung bedingte Tumor ist, wie die obigen Fälle zeigen, fast immer mit Carcinom verwechselt worden, nicht allein, wie es uns erging, während der Operation, sondern in mehreren oben angeführten Fällen selbst noch während der Section, so dass erst die mikroskopische Untersuchung zur richtigen Diagnose führte.

Man gehe wohl nicht mit der Annahme fehl, dass ein grosser Theil dieser Fälle früher gar nicht diagnosticirt oder fälschlicher Weise für Carcinom erklärt wurden.

Durch obigen Fall angeregt, habe ich die Protokolle der in den Jahren 1891—1901 in der pathologisch-anatomischen Abtheilung des Stadtkrankenhauses Dresden-Friedrichstadt secirten Leichen auf Divertikelbildung hin durchgesehen.

Während bei 8133 Leichen 8 mal Meckel'sche Divertikel sich fanden, waren erworbene Divertikel 7 mal notirt. Der Sitz der Letzteren war nur in einem Falle der Dünndarm, in allen übrigen 6 Fällen der Dickdarm. Leider ist nicht angegeben, wie viel davon auf die Flexura sigmoidea fallen.

Stärkere Entzündungserscheinungen sind, abgesehen von unserem Fall, in keinem der übrigen beobachtet; alle anderen bildeten nur einen Nebenbefund bei der Section.

Stärkere Stauung in den Unterleibsorganen in Folge Herz- oder Lungenleiden war nur in 2 Fällen notirt; einen Zusammenhang zwischen Stauung und dem Auftreten erworbener Divertikel ergab also diese Zusammenstellung nicht; ebensowenig liess sich Kachexie als disponirende Ursache nachweisen; 3 von den 7 Leichen waren im Gegentheil sehr kräftig und gut genährt.

Aus obigen Zahlen einen Schluss auf die Häufigkeit dieser Divertikel zu ziehen, will ich mir nicht erlauben, da, wie wir ja gesehen haben, diesem Krankheitsbild erst in neuerer Zeit das ihm gebührende Interesse entgegen gebracht wurde.

Zum Schluss gestatte ich mir, meinem hochverehrten Chef, Herrn Medicinalrath Dr. Lindner, für die Anregung zu dieser Arbeit meinen Dank auszusprechen.

XIV.

Aus dem Evangelischen Krankenhause zu Düsseldorf
(Oberarzt Sanitätsrath Dr. Rob. Schultze).

Ein Fall von Tetanie gastrischen Ursprungs im Anschluss an Trauma.

Von
Dr. **P. Gatzky**,
Assistent.

Die Tetanie ist eine Erkrankung, welche, abgesehen von ihrem Auftreten nach totalen Kropfexstirpationen bis vor Kurzem hauptsächlich das Interesse der Internisten hervorgerufen hat. Erst in den letzten Jahren sind eine Anzahl Fälle von Tetanie bei Magendilatation veröffentlicht worden und ihr Auftreten hat einige Male Veranlassung zu einem operativen Eingriff gegeben.

Bis zum Jahre 1897 waren nach Gumprecht (1)*) erst etwa 40 Fälle von Tetanie bei Magendilatation bekannt, von denen allerdings Fleiner (2) und von Frankl-Hochwarth (3) nur 11 als echte Tetanie anerkennen. In den letzten Jahren sind dann noch eine Anzahl Fälle von Tetanie gastrischen Ursprungs veröffentlicht worden, so von Sievers (4), Albu (5), Kuckein (7), Gumprecht (1), Berlitzheimer (8), Ury (9) u. A. Albu (6) ist der erste gewesen, der im Jahre 1899 einen durch Operation, Gastroenterostomie, geheilten Fall von echter Magentetanie mitgetheilt hat.

Die ursprüngliche Annahme, dass Magendilatation mit gutartiger Pylorusstenose pathognomonisch für das Auftreten der echten Tetanie sei, hat man in den letzten Jahren fallen lassen müssen, nachdem von Albu (6), Kuckein (7), Trevelyan (10) u. A. einige Fälle von echter Tetanie bei malignen Geschwülsten am Pylorus und Magendilatation beobachtet worden sind. Aber erst wenige Fälle von Tetanie gastrischen Ursprungs sind beobachtet worden bei Magendilatation in

*) Die in Klammern befindlichen Ziffern beziehen sich auf das am Schlusse der Arbeit befindliche Literaturverzeichniss.

Folge eines ausserhalb des Pylorus oder Darmes sitzenden Hindernisses, so einer von Blazicek (11) und Berlitzheimer (8). Soweit aus der Literatur ersichtlich, ist aber bis jetzt kein Fall bekannt, in welchem in Folge eines Traumas Magentetanie aufgetreten ist. Ich will daher auf Anregung und unter gütiger Unterstützung meines Chefs, Herrn Sanitätsrath Dr. Rob. Schultze, einen vor einiger Zeit im hiesigen Evangelischen Krankenhause beobachteten Fall von echter Tetanie gastrischen Ursprungs im Anschluss an Trauma mittheilen.

Am 9. October 1900 wurde der 34 Jahre alte Schreiner B. in das hiesige Evangelische Krankenhaus aufgenommen. Bei seiner Aufnahme gab er an, dass heute Morgen bei der Arbeit ein Meissel von der Drehbank abgesprungen und ihm mit grosser Gewalt gegen den Leib geflogen sei. B. giebt an, früher niemals ernstlich krank gewesen zu sein, nur manchmal an leichtem Magendruck gelitten, aber immer alle Speisen gut vertragen und niemals Erbrechen gehabt zu haben. Jetzt klagt B. über äusserst heftige Schmerzen im Leibe, besonders im Epigastrium, die plötzlich nach dem heute Morgen erlittenen Unfall aufgetreten seien.

Status praesens: Blasser, mässig gut genährter Mann mit schmerzhaft verzogenem Gesichtsausdruck. B. stöhnt und schreit laut auf vor Schmerzen, wirft sich unruhig im Bett hin und her, ist kaum zu einer Antwort zu bewegen. Etwa 4 cm unterhalb des linken Rippenrandes, 6 cm nach innen von der linken Mamillarlinie findet sich eine kleine oberflächliche, frische Hautexcoriation, offenbar von dem Aufschlagen des Meissels herrührend. Die ganze Magengegend ist diffus druckempfindlich, besonders das Epigastrium. Der Leib ist bretthart, eingezogen, abnorme Resistenzen sind nirgends zu fühlen, nirgends besteht abnorme Dämpfung. Der Urin ist frei von Eiweiss und Zucker. Der Puls ist ziemlich klein, aber regelmässig und nicht beschleunigt. Die Temperatur ist normal. Nachmittags erfolgt mehrmaliges Erbrechen geringer wässeriger Massen.

In den nächsten Tagen dauern das Erbrechen und die heftigen Schmerzen im Leibe an. Der Puls wird wieder kräftig, bleibt regelmässig und ist nicht beschleunigt. Temperatursteigerungen treten nicht auf. Am 16. October sistirt das Erbrechen vollständig, es treten nur noch zeitweise Schmerzen im Leibe auf, die mit Opium und Morphium bekämpft werden. Leichte Diät, bestehend aus Milch, Schleim, Eiern und Zwieback wurden gut vertragen, bis B. am 18. October, weil ihm die ärztlich angeordnete Diät nicht passte, das Krankenhaus verliess.

Am 20. October wurde B. auf seinen eigenen Wunsch wieder aufgenommen, weil er in der vergangenen Nacht wieder Alles ausgebrochen und sehr heftige Leibschmerzen gehabt habe. Auch jetzt ergab die objective Untersuchung des Abdomens keine Besonderheiten Die Schmerzhaftigkeit der Magengegend auf Druck war dagegen eher schlimmer wie besser geworden. In den nächsten Tagen besserte sich unter Ruhe und ganz leichter Diät das Befinden des B. wiederum zusehends: Das Erbrechen hörte vollständig auf, leichte Speisen wurden gut vertragen, die Schmerzhaftigkeit der Magengegend liess nach, so dass B. am 30. October das Bett verlassen konnte. Nach mehrtägigem Wohlbefinden stellten sich dann am 2. No-

vember wiederum Erbrechen und vermehrte Schmerzen in der Magengegend ein, so dass B. wieder vollständig bettlägerig wurde. Das Erbrochene bestand aus Resten der letzten Mahlzeiten. Die Menge betrug niemals mehr als ½ Liter.

Am 3. November verschlechterte sich der Zustand des B. zusehends: das Gesicht sah verfallen aus, das Erbrechen wurde immer häufiger, der Puls wurde klein und frequent. Dabei war der Leib nicht aufgetrieben, sondern eingezogen und bretthart. Temperatursteigerungen fehlten während der ganzen Zeit der Beobachtung. B. klagte dabei über ungeheures Durstgefühl und trank enorme Mengen Flüssigkeit, die aber sofort wieder ausgebrochen wurden.

Nachdem in der Nacht kein Erbrechen gewesen ist, hat der Verfall am 4. November noch zugenommen. Bei der Morgenvisite sitzt B. auf dem Bettrand. Die Ellenbogengelenke sind krampfhaft flectirt, ebenso die Handgelenke. Die Hände zeigen die typische Geburtshelferstellung, d. h. die Daumen sind stark adducirt, die übrigen Finger stark aneinandergepresst, in den Metacarpo-Phalangealgelenken stark flectirt, während sie in den Interphalangealgelenken gestreckt sind. Auf 0,01 Morphium subcutan trat ein deutlicher Nachlass der Krämpfe ein, jedoch blieb jetzt noch eine gewisse Steifigkeit der von den Krämpfen befallenen Gelenke bestehen, sodass dieselben activ nur langsam und unter Schmerzen bewegt werden konnten und auch passive Bewegungen nur mit Ueberwindung eines gewissen Widerstandes ausgeführt werden konnten. Das Chvostek'sche Phänomen war deutlich vorhanden, d. h. wenn man mit dem Stiel des Percussionshammers über das Gesicht vor dem Ohr von oben nach unten strich, so traten blitzartige Zuckungen der Gesichtsmusculatur auf. In der Zeit, während die Krämpfe in der oben geschilderten Weise nachliessen, liess sich das Trousseau'sche Phänomen leicht auslösen, indem bei Druck auf die grossen Nervenstämme und Gefässe die typische Krampfstellung der Hände und Arme sofort wieder in der alten Stärke eintrat.

Am 5. November Morgens setzen die Krämpfe mit vermehrter Heftigkeit wieder ein und die unteren Extremitäten werden ebenfalls ergriffen: die Zehen sind ad maximum gebeugt, die Füsse in Folge des Krampfes der Wadenmusculatur stark gestreckt und ad maximum supinirt. Die Kniegelenke stark flectirt. Die Contracturen sind nur mit grossem Kraftaufwand zu überwinden, die Extremitäten schnellen sofort, nachdem man aufgehört hat, sie zu strecken, in ihre alte Lage zurück. B. jammert laut und klagt über sehr heftige Schmerzen im Leibe. Während der Leib vorher eingezogen und bretthart war, ist er jetzt aufgetrieben und giebt lautes Plätschergeräusch; dabei besteht eine bis zur Mitte zwischen Symphyse und Nabel reichende Dämpfung. Mit der sofort eingeführten Magensonde werden darauf ca. 6 Liter grünlichen, übelriechenden, flüssigen Mageninhaltes entleert. Nach der Entleerung halten die Krämpfe unverändert an, der Leib ist wieder eingezogen und bretthart. Gegen 11 Uhr Abends erfolgt, ohne dass die Krämpfe noch einmal nachgelassen haben, der Exitus letalis, nach dessen Eintritt die Extremitäten bis zur Vornahme der Autopsie in der oben beschriebenen Krampfstellung blieben.

Auszug aus dem Sectionsbefund: In den Lungenspitzen geringfügige tuberculöse Veränderungen. Beim Oeffnen der Bauchhöhle bedeckte

der kolossal aufgeblähte Magen, der mit seiner grossen Curvatur bis über die Mitte zwischen Nabel und Symphsye herabreicht, fast vollständig die anderen Organe. Zwischen Leber und Pylorusgegend finden sich mehrere lockere Verklebungen. Zwischen rechter Niere und dem absteigenden Stück des Duodenums findet sich eine retroperitoneal gelegene, prall gefüllte, fluctuirende, etwa kindskopfgrosse Geschwulst, die das Duodenum vollständig comprimirt, aber nicht mit ihm communicirt. Aus der aufgeschnittenen Geschwulst entleert sich etwa $^1/_2$ Liter röthlich-brauner, breiiger Flüssigkeit, die sich mikroskopisch als zerfallenes Blut charakterisirt. Die Magenwand ist dünn, die Schleimhaut derselben erweist sich makroskopisch als gesund. Weder im Duodenum, noch im Magen finden sich Ulcerationen oder Narben. Der Pylorus ist durchgängig.

Wir sehen, dass in unserem Falle der Symptomencomplex der Tetanie ausgesprochen war. Bedingt war das Leiden durch die Magendilatation, deren Entstehung wiederum darauf zurückzuführen ist, dass der retroperitoneale Bluterguss das Duodenum vollständig comprimirte, so dass ein Abfluss aus dem Magen unmöglich war. Bemerkenswerth ist, dass, wie in den von Blazicek (11) und Berlitzheimer (8) beschriebenen Fällen das Hinderniss ausserhalb des Magens und Darmes sass und von aussen her auf das Duodenum drückte, und, was vor Allem für den Chirurgen interessant ist, die Entstehung im Anschluss an eine Verletzung. Beachtenswerth ist ferner die Frage, ob die Magendilatation als eine acute anzusehen ist, oder ob sie bereits vorher bestanden hat. Gegen letztere Annahme spricht die freie Durchgängigkeit des Pylorus; ferner spricht der Umstand dagegen, dass in der Anamnese keine Momente vorhanden sind, die für eine bereits länger bestehende Magendilatation sprechen. Bei dem elenden Allgemeinzustand des Verletzten kann man wohl annehmen, dass sich in Folge des plötzlich auftretenden hochgradigen Hindernisses am Duodenum eine ziemlich acut auftretende Magendilatation ausgebildet hat, wie deren Auftreten im Anschluss an Typhus, Pneumonie und anderen Krankheiten, mit denen eine schnelle Abnahme der Kräfte verbunden ist, ja sogar im Anschluss an einfachen heftigen Magenkatarrh und Magenatonie mitgetheilt ist. Box (12) theilt einen Fall von acuter Magendilatation mit, die im Anschluss an einen Schlag gegen den Leib entstanden war, ohne dass ein Hinderniss für den Abfluss des Mageninhaltes an Darm oder Pylorus vorhanden war. Vielleicht hat in unserem Falle bereits vor dem Unfalle ein gewisser Grad von Atonie des Magens bestanden, da der Verletzte bereits vorher, wie aus der Anamnese hervorgeht, an geringfügigen Magenbeschwerden gelitten hat.

Die Aetiologie der Tetanie gastrischen Ursprungs ist noch dunkel.

Man hat ihr Auftreten bei Magendilatation auf verschiedene Weise zu erklären versucht. Kussmaul, der vor Allem zuerst unsere Kenntnisse von der Krankheit erweiterte und die Aufmerksamkeit auf diese Krankheitsform lenkte, sah die Ursache der Tetanie in der Wasserverarmung des Organismus, die zur Bluteindickung führe. Durch die verminderte Flüssigkeitsresorption komme es dann zur Austrocknung von Muskel und Nerv, welche darauf bei geringfügigen Reizen, wie Erbrechen, Magenspülungen u. s. w., mit der Entstehung von Krämpfen antworten. Kussmaul hat aber selbst später diese Theorie fallen lassen.

Die zweite Theorie, die sogenannte Reflextheorie, hat versucht, die Entstehung der Magentetanie durch die reflectorische Reizung der Nervencentren von den gereizten Nerven der Magenschleimhaut zu erklären, wie denn auch einige Fälle beschrieben worden sind, bei denen sich durch Einführen des Magenschlauches oder Percussion des Magens Krampfanfälle auslösen liessen.

Eine dritte Theorie hat in der letzten Zeit viele Anhänger gefunden, welche die Tetanie als die Folge einer Vergiftung des Organismus mit abnormen Stoffwechselproducten des kranken Magens auffasst, also die Ursache in einer Autointoxication sieht. In den letzten Jahren hat man mehrfach versucht, durch Thierexperimente den Beweis für die Richtigkeit dieser Theorie zu erbringen. Man hat Kaninchen den ausgeheberten Mageninhalt Tetaniekranker injicirt (Berlitzheimer (8), Simbriger (13) u. A.) oder einen toxisch wirkenden Stoff aus dem Mageninhalt zu extrahiren versucht (M. Kendrick [14]), aber ohne dass es bisher gelungen ist, durch Injection desselben bei Thieren Krämpfe hervorzurufen. Auch für unseren Fall ist es das Nächstliegende, an eine Autointoxication zu denken, da die Krämpfe genau zu der Zeit einsetzten, als der Mageninhalt stagnirte und das Erbrechen aufhörte. Allerdings ist nach Ausspülung des Magens kein Nachlassen der Krämpfe eingetreten.

Albu (15) definirt in seiner Arbeit „Die Tetanie Magenkranker" die echte Tetanie, um die es sich in unserem Falle ja wohl zweifellos gehandelt hat, als „das spontane Auftreten intermittirender, doppelseitiger tonischer Muskelkrämpfe vorzugsweise an Händen und Beinen, beruhend auf gesteigerter Erregbarkeit der Nerven der betroffenen Muskelgruppen". Ausserdem hat man Fälle von Tetanie beobachtet, bei denen die spontanen tonischen Krämpfe lange Zeit oder selbst dauernd vollständig ausgeblieben sind, dagegen die gesteigerte Erregbarkeit der Nerven vorhanden war, wie die in diesen Fällen künstlich auslösbaren typischen Phänomene mit Sicherheit beweisen (Kuckein [7],

Albu [6]. Man hat dieses Krankeitsbild als latente Tetanie bezeichnet. Der Hauptwerth bei der Diagnose der Tetanie ist auf die gesteigerte Erregbarkeit der Nerven zu legen, da diese die Tetanie gerade von den anderen tonischen Krampfformen Magenkranker unterscheidet (Ury [9]).

Die Prognose der echten Tetanie gastrischen Ursprungs ist eine recht schlechte. In vielen beschriebenen Fällen ist bereits, wie auch in unserem Falle, im ersten Krampfanfall der Tod eingetreten. Die Procentzahl der Todesfälle wird auf 65—75 Proc. angegeben (Loeb [16], Riegel [17]. Auch die Prognose der Tetanie ist als ernst anzusehen, da jederzeit ein Krampfanfall auftreten und zum Tode führen kann.

Bis vor Kurzem stand die Therapie der echten Tetanie ziemlich machtlos gegenüber. Wenn man auch versuchen konnte, durch Narcoticis und vermehrte Flüssigkeitszufuhr den Anfall zu beitigen, so waren die Aussichten auf Erfolg doch nur geringe. Selbst wenn der erste Anfall glücklich überstanden wurde, so war damit die Krankheit nicht beseitigt, sondern es war jederzeit zu befürchten, dass ein erneuter Krampfanfall das Leben des Patienten gefährdete. Mit der latenten Tetanie steht es ähnlich. Auch hier ist ständig zu befürchten dass ein Krampfanfall auftritt, der mit directer Lebensgefahr für den Kranken verbunden ist. Albu (6) ist daher der Ansicht, dass mit dem Auftreten der echten Tetanie bei Magenerweiterung die stricte Indication zur Vornahme eines möglichst frühzeitigen operativen Eingriffes gegeben ist, da die Tetanie heilt, sobald der Mageninhalt freien Abfluss hat, also die Quelle der Autointoxication des Organismus versiecht ist. Albu (6) hat im Jahre 1899 den ersten Fall von echter Magentetanie mitgetheilt, der durch Operation geheilt ist. Es handelte sich in seinem Falle um einen wallnussgrossen Scirrhus des Pylorus mit Magenektasie. Nach operativer Beseitigung der durch den Tumor bedingten Pylorusstenose liess sich kein Symptom von Tetanie mehr constatiren. A. W. M. Robson (18) theilt ebenfalls drei durch Operation geheilte Fälle von echter Tetanie gastrischen Ursprungs mit. Man wird sich daher der Ansicht Albu's (6) und Ury's (9) anschliessen müssen, dass die stricte Indication zur Vornahme der Gastroenterostomie resp. der Resectio pylori bei maligner Neubildung am Pylorus gegeben ist, wenn das Trousseau'sche und Chvostek'sche Phänomen nachweisbar sind, also eine latente Tetanie besteht, oder, wenn bereits ein Krampfanfall aufgetreten ist, nach Beendigung desselben.

Der letale Ausgang in unserem Falle war unabwendbar, da bei

dem plötzlichen, stürmischen Einsetzen der Tetanie ein operatives Vorgehen erst dann in Frage gekommen wäre, wenn der Patient den ersten Anfall überstanden hätte. Da vor dem Einsetzen des Tetanieanfalles irgendwelche Momente, sei es aus der Anamnese, sei es aus der Beobachtung des Falles selbst, sich nicht ergeben hatten, die auf eine latente Tetanie hindeuteten, so war unter den obwaltenden Umständen vorher der Gedanke an einen operativen Eingriff ausgeschlossen. Jedoch wird man auch bei der acuten Magendilatation die Indication aufstellen müssen, nach Auftreten der echten Tetanie so frühzeitig wie möglich zu operiren, weil die Gefahren der Operation bei der schlechten Prognose der Magentetanie gering anzuschlagen sind. Die Operation im Anfalle selbst dürfte allerdings zu grosse Gefahren bieten. Daher wird man, wenn es bereits zu einem Anfalle gekommen ist, zuvor das Ende desselben abwarten müssen.

Literaturverzeichniss.

1) Gumprecht, Centralbl. f. innere Medicin. 1897. Nr. 24.
2) Fleiner, Ueber Neurosen gastrischen Ursprungs. Archiv f. Verdauungskrankheiten. Bd. 1.
3) v. Franke-Hochwarth, Die Tetanie. Nothnagel's Spec. Pathologie u. Therapie. Bd. 11.
4) Sievers, Berliner klin. Wochenschr. 1898.
5) Albu, Archiv f. Verdauungskrankheiten. Bd. 4.
6) Derselbe, Sitzungsbericht der Berliner medicin. Gesellschaft v. 8. Febr. 1899.
7) Kuckein, Berliner klin. Wochenschr. 1898.
8) Berlitzheimer, Ebenda. 1897.
9) Ury, Deutsche med. Wochenschr. 1900.
10) E. F. Trevelyan, Lancet 1898. 24. Sept.
11) Blazicek, Wiener klin. Wochenschr. 1894.
12) Box, British medical Journal. 4. Juni.
13) Simbriger, Prager med. Wochenschr. 1899.
14) Kendrick, British medical Journal. 1901. 29. Juni.
15) Albu, Die Tetanie Magenkranker. Volkmann's Sammlung klin. Vorträge. Nr. 254.
16) Loeb, Tetanie bei Magenerweiterung. Deutsches Archiv f. klin. Medicin. Bd. 46.
17) Riegel, Nothnagel's Spec. Pathologie u. Therapie.
18) A. W. M. Robson, Lancet 1898. 26. Nov.

XV.

Eine Plauderei über Appendicitis.

Von

Dr. F. Lange, New York.

Hochverehrter Herr Geheimrath!

Es sind wohl ziemlich genau 14 Jahre vergangen, seitdem Sie, als unser lieber Gast in New-York, durch einen ernsten Anfall von Appendicitis unsere Gemüther in Spannung und Besorgniss hielten. Mehrere Wochen hatten Sie das Bett zu hüten und als ein noch recht geschwächter Reconvalescent traten Sie die Heimreise an. Glücklicher Weise hatten Sie dieses heikle Intermezzo dem Ende ihres amerikanischen Aufenthaltes eingeschaltet, und so in dem fortgesetzten Genusse der vielen neuen Eindrücke eine im Ganzen mässige Störung erfahren. Aber diesen Tribut hatten Sie dem klassischen Lande der Appendicitis doch gezollt, und das eigentlich nicht so ganz unbegründet und zufällig. Genügende Causalmomente waren in Ihrer Person und den umgebenden Verhältnissen gegeben. Zunächst hatten Sie bereits mehrere Anfälle dieses Leidens überstanden und es lag für seine Wiederholung sicherlich eine besondere Disposition vor. Dann aber wurden Sie von Ihren zahlreichen Freunden und Verehrern so viel fêtirt und unterlagen Sie nolens volens einer so üppigen und unregelmässigen Lebensweise, dass es nicht befremden konnte, dass sich Ihr Wurmfortsatz dagegen auflehnte. In einer Beziehung hatten Sie Glück. Die Aera des indiscriminirten operativen Vorgehens hatte damals noch nicht begonnen. Sie wurden nicht operirt, haben seitdem in bester Gesundheit 14 Jahre gelebt und sind durch keine Rücksichten auf eine lästige Narbe daran gehindert worden, dem Lebensgenuss in der freien Natur nachzugehen, welchem Umstande es gewiss wiederum zum grossen Theile zuzuschreiben ist, dass wir die Freude haben, Sie zu Ihrem 80sten Geburtstage zu beglückwünschen. Es sind also ganz besondere Gründe persönlicher Art, welche mich dazu bewegen, als meinen Bei-

trag für die Ihnen zu widmende Festschrift eine kurze Plauderei über Appendicitis zu wählen. Dieselben bestehen vielleicht auch von mir aus; nicht etwa, dass ich mich an meiner Person eines Anfalles von Appendicitis zu rühmen hätte, sondern deshalb, weil ich in dem Vierteljahrhundert meines New-Yorker Wirkens mit dieser Krankheit sehr viel in Berührung gekommen bin, mitten in der Bewegung gestanden und daran theilgenommen habe und manchen Punkt der Besprechung auch heute noch für werth halten möchte. Sie müssen es sich also schon gefallen lassen, dass ich Ihnen dieses fast zum Ueberdruss in der modernen Literatur behandelte Thema auftische. Ich will bemüht sein, Sie nicht zu ermüden, Sie mit Citaten zu verschonen und möglichst bündig meinen Standpunkt in einigen wesentlichen Puncten darzulegen. Sie wiederum werden keinen strengen Maassstab an diese kleine Abhandlung legen, welche ich in ländlicher Zurückgezogenheit, lediglich aus der Erinnerung schöpfend und ohne jede Anlehnung an die Fachliteratur, niederzuschreiben mich anschicke.

Es ist ja nicht zu leugnen, dass die ausgedehnte Arbeit des letzten Jahrzehnts auf dem Gebiete der Appendicitis, welche dieser Krankheit mehr den chirurgischen Stempel aufgedrückt hat, einen grossen praktischen Fortschritt bedeutet, welcher hauptsächlich in zwei Richtungen zu suchen ist. Erstens werden heut zu Tage durch rechtzeitiges operatives Eingreifen im ersten Stadium Menschenleben erhalten, welche man bei zuwartender Behandlung nicht gerettet hätte. Die Fälle von letaler Peritonitis sind sicherlich viel seltener geworden. Man hat einsehen gelernt, von wie eminenter Wichtigkeit eine genaue Beobachtung der Krankheit gerade im allerersten Stadium ist, denn hier ist gleich jene Minorität von acutesten Fällen in's Auge zu fassen, welche ein sofortiges chirurgisches Eingreifen erfordern, wenn man das Leben erhalten will. Zweitens aber hat man die grossen Vortheile schätzen gelernt, welche die Operation im freien Intervall dem Kranken gewährt. Das eine Mal steht der Chirurg der strengsten vitalen Indication gegenüber, das andere Mal ist es seine Aufgabe, auf conservativem Wege die Möglichkeit für einen späteren, gefahrlosen Eingriff prophylaktischer Natur zu bieten. Zwischen diesen beiden Polen, welche für das Verhalten des Chirurgen beinahe Gegensätze bedeuten, liegt nun eine relativ breite Schicht von Fällen, welche die Operation früher oder später während des Anfalls erfordern, von denen man sagen kann, dass sie bei unseren modernen Hilfsmitteln durchschnittlich viel besser mit der Operation fahren, wenn vielleicht auch einer oder der andere, sich selbst überlassen, auf dem Heilwege der Natur zur Genesung gelangt wäre. Endlich giebt es eine Mino-

rität von Fällen, bei denen gegen eine Operation an sich so gewichtige Momente vorliegen, dass man es, ich möchte sagen, riskiren soll, sie ohne dieselbe durchzubringen.

Wie schwer nun diese Gruppen zu differenziren sind, wie gelegentlich doch, gegen die Erwartung, der Charakter des Falles und damit auch die Indication sich ändern kann, das weiss Jeder, der Fälle von Appendicitis in grosser Zahl beobachtet hat. Ja die Schwierigkeit, die klinische Dignität des gegebenen Falles mit Sicherheit festzustellen, hat nicht wenige Chirurgen auf den Standpunkt gedrängt, dass mit der sicheren Diagnose „Appendicitis" die Indication für ein operatives Vorgehen gegeben sein soll, denn, sagen sie, man kann nie wissen, was aus dem Falle wird, und ehe man den Kranken einer, sei es auch noch so entfernten, Lebensgefahr aussetzt, soll man ihn operiren, denn die Operation ist das einzige Mittel, einer solchen Gefahr vorzubeugen.

Dagegen ist zu erwidern, dass erstens eine Operation, wie die gegen acute Appendicitis, selbst unter den günstigsten äusseren Verhältnissen nie ganz gefahrlos ist. Ich spreche es auf das Bestimmteste aus, dass die sichere Vermeidung von bedenklichen Zwischenfällen bei der Operation, gelegentlich auch während der Nachbehandlung, einer acuten Appendicitis selbst für den Geübten und besser Bedienten sehr schwierig sein kann, und dass die Frage noch nicht entschieden ist, inwieweit die Operation auch schaden kann und dieser oder jener Fall bei zuwartender Behandlung, mit einer später ausgeführten Operation oder vielleicht ganz ohne dieselbe, doch glücklicher abgelaufen wäre. Hier werden sich Ungewissheiten und Zweifel, bei Berücksichtigung aller Möglichkeiten, wohl nie bannen lassen. Die vitale Indication zur Operation, das beweisen die Statistiken aus der Zeit, als die Perityphlitis für eine interne Krankheit galt, kann jedenfalls nur für eine Minorität von Fällen unabweisbar sein. Ich kenne eine Reihe von beschäftigten Praktikern, welche sehr günstige Resultate erzielt haben, ohne dass ihre Patienten operirt wurden, und einen relativ sehr kleinen Procentsatz von Fällen an Peritonitis verloren haben, und weiss andererseits von Fällen, bei denen eine Operation verweigert oder als aussichtslos unterlassen wurde und der Kranke schliesslich genas.

Man macht die trüben Erfahrungen meistens in Fällen, welche im ersten Anfange nicht sorgfältig genug beobachtet oder verkannt wurden, und muss wissen, was unter sorgfältiger Beobachtung zu verstehen ist. Ganz ohne Mahnungen stellen sich die bedenklichen Wendungen in der Regel nicht ein, und fehlen sie innerhalb der ersten

48 Stunden, so wird man meistens temporisirend behandeln können. Aber unter den Kranken, welche innerhalb der ersten zwei Tage schwere Symptome zeigen, ist ein gewisser Procentsatz solcher, welche nicht früh genug operirt werden können. Ich habe bei Consultation in frischen Fällen stets darauf gedrungen, dass alle zwei Stunden Temperatur und Puls genommen und der Kranke Tag und Nacht unter strenger Aufsicht und Beobachtung gehalten wurde. Was sich klinisch immer documentirt, ist die Sepsis und proportional dem Grade der Sepsis sind in der überwältigenden Mehrzahl der Fälle die pathologischen localen Veränderungen. Ich weiss sehr wohl, dass ausnahmsweise auch bei relativ geringen Veränderungen in der Wand des Appendix der Verlauf ein schwerer sein kann und habe andererseits nach einem relativ milden Verlauf den vollständig abgelösten Appendix im Abscess gefunden. Für unser klinisches Verhalten ist eben der Grad der Sepsis massgebend und in dem ersteren Falle operire ich sofort, weil der Patient bedenkliche septische Symptome aufweisen wird.

Einen Einwand lasse ich gelten, nämlich den, dass es unter Umständen unmöglich sein kann, mit Sicherheit im ersten Stadium der Krankheit zu sagen, ob überhaupt eine Appendicitis vorliegt und der mannigfachsten Irrungen bin ich Zeuge, und oft genug bin ich selber im Zweifel gewesen. Eine Zeit lang beherrschte das Schibolet des sogenannten Mc. Burney'schen Punctes die diagnostische Vorstellung des ärztlichen Publikums in Amerika in der gefährlichsten Weise. Man lehnt sich gerne an ein Schema an, aber die Natur ist zu mannigfaltig, um eine Schematisirung zu vertragen. Schon die so sehr wechselnde Lage der Appendix legt es nahe, dass dies unmöglich ein differentialdiagnostisch verlässliches Universalsymptom sein kann. Schmerzen an dieser Stelle kommen überdies auch bei Processen vor, welche mit Appendicitis gar nichts zu thun haben. Nach meiner Erfahrung ist der empfindlichste Schmerzpunct in mindestens $^1/_3$ der Fälle nicht an dem besagten Puncte, sondern er entspricht, viel logischer, der Localisation des entzündlichen Processes, findet sich also gelegentlich mehr nach der Lendengegend oder nach der Mittellinie des Leibes hin, oder man findet ihn bei der Tastung durch Scheide oder Mastdarm im kleinen Becken. Andererseits habe ich Fälle von wanderndem Nierenstein, solche von Typhus, Cholecystitis, Pleuropneumonie, acuter Myositis, vor Allem von Erkrankungen der inneren Genitalien des Weibes gesehen, in denen Fehldiagnosen gemacht waren, weil man sich auf den Mc. Burney'schen Punkt steifen zu müssen glaubte und eine allseitige Untersuchung der Patienten unterlassen hatte. Dem Chirurgen passiren solche Irrthümer wohl deshalb seltener, weil er meistens

nicht im allerersten Stadium der Krankheit hinzugezogen wird, vielmehr zu einer Zeit, wo der behandelnde Arzt die diagnostischen Schwierigkeiten bereits überwunden hat. Es kann in der That sehr schwierig sein, Sicherheit zu erlangen, und trotz sorgfältiger Untersuchung und Anamnese verlässt man manchmal mit Zweifeln das Krankenbett.

Für unsere praktischen Bedürfnisse wird es darauf ankommen, an welchen Erscheinungen wir die allerschwersten Fälle erkennen, welche sofortiges operatives Eingreifen erfordern. Schüttelfrost, heftige Schmerzen, hohe Temperatur und Pulsfrequenz deuten auf einen schweren localen Process hin, von dem aus der Körper reichlich mit septischen Stoffen geladen wird. Je mehr die Erscheinungen localisirt sind, um so Bedenklicheres bereitet sich wahrscheinlich vor. Der Appendix ist vielleicht noch nicht perforirt, aber strotzend gefüllt und im Begriff abzusterben. Es liegt auf der Hand, wie wünschenswerth es ist, diesen Appendix womöglich vor der erfolgten Perforation zu entfernen. Die Vortheile in Bezug auf den weiteren Verlauf und das Endresultat sind enorme. Im Durchschnitt sind auch diese Operationen, obwohl subtil und die ganze Aufmerksamkeit des Chirurgen erfordernd, nicht die schwereren und man soll von den Fällen mit schweren Initialsymptomen lieber einen zu viel als einen zu wenig operiren und dessen eingedenk sein, dass es nicht die Ausdehnung des Processes ist, welche eo ipso seine Schwere bestimmt, sondern zunächst die Intensität des Giftes, welches auf den Körper einwirkt. Logischer Weise wird dieses um so virulenter sein, wenn es von einem kleinen Herde aus schwere Symptome hervorruft. Das wird im Allgemeinen immer noch zu wenig betont, dass die Natur des septischen Giftes für den Verlauf der Krankheit so bestimmend ist, und dass seine Virulenz der Ausdehnung des Processes nicht proportional zu sein braucht. Sehen wir nicht oft genug relativ milde Allgemeinerscheinungen bei räumlich ausgedehnter Infection des Peritoneum? und woran liegt es, dass das eine Mal eine eiterige Peritonitis über den ganzen Bauchraum wandert und der Kranke, allerdings vielleicht nach vielen operativen Eingriffen, mit dem Leben davonkommt und das andere Mal innerhalb der ersten 24 Stunden verloren ist? Der Grund dafür kann nur in der verschiedenen Natur der Entzündungserreger gesucht werden, welche das eine und das andere Mal zur Wirkung gelangen. Die geringe Begrenzung des Processes bei schweren Allgemeinerscheinungen im ersten Stadium der Appendicitis ist also, halten wir das fest, eine Anzeige für die operative Entfernung der Krankheitsursache. Da warte man lieber nicht, bis die Spannung der Bauchdecken und die

Tympanitis ausgesprochen sind. Letztere ist ohnedies ein Symptom von ganz wechselnder Dignität und die Spannung der Bauchdecken, welche in Bezug auf die Ausdehnung des Processes schon einen sichereren Anhalt bietet, fehlt in Ausnahmefällen, trotzdem die Bauchhöhle schon weithin inficirt sein kann. Eine acute Appendicitis mit schweren Symptomen im allerersten Stadium steht in Bezug auf Strenge der Indication mit dem eingeklemmten irreponiblen Bruch mindestens gleich, und es sollte im klinischen Unterricht darauf hingewiesen werden. Der praktische Arzt auf dem Lande muss unter Umständen bereit sein, operativ vorzugehen, denn hier kann der mit der Zuziehung eines Chirurgen aus weiter Entfernung verbundene Aufschub den Tod des Patienten bedeuten; transportabel aber sind solche Patienten in der Regel auch nur unter dem Schutze grossstädtischer Einrichtungen. Hoffentlich ist die Zeit nicht fern, wo auch die Landkreise ihre Ambulanzen haben. Das wäre ein Segen für viele Schwerkranke, die heute unter der Ungunst der Verhältnisse ihres medicinischen Anrechts nicht theilhaftig werden können.

Die alte chirurgische Regel: ubi pus, ibi evacua, hat wohl auch für die Appendicitis im Allgemeinen ihre Geltung, obwohl früher zahlreiche Fälle zur spontanen Heilung gekommen sein müssen, welche mit Eiterbildung einhergingen. Die wallartig abgegrenzte Schwiele, in der Vorstellung der alten Kliniker eine Infiltration und Quellung des retroperitonealen Bindegewebes, bedeutet in der grossen Mehrzahl der Fälle einen Eiterherd, vielleicht einen sehr kleinen, intra peritoneum. Nur zwei Mal konnte ich die Localisation des Processes zwischen den Blättern des Mesenteriolum, wie es öfters bei den Tuben vorkommt, feststellen, und das eine Mal handelte es sich auch nicht um einen Abscess, sondern um eine Lymphangoitis mit Adenitis, welche sehr stürmisch eingesetzt hatte. Hier coupirte die Excision der Appendix den Process. Die nächstliegenden Lymphdrüsen, welche bei der Operation stark geschwellt gefunden wurden, bildeten sich prompt zurück.

Dass die grosse Mehrzahl aller mit Eiterung einhergehenden Fälle auf Perforation beruht, wird jeder erfahrene Chirurg bestätigen können. Für die Verbreitung und die Schwere des Processes ist aber nicht die Perforation an sich von Bedeutung, sondern die Umstände, unter denen sie stattfindet und die Natur des Infectionsstoffes, welcher zur Wirkung kommt. Hier begegnen wir zahlreichen Varianten, und der Forschung über den pathologischen Vorgang bleibt noch ein weites Feld. Ich will nur erwähnen, dass ich zweimal die ausgesprochenste Tendenz zur fortschreitenden Gewebsnekrose beobachtet habe. In dem einen Falle stiessen sich grosse Muskelmassen von den tiefen Bauch-

muskeln ab. Alles Zellgewebe bis hoch hinauf unter das Zwerchfell ging verloren, so dass die untere Hälfte der Niere entblösst in der ausgedehnten Wunde lag. Der Fall verlief fast wie eine Nosokomialgangrän, kam aber schliesslich doch zur Heilung, allerdings nach einer unendlich mühsamen und ereignissvollen Behandlung. In dem anderen Falle stiessen sich handtellergrosse Fetzen des Bauchfells und retroperitonealen Zellgewebes ab, ohne dass der Verlauf besonders stürmisch war. Auch hier trat Heilung ein.

Mit einer verständnissvolleren Differenzirung der pathologischen Vorgänge dürfen wir schliesslich wohl auch das Auffinden eines wirksamen Antidotes erhoffen, welches unsere zur Zeit bestehende Ohnmacht gegenüber den foudroyant verlaufenden Fällen von septischer Peritonitis zu Gunsten eines heilkräftigen Einschreitens beseitigt. Versuche in dieser Richtung mit Antitoxinen scheinen ja auch hie und da zu ermuthigenden Resultaten geführt zu haben. Aus meiner Erfahrung kann ich dieselben leider nicht bestätigen. Die wenigen Fälle, in denen ich diese specifische und zweifellos logisch gedachte Behandlung neben der Operation und ohne dieselbe versucht habe, zeigten auch nicht die geringste Reaction im Sinne einer günstigen Wendung und ich kann wohl sagen, dass ich bis jetzt noch keinen Fall dieser Art habe gesund werden sehen. Ich halte diese Fälle in ihrem Wesen und in ihrer Bedeutung auch für ganz etwas Anderes, als die progredienten eitrigen Peritonitiden, deren man trotz ihrer gelegentlichen kolossalen Verbreitung durch energisches Vorgehen doch noch Herr werden kann, und wenn es mir gelungen ist, eine Anzahl von Fällen anscheinend allgemeiner Peritonitis zu retten, so möchte ich die Erklärung dafür vor Allem wiederum darin finden, dass es sich in diesen Fällen um eine harmlosere Noxe gehandelt hat. Hier möchte ich gleich erwähnen, dass ich von der seiner Zeit von verschiedenen Seiten warm empfohlenen Behandlung der acuten Peritonitis mit Laxantien nach der Operation ganz zurückgekommen bin, und sie in den ernsteren Fällen geradezu für schädlich halte. In den milderen Fällen aber kommt man ohne sie aus.

Das Kapitel „Appendicitis“ ist heut zu Tage so ausgedehnt und vielseitig, dass es mir nicht einfallen kann, in diesem Rahmen eine erschöpfende Behandlung auch nur einer der vielen wichtigen Fragen zu liefern, welche auch jetzt noch discutirbar sind. Vielmehr möchte ich einige Dinge hervorheben, welche sich mir im Laufe der Jahre bewährt haben und bei denen ich, sozusagen, stehen geblieben bin.

Vielleicht klingt es veraltet, wenn ich sage, dass ich auch heute noch die genaue Localisirung des Herdes zu dem Zwecke, mich ihm möglichst ohne die Eröffnung des freien Peritonealraumes

zu nähern, für wichtig halte. Letztere lässt sich ja oft genug nicht umgehen, aber selbst wenn dies der Fall ist, wird man darauf hinarbeiten müssen, den Eiterherd trocken zu legen, möglichst bevor ein ausgiebiges Manipuliren im Peritonealraum, etwa behufs Entfernung des Appendix, nothwendig wird. So operire ich auch jetzt noch nicht selten von dem hinteren oder seitlichen Schnitt aus, oder durch den Boden des kleinen Beckens von Mastdarm oder Scheide aus, oder ich mache combinirte Eingriffe, immer in der Idee, möglichst zu entlasten und septische Stoffe zu entfernen, deren Contact mit der übrigen Serosa im Verlaufe der Operation sonst vielleicht schwer zu vermeiden ist. Für die gar nicht so seltenen Fälle, in denen der Herd in Folge der Lagerung des Wurmfortsatzes sich an der Hinter- oder Seiten-Fläche des Colon ascendens befindet, hat sich mir als diagnostisches Merkmal folgender Befund im Ganzen als zuverlässig erwiesen: Befindet sich die untere Grenze eines abtastbaren Exsudats in der Höhe der Spina anterior superior, so handelt es sich fast ausnahmslos um eine Localisirung nach hinten oder seitlich vom Colon ascendens. Solche Exsudate scheinen nicht selten, dem Tastgefühl nach, der vorderen Bauchwand unmittelbar anzuliegen und andererseits kann ihre Abtastung gegen die Lendengegend, zumal bei fettleibigen Personen sehr unsicher sein. Beim vorderen Einschnitt wird man aber in diesen Fällen fast regelmässig enttäuscht und es ist dann im Allgemeinen rathsamer, einen hinteren oder seitlichen Schnitt hinzuzufügen. Der Letztere bietet auch die Vortheile des sicheren Secretabflusses und disponirt nicht zur Bruchbildung. Die Entfernung des Wurmfortsatzes gelingt von dieser Incision aus oft bequem, wo sich ihr bei einem vorderen Schnitt grosse technische Schwierigkeiten entgegenstellen können. In den ganz seltenen Fällen von fötal gelagertem Coecum kann natürlich ein oberhalb der Spina gelegenes Exsudat auch der vorderen Bauchwand anliegen. In nicht ganz frischen Fällen von nach hinten gelegenem Exsudat wird in der Regel auch eine leichte Verbreiterung und Fülle auf der Seite der Erkrankung angedeutet sein.

In einem Falle ging ich bei einer Hochschwangeren von der Flanke aus vor, in der Meinung, einen Appendixherd vor mir zu haben. Ich traf aber auf ein vereitertes, durch den graviden Uterus ganz nach oben gezogenes Ovarium. Auch bei Wöchnerinnen, wenn die Adnexa noch nicht zu ihrer normalen Lage herabgestiegen sind, kann man durch die Lage des Exsudates dazu verleitet werden, eine Appendicitis zu diagnosticiren, während es sich um Ovarial-Abscess handelt. Auch diesem Irrthum bin ich verfallen.

Eine ziemlich grosse Zahl von Appendixeiterungen, welche das

kleine Becken anfüllen, habe ich per rectum angegriffen und ich kann diesen Eingriff als einen verhältnissmässig einfachen und wirksamen empfehlen. In der Regel wird man auf der Höhe des Exsudates, welches sich dem durch die vordere Wand des Rectum tastenden Finger als eine bequem zu erreichende Rundung entgegenstellt, eine weichere, fluctuirende, der hinteren Wand des Beckens näher gelegene Stelle fühlen. Hier vergewissert man sich zunächst durch Probeaspiration mit einer genügend langen Nadel von der Anwesenheit des Eiters und durchbohrt dann unter Führung des Fingers mit einem stumpfspitzen Instrument, dessen Branchen von einander entfernt werden können, mittelst eines kurzen Stosses die Serosa, nachdem man sich vorher mit leichtem, bohrendem Druck durch die inneren Schichten der Darmwand gewühlt hat. Es ist nicht gut, das Exsudat, etwa durch Punction, vorher zu sehr zu entlasten, da es sonst dem eröffnenden Stosse zu geringen Widerstand entgegensetzt. Es folgt das Einlegen eines T-Rohres, welches auf dem Wege durch das Rectum keine Seitenöffnungen hat. Ein zweites, ziemlich starkes Rohr, seitlich gelöchert, liegt neben diesem Rohr allein im Rectum und hat den Zweck, Anhäufungen in demselben zu verhüten. Beide Röhren müssen vor dem Sphincter durch Sicherheitsnadeln, oder Fäden und Pflasterstreifen gegen das Herausgleiten gesichert werden. Es empfiehlt sich, vor der Operation den Sphincter leicht zu dehnen und Kothmassen auf trockenem Wege zu entfernen, weil Spülflüssigkeiten leicht in die oberen Darmabschnitte gelangen und verspätet und störend während und nach der Operation abfliessen. Der stark herabgedrängte Beckenboden weicht nach der Entleerung meistens hoch nach oben, sodass die Wiedereinführung des Rohres, falls es zu früh herausgeglitten ist, sehr mühsam sein kann. In der Regel kann man es nach wenigen Tagen entfernen, da solche Eiterungen meistens früh versiegen und der zurückbleibende Defect gegen Secretansammlungen sichert. Sollte es erforderlich sein, noch einen vorderen Bauchschnitt hinzuzufügen, so kann dies nun geschehen, ohne dass das Operationsgebiet von Eitermassen überschwemmt wird, welche oft sehr reichlich vorhanden waren. Uebrigens habe ich nach der rectalen Eröffnung allein eine ganze Reihe von Fällen genesen sehen und sie empfiehlt sich für den Arzt, welchem die für ein correctes Vorgehen durch die vordere Bauchwand und den Peritonealraum erforderliche Assistenz fehlt.

Eine subtile Technik bei der Operation der eiterigen Appendicitis, immer geleitet von dem Gedanken, die Infection nicht weiter zu tragen, ist natürlich von der allergrössten Bedeutung und jeder Chirurg bildet sich dabei seine besondere Routine heraus. Hat man geschulte

Assistenz, so gelingt es gelegentlich, selbst grössere Eiterherde so zu entleeren, dass ein Contact des Eiters mit den bis dahin nicht in die Entzündung hineingezogenen Parthien so gut wie ganz vermieden wird. Entlastung des Herdes durch Punction unmittelbar vor der Lösung von Verklebungen, welche ihn begrenzen, zunächst sehr kleine Eröffnung mit nachfolgendem, geschicktem und verständnissvollem Auftupfen, wobei die kleinen Schwammstückchen nur einmal gebraucht werden und Alles, einschliesslich der Bauchdeckenwunde, sorgfältig durch Schutzcompressen gedeckt ist, sind hierbei wesentliche Maassnahmen. Indessen sehe ich von der sofortigen partiellen Vereinigung der Wunde selbst in solchen gelungenen Fällen in der Regel zu Gunsten einer secundären Vereinigung ab, obwohl ich die Fäden sogleich durchzulegen pflege. Auch dies unterbleibt in den Fällen, wo ich mir bewusst bin, die Bauchdeckenwunde bei der Operation inficirt zu haben. Man verschleppt zu leicht den Infectionsstoff längs der Stichcanäle und eine sorgfältige Secundärnaht, eventuell unter allgemeiner Narkose, ist vorzuziehen, wenn auch gelegentlich schwierig in Bezug auf die genaue Differenzirung und Coaptation der einzelnen Gewebsschichten.

Eine sorgfältige Verbandstechnik ist bei der Nachbehandlung einer gut operirten acuten Appendicitis vielleicht von keiner vitalen Bedeutung, indessen ist sie doch sehr wesentlich für das Zustandekommen einer günstigen Narbe. Wie wesentlich Letztere namentlich für jüngere Individuen und Leute ist, welche auf Erwerb und Körperbewegung angewiesen sind, wird jeder Praktiker anerkennen, welcher das Dasein seiner Operirten durch viele Jahre zu verfolgen Gelegenheit hatte.

Radicaloperationen gegen lästige Bruchleiden nach Appendicitis sind aber wiederum sehr mühsam, und in Bezug auf das Endresultat aus naheliegenden Gründen nicht besonders sicher. Es bedeutet daher einen gar nicht genug hervorzuhebenden Fortschritt, dass wir in der Intervalloperation ein Mittel besitzen, in geeigneten Fällen Heilung ohne belästigende Folgezustände zu bringen und es ist sicher die Aufgabe des Chirurgen, in seinem diagnostischen Bemühen diejenigen acuten Fälle auszuscheiden, welche der grossen Vortheile dieses Verfahrens zur definitiven Beseitigung ihres Leidens theilhaftig werden können. In New-York sind die acuten Anfälle von Appendicitis übrigens viel weniger häufig geworden, seitdem man bei der chronischen oder recidivirenden die Intervalloperation ausgiebig anwendet und auch dieser Vortheil muss hervorgehoben werden. Sie kann in Ausnahmefällen, namentlich bei Fettleibigen und unzugänglicher Lage des Appendix, schwierig sein. Man findet vielleicht auch einmal eine kleine abgekapselte Eiterung, wo man sie nicht erwartet hatte, aber

im Allgemeinen ist sie eine der sichersten und lohnendsten Operationen, welche die moderne Chirurgie aufzuweisen hat. Ich habe unter der grossen Zahl von Patienten, welche ich der Operation unterworfen habe, glücklicher Weise noch keinen Todesfall zu beklagen, wenn mir auch in einigen wenigen Fällen beängstigende Abweichungen von dem erwarteten glatten Verlauf nicht erspart blieben. Sie mahnen immer wieder von Neuem daran, dass man bei dem complicirten Vorgange, den eine moderne chirurgische Operation vorstellt, seiner Sache sich nicht allzu gewiss fühlen soll, und dass auch die constitutionellen Verhältnisse der Patienten bei chirurgischen Operationen immer und immer wieder der sorgfälltigsten Erwägung unterstellt werden müssen. Ich werde die bangen Wochen nie vergessen, während welcher ein an üppige Lebensweise gewöhnter, besonders blühender und kräftiger Mensch, bei dem man vor der Operation allerdings eine Erweiterung der rechten Herzhälfte nachweisen konnte, in Folge von reiner Herzschwäche nach anfänglich glattem Verlauf mit dem Tode rang, oder die quälenden Zweifel, welche ein zwischen den Bauchdecken zurückgebliebenes Schwammstückchen verursachte, bis der Verlauf sich zweifellos zum Guten wendete. Sorgen nach Operationen, welche für Erhaltung des Lebens nicht absolut nothwendig waren, sind doch immer die allerquälendsten. Ich glaube sie ziehen als ein langer, die Lebensfreude dämpfender Schatten über das Dasein jedes beschäftigten Chirurgen.

Dass auch die recidivirende Form der Appendicitis schliesslich vollständig ausheilen kann und, wie es scheint, gerade nach einer schwereren Attaque, beweist Ihr Fall, verehrter Herr Geheimrath, und aus meiner eigenen nahen Verwandtschaft könnte ich mehrere Beispiele dafür anführen. Man wird also, wenn gewichtige Momente gegen eine Operation überhaupt sprechen, hierauf bis zu einem gewissen Grade seine Hoffnungen setzen und mit der Indication zur Operation zurückhaltend sein dürfen. Für einen Emphysematiker, einen bejahrten Patienten mit senilen Veränderungen im Gefässsystem, einen Diabetiker, einen Patienten mit Morbus Brightii nennenswerthen Grades sind Laparotomie, Narkose und mehrwöchentliche Bettruhe immer sehr bedenkliche Zumuthungen, und bei einem Misserfolg ist der Gedanke wenig tröstlich, dass der Patient ohne die Operation vielleicht doch einmal dem Leiden hätte erliegen können. Es kann allerdings so verschieden operirt, narkotisirt und nachbehandelt werden, dass die Indication zu operiren, selbst unter der Vorraussetzung gleichmässig gewissenhafter und vorsichtiger Erwägung, je nach der Persönlichkeit des Chirurgen und den Verhältnissen, unter denen operirt wird, von sehr verschiedenen Resultaten gefolgt sein kann.

XVI.

Ueber die Bedeutung des Musculus Tibialis posticus und der Sohlenmuskeln für den Plattfuss.

Von

C. Nicoladoni in Graz.

(Mit 1 Abbildung.)

Ich habe in dem Bande 1902 der Deutschen Chirurgie meine Ansicht über die Entstehung des juvenilen Plattfusses dahin geäussert, dass nicht der Act des Stehens, sondern der Gehact in erster Linie dabei in Betracht komme.

Dies bezeugen jene Formen von Plattfüssen, bei denen nicht blos das Fussgewölbe in seiner ganzen Länge auf den Boden niedergelegt, sondern unter starkem Vortreten des Taluskopfes, sogar in die Fusssohle durchgebogen ist, also plantarwärts convex, dorsalwärts concav gestaltet ist.

Dies kann nur durch den Gehact zu Stande gebracht werden und zwar in jenem Momente, in welchem sich der Fuss durch Erheben auf die Metatarsusköpfe vom Boden abwickelt.

In diesem Momente wird das Fussskelett vom ganzen Körper belastet, während es sich in einen einarmigen Hebel umwandelt, an dessen freiem Ende die gewaltige Kraft des Triceps surae als Erheber der Ferse allein thätig ist. Es ist der Triceps surae in der Phase der Abwicklung der wirklich alleinthätige Muskel dann, wenn durch langwieriges und noch dazu belastetes Gehen die übrigen, weit schwächeren Muskeln, welche als Fussgewölbhalter gelten, d. i. die tiefe Wadenmusculatur und die eigentliche Sohlenmusculatur, übermüdet sind.

In der Reihenfolge der Ermüdung der dem gehenden Fusse dienenden Muskeln, nimmt der Triceps als der mächtigste, naturgemäss den letzten Platz ein.

Es ging nun meine und mit mir die Vorstellung Hoffa's[1]),

1) Hoffa, Zur Behandlung des Pes valgus. Münchner med. Wochenschr. 1900. Nr. 15.

Franke's[1]) und Frank's[2]) dahin, dass der Musc. tib. posticus wegen seiner fächerförmigen Ausbreitung unter dem Taluskopfe weg bis in den Tarsus hinein als der bedeutendste Gewölbhalter zu betrachten sei und daher am meisten in der Verfolgung einer rationellen Behandlung gekräftigt werden müsse, und zwar nicht durch seine Verkürzung, sondern ich habe den Vorschlag gemacht, dieses Ziel auf Kosten des Triceps surae dadurch zu erreichen, dass die Hälfte dieses übermächtigen Muskels dem Musc. tib. posticus für immer zur Verfügung gestellt werde.

Es ist ja schon vor längerer Zeit von mir in meinen Abhandlungen über Pes calcaneus paral. und traumaticus darauf hingewiesen worden, dass die Schwächung und Lähmung des Triceps surae allein, sowie die dauernde Abtrennung der Achillessehne vom Fersenhöcker unausbleiblich einen Pes calcaneus sensu strictiori zur gesetzmässigen Entwicklung bringt; ich habe auch dort die wichtige Rolle hervorgehoben, welche bei dieser Difformität die energische Action der gesund gebliebenen eigentlichen Sohlenmuskeln spielt, welchen die nunmehr einseitig, d. i. sohlenwärts gezogene Ferse in der Art nachgiebt, dass sie sich sohlenwärts abkrümmt, wobei sich ihr Proc. posterior in einen Proc. inferior umwandelt.

Es muss demnach beim umgekehrten Angriffe der Muskelkräfte, bei Uebermüdung der Gewölbehalter und bei relativer Uebermacht des Gewölbestreckers, d. i. des Triceps surae, das Gegenspiel der früheren Difformität, d. i. des Pes valgus entwickeln.

Es geht daraus hervor, dass zu seiner rationellen Behandlung, abgesehen von der Correctur des Skelettes, gerade jene Vertheilung der am Fersenhöcker wirkenden Kräfte nothwendig ist, welche gesetzmässig zu dem Gegensatze des Pes valgus, d. i. zum Pes calcaneus führt, d. i. die zeitweise Eliminirung des Triceps surae durch temporäre Ausschaltung der Achillessehne.

Ich habe aber dabei immer an den Musc. tib. posticus als den ersten Gewölbehalter gedacht, und war daher der Meinung gewesen, es genüge, den Triceps surae zu schwächen und mit der aus ihm entlehnten Sehnenhälfte den Tib. posticus um ebensoviel zu stärken.

Die wichtigen Sohlenmuskeln und ihre hohe Bedeutung für das Halten des Fussgewölbes wurden dabei irrthümlicher Weise ausser Acht gelassen.

Es sprechen überdies verschiedene Gründe dagegen, dass dem

1) F. Franke, Neue Methode der operativen Behandlung des Plattfusses. Therapeutische Monatshefte. 1901. April.

2) Frank, Bericht der Naturforscherversammlung in Aachen. 1900.

Tib. posticus allein eine das Fussgewölbe spannende Rolle zugeschrieben werde.

Vorerst die Gestalt des Fusses bei jenen Formen der Kinderlähmung, wo der Tib. posticus sicher gelähmt ist, entweder allein oder in Gesellschaft mit dem Flexor hallucis longus und Flex. digitorum communis longus, und doch das Gehen später noch ermöglicht war. Es muss dabei durchaus nicht ein paralytischer Plattfuss die Folge sein.

Wir erinnern uns dabei, wie oft es geschieht, dass bei ausgebreiteter Lähmung der langen dorsalen oder plantaren Fussmuskeln, gerade die kurzen Muskeln der Sohle in ihrer Contractilität ungestört erhalten bleiben.

Gewöhnlich findet sich als Ausdruck ihrer ungetrübten Function eine eigenthümliche Haltung der Fusssohle, welche darin besteht, dass eine tiefe, median gelegene Furche die Planta pedis vom Zehenballen angefangen bis in den Tarsaltheil hinein in eine innere und äussere Hälfte theilt, die gegeneinander leicht bewegt, genähert und entfernt werden können. In einem solchen Falle ist der Fuss gewöhnlich hoch gewölbt, so dass auch sein äusserer Rand den Fussboden nur mehr schmal oder auch gar nicht berührt.

Ich bin der Meinung, dass eine dauernde Trennung der Sehne des Tib. posticus keinen Plattfuss nach sich ziehen muss, während hingegen ich glaube, dass eine bleibende Läsion des Nervus tib. posticus hinter dem inneren Knöchel wegen dauernder Lähmung der Sohlenmuskeln zum concentrirten Plattfuss führen müsse.

Ich habe aber in der Literatur keinen Fall auffinden können, welcher dafür hätte als Beispiel dienen können. Wie sehr aber die Sohlenmuskeln zur Aufrechterhaltung des Fussgewölbes von Bedeutung sind, zeigt die häufige Beobachtung, dass alle tiefen Wadenmuskeln lahm sein können und doch bleibt trotz andauernden Gehactes der Plattfuss aus, wenn nur die eigentlichen Gewölbespanner, d. s. die Sohlenmuskeln des Fusses, von der Lähmung verschont geblieben waren.

Wir finden andrerseits beim Uebermüdungsplattfuss die Gestalt der Sohlenmuskeln schon bei mittleren Graden schwer verändert. Ihre Muskelbäuche sind platt gedrückt mit breiter Fläche zur Sohle gestellt, wie niedergepresst, sodass sie wie die Fische in einer Sardinenbüchse mit knappster Raumerfüllung gelagert erscheinen. Ihr Fleisch ist dabei blass. Sie machen mit diesem Aussehen den Eindruck völliger Insufficienz, in welcher die mangelhafte Wirkung der einfachen Skelettherapie des Plattfusses ihre Hauptursache haben muss.

Ganz anders sieht diese Musculatur beim Hohlfusse und beim

Pes calcaneus aus, wo im Fussgewölbe die Sohlenmuskeln mit vertical gestellten Muskelbäuchen wie die Traversen einer Eisenconstruction ausgespannt sind und dadurch, sowie durch ihre frische, rothe Färbung und die ansehnliche Entwicklung ihres Fleisches ihr Uebergewicht verrathen.

So lange diese wichtigen Gewölbehalter gut functioniren, so lange vermag, auch wenn sich der Mensch auf die Fussspitzen stellt, die Körperlast das Fussskelett nicht gegen die Fusssohle durchzubiegen.

Der Plattfuss bleibt aus.

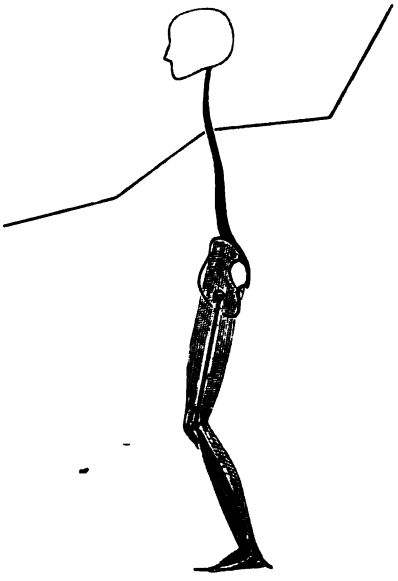

Dass dem so sei, habe ich vor Kurzem an einem merkwürdigen Fall von Kinderlähmung gesehen. Es handelte sich um einen elfjährigen Jungen, der in den ersten Lebensjahren an schwerer Poliomyelitis anter. erkrankt und erst seit 2 Jahren wieder zum Gehen gekommen war.

Sein linker Fuss hat Neigung zur Varusstellung: eine genaue Untersuchung auf Activität ergiebt eine völlige Intactheit des Triceps surae und der Sohlenmusculatur, während die Dorsalflexoren und tiefen Wadenmuskeln gelähmt waren. Der linke Oberschenkel war schmächtiger als der rechte, jedoch mit contractionstüchtiger Musculatur versehen.

Sein Gang war wenig unbeholfen; es fiel nur auf, dass das linke Bein in der Phase des Vorsetzens unter starker Beugung im Hüft- und Kniegelenke hoch emporgehoben und entsprechend der Peroneuslähmung von oben her auf den Fussboden aufgestellt, in der nächsten Gehphase jedoch nicht so ordentlich vom Fussboden abgewickelt wurde, wie bei einem normalen Beine.

Die Sohle war durch eine tiefe mediane Furche der Länge nach getheilt, zum Zeichen, dass die eigentliche Sohlenmusculatur activ war.

Gleichwohl konnte der Junge auf diesem linken Beine allein — allerdings mit einigem Wanken — stehen.

Dabei war Knie und Hüfte etwas gebeugt (s. Figur).

Er liess demnach beim Stehacte den Unterschenkel etwas nach

vorn umfallen bis zu einem gewissen Grade, den er durch Anspannung des allein zur Verfügung stehenden Triceps surae fixirte. Dieser Grad wurde so berechnet, dass bei schwach gebeugtem Knie- und Hüftgelenk die Schwerlinie des Stammes noch in die unterstützende Fusssohle hineinfiel.

Und, obwohl alle tiefen Unterschenkelmuskeln lahm waren, unter ihnen gewiss auch der Tib. posticus, so entwickelte sich doch kein Plattfuss, weil die Gegenleistung der Sohlenmuskeln — andere waren ja nicht mehr übrig — völlig im Stande war, dem Zuge des Triceps surae an der Ferse das Gleichgewicht zu halten.

Und obwohl auch der Gang des Jungen ein solcher war, wie er der Peroneuslähmung eigen ist: hohes Emporheben des Knies und Aufstellen des Fusses von oben her, so fand doch trotz des mangelhaften Abwickelns des Fusses ein leichtes Erheben auf die Fussspitze statt. Gleichwohl war diese Belastung nicht im Stande, das Skelett sohlenwärts durchzubiegen: der Plattfuss blieb aus.

Es geht aus diesem Falle die wichtige Lehre hervor: es wird das Fussgewölbe in erster Linie durch die Activität der eigentlichen Sohlenmusculatur erhalten und es sinkt daher jenes ein, wenn diese übermüdet oder gar gelähmt wird, weil dann beim Fussabwickeln an der Ferse nur mehr allein der Triceps surae einseitig functionirt und so das Fussgewölbe ungehindert ausdehnen kann.

Es fällt damit die Bedeutung des Musc. tib. posticus für die Entwicklung des Plattfusses und für die Therapie dieses Uebels.

Es kann daher die Kräftigung des Tib. posticus nicht mehr die Hauptsache und sohin die Ueberpflanzung der Hälfte der Achillessehne auf diesen Muskel nicht der rationelle Eingriff sein, geschweige denn die alleinige Verkürzung der Sehne des Tibialis posticus. Erfolgreich kann nur die temporäre Ausschaltung des Triceps surae und seiner Function sein; also im Anfangsstadium die Vermeidung der Abwicklung und des Erhebens auf die Zehenspitze durch die Schaukelvorrichtung einer metallenen Sohle.

In vorgeschrittenen Fällen, in welchen das Fussgewölbe gestreckt oder sogar gegen den Boden durchgebrochen ist, die Sohlenmuskeln platt gepresst und überdehnt sind, wird man dieser schweren Difformität nur dadurch Herr werden, dass man für längere Zeit den übermächtigen Gewölbestrecker, d. i. den Triceps surae eliminirt, um den Sohlenmuskeln Gelegenheit zu geben, den Plattfuss in einen Hohlfuss zu verwandeln.

Daraus erhellt der Vorschlag, bei einem höhergradigen Pes valgus adolescentium nach Bayer'scher Methode in offener Wunde die

Achillessehne zu trennen und den proximalen Stumpf für längere Zeit unter die tiefe Suralfascie zu verlagern, um eine Wiedervereinigung vorläufig hintanzuhalten.

Erst wenn entsprechend dieser Verletzung, sich ein gesetzmässiger Pes calcaneus entwickelt und daher alle Unformen des Pes valgus ohne jede weitere orthopädischen Hilfen auf rein functionellem Wege sich selbst behoben haben, wird man durch Wiedervereinigung der Achillessehne die normalen Functionsverhältnisse wieder herstellen.

Es wird sich auch mittlerweile die Sohlenmusculatur so gekräftigt haben, dass für alle Zukunft einem Recidiv vorgebeugt wird.

Das Schlagwort für die Therapie des Plattfusses lautet daher: Temporäre Ausschaltung der Phase des Erhebens auf die Fussspitze entweder durch entsprechenden Schaukelapparat oder durch zeitweise Continuitätsaufhebung der Achillessehne.

XVII.

Ueber Wanderniere und chirurgische Behandlung derselben.

Von

Prof. **Eugen Hahn.**

Seit der Ausführung meiner ersten Operation der Wanderniere durch Fixation im Jahre 1881 und der Veröffentlichung über diesen Gegenstand sind sehr zahlreiche Publicationen über die Operation der Wanderniere erfolgt.

Ich erlaube mir jetzt nach 21 Jahren noch einmal das Wort zu dieser Frage in dieser Zeitschrift zu ergreifen und will zunächst eine kurze anatomische Auseinandersetzung über die Lage der normalen und der Wanderniere vorausschicken, insoweit dieselbe von Wichtigkeit für die vorzunehmende Operation ist. Wegen des mir nur knapp zugemessenen Raumes unterlasse ich es auf Literaturangaben einzugehen, welche im Sammelbericht von J. Fischer im Centralblatt der Grenzgebiete 1898 und in der Arbeit von Wolkow und Delitzin 1899 in erschöpfender Weise zusammengestellt sind.

Bei normaler Lage befinden sich die Nieren grösstentheils intrathoracal, nur der untere Pol ragt über die zwölfte Rippe heraus. Sie liegen in der Höhe des 12. Brust- und 1. bis 2. Lendenwirbels. Eine durch das Ende der 10. Rippe gelegte horizontale Ebene trifft die untere Grenze der Nieren.

Von grosser Bedeutung ist die Lage der 12. Rippe zur Pleuragrenze für die Operation. Bei kurzer horizontal gerichteter 12. Rippe liegt die Pleuragrenze unterhalb derselben. Bei langer schräg gerichteter befindet sich die Pleuragrenze nur unter dem medialen Theil der 12. Rippe. Durchtrennungen, Resectionen und Umstechungen der 12. Rippe sind immer mit Gefahr der Pleuraverletzung verknüpft. Die Nieren liegen mit ihrer hinteren Fläche auf dem Musculus quadratus lumborum und lateral auf dem Musculus transversus abdominis. Nach vorn grenzt die rechte Niere an die Leber, das Duodenum und Colon ascendens, die linke an die Milz, Pankreas, Dünndarm und Colon descendens.

Das Colon ascendens bedeckt nur den unteren Pol der rechten Niere während das Colon descendens in grösserer Ausdehnung mit der linken Niere verbunden ist. Da die Flexura coli sinistra durch das Lig. phrenico-colicum sehr befestigt ist, wie man oft bei Tumoren-Operationen an dieser Stelle bemerken kann, andererseits das Colon descendens mit der Niere in Verbindung steht, wird durch diese Anordnung ein wesentliches Befestigungsmittel für die linke Niere gebildet. Ausserdem hat die linke Niere noch Verbindungen mit dem Pankreas und der Milz, während die rechte Niere nur in dem Lig. hepato-renale ein Befestigungsmittel besitzt. Das Verhältniss der Niere zum Colon und Duodenum ist von Jonnesco und Helm sehr klar dargestellt. Im Kindesalter dienen die mit der Niere und der Umgebung fest verwachsenen Nebennieren wesentlich zur Erhaltung der Lage der Nieren — Im späteren Alter ist die Verbindung zwischen Niere und Nebenniere weniger fest.

Die Nieren liegen zwischen zwei Schichten der Fascia subperitonealis, von denen die hintere auch Fascia renalis posterior und die vordere als Fascia renalis anterior bezeichnet wird. Der zwischen Capsula subperitonealis und Capsula fibrosa gebildete Raum ist mit Fett angefüllt und heisst Capsula adiposa. Bindegewebsstränge liegen hinten und vorn zwischen Capsula fibrosa und Fascia subperitonealis, so dass die Bewegung der Niere nicht innerhalb der Fettkapsel, sondern mit der Fettkapsel stattfindet. Die Bewegung entsteht durch Lockerung der Verbindung zwischen Fascia subperitonealis und Fascia M. quadrati lumborum.

Jede Niere hat auch im normalen Zustand einen geringen Grad von Beweglichkeit. Nimmt Letztere zu, so dass man den grössten Theil der Niere fühlen kann, so nennen wir den Zustand eine bewegliche Niere oder Wanderniere, welcher gewöhnlich erworben ist.

Die angeborenen verlagerten Nieren sind immer fixirt. Von den zahlreichen Nieren- und Ureterenanomalien will ich nur das Fehlen einer Niere hervorheben.

Es kommen atrophische und functionsunfähige Nieren auf einer Seite gar nicht selten vor. Ich habe derartige Zustände bei Sectionen wiederholt zu sehen Gelegenheit gehabt.

Bei einer von mir ausgeführten Nephrolithotomie floss gleich nach der Operation sämmtlicher Harn durch die Wunde ab und kein Tropfen mehr durch die Blase, so dass das Vorhandensein nur einer Niere angenommen wurde. Nach dem mehrere Jahre später erfolgten Tode wurde durch die Section das vollkommene Fehlen der anderen Niere festgestellt.

Die von Morris zusammengestellte Statistik ergiebt, dass ungefähr

auf 138 Sectionen ein erworbener Nierenmangel
„ 3400 „ eine angeborene Einzelniere
„ 1400 „ eine Hufeisenniere

kommt.

Das verhältnissmässig häufige Fehlen einer Niere muss daher zur grössten Vorsicht ermahnen bei allen operativen Eingriffen an der Niere.

Bei hochgradiger Beweglichkeit der Niere sinkt dieselbe bis auf das Darmbein, ja kann bei Seitenlage bis über die Wirbelsäule hinausfallen. In diesen Fällen bildet sich eine Art Mesonephron — und die Niere liegt in der beutelförmigen Ausstülpung des Peritoneums. Die Operation erfordert hier eine ganz besondere Vorsicht, weil das Peritoneum leicht eröffnet werden kann.

Bei der Section eines 68 Jahre alten Mannes im März 1900 wurden beide Nieren sehr beweglich gefunden, besonders die rechte. Bei Lagerung der Leiche auf die linke Seite fällt die rechte Niere weit über die Mittellinie hinaus und lässt sich tief über die Linea arcuata in das kleine Becken verschieben. Wenn man bei dieser tiefen Lage der Niere einen Einstich unterhalb der 12. Rippe an der Stelle, wo man die Operation auszuführen pflegt, mit einer langen Nadel macht, dringt diese in die Bauchhöhle durch das zu einem Stiel langgezogene Peritoneum. Man gewinnt die Ueberzeugung, dass man in einem solchen Falle bei der Operation das Peritoneum leicht verletzen könnte, da die Nieren in einem Peritonealsack liegen. Wenn auch diese Fälle sehr selten vorkommen mögen, so muss man doch bei sehr starker Beweglichkeit der Niere an diese Möglichkeit denken.

Ueber die Häufigkeit des Vorkommens der Wanderniere sind die Angaben der Autoren je nach dem benutzten Untersuchungsmaterial zur Feststellung dieser Frage ausserordentlich verschieden und schwanken von 1 auf 5 bis 1 auf 100. Die Statistiken aus Sectionsmaterial, namentlich aus älterer Zeit, ergeben einen viel geringeren Procentsatz als die an Kranken, besonders an Frauen gemachten Untersuchungen. Ich selbst habe in dieser Beziehung Untersuchungen ausgeführt und bin erstaunt gewesen, wie oft bei Frauen bewegliche Nieren vorkommen.

Nach Hilbert und Lindner soll fast jede fünfte Frau an einer Wanderniere leiden. Mathieu fand bei den von ihm untersuchten Frauen, dass das Verhältniss sich wie 1—4 verhielt. Beim Vergleich der Resultate dieser Autoren, die einen ausserordentlich hohen, ja den höchsten Procentsatz bei ihren Zählungen gefunden haben, mit den

von mir festgestellten, finde ich mich in Bezug auf das häufige Vorkommen der Wanderniere bei Frauen mit den genannten Autoren in vollkommener Uebereinstimmung. Bei den zuletzt von mir untersuchten 100 Personen weiblichen Geschlechtes ergaben sich folgende Resultate: Es waren von denselben kinderlos 31. Es hatten 69 Kinder gehabt oder Aborte überstanden. Es kamen darunter 18 Wandernieren, und zwar nur rechts vor. 9 sehr hochgradige, so dass die Niere in ganzer Ausdehnung bei oberflächlicher Athmung zu fühlen war. 9 geringeren Grades, bei denen die Niere nur bei tiefer Inspiration fast ganz palpabel war. Von den 18 abnormen Lagen wurden 15 bei Frauen gefunden, die Kinder gehabt hatten, und zwar 1—14 mal entbunden waren und 3 nach Aborten. Es war immer nur die rechte Niere als Wanderniere zu bezeichnen. Bei den 31 kinderlosen Frauen bezw. Mädchen konnte keine Wanderniere festgestellt werden. Es wurden also bei den von mir untersuchten 100 Frauen Wandernieren im Verhältniss von 1:5,5 gefunden. Was den Grad der Beweglichkeit anbetrifft, so sind 9 als sehr hochgradige Wandernieren bezeichnet, da die ganze Oberfläche der Niere auch bei oberflächlicher Athmung abgetastet werden konnte. 9 waren etwas mässigeren Grades, mussten aber doch als Wandernieren anerkannt werden, da man bei tiefer Inspiration meist fast die ganze Niere abtasten konnte. Ganz ohne Beschwerden und ohne Kenntniss von ihrem Leiden waren 11, grosse Beschwerden hatten 3, Beschwerden mässigeren Grades 4.

Ein von diesen sehr abweichendes Resultat wurde bei 50 von mir untersuchten Kindern und 100 Männern festgestellt. Es befanden sich unter den untersuchten Kindern 25 Mädchen und 25 Knaben im Alter von 2—9 Jahren. Unter den Knaben wurde keine Wanderniere gefunden, und unter den 25 Mädchen eine einzige, und zwar rechtsseitige bei einem 8 Jahre alten Mädchen, welches rechts an einem paralytischen Klumpfuss litt.

Bei 100 untersuchten Männern mit den verschiedensten Leiden wurden nur 2 mal bewegliche Nieren rechts gefunden, von welchen man nur die eine als Wanderniere bezeichnen konnte, nämlich bei einem 74 Jahre alten Manne mit mannskopfgrossem rechtsseitigen Scrotalbruch. Die zweite weniger ausgesprochene bewegliche Niere kam vor bei einem 42jährigen Manne mit Emphysema pulmonum.

Weitere Untersuchungen in dieser Beziehung zu machen habe ich für zwecklos gehalten, da es zur Genüge durch diese und durch zahlreiche andere statistische Untersuchungen festgestellt ist, dass die Wanderniere besonders bei Frauen, die mehrfach geboren haben, ein ausser-

ordentlich häufiges Vorkommen ist. Ein sehr übereinstimmendes Resultat wird sich wohl bei derartigen Untersuchungen selten herausstellen, da es zu sehr von der Anschauung des Untersuchers abhängt, welcher Grad der Beweglichkeit für pathologisch zu bezeichnen ist. Ausserdem wird die Zahl sehr schwanken, je nachdem man mehr Frauen, die mehrfach geboren haben oder solche, die nicht geboren haben, untersucht.

Aus den verschiedensten statistischen Zusammenstellungen, auf die ich hier nicht näher eingehen will, geht hervor, dass Wandernieren bei Frauen ungefähr 20 mal häufiger vorkommen als bei Männern. Bei meinen Untersuchungen war das Verhältniss der Wandernieren bei Männern und Frauen wie 1:18. In unseren Fällen haben wir die linke Niere in keinem Falle so beweglich gefunden, dass man sie als Wanderniere hätte bezeichnen können. Bei Kindern kommen Wandernieren ausserordentlich selten vor.

Ueber die Zahlen und das Verhältniss der beschwerdefreien zu den schmerzhaften und Qualen bereitenden Wandernieren liegen statistische Erhebungen, soweit meine Kenntnisse reichen, in grösserer Zahl nicht vor. Es ist mir wiederholt aufgefallen bei meinen Untersuchungen von Frauen auf Wandernieren, wie oft ein Missverhältniss zwischen der Beweglichkeit und den Beschwerden besteht. Ich habe oft sehr bewegliche Nieren ganz ohne und zuweilen solche mit geringer Beweglichkeit mit sehr grossen Beschwerden zu beobachten Gelegenheit gehabt. Es ist schwer, für viele Fälle einen stichhaltigen Grund aufzufinden, weshalb oft bei sehr beweglicher Niere gar keine und bei weniger beweglichen oft sehr grosse Beschwerden vorkommen. Häufiger habe ich bei Frauen und Mädchen mit straffer Bauchmusculatur sehr grosse Beschwerden beobachtet, seltener bei Frauen mit schlaffen Bauchdecken.

Am wahrscheinlichsten entstehen die Schmerzen durch Circulationsstörungen, bewirkt durch Abknickung der Gefässe (Landau) oder durch Abknickung des Ureters.

Für das Entstehen der Wanderniere sind ausserordentlich viele Ursachen aufgeführt. Um einigermaassen eine Uebersicht über die zahlreichen angegebenen Ursachen zu gewinnen, erwähne ich zuerst die, welche direct und dann die, die indirect auf die Dislocation der Nieren einwirken, ferner die, welche fast nur bei Frauen vorkommen, zuletzt diejenigen, die häufig für die Entstehung der Wanderniere angegeben werden, von denen es jedoch zweifelhaft ist, ob sie als solche zu betrachten sind. Unter den direct einwirkenden Ursachen sind vor allen Dingen zu nennen: Geschwülste in der Um-

gebung des oberen Poles der Niere, welche diese aus ihrer Lage heraus- und herabdrängen, wodurch die Ligamente und Hauptbefestigungsmittel der Niere erschlafft werden. Es kommen in Betracht Geschwülste der Nebenniere, der Leber, der Milz und des Pankreas. Ausser den Tumoren müssen alle Umstände, welche ein Herabtreten des Zwerchfells bewirken, die Niere aus ihrem Lager bringen. Diese Wirkungen rufen verschiedene Erkrankungen der Lunge und der Pleura hervor, welche das Zwerchfell nach unten drängen oder einen langen andauernden Husten erregen. Alle Momente, welche die Schwere der Niere vermehren, sind im Stande ein Herabrücken derselben zu bewirken. Es sind dies verschiedene Krankheiten der Niere selbst und des Nierenbeckens. So ist es bekannt, dass bei Entwicklung von Tumoren, von Steinen in der Niere, ferner bei Hydronephrose ein Sinken der Niere stattfindet. Indirect auf die Niere wirken alle Erkrankungen, welche einen Zug auf den Ureter ausüben.

Von den nur beim weiblichen Geschlechte vorkommenden Einwirkungen sind solche zu nennen, welche eine Schwächung des Körpers und damit eine Erschlaffung sämmtlicher Gewebe bewirken: wie Bleichsucht, anämische Zustände, ganz besonders aber Geburten, ferner unzweckmässige Kleidung, hohe Absätze, welche eine Vorbeugung des Rumpfes und zur Wiederherstellung des Gleichgewichtes eine Lordose nöthig machen (von Koranyi). Diese allein beim weiblichen Geschlechte vorkommenden Ursachen erklären auch ohne den angeblich für das Herabgleiten der Niere günstigeren Bau des weiblichen Körpers, das viel häufigere Vorkommen der Wanderniere bei Frauen. Für das erheblich häufigere Vorkommen der beweglichen Niere rechts als links geben die bereits erörterten anatomischen Verhältnisse genügenden Aufschluss.

Mit Recht hält Küster für eine Ursache zur Entstehung von Wandernieren Traumen, wenn auch die Annahme nicht haltbar ist, dass durch acute Traumen plötzlich eine Wanderniere entsteht, da durch ein Trauma der Raum für die Bewegungen nicht geschafft werden kann, so ist es doch unzweifelhaft, dass durch acute Traumen der erste Anstoss zur Wanderniere gegeben wird, und dass durch weitere einwirkende leichte traumatische Einflüsse die einmal gelockerte Niere immer beweglicher wird. Von acuten Traumen sind zu erwähnen: Fall auf die Füsse, das Becken und Schlag gegen den Rücken, besonders gegen die Lendengegend. Von den chronisch einwirkenden: Laufen, Springen, Reiten und Tanzen. Ausserdem möchte ich noch als Ursache für das häufige Vorkommen bei jugendlichen Arbeiterinnen anführen das durch die Berufsarbeit erforderliche lange Sitzen in

stark gebückter Stellung, wodurch ein Herabgleiten der Niere aus ihrer Lage begünstigt wird. Auf den vielumstrittenen intraabdominalen Druck, dem von einigen Autoren der wichtigste Einfluss auf die Erhaltung der Nieren in ihrer normalen Lage zugeschrieben wird, und dessen Einfluss, ja dessen Vorhandensein wieder von Anderen ganz bestritten wird, will ich nicht näher eingehen. Ferner sind noch Erblichkeit und angeborene Anlage als Ursachen angenommen. Was die angeborene Anlage anbelangt, so kann in Berücksichtigung, dass Wandernieren bei Kindern nur sehr selten zur Beobachtung gelangt sind, nur von einer angeborenen Disposition die Rede sein, welche bei später einwirkenden Schädlichkeiten leicht zur Entstehung einer Wanderniere führt.

In der Arbeit „ein Beitrag zur Pathologie der Wanderniere" von den russischen Autoren M. M. Wolkow und S. N. Delitzin, welche im Jahre 1899 bei Hirschwald in deutscher Uebersetzung erschienen ist, wird den paravertebralen Nischen in ihren verschiedenen Formen eine grosse Wichtigkeit für das Entstehen der Wanderniere beigelegt. An dem Atlas von Pirogoff konnten sich die oben genannten Autoren überzeugen, dass die paravertebralen Nischen nach dem Kopfende des Körpers an Breite und Tiefe zunehmen und nach der Richtung des Beckens zu seichter und schmaler werden. Durch negative Gypsmodelle wurden die Studien über die paravertebralen Nischen fortgesetzt und haben zu sehr wichtigen Ergebnissen über das Entstehen der Wanderniere geführt. Durch Schwangerschaften bei Frauen werden wahrscheinlich Veränderungen der paravertebralen Nischen bewirkt, welche zur Wanderniere Veranlassung geben. An jeder Leiche kann man sich nach Wegnahme der Niere mit Leichtigkeit von der Lage und Form der paravertebralen Nischen überzeugen, und erkennen, dass in horizontaler Lage die tiefste und breiteste Stelle am Zwerchfell liegt, welche nach dem Becken zu immer seichter und flacher wird. Das Studium der paravertebralen Nischen führte die oben genannten Autoren zu folgenden Ergebnissen:

„Es sind immer Unterschiede zwischen der rechten und linken paravertebralen Nische.

An männlichen Leichen sind die paravertebralen Nischen tiefer und ausgesprochen sich nach unten verengend, die Form ist mehr birnenförmig.

An weiblichen Leichen mit nicht beweglicher Niere waren die Nischen deutlich an den Abgüssen zu erkennen und verengerten sich nach unten, waren jedoch weniger vertieft als bei Männern. Rechts sind die Nischen flacher, die Muskeln weniger ausgeprägt.

An Abgüssen der paravertebralen Nischen von Leichen in verticaler Stellung war die Differenz zwischen rechts und links deutlicher. Die Nischen waren rechts breiter, seichter und nach unten offener. In einem Falle von rechtsseitiger beweglicher Niere war der Unterschied zwischen rechts und links viel auffallender. Rechts war die Nische seicht, cylindrisch und nach unten offen."

Wenn man die experimentelle Arbeit genauer verfolgt und sich an Leichen von der Form der paravertebralen Nischen überzeugt hat, dann wird man den Autoren recht geben, dass durch die Form der paravertebralen Nischen bei Frauen das häufigere Vorkommen der Wanderniere genügend erklärt werden kann, besonders wenn Geburten ungünstig auf die Form der Nischen eingewirkt haben.

Das von verschiedenen Beobachtern als sehr häufiges und wichtiges ätiologisches Moment hervorgehobene Schnüren durch Rockbänder kann nicht anerkannt werden. Trekaki hat bei Untersuchung von 100 arabischen Frauen, welche sich nicht schnüren, keine Corsets und Rockbänder tragen, einen höheren Procentsatz von beweglichen Nieren festgestellt, als von anderen Untersuchern bei Völkern, deren Frauen sich schnüren, gefunden ist. Bei 30 Frauen fühlte man das untere Drittel, bei 9 die unteren zwei Drittel und bei zweien die ganze Niere. Daher zieht auch der Verfasser den Schluss aus seiner Untersuchung, dass die Rockbänder und Schnürung für die Entstehung von Wanderniere für gewöhnlich nicht anzuschuldigen sind.

Man muss nach den oben dargelegten Dingen zu der Ueberzeugung kommen, dass die häufigste Ursache für Wanderniere Geburten sind.

Werden Wandernieren bei Mädchen und Frauen, die nicht geboren haben oder bei Männern und Kindern angetroffen, dann handelt es sich meist um traumatische Formen oder eine angeborene Anlage.

Die Symptome der Wanderniere sind sowohl in Bezug auf die Art und den Grad der Beschwerden ausserordentlich mannigfach. Man findet Wandernieren, die ihren Trägern nur wenig oder gar keine Beschwerden bereiten. Wiederum andere Fälle von Wanderniere, die die heftigsten und grössten Beschwerden hervorrufen, so dass die Kranken elend, siech und vollkommen arbeitsunfähig werden. Sehr schwer haben viele Kranke unter den dyspeptischen Beschwerden zu leiden. Es kommt vor: viel Aufstossen, vollkommene Appetitlosigkeit, häufiges Erbrechen und schwere Obstipationen. Alle diese dyspeptischen Symptome steigern sich während der Bewegung des Körpers und während des Auftretens der Menstruation, jedoch können dieselben auch bei ruhiger Körperlage, wie ich wiederholt zu beobachten Gelegenheit hatte, bestehen bleiben.

Die neuralgischen Beschwerden treten auf als Schmerzen in der Magen- und Lumbalgegend, ausstrahlend nach den Hüften und den Beinen, oft verbunden mit einem Gefühl der Haltlosigkeit der Unterleibsorgane. Für die dyspeptischen Erscheinungen bieten die anatomischen Verhältnisse bei Wandernieren vollkommen ausreichende Erklärungen. Das Duodenum kann durch Druck der Niere abgeplattet und durch Zug nach unten gezerrt und abgeknickt werden. Diese Einwirkungen auf die Passagebeschränkungen des Duodenums erklären das Aufstossen, das häufige mitunter gallige Erbrechen und die allmählich auftretende Magenerweiterung.

Die Entstehung vieler Beschwerden sind der sogenannten Niereneinklemmung zur Last gelegt. Wodurch, wie und an welcher Stelle sich eine Niere einklemmen könnte, ist nicht klar. Ich habe mehrere Male bei sehr heftig auftretenden Schmerzanfällen die Niere sehr empfindlich, aber vollkommen beweglich gefunden. Am wahrscheinlichsten handelt es sich bei solchen heftigen Anfällen um acute Abknickungen des Ureters oder der Gefässe. Intermittirende Hydronephrose kommt garnicht selten bei beweglichen Nieren vor. Ich habe mehrere solche Fälle zu beobachten und zu operiren Gelegenheit gehabt.

Die Diagnose ist fast immer sehr leicht zu stellen. Dem ungeübten Untersucher macht es bei wenig beweglicher Niere oft Schwierigkeit, den Tumor zu finden, weil bei der Untersuchung ein zu starker Druck angewendet wird. Man fühlt die Niere am besten in horizontaler, halbsitzender oder Seitenlage bei tiefster Inspiration durch leichte Palpation. Hat man den Tumor erst deutlich gefühlt, dann wird man ihn auch bald sicher als Niere erkennen. Einige Male sind mir Zweifel aufgestiegen bei starkem Schnürlappen der Leber, bei grosser, langer und prall gefüllter Gallenblase. Links könnte eine sehr bewegliche Milz bei normaler Lage der Niere für letztere gehalten werden. Eine genaue und exacte Untersuchung mit den uns bekannten Hilfsmitteln, besonders der Aufblähung des Darmes und des Magens, wird in den meisten Fällen ohne Schwierigkeiten zur sicheren Diagnose führen.

Die Prognose kann, was die Gefährdung des Lebens anbelangt, günstig gestellt werden. Jedoch muss hervorgehoben werden, dass in den schweren Fällen die Gesundheit durch dieses Leiden so geschädigt wird, dass jeder Lebensgenuss und jede Lebensfreude verkümmert und die Arbeits- und Erwerbsfähigkeit vollkommen herabgesetzt wird, wenn nicht durch ärztliches Handeln und Eingreifen eine Besserung des Leidens zu erzielen ist.

Die Beschwerden, die durch die Wanderniere entstehen, können

durch Anwendung von Bandagen oder auch auf operativem Wege beseitigt werden. Zunächst wird man immer durch Bandagen die Folgen der Wanderniere zu lindern suchen. Es kommen dabei folgende Apparate zur Verwendung:

1. Corsets, die den ganzen Leib, Thorax und Becken umschliessen, 2. Pelottenverbände, 3. elastische mehr oder weniger breite Gurte. Die zuletzt genannten Binden sind besonders zu verwenden bei stark erschlafften Bauchdecken und die zuerst genannten Corsets bei normaler und straffer Bauchmusculatur. Die gebräuchlichsten Pelottenverbände, die nach Zurückbringung der Wanderniere eine Imobilisierung in der normalen Lage anstreben, verfehlen ihren Zweck in den meisten Fällen ganz. Die Kranken sind mit denselben fast immer unzufrieden und lassen sie nach kurzem Gebrauch weg. Durch Druck der Pelotte auf die Niere werden die Beschwerden erheblich gesteigert. In einigen Fällen habe ich von der Anwendung breiter Gummibinden vorübergehend Erleichterung beobachtet.

Was die operative Behandlung anbelangt, die erst in Frage kommt, wenn die Bandagenbehandlung nicht zum Ziele führt und die Kranken durch ihr Leiden jedes Lebensgenusses beraubt und arbeitsunfähig werden, so muss stets in Betracht gezogen werden, dass sowohl bei Wander- als auch bei dystopischen Nieren häufig Anomalien vorkommen, welche bei operativen Eingriffen von grösster Bedeutung sind. So starben von den 42 wegen Wanderniere ausgeführten Exstirpationen allein 6 Kranke an Urämie, welche bedingt war durch das Fehlen der zweiten Niere, gleich 14,2 Proc., während 5 an den Folgen der Operation Sepsis und Peritonitis zu Grunde gingen, gleich 11,8 Proc. Die Gesammtmortalität beträgt demnach bei dieser Operation den hohen Procentsatz von 26 Proc. Es ist daher kein Wunder, dass dieselbe fast ganz verlassen ist und als einziger operativer Eingriff nur noch die Fixatio renis gemacht wird. — Dieselbe wurde in den ersten zwei Fällen von mir ohne Eröffnung der Fettkapsel, dann wurden fast alle anderen von mir operirten Fälle mit Eröffnung und Annähung derselben, Spaltung und Loslösung der hinteren Fläche der Capsula fibrosa ausgeführt. Seit mein früherer Assistenzarzt Dr. Frank in der Berliner klinischen Wochenschrift 1889 die Resultate über 20 von mir und 19 von Anderen ausgeführten Operationen mit genauen Endresultaten Mittheilung gemacht hat, sind viele Publicationen auf diesem Gebiete erfolgt, aus denen zu ersehen ist, dass die ursprünglich angegebene Methode in mancher Beziehung modificirt wurde.

Der von mir gebrauchte Name Nierenfixation ist in Nephro-

raphie und im Jahre 1889 von le Dentu in Nephropexie umgewandelt. Die Bestrebungen, die Methode zu verbessern, waren darauf gerichtet, die Nieren sicherer und mehr an normaler Stelle zu befestigen. Ich komme später noch auf diesen Punkt zurück.

Was die Gefahren anbelangt, so ist die Fixation im Vergleich zur Exstirpation eine verhältnissmässig ungefährliche Operation. Jedoch kann man eine Operation, bei der ein so wichtiges Organ wie die Niere freigelegt und entblösst wird, bei der man ganz in der Nähe des Peritoneums, des Darmes und der grossen Gefässe arbeitet und oft die 12. Rippe in Angriff nimmt, als eine ganz ungefährliche nicht bezeichnen.

Gefahren können entstehen, wenn ein Einriss im Peritoneum übersehen oder eine Naht durch den mit der Kapsel vorgezogenen Darm gelegt wird, ferner durch progrediente Phlegmonen, wenn eine Infection erfolgt ist, oder durch Pleuritis, wenn bei Benutzung der 12. Rippe die Pleura eröffnet wurde. Je mehr man sich dieser Gefahren bewusst ist, desto sicherer wird man sie vermeiden können.

Um eine Verletzung des Peritoneums zu verhüten, muss man die Fettkapsel erst eröffnen, wenn die Wundränder durch Wundhacken auseinandergezogen sind und die Niere von vorne so vorgedrängt ist, dass die Fettkapsel in der Mitte der hinteren Fläche der Niere eröffnet werden kann. Um eine Verletzung des Colons durch die Naht zu vermeiden, muss beim Vorziehen der Kapsel besonders an der rechten Niere am unteren Pol Vorsicht beobachtet werden, da man leicht mit der Fascia renalis das Peritoneum und die hintere Wand des Colon ascendens vorziehen und mit der Nadel durchstechen könnte. Peritonealverletzungen müssen sofort durch die Naht geschlossen werden. Wenn man nicht sicher auf der vorgedrängten Niere die Kapsel eröffnet hat, muss man stets an die Möglichkeit einer Peritonealverletzung denken und sich genau überzeugen, ob das Peritoneum nicht verletzt ist. Das Uebersehen eines Risses kann verhängnissvoll werden.

Zur Verhinderung von Wundinfectionen muss so wenig wie möglich mit den Fingern gearbeitet und bei Verdacht einer Nieren- oder Nierenbeckenerkrankung die Naht nicht durch das Nierenparenchym gelegt werden. Die Pleura kann verletzt werden, wenn man für diese Operation die 12. Rippe benutzt, oder bei Fehlen derselben die 11. Rippe für die 12. hält. Die 12. Rippe darf man weder durchschneiden noch reseciren, da, wie aus den anatomischen Betrachtungen hervorgeht, die Pleura dadurch sehr in Gefahr geräth, eröffnet zu werden. Durch Anlegung der Naht um die 12. Rippe scheint die Gefahr bei Benutzung

von Silberdraht, wie der günstige Verlauf der von Küster nach dieser Methode operirten Fälle zeigt, gering zu sein. Will man den Stützpunkt der 12. Rippe nicht entbehren, so könnte man zu noch grösserer Sicherheit nur das Periost der 12. Rippe zur Naht benutzen (Jonnesco).

Was die Heilungsresultate bei der Operation der Wanderniere anbelangt, so werden dieselben vielleicht nur in geringerem Grade von der Methode abhängen, ob die Niere etwas fester oder weniger fest liegt oder ob die Niere etwas höher oder niedriger zu liegen kommt, als vielmehr davon, das nur solche Fälle operirt werden, bei denen mit Sicherheit die Beschwerden durch die Beweglichkeit der Niere entstanden sind. Diese Frage zu entscheiden ist nicht immer leicht.

Es steht fest, dass eine Anzahl von hochgradigen Wandernieren fast ohne Beschwerden bestehen, während viele geringeren Grades die grössten verursachen. Es muss ferner ganz besonders hervorgehoben werden, dass in manchen Fällen die vorhandenen Beschwerden nicht durch die Wanderniere, sondern durch andere Krankheiten entstehen. Die Untersuchung und Beobachtung der Kranken, bevor man sich zur Nierenfixafion entschliesst, muss sehr genau sein. Ein Zusammenhang der Beschwerden mit gynäkologischen und anderen Leiden muss ausgeschlossen werden können; ganz besonders vorsichtig muss man bei Hysterie sein. Irrthümer in dieser Beziehung werden natürlich von operativen Misserfolgen begleitet sein, die mehr der ungenauen Diagnose als der Operationsmethode zur Last gelegt werden müssen. Wenn man mit grosser Kritik und Vorsicht die Fälle zur Operation aussucht, dann werden die Resultate günstig sein, wie zahlreiche Fälle darthun.

Dass die Operation der Nephropexie eine Heilung bewirken kann, ist durch eine grosse Anzahl von Fällen sicher erwiesen. Wenn ich von Heilung spreche, dann verstehe ich nicht nur die Heilung in anatomischem Sinne, d. h. die durch die Operation erreichte Befestigung, sondern ganz besonders die Beseitigung aller Beschwerden. Nach den letzten Publicationen beträgt die Anzahl der veröffentlichten Fälle ungefähr 900. Es haben vollkommene Heilungen erwähnt Küster in 64, 10 Proc., Frank 51, 2 Proc., Sulzer 60 Proc. und Riedel 59,9 Proc. Dass die Niere bis zu einem gewissen Grade befestigt werden kann, ist als vollkommen sicher bewiesen anzusehen, durch Beobachtungen an operirten Kranken, aus Sectionsbefunden und durch zahlreiche Experimente an Thieren.

Was die Gefahr der Operation anbetrifft, so liegen darüber verschiedene Angaben vor, welche zwischen 1,5 Proc. und 3 Proc. schwanken. So berechnet Keen die Mortalität auf 2,98 Proc. und Edebohls aus 846 zusammengestellten Fällen auf 1,65 Proc.

Wie aus den Ausführungen, die ich an anderer Stelle gemacht habe, hervorgeht, kann man die Operation an einem so wichtigen Organe nicht als eine ganz gefahrlose auffassen und ich möchte sie in Bezug auf die Gefahren gleichstellen der Radicaloperation der nicht eingeklemmten Hernien, bei denen auch den geübtesten und vorsichtigsten Operateuren Unglücksfälle begegnet sind, ich erinnere bei beiden Operationen an die fatalen Fälle von Embolie der Lungenarterie. Verschiedene Bedenken, die gegen die Operation erhoben wurden, sind durch die Erfahrungen der letzten 20 Jahre als unberechtigt erkannt und müssen daher fallen gelassen werden. Als ganz unbegründet muss der Einwand zurückgewiesen werden, dass es nicht gelingt, die Niere zu befestigen; wie schon vorhin auseinandergesetzt, ist die Befestigung in zahlreichen Fällen festgestellt. Ferner ist eingewandt gegen die Operation, man könne die Niere nicht an normaler Stelle befestigen. Selbst wenn dieses der Fall wäre, so kann man es doch nicht als Grund gegen die Operation einwenden, da es vollkommen gleichgiltig ist, ob die Niere nach der Operation an normaler Stelle liegt oder nicht, wenn nur durch die Operation alle Beschwerden gehoben werden, die durch die Beweglichkeit entstanden waren. Auch hat man gemeint, dass eine zu starke Befestigung eintreten und dadurch die physiologische Beweglichkeit der Niere unmöglich werden könnte. Auch dieser Einwand ist hinfällig, denn die Verwachsung mit den Weichtheilen gestattet, selbst bei grosser Festigkeit, eine geringe Beweglichkeit, zugleich mit den Weichtheilen, an welchen die Befestigung stattgefunden hat.

Noch in den letzten Jahren hat man gegen die jetzt üblichen Operationsmethoden den Einwand gemacht, dass durch die Operation der pathologische Zustand nicht zu einem normalen gebracht, sondern durch einen anderen pathologischen ersetzt wird. Wenn dieses auch zugegeben werden muss, so kann diese Erwägung doch unmöglich gegen die Operation sprechen, da das erste Mal ein pathologischer Zustand besteht, der die Kranken oft vollkommen arbeitsunfähig und lebensüberdrüssig macht, und ihnen unerträgliche Beschwerden bereitet, während der durch die Operation geschaffene pathologische Zustand der befestigten Niere die Kranken von allen Beschwerden befreit.

Die günstigsten Resultate werden erzielt, wenn die Beschwerden ausgesprochen mit der Niere in Zusammenhang stehen, besonders bei stark schmerzhafter Niere, bei den sogenannten Einklemmungserscheinungen, bei Erscheinungen von intermittirender Hydronephrose und bei Verdauungsbeschwerden mit Dilatation des Magens und Symptomen der zeitweisen Verlegung des Duodenums. Bei hysterischen Be-

schwerden muss man ganz besonders vorsichtig sein und reiflich in Erwägung ziehen, ob die Beschwerden auch wirklich mit der Wanderniere in Zusammenhang stehen. Bei dem häufigen Vorkommen beider Erkrankungen bei Frauen muss an ein zufälliges Zusammentreffen dieser Erkrankungen gedacht werden.

Nur wenn alle bekannten Mittel gegen die hysterischen Beschwerden ohne Erfolg angewandt sind und eine Möglichkeit des Zusammenhanges mit der Wanderniere nicht ganz von der Hand gewiesen werden kann, dürfte selbst bei hysterischer Erkrankung in Verbindung mit Beschwerden, wahrscheinlich durch Wanderniere bewirkt, als ultimum refugium die Operation zu versuchen sein.

Nach meinen Beobachtungen an sehr zahlreichen Nephropexien wegen beweglicher Niere bin ich zu der Ueberzeugung gekommen, dass man in den Fällen, in welchen die oft sehr schweren Erscheinungen mit Sicherheit durch die bewegliche Niere entstanden sind, die Hoffnung haben kann, durch eine Nierenbefestigung Heilung zu erzielen. Es ist die Aufgabe der Untersuchung, festzustellen, ob die Niere durch ihre Beweglichkeit die Beschwerden hervorruft. Aus meinen Zusammenstellungen ist zu ersehen, dass bewegliche Nieren oft keine oder nur geringe Beschwerden hervorrufen, und dass namentlich bei Frauen durch gynäkologische Leiden Beschwerden entstehen, die gar nicht von der vorhandenenen beweglichen Niere abhängen. Bei solchen Fällen sind auch operative Versuche, die Niere zu befestigen, überflüssig, zweck- und erfolglos.

Am sichersten gelingt es meiner Ansicht nach, die Niere an einem bestimmten Ort zu befestigen dadurch, dass man sie bis auf die Substanz freilegt und an der Stelle, wo sie später liegen soll, durch Nähte, welche einerseits die Musculatur, andererseits die Capsula propria und adiposa fassen, befestigt. Ein grösserer Theil der entblössten Niere ist mit Jodoformgaze zu bedecken. Wenn man sich zur Naht der Hautwunde entschliesst, so muss dieselbe nur über die mit Jodoformgaze austamponirte Wunde angelegt werden. Die Gaze kann dann nach ca. 8 Tagen durch den unteren Wundwinkel entfernt werden. Alle Versuche, die Niere durch die Naht zu befestigen und dann die Wunde vollkommen zu nähen, und primäre Heilung möglichst schnell zu erzielen, halte ich für nicht so sicher, eine dauernde Befestigung zu erreichen, als die Nachbehandlung mit Tamponade, da durch letztere mit viel grösserer Sicherheit eine breitere und festere Vereinigung mit der hinteren Bauchwand erzielt werden kann, an welcher die Niere liegen soll.

Um eine Uebersicht über die zahlreichen Methoden der Nieren-

fixation zu gewinnen, wird es nothwendig sein, dieselben in mehrere grosse Gruppen einzutheilen. Ich will diesen Versuch machen, bin mir aber bewusst, dass nicht alle Vorschläge, die für die Operation der Wanderniere gemacht sind, ganz stricte in eine der aufgestellten Gruppen passen. Später will ich meine Methode, die ich seit circa 20 Jahren ausschliesslich angewandt habe und für die ich in meiner ersten Publication die Richtschnur bereits angegeben habe, genauer beschreiben. Sie gehört in die erste Gruppe.

1. Tamponade der Wunde in Verbindung mit der Naht.

a) Spaltung oder Exstirpation der Fettkapsel;
b) Erhaltung oder Ablösung der Capsula propria in verschieden grosser Ausdehnung;
c) Naht durch das Parenchym oder die Caps. propria;
d) Befestigung an der Rippe oder den Weichtheilen.

Ausgeführt von Hahn, Esmarch, Dellhäs, Bassini, Weir, Hayes, de Paoli, Jaboulay, Riedel, Lauenstein, Kümmell, Casati, Johnston, Keen, Serenin, von Török, Remedi, Serapin u. A.

2. Vollkommene Naht der ganzen Wunde.

a) bis d) ebenso wie unter 1.

Ausgeführt von Küster, Jonnesco, Edebohls, Guyon, Tuffier, Albarran, Büdinger, Tillmanns, Ceccherelli, Bazy u. A.

3. Ganz ohne Naht.

Befestigung und richtige Lagerung der Niere, nach Exstirpation der Fettkapsel und partiellen Ablösung der Capsula propria, durch unter die Niere geschobene und um ihren unteren Pol geknüpfte Jodoformgaze.

Ausgeführt von Clement, Lucas, Senn, Downes, Biondi u. A.

4. Transperitoneale Methode (Smith und Rosenberger).

5. Stützmethode durch Muskelverwendung.

a) Verlagerung der Niere nach hinten durch einen Schlitz des Quadratus lumborum (Kukula);
b) durch Umnähen der gespaltenen Fettkapsel um ein fingerdickes Bündel vom Quadratus lumborum (Davis);
c) durch Anheftung von Fasern an die Niere vom Longissimus dorsi (Poullet) oder durch ein Muskelbündel des Quadratus lumborum (Scotocassa).

Zunächst will ich aus Gruppe 2 Küster's Methode besprechen, welche in die Kategorie der Methoden gehört, bei denen zur Befestigung der Niere in normaler Lage die 12. Rippe benutzt wird und

mit welcher sehr günstige Resultate von Küster erzielt sind. Hautschnitt parallel der 12. Rippe etwa 1 cm unterhalb des unteren Randes, beginnend am lateralen Rande des Musc. sacrolumbalis und 5—6 cm nach unten und aussen verlaufend. Aus der den unteren Pol bedeckenden Fettkapsel wird ein Lappen gebildet, dessen Basis an der convexen Seite der Niere zu liegen kommt. Nun werden durch den entblössten unteren Pol der Niere im Abstande von 1 cm zwei Silberdrähte gelegt, welche nach Reposition der Niere unter den Rippenbogen um die 12. Rippe geführt werden. Nach lockerem Zusammendrehen der Fäden muss die Niere an dieser Stelle liegen bleiben. Zur sicheren Befestigung in dieser Lage wird der vorhin erwähnte Fettkapsellappen umgeklappt und durch Catgutnähte am Quadratus lumborum und Sacro-lumbalis befestigt. Es soll der so hergestellte und festgenähte Lappen einen Stützpunkt für die Niere bilden. Zwischen den Lappen und die Niere wird ein resorbirbares Drain gelegt, die ganze Wunde mit versenkten Catgutnähten schichtweise vereinigt und die Hautwunde durch fortlaufende Seidennaht geschlossen. Wegen der sicherer zu vermeidenden secundären Infection und wegen der leichteren Einheilung wird dem silbernen versenkten Faden vor dem seidenen der Vorzug gegeben.

Küster hebt zwei Nachtheile bei Anwendung mit versenktem Silberdraht hervor: Fistelbildung und mitunter später heftig auftretende Schmerzen, welche zuweilen eine Entfernung der Drähte erforderlich machen. Um letzteren Uebelstand möglichst zu vermeiden, werden die Drahtenden abgestumpft und mit einer zu diesem Zweck angegebenen Zange zu einer Spirale aufgerollt.

In ähnlicher Weise führt Jonnesco seine Operationen aus, mit Benutzung des Periostes der 12. Rippe. Durch einen Schrägschnitt wird die 12. Rippe blossgelegt, die Fettkapsel exstirpirt, die Capsula propria an der convexen Seite abgelöst. Drei Silbernähte am oberen, unteren Pol und in der Mitte so durch Capsula propria und Periost der 12. Rippe gelegt, dass die Niere mit ihrer ganzen hinteren Fläche aufliegt. Lockere Knüpfung der Fäden über Gazerollen ist erwünscht, welche am 10. Tage entfernt werden. Durch die Decortication entsteht eine breite, sehr solide Verwachsung, welche nach den Experimenten Jonnesco's an Hunden am 10. Tage sehr fest wird.

Ferner gehört zur zweiten Gruppe die Methode von Edebohls' welcher die Wunde durch die Naht ganz schliesst, aber zur Befestigung der Niere nicht die 12. Rippe, sondern nur die Weichtheile heranzieht. Der Kranke wird auf ein unter den Bauch geschobenes Kissen gelagert. Die Niere wird mit der Fettkapsel durch die Hautwunde

herausgewälzt, die Capsula adiposa ganz exstirpirt und die Caps. propr. von der convexen Seite in zwei Lappen bis zur Hälfte der Niere abgelöst, dann, nach Anlegung der Naht, Versenkung der Niere. Edebohls hat bei seinen 186 Fällen 46 mal zu gleicher Zeit den erkrankten Proc. vermiformis exstirpirt und macht auf das gleichzeitige häufige Vorkommen beider Leiden aufmerksam. Ich habe mich bei Leichenversuchen überzeugt, dass man, nach Herauswälzung der rechten Niere, durch einen Einschnitt an der lateralen Seite der Nierenkapsel das Peritoneum sicher eröffnen, den Processus vermiformis leicht auffinden und durch die Wunde herausbringen kann.

Zum Schluss will ich die von mir angewandte Methode zur Nierenfixation mittheilen, wie ich sie seit ungefähr 18 Jahren bis in die jüngste Zeit mit ganz geringen Modificationen ausgeführt habe. Der Kranke wird auf die gesunde Seite auf eine hohe und feste Rolle gelagert, so dass die Operationsseite convex gekrümmt und der Raum zwischen den unteren Rippen und Darmbein erweitert wird. Zur Narkose wird meist Chloroform gewählt. Hautschnitt von der 12. Rippe etwa 6 cm nach aussen von den Processus spinosi schräg nach unten im Verlaufe des Sacro lumbalis nach dem Darmbein. Stumpfe Trennung der Fasern des Latissinus dorsi, soweit dieselben in Betracht kommen. Durchtrennung der Fascia lumbodorsalis am Rande des Musc. sacro lumbalis. Durchtrennung des Musc. quadratus lumborum oder der Verbindung desselben mit Musculus transversus abdominis. Schonung des Nervus iliohypogastricus, welcher von der Höhe des ersten Lendenwirbels schräg durch das Operationsfeld geht. Nach Durchtrennung der tiefen Fascia M. quadrati lumborum kommt man zur Fascia renalis posterior. Jetzt wird die Niere nach hinten gedrängt, sodass sie in die Mitte der Wunde zu liegen kommt. Die Fettkapsel wird erhoben, gespalten und so weit mit kleinen Zangen vorgezogen, bis die Niere fest an der Stelle liegt, an welcher man sie dauernd befestigen will. Nun wird ein grosser Lappen aus der Capsula propria gebildet, durch welchen der grösste Theil der hinteren Fläche der Niere entblösst wird. Es ist zweckmässig, die Niere an der hinteren Fläche in grosser Ausdehnung zu entblössen, um eine möglichst grosse Verwachsungsfläche in der Längsachse zu erhalten, damit Drehungen und Schwenkungen der Pole nicht stattfinden können. Die gespaltene und hervorgezogene Capsula adiposa wird an die Fascien und Muskeln in der ganzen Circumferenz der Wunde und der Lappen aus Capsula propria an die Haut oder das Unterhautzellgewebe angenäht. Die Wunde wird mit Jodoformgaze so ausgestopft, dass die Gaze auf der Wundfläche der Niere liegt.

In den letzten Fällen habe ich die Jodoformgaze zum unteren

Wundwinkel hinausgeleitet und die Wunde darüber genäht. Nach 6 bis 8 Tagen wird der Verband gewechselt und die Jodoformgaze herausgezogen. Die Kranken bleiben, um eine sichere und dauernde Befestigung zu erreichen, 4 bis 6 Wochen liegen.

Die Anforderungen, die ich an eine Nephropexie stelle, sind: Dass die Operation keine zu grossen Gefahren mit sich bringt, dass durch die Operation sämmtliche Beschwerden beseitigt werden, wegen deren sie ausgeführt wurde, und dass die Niere dauernd in der neuen Lage bleibt, ohne andere Beschwerden hervorzurufen.

Dass mit den Operationsmethoden der drei zuerst genannten Gruppen von den verschiedensten Operateuren sehr gute Resultate erzielt sind, sowohl in Bezug auf die dauernde Befestigung als auch besonders in Bezug auf die Beseitigung der Beschwerden, geht aus einer grossen Anzahl von Veröffentlichungen unzweifelhaft hervor.

Die transperitoneale Methode hat, wohl wegen der damit verbundenen grösseren Gefahren, wenig Nachahmer gefunden. Ueber die unter 5 mitgetheilten Methoden, die ich als Stützmethoden bezeichnet habe, liegen noch zu wenig Erfahrungen vor. Es hat mich gewundert, dass bei dem Wunsche nach anderen Methoden für diese Operation noch Niemand den Versuch gemacht hat, die Haut als Stützmaterial zu benutzen. Man würde durch einen langen Hautlappen, den man leicht bei dem sehr guten Material der Rückenhaut in der Nähe der Wunde erhalten könnte, eine gute Stütze schaffen können.

Wenn wir nach der Absicht forschen, die zu der Angabe der verschiedenen Methoden und immer wieder zu neuen Methoden die Veranlsssung gegeben hat, so finden wir, wie einen rothen Faden durch die Geschichte der Nierenfixation ziehend, einmal den Wunsch, die Niere möglichst an die Stelle zu befestigen, wo sie beim normal gebauten Menschen zu liegen pflegt, das andere Mal, sie so fest wie möglich zu machen. Zu diesem hat man verschiedene Wege eingeschlagen.

Der älteste ist der von mir eingeschlagene, die Niere durch Granulationsbildung nach Ablösung der Capsula propria an einer Stelle an den Weichtheilen zu befestigen, wo sie keine Beschwerden bereitet. Es gelingt an einer tieferen Stelle besser, die Niere in der Ausdehnung ihrer ganzen hinteren Fläche zu befestigen, als an der normalen, bei welcher ihr jeder Stützpunct fehlt.

Wenn die Niere nicht in ganzer Ausdehnung mit den dahinter liegenden Weichtheilen verwächst, sondern nur mit einem Pol, dann können Uebelstände eintreten, wie sie Segond nach Befestigung des unteren Poles beobachtet hat. Eine Abknickung der Niere nach der Fläche bewirkte neue Beschwerden und machte nach 17 Monaten

eine Anheftung des oberen Poles erforderlich, wonach alle Beschwerden schwanden. Nach alleiniger Befestigung des oberen Poles rief die Niere durch Pendelung Beschwerden hervor, die zur Beseitigung derselben eine Befestigung der ganzen Niere später erheischten.

Durch Untersuchungen an Hunden ist von Jonnesco, Delagenière, Tuffier und Albarran nachgewiesen, dass nach Ablösung der Capsula propria eine feste Verwachsung mit der Umgebung eintritt. Wenn nun auch durch spätere Untersuchungen von Brian am Kaninchen hervorgehoben wird, dass auch die uneröffnete Capsula propria proliferiren und in ihrer Umgebung eine ca. 2 mm starke Bindegewebeschicht hervorbringen kann, so muss ich doch nach meinen operativen Erfahrungen aus erster und späterer Zeit annehmen, dass die Verwachsung nach Ablösung der Capsula propria leichter und sicherer eintritt und fester wird, als bei Anheftung der Niere ohne Eröffnung der Capsula propria.

Die Frage, ob man die Nähte durch die Nierensubstanz legen soll oder nicht, möchte ich dahin beantworten, dass, wenn man auf anderem Wege zu dem angestrebten Ziele gelangen kann, die Parenchymnähte besser zu vermeiden sind. Nachdem ich mich in meinen ersten Fällen von der Brüchigkeit des Nierenparenchyms überzeugt hatte, konnte ich mich später zu Parenchymnähten nicht mehr entschliessen. Wenn Parenchymnähte angelegt werden, dann sind jedenfalls die vorzuziehen, die mit Leichtigkeit nach ca. 10 Tagen entfernt werden können.

Aus theoretischen Gründen habe ich mich zur Exstirpation der Fettkapsel nicht entschliessen können, da nach Entfernung derselben meiner Anschauung nach der freie Raum für die Niere grösser werden muss.

Wenn man sich die anatomischen Verhältnisse vergegenwärtigt, wodurch der Zustand einer beweglichen Niere möglich wird, so ist es ohne Weiteres klar, dass derselbe nur eintreten kann, wenn die Befestigungsmittel gelockert sind und ein Raum vorhanden ist, in welchem sich die Niere bewegen kann. Die Niere liegt mit der Fettkapsel zwischen den Blättern der subperitonealen Fascie und diese ist locker geworden in ihrer Verbindung mit der Fascia M. quadrati lumborum. Es ziehen Fasern durch die Fettkapsel von der Capsula fibrosa einerseits nach hinten und andererseits nach vorn zur Fascia subperitonealis; löst man durch Exstirpation der ganzen Fettkapsel diese Verbindungen, so möchte ich annehmen, dass man die Niere dadurch nicht nur eines ihrer wesentlichen Befestigungsmittel beraubt, sondern auch einen Raum schafft, in welchen die Niere herabrücken kann, wenn die Befestigung lockerer wird. Um diesen Raum zu beseitigen, ist man auf verschiedene Weise vorgegangen. Riedel und Casati

bewirken durch grosse Ablösungen und Tamponade ausgedehnte Verwachsungen. Andere exstirpiren in toto die ganze Fettkapsel, und wieder Andere, die ein besonderes Gewicht darauf legen, die Niere an der normalen Stelle zu befestigen, suchen ein künstliches Diaphragma als Stützpunct herzustellen, wie Küster und Büdinger.

Ich versuche es in folgender Weise dem Peritoneum und seinen Fascien die im normalen Zustand für die Niere ausgeübte Befestigung wieder zu verleihen: Die Fascia retrorenalis wird vorgezogen, nachdem sie gespalten ist. Wenn durch dieses Vorziehen der Fascia retrorenalis mit der Fettkapsel, welches auch auf die Fascia praerenalis und das die Niere bedeckende Peritoneum wirkt, die Niere nach hinten im Bereiche der Wunde liegt, dann stelle ich in der Weise, wie bereits an anderer Stelle geschildert ist, die Niere definitiv fest und lege kein besonderes Gewicht darauf, die Befestigung so hoch wie möglich zu bewirken, sondern an der so künstlich hergestellten Bewegungsgrenze. Fixirte Nieren an anormaler Stelle rufen, wie die Erfahrung zeigt, keine Beschwerden hervor.

Könnte man die paravertebralen Nischen mit ihren am Zwerchfell gelegenen Vertiefungen herstellen, könnte man ferner den oberen Pol und die ganze Niere in der normalen Lage sicher befestigt erhalten, dann wäre diese Lage anzustreben. Ich glaube aber, dieses Ziel wird schwer zu erreichen sein, so lange es uns nicht gelingt, die paravertebralen Nischen herzustellen. Da ich seit meinen ersten Erfahrungen und Beobachtungen auch jetzt noch der Ueberzeugung bin, dass nicht eine abnorme Lage der Niere, sondern Abnormitäten der Nierencirculation oder Ureteren- und Nervenzerrungen, bedingt durch die Bewegungen der Niere, die Beschwerden verursachen, so halte ich es auch für nicht von so grosser Bedeutung, ob die Niere etwas höher oder niedriger zu liegen kommt, wenn nur die excessive Beweglichkeit aufhört. Bei jeder Operation der Wanderniere kann man deutlich erkennen, dass nach Durchtrennung des Musculus quadratus lumborum und Eröffnung der Fettkapsel eine sehr deutliche inspiratorische und exspiratoriale Bewegung der Niere mit der Capsula adiposa eintritt. Beim Versuch die Niere vorzudrängen, entschlüpft sie leicht. Fasst man dagegen die eröffnete Fettkapsel an verschiedenen Stellen und zieht sie vor, so bemerkt man, wie ich bei jeder Operation zu zeigen pflege, dass die Niere unbeweglich fest liegt und jede Bewegung bei der Athmung aufhört. Die Zangen ersetzen die im normalen Zustande vorhandene Verbindung zwischen Fascia retrorenalis und Quadratus lumborum und der Capsula fibrosa. Zieht man die Fascia retrorenalis weiter vor, so wirkt dieser Zug auch auf die Fascia praerenalis und

das Peritoneum. Der Raum, in dem sich die Niere mit ihrem unter der Fascia retrorenalis liegendem Fett bewegt, wird verkleinert und dadurch die Beweglichkeit der Niere verhindert, ebenso wie die Beweglichkeit eines lose in einem weiten Beutel befindlichen Balles verringert bezw. aufgehoben werden kann, wenn man den Beutel so weit verengert, dass der Ball keinen freien Raum mehr zur Bewegung hat. Wenn man bewegliche Nieren nach Herausnahme der Unterleibsorgane von vorn an Leichen sieht, dann erkennt man an einer an dem unteren Pol ausgeprägten Falte die Bewegungsgrenze nach unten für die Niere.

Sehr gut sind die Verhältnisse zu erkennen in den Figuren 3, 4, 5 der Büdinger'schen Arbeit über Wanderniere, Grenzgebiete 1899, und ich stimme demselben vollkommen bei, dass beim Hinaufschieben der Niere an die normale oder an eine sehr hohe Stelle, bei vorher sehr grosser Beweglichkeit der Niere, ein freier Raum nach unten bleibt.

Dieser freie Raum muss durch Exstirpation der Fettkapsel vergrössert werden, weshalb ich an Stelle der totalen Exstirpation der Fettkapsel eine partielle oder totale Dislocation derselben bei hoch angehefteter Niere unter dem unteren Pol für zweckentsprechender finden würde als die Exstirpation, jedoch habe ich diesen Versuch nicht gemacht, weil ich ihn bei nicht zu hoher Anheftung der Niere, wie ich sie auszuführen pflege, für überflüssig halte.

Viel ist die Frage erörtert, welches Nahtmaterial am besten zu verwenden sei. Ich bin der Ansicht, dass das Nahtmaterial von untergeordneter Bedeutung ist. Will man Parenchymnähte anlegen, so wäre resorbierbares Material vorzuziehen, da wir aber wissen, dass Catgut oft nach Monaten noch nicht resorbirt wird, so wird es sich empfehlen, Parenchymnähte ganz zu lassen oder sie so anzulegen, dass sie entfernt werden können. Ich verwende zur Nierenfixation und zu allen meinen Operationen am Darm und Magen nur Seide und Zwirn und habe keine nachtheiligen Folgen davon gesehen.

Die Form der Lappenbildung aus der Capsula fibrosa halte ich für unwesentlich. Ob man zwei Lappen aus der Vorder- und Hinterfläche wie Edeboh ls, oder zwei aus der Hinterfläche wie Büdinger, Mazzoni und Obalinski, oder nur einen, wie ich bildet, ist für den Erfolg der Operation bedeutungslos, da die Lappen der Capsula fibrosa zu zart und dünn sind, um als Befestigungsmittel dauernd dienen zu können. Die Hauptwirkung zur Befestigung wird ausgeübt durch die Entblössung der Hinterfläche der Niere mit der daraus resultierenden Granulations- und Bindegewebsbildung. Die Befestigung durch die Lappen der Capsula propria ist nur eine provisorische.

VIII.

Beitrag zur Lehre von der chirurgischen Syphilis.

Von

Dr. med. **Franz Dittrich**, Schönberg in Holstein.

(Mit 1 Curve.)

Es ist bekannt, dass diejenige Form der Syphilis, die durch ihr Auftreten in Geschwulstform oder durch Befallen der Knochen und Gelenke gewissermaassen als chirurgische bezeichnet werden kann, häufig grosse diagnostische Schwierigkeiten verursacht. Die Forschungen der letzten Jahrzehnte, zumal in histologischer Beziehung, haben allerdings viel dazu beigetragen, dass mehr Licht über dieses dunkle Gebiet verbreitet ist, aber es bleibt immer noch Vieles zu wünschen übrig.

Es ist ein grosses Verdienst von Esmarch's, auf diesen Missstand immer auf's Neue in Wort und Schrift hingewiesen, durch Mittheilung von höchst lehrreichen Fällen die Casuistik bereichert zu haben und Allen, die ihn hören wollten, in's Gewissen geredet zu haben, in allen zweifelhaften Fällen, wenn klinische Erfahrung und pathologische Untersuchung im Stiche lassen, erst immer den Versuch mit Jodkali u. s. w. zu machen. Seine reichen Erfahrungen und eigenartigen Anschauungen hat er besonders in zwei Schriften niedergelegt, die in Langenbeck's Archiv enthalten sind und den Titel führen:

I. Aphorismen über Krebs. 1878. 22. Band.

II. Ueber die Aetiologie und die Diagnose der bösartigen Geschwülste, insbesondere derjenigen der Zunge und der Lippen. 1889. 39. Band.

Ausserdem liegen aber noch Arbeiten von seinen Schülern vor, die dasselbe Thema behandeln, ich nenne hier die von Bier und von Wasmer.

Wer wie ich, das Glück gehabt hat, Schüler dieses Altmeisters der Chirurgie gewesen zu sein, dem wird aus dieser Zeit immer in Erinnerung bleiben, mit welchem Feuereifer sich dieser auf solche

zweifelhafte Fälle warf, wie er mit Aufbietung seines ganzen diagnostischen Scharfsinnes und seiner eminenten Erfahrung und unter Anwendung des hartnäckigsten Nachforschens immer neue Verdachtsgründe aufzufinden wusste, bis die Krankheit endlich in ihrer Eigenart klar gelegt war.

Es ist nicht unmöglich, dass die Provinz Schleswig-Holstein in Bezug auf die Reichhaltigkeit eines solchen Krankenmaterials besonders ausgezeichnet ist, und dass in Folge dessen von Esmarch, der den weitaus grössten Theil seines Krankenmaterials naturgemäss aus dieser Provinz bezog, besonders häufig Bekanntschaft mit solch räthselvollen Fällen gemacht hat, während auf anderen Lehrstühlen sitzende Kliniker derartige Fälle nach ihren Erfahrungen zu den Ausnahmen zählen und ihnen in Folge dessen nicht die gleiche praktische Bedeutung beimessen — auffällig ist mir jedenfalls, dass ich während meiner siebenjährigen Thätigkeit als Landarzt in einem Bezirke, der sicher nicht mehr als 10000 Seelen umfasst, eine so hohe Zahl von Spätformen der Lues habe nachweisen können. Die Zahl der von mir beobachteten Fälle von frischer Lues ist dagegen sehr klein.

Im Folgenden werde ich mir erlauben, die von mir beobachteten Fälle zu besprechen. Cursorisch werde ich am Schlusse eine Uebersicht über sämmtliche Fälle geben. Besonderes Anrecht auf eingehendere Würdigung scheinen mir 4 Fälle beanspruchen zu dürfen, weil sie in ihrer Art gewissermaassen Raritäten sind, es sind dies:

1. ein Fall von syphilitischen Mediastinaltumoren;
2. ein Fall von syphilitischer Blasengeschwulst;
3. und 4. Fälle von syphilitischen Gelenk- und Knochenaffectionen neben gleichzeitig bestehender Lungenaffection.

Bei Fall 2 war die Diagnose durch die Anamnese erleichtert, in den anderen Fällen liess die Anamnese ganz im Stiche und nur nach längerer Beobachtung gewann ich das richtige Urtheil.

Im Falle 3 leitete mich erst nach Jahr und Tag das Auftreten einer Iritis und gleichzeitig eine frische Knochenaffection an der Diaphyse der Ulna auf die richtige Fährte, leider zu spät, der unglückliche Patient hatte meinem diagnostischen Irrthume seinen kranken Fuss bereits geopfert.

Im Falle 4 war bereits fast ein Jahr verstrichen mit allerlei Krankheitserscheinungen, die alle meine zuerst gestellte Diagnose auf Tuberculose zu bekräftigen schienen, und auch hier war bereits ein Testis als Opfer der Fehldiagnose gefallen, als durch das Auftreten einer Gummigeschwulst vor der Tibia das Urtheil über den Zustand mit einem Schlage völlig umgewälzt wurde.

I. Ueber syphilitische Mediastinaltumoren.

Von Anfang Januar bis Mitte März des Jahres 1899 hatte ich einen Fall von Mediastinaltumor in Behandlung, dessen syphilitische Natur mehr oder weniger durch Zufall sich zu erkennen gab. Die antisyphilitische Cur konnte frühzeitig genug eingeleitet werden, so dass eine vollständige Wiederherstellung der Patientin erreicht wurde.

Die Literatur über syphilitische Erkrankungen des Mediastinums ist nach den Angaben Hoffmann's sehr dürftig, meistens wurde die Diagnose am Sectionstisch gestellt, eine Heilung wurde bis zur Zeit der Veröffentlichung des Hoffmann'schen Werkes nicht berichtet. In den letzten Jahren veröffentlicht allerdings Dinkler einen selbst beobachteten Fall von syphilitischem Mediastinaltumor, der diagnosticirt und zur Heilung gebracht wurde.

Meine Patientin ist das 16jährige Dienstmädchen Martha St. aus W. Der Vater der Patientin ist wegen chronischen Ekzems der Nasenostien und Empyem des linken Antrum Highmori in meiner Behandlung gewesen. Die Mutter und die drei Geschwister leben und erfreuen sich stets der besten Gesundheit. Die Patientin hat Kinderkrankheiten nicht gehabt. Im Mai 1897 kam sie zum ersten Mal in meine Behandlung wegen Stirnkopfschmerz, Herzklopfen, Schwächegefühl und wegen Athemnoth, die bei raschem Gehen und Laufen auftrat.

Das Kind war auffallend blass. Die inneren Organe, insbesondere Herz und Lungen waren gesund, es bestanden keine Zeichen von Skrophulose. Der Zustand besserte sich langsam bei Gebrauch von Eisen, Diät, Ruhe und Aussetzen des Schulbesuchs. Im Sommer 1898 kam sie wegen der gleichen Beschwerden wieder in meine Behandlung, zugleich klagte sie aber auch über starken Haarausfall. Der Befund war der gleiche wie im Jahre vorher, wieder trat langsam eine Besserung der Beschwerden ein.

Am 6. Januar 1899 kam sie in meine Sprechstunde und klagte, dass ihr linker Arm seit etwa drei Tagen stark geschwollen sei. Frost und Fieber habe sie nicht gehabt, auch keine Schmerzen. Der linke Arm war von der Schulter bis zu dem Ellenbogengelenk ausserordentlich stark geschwollen, fühlte sich teigig an, der Fingerdruck stand, weniger stark geschwollen war der Vorderarm und die Hand. In der Achselhöhle befand sich eine hühnereigrosse, auf Druck mässig schmerzhafte Drüsengeschwulst. Wie lange diese dort gesessen habe, wusste Patientin nicht anzugeben.

Die Venen des Oberarms und der Vorderfläche des linken Thorax, und zwar nach unten hin bis zur Höhe der 5. Rippe, medianwärts bis zum Sternum, lateralwärts bis zur mittleren Axillarlinie waren erweitert und geschlängelt. Fieber war nicht vorhanden. Eine Wunde oder Narbe war an der oberen Extremität nicht nachweisbar. Die Brustorgane zeigten keine Veränderungen. Die Milz und Leber waren nicht vergrössert; das Blut war blass, zeigte aber mikroskopisch keine Vermehrung der weissen Blutkörper. Fraglos ein eigenartiger Befund, der zu denken gab!

Die Symptome, die varicöse Erweiterung der Venen des Oberarmes

und der Vorderfläche des linken Thorax, sowie das pralle Oedem des linken Armes deuteten daranf hin, dass ein Druck oder Zug auf die linke Vena anonyma ausgeübt wurde, der zur Verengung ihres Lumens und dadurch zur Stauung in den zuführenden Venen geführt hatte. Als Ursache dieser Stauung musste man in erster Linie einen Tumor annehmen, der innerhalb des Brustkorbes im vorderen Mediastinum seinen Sitz haben und direct auf die Venen drücken konnte. Dann war dass Drüsenpacket in der Achselhöhle als eine Metastase aufzufassen. Der physikalische Nachweis eines intrathorakalen Tumors gelang aber nicht. Ueber dem Sternum war keine Dämpfung und keine Veränderung des Athemgeräusches nachweisbar. Die Gegend zwischen beiden Schulterblättern zeigte ebenfalls keine Abweichung vom Normalen. Eine Struma bestand ebenfalls nicht.

Auszuschliessen war nach meiner Meinung von vornherein die Annahme einer Lymphadenitis der Achseldrüsen in Folge einer Infection, ausgehend von einer Wunde der Hand, des Armes oder der Brust. Dagegen sprach das Fehlen einer Infectionsgelegenheit, der fieberlose Verlauf, die Schmerzlosigkeit und schliesslich vor allen Dingen die Art der Schwellung des Armes.

Meine Wahrscheinlichkeitsdiagnose war maligne Lymphone des Mediastinums und der Achselhöhle. Ich gab meiner Patientin auf, alle 3 Tage sich vorzustellen, damit ich den weiteren Verlauf der Krankheit genauer beobachten konnte Die Ordination bestand in Hochlagerung des Armes, Solutio Fowleri innerlich. Zugleich trug ich ihr auf, täglich einmal ein haselnussgrosses Stück Ungt. cinereum auf der Achseldrüsenschwellung zu verreiben.

Warum die letzte Vorschrift, wenn eine acute infectiöse Schwellung der Achseldrüse von vornherein ausgeschlossen und an die syphilitische Natur der angenommenen Mediastinalgeschwulst gar nicht gedacht wurde? Diese Frage wird man mit Recht aufwerfen können.

Nun die Verordnung der Einreibung geschah lediglich aus praktischen Gründen mit Rücksicht auf vermeintliche Wünsche der Patientin, da hier zu Lande gewöhnlich bei äusseren Schwellungen auch äussere Anwendung eines Medicamentes gewünscht wird; ich machte also der Mode eine Concession, die Concession wurde aber das Glück der Patientin.

Durch die Hochlagerung schwoll der Arm schnell ab, sodass er bereits bei der nächsten Besichtigung seine normale Form wieder angenommen hatte. Zu meiner grossen Verwunderung schwoll nun aber auch das Drüsenpacket in der Achselhöhle ab, und am 13. Januar war es bis auf einen kleinen Rest verschwunden. Die Schlängelung und Ausdehnung der Venen des Oberarms und des Vordertheils des linken Thorax imponirte aber nur noch stärker als zuvor. Eine nochmalige genaue Untersuchung der Brust- und Bauchorgane war ohne Ergebniss. Die Patientin hatte auch nicht über Beschwerden zu klagen. Ihr Appetit und Schlaf waren gut, ihre Kräfte normal. In den letzten acht Tagen hatte sie dreimal zu Fuss den Weg von ihrem dreiviertel Stunde entfernten Dorfe in meine Sprechstunde zurückgelegt und war nicht ermüdet.

Am 16. Januar Nachmittags holte mich der Vater zu der plötzlich unter starken Schmerzen in der linken Seite erkrankten Tochter. Die Patientin lag mit zusammengekauertem Körper auf der linken Seite, zeitweilig laut aufschreiend vor Schmerzen. Das Gesicht und die Hände waren

leicht cyanotisch verfärbt. Die Athmung war angehalten oberflächlich, erfolgte stossweise. Die linke untere Brustpartie blieb bei der Athmung zurück. Auf der linken Seite zwischen 5. und 8. Rippe, vorn mit der Mamillarlinie beginnend, hinten mit der hinteren Axillarlinie abschliessend, befindet sich eine handtellergrosse, ovale, circumscript ödematös geschwollene Partie. Diese Partie überragt das Niveau der sie umgebenden Haut um reichlich einen halben Centimeter. Die Haut der Vorderfläche des linken Thorax und der Oberbauchgegend ist übrigens auch leicht ödematös. Genau unter dem circumscripten Oedem empfindet die Patientin einen fast unerträglichen, stechenden Schmerz. Die Percussion der Brust ergiebt nichts Abnormes. Das Athmungsgeräusch ist über der linken Lunge in der Höhe der 5. und 6. Rippe vorn und seitlich abgeschwächt, von unbestimmter Qualität, in der hinteren Axillarlinie hört man kleinblasige, klingende Rasselgeräusche. Deutliche Branchophonie. Temperatur 40,5°. Puls sehr beschleunigt, 140—150.

Ich injicirte ihr 0,01 Morphium, verordnete Apomorphin in der Annahme, dass eine beginnende Lungenentzündung vorläge, mit Morphium innerlich und kalte Umschläge.

Als ich die Patientin 4 Stunden später wiedersah, war das circumscripte Oedem spurlos verschwunden, die Schmerzen erträglich, die Athemnoth etwas geringer.

Am 17. Januar ist das diffuse Oedem der linken Thoraxhälfte stärker geworden. Die geschlängelten und erweiterten Venen liegen in einem Bezirke, der an der Vorderfläche des Thorax bis zur 4. Rippe nach unten reicht, das Sternum nach rechts etwas überschreitet, oben am Halse bis zur Lungenspitze reicht. Am Arme sieht man ektasirte Venen nur am Oberarme bis zum Ellenbogengelenk, am Rücken und in den seitlichen Partien des Thorax findet man keine Venenektasien.

Auffallend ist, dass das Mädchen immer den Kopf gegen die Brust geneigt in bestimmter Stellung fixirt hält. Biegt man den Kopf zurück, so bringt sie ihn immer wieder sofort in die alte Stellung zurück. Weshalb sie dieses thut, dafür weiss sie keinen Grund anzugeben. Gesicht und Hände sind nach wie vor leicht cyanotisch. Die Patientin kann ohne Schmerzen auf der linken Seite liegen, bei Lagewechsel stellen sich leichte stechende Schmerzen an der bekannten Stelle ein. Es besteht ein mässiger Grad von Athemnoth, etwas Hustenreiz, aber kein Auswurf. Der Puls ist beschleunigt, 127. Temperatur 39,8°.

In der Höhe der 5. bis 6. Rippe constatirte ich zwischen vorderer und hinterer Achsellinie zwei durch einen schmalen Streifen von normaler Klangfarbe geschiedene Bezirke, die bei leiser Percussion gedämpften Schall und deutliches Resistenzgefühl zeigen. Die Bezirke sind je fünfmarkstückgross. Das Athmungsgeräusch ist hier abgeschwächt, aber deutlich bronchial, in der nächsten Umgebung ist es abgeschwächt und unbestimmt, nach hinten zu hört man klingendes Rasseln. Die absolute wie relative Herzdämpfung ist normal, die Herztöne rein, sehr leise. In der Achselhöhle findet sich eine wallnussgrosse Drüsenschwellung.

In den nächsten Tagen blieb der objective Befund merkwürdig gleichmässig, das Befinden war befriedigend. Patientin klagt über Schlaflosigkeit. Dabei fällt das Fieber, in der Zeit vom 20.—24. Januar wird die Tempe-

ratur fast normal. Das einzig Bemerkenswerthe ist, dass an den gedämpften Partien nicht regelmässig Bronchialathmen nachweisbar, sondern dass an einzelnen Tagen das Athmungsgeräusch unbestimmt war. Der Vollständigkeit halber lasse ich hier die Temperaturcurve folgen:

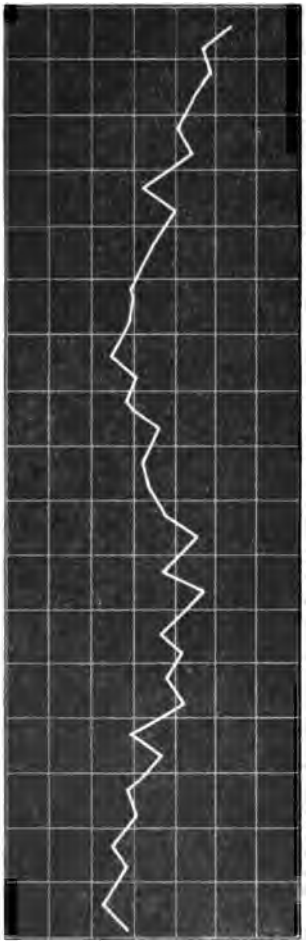

	Puls	Respiration
Jan. 16	134 142	43
17	127	40
18	124	36
19	118	32
20	118	30
21	110	24
22	110	22
23	118	24
24	118	24
25	128	34
26	134	38
27	124	32
28	124	30
29	118	24
30	118	24
31	118	20
Febr. 1	118	20

Am 25. Januar Mittags klagt Patientin über anfallsweise auftretende ausserordentlich starke Schmerzen in der linken Supraclaviculargrube und im ganzen linken Arme bis in die Finger ausstrahlend. Am Nachmittage sind unter rascher Temperaturerhöhung auf 39,6° die linke Halshälfte bis zum Nacken, das linke Gesicht, der linke Oberarm stark ödematös geschwollen. Der linke Thorax und die linke Oberbauchgegend sind noch stärker ödematös geschwollen als vorher. In der Supraclaviculargrube fühlt man durch das Oedem hindurch einen kleinfingerdicken Lymphstrang, der quer zur Achselhöhle hinzieht. In der Achselhöhle findet man einen reichlich hühnereigrossen Lymphdrüsentumor. Ich verordne heisse Umschläge, in der Hoffnung, auf diese Weise eine rasche Abscedirung zu erreichen.

26. Januar. Die ödematöse Schwellung hat noch mehr zugenommen und einen extremen Grad erreicht. In der Achselhöhle ist das Drüsenpacket zur Grösse einer halben Faust angeschwollen. Der gedämpfte Bezirk über dem linken Unterlappen ist grösser geworden. Die Athemnoth ist bedeutend. Patientin klagt über innere Unruhe, Schlaflosigkeit, Kopfschmerz und Ohrensausen links. Die heissen Umschläge kann sie nicht vertragen. Ich verordne Einreibungen von grauer Salbe auf den geschwollenen Hals und die Achseldrüsen.

27. Jan. Die Schmerzen haben nachgelassen, sonst Befund wie Tags zuvor.

28. Januar. Die Patientin hat keine Beschwerden. Die Schwellung ist geringer geworden.

31. Januar. Die Patientin fühlt sich wohl. Es sind 15 gr Ungt. cinereum verrieben. Die ödematöse Schwellung ist bis auf die Brust- und Bauchgegend geschwunden. Der Lymphgefässstrang in der Supraclaviculargrube ist nicht mehr nachzuweisen. In der Achselhöhle ist die Drüse auf Wallnussgrösse zusammengeschrumpft.

Der Lungenbefund hat sich nicht geändert.

Bei dieser Sachlage hielt ich mich für berechtigt, eine antisyphilitische Cur einzuleiten. Ich liess täglich 3 gr Ungt. cinereum einreiben und innerlich 1,5 gr Jodkali nehmen.

Von nun ab gingen alle Erscheinungen langsam, aber sicher zurück.

Am 3. Februar sind die Achseldrüsen nicht mehr zu fühlen, das Oedem ist geschwunden.

7. Februar. Durch die Percussion sind keine Schallunterschiede an der linken Lunge nachweisbar. Das Athmungsgeräusch ist aber noch abgeschwächt und von unbestimmter Qualität. Nur noch vereinzelt sind Rasselgeräusche zu hören, sie haben aber ihren klingenden Charakter verloren. Das Aussehen der Patientin wird besser, der Appetit steigert sich, der Schlaf ist normal. Die Patientin hält aber immer den Kopf auf die Brust geneigt.

Mitte März ist ausser der Venenektasie nichts Abnormes bei der Patientin nachweisbar. Ihr Aussehen ist bedeutend frischer als je zuvor, das sonst ausserordentlich zurückhaltende, in sich gekehrte und leicht mürrische Mädchen ist nunmehr gesprächiger geworden. Sie hält jetzt den Kopf auch nicht mehr in der gebeugten Stellung, sondern bewegt ihn frei und ungezwungen wie ein Gesunder. Erwähnen möchte ich noch, dass häufig angestellte Blutuntersuchungen keine Veränderungen in der Zahl und Grösse der Blutkörper aufweisen.

Nach Verbrauch von 120 gr Ungt. cinereum und 150 gr Kali jodat. habe ich das Mädchen Ende April geheilt aus der Behandlung entlassen.

Am 25. November 1900 habe ich sie in meiner Sprechstunde nachuntersucht. Das Mädchen ist kräftig entwickelt, hat gesunde Farbe, hat keine Beschwerden, kann ihre Arbeit leicht verrichten. Die Venen des linken Oberarmes und der Vorderfläche des linken Thorax bis zur 4. Rippe nach unten, seitlich bis zur hinteren Axillarlinie, medianwärts bis zum Sternum und mit einem kleinen Ausläufer über dieses nach rechts hinaus sind geschlängelt und erweitert. Im Uebrigen ist an dem Mädchen nichts Abnormes nachweisbar.

Diese möglichst kurz wiedergegebene Krankengeschichte möchte ich nicht ohne einige Begleitworte veröffentlichen. Der Fall ist an Ueberraschungen ausserordentlich reich und daher für mich höchst lehrreich gewesen.

Zur Feststellung der Diagnose Mediastinaltumor gehört in erster Linie der Nachweis eines durch den Tumor hervorgerufenen Dämpfungsbezirkes im Bereiche des vorderen resp. hinteren Mediastinalraumes. Nun habe ich ja von einer Dämpfung in diesem Bezirke nichts mittheilen können, weder über dem Sternum, noch hinten zwischen den

Schulterblättern konnte bei der Patientin eine Dämpfung nachgewiesen werden. Aber auch in Fällen, die durch die Section als Mediastinaltumoren sichergestellt wurden, ist vielfach eine Dämpfung intra vitam nicht nachweisbar gewesen. Es hängt dies bekanntlich damit zusammen, dass das percutirte Sternum, wenn der Tumor diesem nicht direct anliegt, für sich Schallschwingungen macht, die sich dann weniger in der Tiefe als in der Fläche verbreiten.

Zudem spielt die Grösse des Tumors für die Percussion eine bestimmende Rolle. Wenn ich trotzdem meine Diagnose Mediastinaltumor aufrecht erhalte, so stütze ich mich auf die anderen Symptome, in erster Linie auf die eigenartigen Stauungserscheinungen. Von vornherein war als prägnanteste Erscheinung die Erweiterung und Schlängelung der Venen der vorderen Brustfläche und des Oberarmes auf der linken Seite festzustellen, im Verlauf der Wochen nahm die Venenektasie an Umfang deutlich zu. Weiter konnte ich über ein in der ersten Zeit fast gleich bleibendes Oedem des linken Thorax und der Oberbauchgegend sowie des Armes berichten; unter stürmischen Allgemeinerscheinungen nahm dieses Oedem grösseren Umfang an, griff auf Hals und Gesicht über. Die Localisation dieser Stauungserscheinungen deutete darauf hin, dass auf die Vena anonyma ein Druck ausgeübt wurde, und der Ablauf, die plötzliche Zunahme der Stauungserscheinungen liess vermuthen, dass ein rasch wachsender Tumor die Verengerung veranlasse. Im Gegensatz zu den bösartigen Geschwülsten, die im Allgemeinen ein gleichmässiges Wachsthum zeigen, haben die Syphilome in ihrem Verhalten etwas Sprunghaftes. Es ist fast pathognomonisch für die Syphilome, dass sie nach längerer Zeit des langsamen Wachsthums resp. Stillstandes im Wachsthum, plötzlich unter stürmischen entzündlichen Erscheinungen gewaltig an Grösse zunehmen und so lag es auch hier.

Weitere Symptome, die auf Stauung zurückzuführen sind, und hier zur Beobachtung kamen, waren Schwindelgefühl und Ohrensausen.

Während, wie beschrieben, bis 16. Januar an der Lunge keine physikalisch nachweisbaren Veränderungen vorlagen, trat mit diesem Tage unter stürmischen Allgemeinerscheinungen ein Symptomencomplex in Erscheinung, der mehrere Wochen unentwegt fortbestand.

Dieser Symptomencomplex setzte sich zusammen aus: „Dämpfung bei schwacher Percussion mit Resistenzgefühl an der beschriebenen circumscripten Stelle der linken Brusthälfte, Bronchialathmen resp. unbestimmtes, abgeschwächtes Athmen, feinblasiges Knisterrasseln am Rande, Bronchophonie. Dazu war die Respiration oberflächlich, beschleunigt und sie erfolgte mehr stossweise. Ueber den Pectoral-

frenitus war nichts Bestimmtes auszusagen. Ein inspiratorisches Einsinken des linken Thorax bestand sicher nicht. Dagegen wurde ein Zurückbleiben der linken Seite bei der Athmung beobachtet.

Die genannten Symptome finden sich zusammen bei verschiedenen Lungenaffectionen, bei Pneumonie, bei Lungentumor und bei der Lungenatelektase, sowie bei dem hämorrhagischen Infarkte. Letzterer ist von vorneherein bei der Differentialdiagnose auszuscheiden, die anderen aber traten entschieden in Concurrenz.

Ein Lungentumor macht nach Leube entweder die Erscheinungen der chronischen Pneumonie, oder aber die des raumbeengenden Mediastinaltumors. Wenn wir nun für den allgemeinen Begriff Lungentumor den hier berechtigten speciellen Lungensyphilom setzen, so bleibt bei Berücksichtigung des Leube'schen Satzes nur zu entscheiden, ob in unserem Falle eine syphilitische Affection der Lunge, sei es Syphilom oder Pneumonie oder aber Atelektase vorgelegen hat.

Obwohl die Bedingungen für das Zustandekommen einer Atelektase in unserem Falle besonders günstig lagen — durch die wachsenden Mediastinaltumoren konnte ein grosser Bronchus verengt, schliesslich verschlossen werden und nun sich allmählich durch Resorption der Alveolenluft der Zustand herausbilden — und obwohl lange Zeit bestehendes Knistern für Atelektase charakteristisch ist, so möchte ich doch auf Grund des plötzlichen Eintretens der Erscheinungen unter hohem Fieber, hoher Pulszahl, schlechtem Allgemeinbefinden, Seitenschmerzen die Diagnose Pneumonie als die richtige hinstellen. Es fällt allerdings das Fehlen des Hustens und Auswurfs auf. Auch die besonders starke Beeinträchtigung der Athmung findet durch die Annahme einer syphilitischen Lungenaffection ihre Erklärung, da nach der Angabe aller Autoren die Grösse der Lungenaffection zu der Schwere der Athemnoth im umgekehrten Verhältnisse zu stehen pflegt. Es wird dieser Umstand mit dem directen Ergriffensein des Vagus durch die Affection zu erklären gesucht.

Syphilitische Blasengeschwulst.

Die Syphilis der Blase ist eine so seltene und wenig gekannte Affection, dass aus der Literatur nur 2—3 Fälle ausfindig gemacht werden können, welche dieses Capitel höchst dürftig illustriren, so sagt Horowitz in seiner Arbeit „Syphilis der männlichen Harn- und Geschlechtsorgane" im Klinischen Handbuche der Harn- und Sexualorgane von Zuelzer-Oberländer. Nach ihm sind es Fälle von Virchow, Tarnowsky und Bergh. Andere Autoren, die das Capitel der Blasenerkrankungen bearbeitet haben, wie Ebermann

im genannten Handbuche und Fritsch im Handbuche der Gynaekologie von Veit erwähnen das Vorkommen der Blasensyphilis überhaupt nicht.

Wenngleich nun eine makroskopische und mikroskopische Besichtigung der von mir beobachteten Geschwulst nicht vorgenommen werden konnte, weil einerseits eine cystoskopische Untersuchung unmöglich war und die Exstirpation der Geschwulst wegen der prompten Wirkung der specifischen Behandlung nicht ausgeführt zu werden brauchte, die spontan abgesonderten Geschwulstfetzen aber keine charakteristischen Merkmale zu erkennen gaben, so geht es wohl genügend klar aus der Anamnese und dem Erfolge der Behandlung hervor, dass es sich in diesem Falle wirklich um eine syphilitische Blasengeschwulst gehandelt hat.

Am 8. Juni 1896 wurde ich zur Entbindung der Arbeiterfrau Anna Sch. nach W. gerufen. Ich fand eine stark gebaute Frau, bei der die Geburt wegen Wehenschwäche nicht weiter gehen wollte. Die Frau gab an, dass sie im Jahre 1888 luetisch inficirt und 6 Wochen lang in der Königlichen medicinischen Klinik zu Kiel in Behandlung gewesen sei. Sie sei geheilt entlassen. Im Jahre 1890 abortirte sie im 6. Monat. 1891 gebar sie ohne Kunsthilfe ein Kind, das 9 Wochen lebte. 1892 brachte sie ein todtes Kind zur Welt. 1893 musste sie vom Arzte entbunden werden; das Kind starb gleich nach der Geburt. 1894 starb das Kind wieder gleich nach der Entbindung.

Durch Wendung und Extraction entwickelte ich unschwer ein über 10 Pfund schweres Kind, das einige Male mit schwacher Stimme schrie, dann unter krampfartigen Zuckungen verschied. Das Kind war wohl gebaut, die Haut und Schleimhäute normal, dagegen fühlte man Leber und Milz weit den Rippenrand nach unten hin überragend durch die Bauchdecken hindurch. Ich eröffnete die Bauchhöhle und fand, die Leber sowohl wie Milz bedeutend vergrössert, die Kapeln verdickt, theilweise verklebt mit der Umgebung. Auf der Schnittfläche war die Leber mit vielen weisslichgelben Streifen und Herden durchsetzt, ebenso die Milz. Die übrigen Höhlen konnte ich aus äusseren Gründen nicht öffnen, jedenfalls war ja auch so schon die Diagnose der hereditären Syphilis beim Kinde festgestellt. Bei der Mutter konnte ich nichts auf Syphilis Verdächtiges nachweisen; ich rieth ihr aber, sich sofort nach Ueberstehen des Wochenbettes einer antisyphilitischen Cur unterziehen zu wollen.

Am 4. Juli, also etwa einen Monat nach der Entbindung, wurde ich zu ihr gerufen wegen überaus quälenden Harndranges. Der Urin war klar, enthielt weder Eiweiss noch Zucker, reagirte sauer. An der Harnröhre und den Beckenorganen war nichts Abnormes nachweisbar. Der Katheter glitt anstandslos, aber unter starken Schmerzen, in die Blase. Ich versuchte zuerst die ambulante Behandlung; verordnete Opium, Belladonnasuppositorien, heisse Umschläge, Salol innerlich, versuchte auch eine Blasenspülung mit Argentumnitrinlösung, alles ohne Erfolg. Die Beschwerden nahmen immer mehr überhand und so verlegte ich die Frau in's hiesige Krankenhaus am 21. Juli.

Das Krankheitsbild war ein überaus schweres. Die kräftige Frau war ungemein abgefallen, fast alle 10 Minuten erfolgte unter starken Schmerzen Abgang von einigen Tropfen Urin. Ich habe das Abgehen des Urins notiren lassen, es erfolgte innerhalb 24 Stunden zwischen 86—104 Mal in den ersten 8 Tagen. Durch die Schmerzen und die fortwährende Belästigung in Folge des Urinabganges kam die Patientin nur für Bruchtheile einer Stunde zum Schlafen; der Appetit ging ganz fort. Alle weiteren therapeutischen Maassregeln erwiesen sich wieder als erfolglos. Bei der Spülung der Blase unter energischem Cocaingebrauche hielt die Blase höchstens 25 bis 30 ccm, sodass also eine cystoskopische Untersuchung nicht ausführbar war.

Am 28. Juli entleerten sich nach Spülung der Blase mit einem kleinen Blutklumpen zwei fast linsengrosse Phosphatsteinchen. Am 30. Juli und 2. August fand ich wieder je einen kleinen Phosphatstein und ausser einem Blutcoagulum einen kleinen etwa $^1/_2$ cm langen, streichholzdicken Gewebsfetzen von blassrother Farbe und weicher zerfliesslicher Beschaffenheit. Der Fetzen bestand mikroskopisch aus kernreichem Bindegewebe und körnig zerfallenen Epithelien der Blase.

Da aus dem angegebenen Grunde eine cystoskopische Untersuchung nicht ausführbar war, die bimanuelle Untersuchung von der Scheide aus kein diagnostisch verwerthbares Merkmal gab, dehnte ich am 3. August in tiefer Narkose die Harnröhre und untersuchte das Blaseninnere mit dem Finger. Ich fand nun an der linken Vorderfläche der Blase nahe dem Scheitel eine etwa krachmandelgrosse harte Geschwulst, die das Niveau der sie umgebenden gesunden Schleimhaut etwas überragte und auf der Oberfläche sich rauh anfühlte. Die Rauhigkeiten waren zurückzuführen auf Phosphatniederschläge.

Uebrigens gelang mir, nachdem ich durch Abpalpiren des Blaseninneren einmal die Geschwulst nachgewiesen hatte, später der Nachweis auch durch Untersuchung von der Scheide aus. Bei Berührung der Geschwulst empfand die Patientin Schmerzen.

So war also das Vorhandensein einer Blasengeschwulst nachgewiesen! Ueber die Natur derselben konnte nur eine Vermuthung ausgesprochen werden. Auf Grund der Anamnese leitete ich eine energische Schmier- und Jodkalikur ein, und der Erfolg war ein glänzender. Bereits nach 4 Tagen liess der Harndrang ganz bedeutend nach, die Capacität der Blase wurde von Woche zu Woche grösser, Schlaf und Appetit stellten sich ein und die Kräfte nahmen sichtlich zu.

Am 18. October konnte die Patientin geheilt entlassen werden. Die Blase fasste bequem 300 ccm, der Urin wurde alle 3—4 Stunden gelassen, Nachts brauchte Patientin nur einmal Wasser zu lassen. Der Urin war vollkommen normal. Durch bimanuelle Untersuchung und auch durch cystoskopische Untersuchung, die verschiedene Male vorgenommen wurde, ist eine Geschwulst nicht nachzuweisen.

Die Frau hat im Sommer 1897 und im Winter 1897/98 nochmals eine je sechswöchige Schmier-Jodkalikur gebraucht. Im December 1898 hat sie wieder ein äusserlich überaus kräftiges Kind zur Welt gebracht, das aber gleich nach der Geburt Convulsionen bekam und trotz Calomel u. s. w. nach acht Tagen in Krämpfen starb. Im Sommer 1901 wurde

sie wieder schwanger. Ich behandelte sie nun ausser mit Schmierkur mit Einführung von Ungt. cinereum Kugeln in die Scheide bis zur Portio hinauf. nach den Vorschlägen von Riehl. Der Erfolg dieser letzten Kur ist, dass am 6. März 1902 ein gesunder kräftiger Knabe zur Welt kam, der bis jetzt sich einer normalen Entwicklung erfreut.

Wenn ich aus der dieser Beobachtung das Resumé ziehe, so ergiebt sich als charakteristisch für den syphilitischen Blasentumnr ein überaus heftiger, schmerzhafter Harndrang bei vollkommen normalen Urinbefunde. Die bei Blasentumoren sonst pathognomonischen Blutungen wurden nicht beobachtet, abgesehen von einigen kleinen Blutcoagulis, die gleichzeitig mit kleinen Phosphatsteinen abgingen, wahrscheinlich durch Blasenspülung veranlasst.

Wie in verschiedenen anderen Fällen hat sich mir die Abtastung des weiblichen Blaseninnern nach Dehnung der Harnröhre als sehr werthvolles, diagnostisches Hilfsmittel erwiesen. Bleibende Störungen habe ich noch nicht beobachtet, so dass ich entgegen der Warnung von Fritsch in schwierigen Fällen, wo eine cystokopische Untersuchung unmöglich ist, dieses Verfahren empfehlen möchte.

Fall III. E. P. aus Schr., 14 Jahre alt, consultirte mich zum ersten Male am 2. April 1899. Er klagt über schmerzhafte Schwellung des linken Fusses, die sich im Verlaufe der letzten Wochen langsam herausgebildet hatte.

Seine mir bekannten Eltern leben und sind gesund, ebenso 7 Geschwister. Zwei Schwestern sind in frühem Kindesalter gestorben, woran ist nicht zu eruiren. Früh- resp. Fehlgeburten sind bei der Mutter nicht vorgekommen. Die Schwester des Vaters konnte als Schaustück syphilitischer Haut- und Knochenveränderungen demonstrirt werden. Ueber die Verwandtschaft wurde ich aber erst nach Entlassung des Patienten aus meiner Behandlung aufgeklärt.

Ich stellte die Diagnose: tuberculöse Ostitis und verfügte die Ueberführung des Patienten in die Königl. chirurgische Klinik zu Kiel.

Durch das liebenswürdige Entgegenkommen des Directors derselben, des Herrn Geheim. Medicinalrath Professor Dr. Helferich bin ich in der Lage, die Krankengeschichte mittheilen zu können. Ich gestatte mir, auch an dieser Stelle meinen Dank auszusprechen.

Ernst Petersen, 14 Jahre. Seit ca. 6 Wochen Schmerzen und Schwellung am linken Fussgewölbe beim Auftreten, allmählig zunehmend. Sonst gesund, auch Familie. — Kräftiger Junge; innere Organe ohne Befund. Am rechten Oberschenkel als Nebenbefund ein markstückgrosser Lupus, von dem Pat. nichts weiss. An der linken Fusssohlengegend unter dem Naviculare in Ausdehnung eines Daumenballens geschwollen, Haut nicht verändert. Tiefe Fluctuation und Schmerz.

Operation 12. April: Excision des Lupus mit sofortiger Naht. Spaltung des kalten Abscesses, Granulationen, fast kein Secret zwischen den kurzen Zehenbeugern. Knochenfistel nicht zu finden.

21. April. Beides primär geheilt. Fäden entfernt.

1. Mai. Zinkleimverband zum Schutz für den Fuss. Geheilt entlassen.

Erneute Aufnahme am 21. Juni 1899. Geheilt entlassen 7. Aug. 1899.

Als 14 Tage nach der Entlassung der Verband abgenommen war, war an einer Stelle die Wunde offen. Später entwickelten sich noch 3 Fisteln. Patient sucht deshalb die Klinik wieder auf. — Am rechten Oberschenkel, 15 cm über dem Cond. int. an der Innenseite eine ca. 7 cm lange, noch ziemlich junge Operationsnarbe; in derselben keine Knötchen. Thorax breit, etwas flach, geringe Trichterbrust. Lungenschall: rechts von oben kürzer höher als links von oben. Ueberall pueriles Vesiculärathmen. Herzdämpfung normal. Herztöne: über sämmtlichen Ostien accidentelle weiche systolische Geräusche. — Am linken Fuss am Innenrand der Sohle unter dem Os cuneiforme I. eine längsgestellte 5—6 cm lange Narbe mit 3 mit schlaffem Granulationsgewebe ausgefüllten Fisteln. Eine vierte Fistel liegt nach der Sohle zu. Operation in Narkose. Umschneidung der Fisteln, Excochleation. Jodoform, Naht.

1. Juli. Verbandwechsel. Entfernung der Nähte, Heilung p. pr. Borsalbenverband.

10. Juli. Verbandwechsel. Bis auf schmalen granulirenden Streifen geheilt. Höllensteinsalbe.

17. Juli. Verbandwechsel. Die Granulationen sind schlaff und blass. Schleich'sche Infiltrationsanästhesie. Excochleation, Cauterisation, Jodoform, Verband.

2. August. Die Wunde ist vollständig geheilt.

7. August. Patient wird entlassen. Es besteht freie Beweglichkeit in allen Gelenken des Fusses. Patient giebt selbst an, gar keine Schmerzen mehr zu haben und die volle Arbeitsfähigkeit zu besitzen.

Am 6. Februar 1900 stellt der Patient sich mir wieder vor. Wieder ist an der Innenfläche des linken Fusses, an der oben beschriebenen Stelle, ein kalter Abscess nachweisbar; die Schwellung dehnt sich aber noch weiter aus nach dem Dorsum und der Aussenfläche der Planta pedis zu. Es wird nun der Versuch mit conservativer Behandlung im hiesigen Krankenhause gemacht. Zunächst Punction des kalten Abscesses — es entleert sich ein Esslöffel voll dicken, rahmigen graugelben Eiters mit gelben käsigen Flocken untermischt — danach Injection von Jodoformglycerin. Nach einigen Tagen Anlegung der Gummibinde zur Hervorrufung der venösen Hyperämie nach Bier. Die Stauung wird gut vertragen; der Fuss schwillt stark an. Nach achttägiger Anwendung der Gummibinde bricht der Abscess an der Punctionsstelle durch, es bildet sich ein Ulcus mit dick gewulsteten Rändern; die Tiefe des Ulcus ist mit gelbgrauer Schmiere belegt. Die Sonde dringt auf rauhen Knochen (Metatarsus I).

Am 1. März 1900 wird die Stauung ausgesetzt. Der krankhafte Process hat deutliche Fortschritte gemacht. Es wird daher am 8. März zur Operation geschritten.

8. März. Chloroformnarcose. Künstliche Blutleere. Asepsis.

Schnitt an der Innenseite des linken Fusses in der Ausdehnung des Metatarsus I. Ein handtellergrosser Abscess wird eröffnet. Der Inhalt sowie die Wandungen der Abscesshöhle zeigen die bekannten Eigenschaften des kalten Abscesses. Ausschabung der Abscesshöhle. Das Periost des Metatarsus I ist schwielig verdickt, an einer fünfpfennigstückgrossen Stelle ent-

sprechend dem Ulcus ist der Knochen von Periost frei. Eine Knochenfistel ist aber trotz sorgfältigen Nachsuchens nicht aufzufinden. Tamponade der Wundhöhle.

Am 1. April granulirt die Wunde gut. Patient befindet sich wohl. Wiederanlegung der Gummibinde.

18. Juni. Die Operationswunde ist bis auf eine erbsengrosse Fistel verheilt. Der ganze Fuss ist stark geschwollen, die Haut geröthet. In der Planta pedis befindet sich eine hühnereigrosse fluctuirende Geschwulst. Die Metatarsi sowie der Tarsus scheinen aufgetrieben. Das Krankheitsbild hat sich also wesentlich verschlechtert. Es wird daher am 21. Juni wieder zur Operation geschritten.

21. Juni. Querschnitt über den Fussrücken nach Bardenheuer in der Höhe des Chopart'schen Gelenkes. Resection aller Metatarsi, sowie des Naviculare Cuboideum und der 3 Cunei formia, die ohne Ausnahme krankhaft verändert sind. Die Gelenke zwischen diesen Knochen sind mit Granulationen durchsetzt, vereitert, in der Fusssohle befindet sich eine grosse Abscesshöhle.

Der Metatarcus I ist in eine Spina ventosa umgewandelt. Zu doppelter Dicke aufgetrieben, befindet sich in seinem Innern ein weiches, brüchiges Granulationsgewebe von graurother Farbe mit kleinen gelben Käseherden untermischt, während die glänzend weisse Knochenwand zu Papierdicke eingeschmolzen ist. Das im Uebrigen osteoporotische Naviculare enthält einen erbsengrossen Käseherd. Sämmtliche andere Knochen enthalten mehr oder weniger grosse Herde, die mit Granulationen und dickem Eiter ausgefüllt sind. Die Sehnenscheiden des Fussrückens sind in grosser Ausdehnung mit weichem Granulationsgewebe umhüllt Nach sorgfältiger Blutstillung wird die grosse Wundhöhle austamponirt. Situationsnaht.

Der Wundverlauf war in der ersten Zeit ein normaler. Mitte August wurde die Eiterung, die sich aus zwei Fisteln an der Seite des Fusses ergoss, sehr stark. Die Narben zerfielen wieder, es trat Fieber ein und so sah ich mich am 8. September zu einer Revision der Wundhöhle genöthigt. Es wurde die Narbe umschnitten. Sie war überall von Granulationen durchsetzt, die grosse Wundhöhle war mit mürbem, schmutzig graugelbem Granulationsgewebe ausgekleidet, unter dem eine speckige verdickte Abscessmembran lag. Das Granulationsgewebe war an mehreren Stellen in einen gelben Käse verwandelt.

Ausschaben der Höhle. Tamponade.

Im October fing Patient an zu husten. Der Appetit schwand. Die vorgenommene Untersuchung der Brust ergiebt: verkürzten Schall über der rechten Lungenspitze, hinten bis zur Spina scapulae, vorn im Supraclavicularraume; dabei findet sich verlängertes Exspirium und mittelgross blasige Rasselgeräusche. Die letzteren finden sich übrigens über der ganzen rechten Lunge.

Patient bekommt Kreosot und kräftige Nahrung. Unter Zunahme des Hustens und Auswurfs stellen sich Nachtschweisse ein, die im December so stark werden, dass jeden Morgen die Leibwäsche gewechselt werden muss. Es stellt sich Abends Fieber bis 39,5 ° ein. Der Appetit nimmt sehr ab. Der Lungenbefund verschlechtert sich immer mehr.

Die Operationswunde hat sich Mitte December noch nicht geschlos-

sen. In der Mitte wie an den beiden Seiten befinden sich grosse Fisteln. Die Hackengegend sowie die Gegend des Fussgelenkes sind geschwollen, im Verlauf der Peronealsehnen zieht sich eine flache Schwellung mit Pseudofluctuation auf das untere Drittel des Unterschenkels herauf.

Es war also ein Fortschreiten des krankhaften Processes auf das Fussgelenk und auf den Unterschenkel nachweisbar. Unter Berücksichtigung der raschen Zunahme der Lungenerkrankung glaubte ich jetzt zur Ablatio cruris meine Zuflucht nehmen zu müssen.

Am 21. Januar 1901 wird die osteoplastische Ablatio cruris nach der Bier'schen Methode im unteren Drittel des Unterschenkels ausgeführt. Die Section der abgenommenen Parthie ergiebt: Talus sowie Calcaneus enthalten einen haselnussgrossen Käseherd; im Calcaneus liegt ein kleiner harter, plattenförmiger Sequester. Im Uebrigen sind beide Knochen osteoporotisccli. Die Sehnenscheide der Peronii ist bis etwa 4 cm oberhalb des Fussgelenkes mit rothem Granulationsgewebe umgeben. Der Gelenkknorpel der Tibia zeigt auf der Mitte der Fläche zwei linsengrosse Defecte, die den Knochen blossgelegt haben; am Rande derselben hat der Knorpel seinen Glanz verloren. Im Fussgelenke befindet sich etwa ein Theelöffel voll trüber serös-eitriger Flüssigkeit, die mit vielen käsigen Flocken untermischt ist.

Der Einfluss der Operation auf das Allgemeinbefinden äusserte sich in Verminderung der Nachtschweisse und Hebung des Appetites. Lungenbefund am 2. Februar: Dämpfung über der rechten Lungenspitze hinten bis zur Mitte der Scapula, vorn bis zur II. Rippe. Abgeschwächtes Athmen, verlängertes Exspirum an der Spitze, Bronchialathmen und Rasselgeräusche weiter unten. Ueber dem nicht gedämpften Theile der rechten Lunge mittelgrossblasige Rasselgeräusche. Ueber der linken Lunge überall verstreut feuchte und trockene bronchitische Geräusche. Abends Fieber zwischen 38,5 bis 39,5°. Patient gebraucht dauernd Kreosot, kalte Abreibungen.

15. Februar. Die Amputationswunde ist verheilt bis auf eine kleine gut granulirende Fläche an der Rückseite.

3. März. An der Aussenfläche des Stumpfes hat sich eine haselnussgrosse fluctuirende Geschwulst gebildet. An der linken Halsseite, in der Regio submaxillaris, hat sich ein gänseeigrosses Drüsenpacket gebildet, das rasch eitrig einschmilzt. Bei Incision entleert sich eine Menge dickflüssigen Eiters.

Am 12. Mai 1901 wird Patient entlassen, weil ich eine weitere chirurgische Behandlung für aussichtslos erachte. Der Zustand war folgender: Patient ist stark abgemagert, fiebert (Abends bis 39,5°), leidet an Nachtschweissen. Es besteht starker Husten und Auswurf. Ausgedehnte Infiltration der rechten Lunge, die sich vorn bis zur III. Rippe erstreckt, hinten bis zur Mitte der Scapula. Stark secernirende Drüsenfistel an der rechten Halsseite. Am Amputationsstumpfe befinden sich 2 Fisteln an der Hinterfläche, die mit weichem, schwammigem Granulationsgewebe ausgekleidet sind. An der Aussenfläche des Stumpfes liegt eine wallnussgrosse, fluctuirende Geschwulst, durch Druck auf diese entleeren sich aus der äusseren Fistel einige Tropfen eines dickflüssigen, rahmigen, gelbgrauen Eiters.

Dass es sich in diesem Falle nur um eine Tuberculose handeln könne und müsse, war mir so sicher, dass ich eine Untersuchung des Auswurfs auf Tuberkelbacillen als unnöthige Zeitverschwendung unterliess.

Der Patient gebraucht in seiner Heimath Kreosot, kalte Abreibungen, dann grüne Seifencur, Leberthran.

Anfang Juli bildete sich an der Diaphyse der rechten Ulna eine derbe Schwellung, die sich schnell vergrösserte. Der Knochen erschien aufgetrieben.

Mitte Juli stellte sich am linken Auge eine Iritis ein.

Diese beiden Befunde machten mich stutzig, sprachen sie doch mehr für syphilitischen Charakter der Krankheit. Anamnestisch war ja zwar nichts nachweisbar. Die Operationsbefunde hatten keinen Verdacht auf Lues aufkeimen lassen. Immerhin schien mir der Versuch mit einer antiluetischen Kur wohl angezeigt. Es konnte bei dem desolaten Zustande des Patienten kaum etwas durch die Kur verdorben, wohl aber alles gewonnen werden. Ende Juli wurde der Anfang gemacht mit der Syphiliskur: Auf die Fisteln wurden zunächst Sublimatumschläge 1 : 1000 gebracht, innerlich wurde dreimal täglich 0,5 Jodkali verabreicht. Es stellte sich bereits nach acht Tagen mit Sicherheit heraus, dass eine Wandlung vor sich ging. In Folge dessen ging ich zur starken Schmierkur über, täglich 3 gr Ungt. cinereum.

Ich werde den Status mittheilen, der bei Beginn der Schmierkur festgestellt wurde: Der rechte Vorderarm ist im unteren Drittel stark verdickt. Die Verdickung betrifft den unteren Theil der Diaphyse der Ulna, die zu reichlich doppelter Dicke aufgetrieben ist. Die Haut ist über der Schwellung geröthet, verdünnt, unter ihr ist Fluctuation nachweisbar. Die Geschwulst ist druckschmerzhaft. — In der rechten Regio submaxillaris befindet sich ein fünfmarkstückgrosses Ulcus. Die Haut in der Umgebung des Ulcus ist blauroth verfärbt, weithin unterminirt. — Auf dem linken Auge ist die Iris ungleichmässig, in Folge dessen die Pupille wellenförmig. an der temporalen Seite schiebt sich ein kolbenartiger Wulst vor. Hier ist bereits eine Verwachsung zwischen Iris und Linse eingetreten. Im Uebrigen sieht man an beiden Corneae keine Spuren vorausgegangener Entzündungen. — Der Befund am Amputationsstumpfe hat sich gegen den vom 12. Mai nicht wesentlich verändert; ebenso ist der Lungenbefund fast der gleiche geblieben.

Am rechten Vorderarme perforirte die fluctuirende Schwellung bereits Anfang August und es entstand an der Ulnarfläche des Vorderarmes ein thalergrosses Ulcus.

Ende August ist die Iritis verheilt. Das Fieber hat aufgehört, trotz der angreifenden Kur fühlt sich der Patient wohler und kräftiger. Die Nachtschweisse sind verschwunden, der Husten wird seltener, und der Auswurf hört auf. Der Amputationsstumpf ist überall fest vernarbt, starker Druck gegen die umgelegte Knochenplatte wird gut ertragen, Patient kann ohne Schmerzen auf ihm stehen. Die Ulcera am Halse und Arme sind bedeutend kleiner geworden.

Anfang November hat Patient 180 g Ungt. cinereum und 170 g Jodkali verbraucht. Allgemeinbefinden vorzüglich. Lungenbefund: Der Schall ist über der rechten Lungenspitze hinten bis zur Höhe der Spina scapulae verkürzt, vorn normales Percussionsverhalten. Rechts hinten abgeschwächtes Athmen. Sonst völlig normaler Befund.

Das Ulcus am rechten Vorderarm ist bis zur Markstückgrösse verheilt. Die Schwellung hat bedeutend abgenommen. Mit der Sonde dringt man an mehreren Stellen durch das Ulcus in die Ulna hinein, man fühlt rauhen,

beweglichen Knochen. — Es wird deshalb zur rascheren Herbeiführung der Heilung am 18. November nochmals zur Operation geschritten.

18. November. Operation in Aethernarcose. Blutleere. Schnitt von 15 cm Länge an der Aussenfläche des rechten Vorderarms etwa 1 cm oberhalb des Capitulum ulnae beginnend. Ausschabung des Ulcus. Freilegung der Ulna. Das Periost ist verdickt, sehr derb, reisst aber an Stellen, wo Osteophyten auf der Ulna sich befinden, ein. Die Ulna zeigt sich zu reichlich doppelter Dicke aufgetrieben. Unter dem Ulcus befindet sich in der Ulna ein Loch von 2 cm Länge und 1 cm Breite. Die Wandungen des Loches sind regelmässig, steil abfallend; ausgefüllt ist es mit derben Granulationen. In der Höhle der Ulna sieht man den bereits mit der Sonde gefühlten Sequester. Um diesen in toto herausbefördern zu können, ist eine ausgedehnte Aufmeisselung der Ulna nothwendig. Nach oben hin ist die Knochenhöhle gegen die gesunde Markhöhle durch sklerotischen Knochen abgeschlossen, nach unten hin erstreckt sie sich bis zum Gelenkknorpel. Der losgemeisselte Sequester ist 4 cm lang und 1 cm dick. Seine Aussenfläche ist stark zernagt, mit kleinen Zellen dicht besetzt, im Uebrigen ist er überaus hart. In den Zellen eingebettet liegen derbe, graue Granulationen. Bildung einer flachen Mulde durch Abmeisseln der Knochenkanten. Einlegen der Periostlappen. Tamponade. Naht. Verband. Zu gleicher Zeit wird das Scrophuloderma am Halse exstirpirt. Naht.

Am 23. December 1901 wird Patient geheilt entlassen. Anfang Mai 1902 stellte sich an der rechten Halsseite eine rasch zunehmende Drüsenschwellung ein, zugleich ist am rechten Unterarm die Operationsnarbe im Umfange eines Zehnpfennigstückes wieder aufgebrochen. Es entleert sich aus der Fistel eitrig-seröses Secret in geringer Menge. Die Fistel führt in die Knochenhöhle, man fühlt die rauhe Wand der Höhle.

Ordination: Auf die Drüsengeschwulst Beyersdorff's Ungt. ciner. Pflaster, auf die Fistel warme Sublimatumschläge. Im Uebrigen Wiederaufnahme der starken Schmierkur und Jodkaligebrauch.

Ende Mai hat sich die Drüsengeschwulst völlig wieder verloren und Mitte Juni ist die Fistel am Vorderarm vernarbt. Verbraucht wurden im Ganzen 90 g Ungt. ciner. und 50 g Jodkali.

Fall IV. Der 57jährige Arbeiter W. W. L. aus F. giebt an, früher immer gesund gewesen zu sein. Er bestreitet insonderheit jede Geschlechtskrankheit. Er ist Vater von 3 gesunden Kindern. Seine Frau hat keine Fehlgeburten gehabt.

Im Januar 1899 fiel er mit der linken Seite auf einen Balken und zog sich eine schwere Contusion der linken Brustseite in der Gegend zwischen 5. und 7. Rippe zu. Nach einer 14tägigen Behandlung mit Ruhe, Priessnitz'schen Umschlägen und Massage war er wieder völlig erwerbsfähig.

Am 21. August 1900 kam er in meine Sprechstunde mit Klagen über Stechen in der linken Brust. Ich fand links in der hinteren Axillarlinie in der Höhe der 7. Rippe leichte Reibegeräusche und legte ihm einen festen Heftpflasterverband an.

Am 7. September wurde ich zu ihm gerufen, weil die Schmerzen sich erheblich vermehrt hatten. Patient klagte ausserdem über starke Athemnoth. Er liegt auf der linken Seite, jede Bewegung und besonders Husten verursacht erhöhte Schmerzen. Temperatur 39,2°, Puls 126.

Die linke Thoraxhälfte scheint umfangreicher als die rechte. Die unteren linken Intercostalräume sind verstrichen.

Percussionsbefund: Leichte Dämpfung hinten vom 7. Dornfortsatze ab, nach unten an Intensität zunehmend, vorn von der 4. Rippe ab. Resistenzgefühl. Der obere Theil des Traube'schen Raumes ist ebenfalls gedämpft. Herzdämpfung etwas nach rechts verschoben. Herztöne rein.

Auscultationsbefund: Das Athmungsgeräusch ist über der gedämpften Parthie abgeschwächt; im oberen Theile bronchialer Character. In der hinteren Axillarlinie in der Höhe des 6. Intercostalraumes Reibegeräusche. Pectoralfremitus abgeschwächt.

Auf Grund dieses Befundes glaube ich die Diagnose auf Pleuritis exsudativa stellen zu können. Die Behandlung bestand in Bettruhe, Priessnitz'schen Umschlägen, Morphium, Kreosot,

Am 15. September klagt Patient über Schmerzen im linken Hoden und Samenstrange. Objectiv ist hier nichts Abnormes nachweisbar; gegen Berührung sind die Organe überaus empfindlich. Der Lungenbefund hat sich nicht geändert. Hochlagerung des Hodensackes durch Suspensorium und Jodkalisalbe.

28. September. Die Dämpfung ist intensiver geworden, besonders in der seitlichen Parthie zwischen vorderer und hinterer Axillarlinie, wo sie von der 4 — 8 Rippe absolut ist. Bedeutendes Resistenzgefühl. Hier ist das Athmungsgeräusch aufgehoben. Weniger intensive Dämpfung findet sich nach wie vor hinten und vorn in den gleichen Grenzen. wie oben beschrieben.

Die Temperatur erreicht Abends immer 39^0 und einige Theilstriche darüber. Der Patient ist sehr kurzathmig, phantasirt, hat geringen Appetit und verfällt sichtlich. Die Schmerzen in der Brust werden stärker, machen ständigen Gebrauch von Morphium nothwendig. Die Schmerzen im linken Hoden sind fast ganz verschwunden.

Der Zustand verschlechterte sich in den nächsten Tagen so sehr, dass die Verlegung des Patienten ins Krankenhaus nothwendig wurde.

Am 3. October ergiebt eine Probepunction, die ich im Bereiche der absoluten Dämpfung ausführte, blutige Flüssigkeit. In den nächsten Tagen wird die Punction an verschiedenen Stellen wiederholt, man gelangt jedes Mal durch ein äusserst derbes, knirschendes Gewebe hindurch in einen Hohlraum und aspirirt immer wieder blutige Flüssigkeit. Ich muss mich langer, starker Canäle bedienen, da erst nach Durchdringung einer gut 4 cm dicken Schicht die Spitze in den Hohlraum eindringt. Gewebselemente werden nicht aspirirt. Die aspirirte Flüssigkeit ist hellroth und zeigt mikroskopisch unveränderte Blutkörperchen. Um nun der Blutung entgegen zu wirken, verordnete ich täglich 150 g Weingelee innerlich; dazu Priessnitz und eine Trockencur. Fortgebrauch des Kreosot.

In den nächsten Wochen tritt keine nennenswerthe Aenderung des Befundes ein. Wegen steter Verschlechterung des Allgemeinbefindens, insbesonders vollkommenen Appetitmangels, wird die Trockencur ausgesetzt.

Am 10. December schwillt unter starken Schmerzen der linke Hoden an. Wieder Hochlagerung und Jodkalisalbe. Die Schmerzen lassen in den nächsten Tagen nach, die Schwellung wird aber stärker. Die Haut des Hodensackes wird roth, fühlt sich heiss an, die Falten verstreichen. Deut-

liches Fluctuationsgefühl um den Hoden herum; man fühlt im Kopfe des Nebenhodens eine bohnengrosse höckerige Geschwulst, die auf Druck äusserst schmerzhaft ist. — Der Lungenbefund hat sich etwas gebessert. Der Dämpfungsbezirk ist etwas kleiner geworden, die Dämpfung ist nicht mehr so intensiv. Das Athmungsgeräusch ist nach wie vor aufgehoben resp. abgeschwächt. Probepunctionen ergeben kein Exsudat mehr; die Canüle bahnt sich auch jetzt nur unter starker Kraftanwendung einen Weg durch überaus derbes Gewebe.

Am 1. Januar 1901 bricht am unteren Pol des Scrotums ein Abcess durch; es entleert sich eine grosse Menge dickflüssigen Eiters.

21. Januar. Das Allgemeinbefinden des Patienten ist besser geworden. Lungenbefund: Leichte Dämpfung in der beschriebenen seitlichen Brustgegend, eben angedeutete Dämpfung hinten von dem 9. Wirbel nach abwärts. Vorn zwischen 3—5. Rippe tympanitischer Klang. Im Bereiche der Dämpfung abgeschwächtes Athmungsgeräusch von unbestimmter Qualität. Pectoralfremitus undeutlich. Am unteren Pole des linken Scrotums befindet sich eine fünfpfennigstückgrosse Fistel. Durch die Fistel dringt eine Sonde auf den Kopf des Nebenhodens, der zu einem gut haselnussgrossen Tumor verdickt ist. Aus der Fistel fliesst dünnflüssiger Eiter ab, der mit verkästen Flocken von Stecknadelkopfgrösse untermischt ist. An der Vorderfläche des Scrotums, dicht oberhalb des oberen Poles des Testis liegt eine zweite haarfeine Fistelöffnung, die spärliches serös-eitriges Secret entleert. Der Hoden selbst ist nicht verdickt, auf Druck nicht abnorm schmerzhaft, dagegen zeigt der Samenstrang zwei rosenkranzartig nebeneinander gelegene erbsengrosse Knoten. Wegen der Besserung des Allgemeinbefindens erscheint die Vornahme der Castration angezeigt.

Operation in Chloroformnarkose. Umschneidung beider Fisteln und Exstirpation der umliegenden Haut. Der Samenstrang wird stark nach unten hin angezogen, doppelt unterbunden, durchschnitten, dann der Testis herausgehoben. Exstirpation der Scheidenhaut. Drainage nach unten. Naht.

Der Kopf des Nebenhodens birgt in sich einen über haselnussgrossen Heerd, der aus graurothem, leicht zerfallenden Granulationsgewebe und gelbem Käse besteht. Den Samenstrang haben zwei erbsengrosse, dicht nebeneinander liegende Granulationsgeschwülste ringartig umfasst. Der Hodendurchschnitt ist normal, es besteht etwas Atrophie des Hodens. Die Tunica vaginalis communis ist verdickt, an einzelnen Stellen streifenförmig schwielig, mit dickem eitrigen Belage bedeckt. Die Heilung der Wunde wurde durch eine überaus starke Eiterung complicirt. Erst nach Gebrauch von warmen Sublimatumschlägen liess die Eiterung nach. Heilung mit fester Narbe in 8 Wochen.

Als Patient Ende März wieder aufstehen wollte, klagt er über starke Schmerzen in der Nierengegend, so dass er nicht schlafen konnte, weiter über Druck in der Blasengegend und starken Harndrang mit dem Gefühl, als ob sich die Blase nie vollständig entleere. Die Schmerzen verschlimmerten sich anfallsweise, waren am geringsten, wenn der Patient ruhig auf dem Rücken lag. — Durch Palpation war in der Nierengegend keine Veränderung nachweisbar. Eine Prostatahypertrophie lag nicht vor. Der Urin — zwischen 1500—2000 ccm an Menge schwankend — war klar. Geringer Eiweissgehalt. Mikroskopisch zeigen sich Nierenepithelien mit Fettkügelchen,

Eiterkörper und vereinzelt Cylinder mit Fetttropfen. Eine Herzhypertrophie konnte ich nicht mit Sicherheit nachweisen, der Nachweis wurde natürlich erschwert durch die Veränderungen der Lunge in der nächsten Umgebung des Herzens; eine Verstärkung des 2. Aortentones war nicht vorhanden. Der Patient war anämisch; Abends stellten sich leichte Oedeme an den Knöcheln ein. Fieber fehlte.

Die Behandlung bestand in Bettruhe, warmen Bädern, heissen Sandsäcken im Rücken, trockenen Schröpfköpfen und Milchdiät. Unter dieser Behandlung besserten sich die Schmerzen, der Nierenbefund blieb unverändert.

Mitte Mai sah ich den Patienten erst wieder. Er hatte über eine neue Affection zu klagen. Unter nächtlichen Schmerzen hatte sich unterhalb des linken Kniegelenks auf der Tibia eine Geschwulst gebildet, die rasch an Grösse zugenommen hatte. Befund: Auf der linken Tibia dicht unterhalb der Kniegelenkslinie beginnend und 10 cm nach unten sich erstreckend eine halbkugelige Geschwulst. Die Geschwulst ist mit der Tibia fest verwachsen, fühlt sich derb an, ist auf Druck wenig schmerzhaft. Auf der Höhe der Geschwulst ist die Haut geröthet, unverschieblich, man fühlt hier Fluctuation, im Uebrigen ist sie überall verschieblich, aber leicht ödematös.

Dass es sich hier um nichts Anderes handeln konnte, als um ein Gumma der Tibia, war augenscheinlich, und wenn ein Zweifel noch hätte bestehen können, so wurde dieser beseitigt durch die Beobachtung der weiteren Entwicklung dieser Geschwulst. Nach Ablauf von weiteren 8 Tagen brach die Geschwulst auf, und nach Entleerung von dickflüssigem Eiter mit graugelben Fetzen und käsigen Flocken lag ein zweimarkstückgrosses Geschwür vor, das die charakteristischen Merkmale des Ulcus syphiliticum aufwies; steil abfallende, derbe Ränder und auf dem Grunde schmutzig gelbe, verkäste Massen.

So wurde denn, trotzdem der Patient jegliche Infection hartnäckig leugnete, am 20. Mai mit der starken Schmierkur angefangen. Es wurden täglich 3 g Ungt. ciner. und 3 g Jodkali innerlich verbraucht. Das Ulcus wurde mit warmen Sublimatumschlägen versorgt.

Die Wirkung der Kur war überraschend. Das Allgemeinbefinden hob sich, der Appetit bessert sich; das Ulcus reinigt sich rasch und war nach 5 Wochen fest vernarbt, die Gummigeschwulst verschwunden. Aber auch die übrigen Affectionen wurden deutlich nachweisbar beeinflusst. Der letzte Rest von Schmerzen in der Nierengegend schwand. Der Urin war nach einer Zeit von 6 Wochen dauernd normal. Der Lungenbefund war am 13. Juli folgendermaassen: Eine Dämpfung ist an der linken Lunge nicht nachweisbar, die linke untere Lungengrenze verschiebt sich wenig bei starker Athmung. In der seitlichen Brustgegend links ist das Athmungsgeräusch leicht abgeschwächt, aber vesiculär und ohne Geräusche.

Am Herzen keine Veränderung.

Mitte August 1901 wurde Patient nach Verbrauch von 150 g Ungt. ciner. und 120 g Jodkali in blühendem Gesundheitszustande aus meiner Behandlung entlassen.

Zur Zeit — Anfang October 1902 — ist L. wieder in meiner Behandlung. Es hat sich auf der Tibia wieder ein Gumma gebildet, das

rasch eingeschmolzen ist und nun liegt wieder ein typisches Ulcus syphiliticum von Markstückgrösse vor. Das Geschwür hat sich bereits nach achttägiger Kur bedeutend verkleinert. Das Allgemeinbefinden des Kranken ist vorzüglich.

Die beiden letzten Fälle haben das miteinander gemeinsam, dass die Anamnese völlig im Stiche liess, dass bei ihnen erst nach Jahr und Tag die richtige Diagnose gestellt wurde, dass beide Patienten gewissermaassen schon am Rande des Grabes standen, als ein günstiges Schicksal dafür sorgte, dass durch Hinzutreten eines neuen, für Syphilis typischen Befundes der bis dahin irregeführte Arzt die richtige Fährte fand und nun unter Befolgung der bewährten Therapie die Heilung erzielen konnte.

Wir fanden bei beiden Fällen Veränderungen der Lunge, die im 1. Falle sicher, im 2. Falle wahrscheinlich als syphilitisch aufzufassen sind. Der vielerfahrene Leube sagt in seiner speciellen Diagnostik der inneren Krankheiten über Lungensyphilis auf S. 149: „Ist aber schon die sichere Erkennung der anatomischen Veränderungen als syphilitischer sehr precär; so gilt dies noch mehr für die klinische Diagnose der Lungensyphilis, die sich bis jetzt nicht über das Niveau der Vermuthungsdiagnose im einzelnen Falle erhebt.“ So erscheint es denn wohl auch nicht verwunderlich, dass ich zunächst eine falsche Diagnose stellte.

In dem ersten Falle fand ich eine rasch zunehmende Infiltration der rechten Lungenspitze neben allgemeiner auftretendem Katarrh unter Allgemeinerscheinungen, die bei der Lungentuberculose alltäglich beobachtet werden. Im 2. Falle kam ein hämorrhagischer Erguss in die linke Brusthöhle zur Beobachtung, der sich an circumscripter Stelle gegen die Umgebung abkapselte. Hämorrhagische Ergüsse in die Brusthöhle kommen nach den Lehrbüchern in erster Linie bei Tuberculose und Lungenkrebs zur Beobachtung. Als Pleuritis tuberculosa wurde die Krankheit zunächst auch von mir aufgefasst. Bei Berücksichtigung des weiteren Krankheitsverlaufes verliert diese Auffassung aber sehr an Wahrscheinlichkeit. Wenn wir dazu noch hören, dass in den wenigen Fällen, wo eine syphilitische Pleuritis allein für sich oder zugleich mit Lungensyphilis sicher festgestellt ist, stets hämorrhagische Ergüsse vorgelegen haben, dann erscheint die Annahme wohl begründet, dass auch in diesem Falle der Erguss als Ausdruck einer Pleuritis resp. Pleuropneumonia syphilitica aufzufassen ist.

Von besonderer Bedeutung scheint mir der Umstand, dass der Erguss sich an einer Stelle entwickelte, an der der Patient 1½ Jahre vorher eine schwere Contusion erlitten hatte. Könnte hier nicht ein

Zusammenhang zwischen Unfall und Lungenerkrankung construirt werden? Nicht ohne Grund könnte man annehmen, dass im Anschluss an einen durch die Contusion hervorgerufenen Bluterguss in der Pleura resp. der Lunge sich ein Syphilom gebildet hat, das erst nach längerer Zeit des symptomenlosen Bestehens durch stärkeres Wachsthum und Hervorrufen einer hämorrhagischen Pleuritis schwere Erscheinungen hervorrief!

Dass die Erkrankung des Fusses im 3. Falle nicht von vornherein als syphilitische erkannt wurde, ist bei näherer Ueberlegung ebenfalls nicht verwunderlich. Von berufenster Seite wurde mit guten Gründen die Diagnose auf Tuberculose gestellt, also eine Fehldiagnose, und ich glaube, dass diese auch fernerhin bei gleichem Befunde gestellt werden wird und muss, wenn unsere Kenntnisse über syphilitische Knochengelenkleiden nicht eine wesentliche Förderung erfahren.

Die syphilitischen Erkrankungen der langen Röhrenknochen bieten gewöhnlich keine grossen diagnostischen Schwierigkeiten, sie haben im Gegentheil zumeist etwas Typisches; in unseren Fällen führte bekanntlich gerade die eigenartige Form der Erkrankung der Ulna und der Tibia zur richtigen Erkenntniss. Anders verhält es sich bei den syphilitischen Erkrankungen der kurzen und platten Knochen. Hier sind Fehldiagnosen an der Tagesordnung. Nach Nasse bietet bei den Erkrankungen der Hände und Füsse, die als Dactylitis syphilitica beschrieben werden, die Ulceration oft charakteristische Merkmale. Im Uebrigen wird nach ihm und anderen Autoren „nur durch die Anamnese und das gleichzeitige Vorkommen anderer syphilitischer Symptome die Unterscheidung vor der anatomischen Untersuchung bei einer Operation möglich". Für die hereditäre Syphilis des Tarsus sollen nach Nasse unförmige Verdickungen der Knochen charakteristisch sein, dadurch soll die Beweglichkeit der Gelenke bedeutend herabgemindert werden. Ich habe diese sogenannten charakteristischen Merkmale nicht angetroffen.

Giebt denn nun die makroskopische anatomische Untersuchung in solchen Fällen Aufschluss? Bei Krause heisst es, dass es bei der syphilitischen Spina ventosa nicht häufig zu Eiterung und Sequesterbildung komme; sonst finde ich in der Literatur über diesen Gegenstand keine Aufklärung. Das ist aber doch noch kein unfehlbares Charakteristicum! — Ich darf wohl hier noch eine Krankengeschichte aus meiner Praxis einflechten, die so recht beweist, dass hervorragendste Aerzte in solchen Fällen trotz Anwendung aller denkbaren diagnostischen Hilfsmittel nur zu leicht dem Irrthume unterliegen.

Ein 22jähriges Dienstmädchen M. L. aus Sch. kommt am

26. August 1901 in meine Behandlung wegen Halsschmerzen, Schluckbeschwerden und Speichelfluss. Sie theilt mir mit, dass sich im Juli 1899 bei ihr eine Anschwellung des linken Vorderarmes, des linken Kniegelenkes und der II. Phalanx, sowie des I. Interphalangealgelenkes des rechten Zeigefingers langsam herausgebildet habe. Der erstbehandelnde Arzt habe Rheumatismus diagnosticirt und sie mit Jodeinpinselungen und Medicin behandelt — ohne Erfolg. Wegen zunehmender Schwellung habe sie sich dann an einen Kieler Chirurgen gewandt, der bei ihr nach mehrmaliger Durchleuchtung Knochenfrass festgestellt habe.

Dieser habe ihr nach mehrmaliger erfolgloser Operation am rechten Zeigefinger diesen amputirt und gleichzeitig eine Geschwulst auf dem Handrücken herausgenommen. Mein Befund war: Starker Foetor ex ore. An der Zungenbasis, etwas nach rechts von der Mitte dicht vor der Epiglottis und mit dem unteren Pole direct auf diese übergreifend sitzt ein fast 5 Pfennigstück grosses kraterförmiges Geschwür mit speckigem Grunde und derben, steilen Rändern. Die Umgebung ist geröthet und infiltrirt. Das linke Kniegelenk ist unregelmässig geschwollen, fühlt sich derb und höckrig an. Die Patella tanzt deutlich. Die Beweglichkeit ist nur wenig beschränkt. Kein Schmerz, aber mässiges Schwächegefühl. Die Person will von syphilitischer Infection nichts wissen. Ich erfahre aber von ihr, dass sie die Mutter ist von 2 Kindern, die im hiesigen Arbeitshaus internirt, mehrfach wegen Condylometa ani, Lupus serpiginosus syphiliticus und Keratitis parenchym. in meiner Behandlung gewesen sind. Als ich ihr dies vorhalte, giebt die Patientin auch die Infection zu. Heilung des Geschwürs durch Jodkali und Schmierkur in 3 Wochen. Das Kniegelenk ist bedeutend abgeschwollen, eine völlige Restitatio aber nicht eingetreten.

Sollte es sich in diesem Falle nicht auch um syphilitischen Knochenfrass und Sehnenscheidenentzündung gehandelt haben?

Schlimmer noch als bei den Erkrankungen der kleinen Knochen steht es mit der Diagnose der syphilitischen Gelenkleiden, wenn sie isolirt auftreten. Der klinische Befund entbehrt jeglichen typischen Merkmals. Von etwas grösserem Werthe ist der anatomische Befund, es ist hier nach Schuchardt, Nasse u. A. das Verhalten des Gelenkknorpels von besonderer Bedeutung. Man findet im Knorpelgewebe und zwar besonders in der Mitte der Knorpelfläche, strahlenförmige, glänzend weisse, tiefe Defecte. An der Stelle des normalen Knorpelgewebes findet sich narbiges Bindegewebe, das aus der Umwandlung gummöser Wucherungen hervorgegangen ist. Um diese

Stellen herum entwickeln sich auf dem Knorpel Zottenwucherungen. Nebenbei findet man in der Synovialis und der Gelenkkapsel gummöse Wucherungen.

Nun fand ich bei dem III. Falle im Talocruralgelenk auf der Mitte der Tibia auch einen Knorpeldefect, im Grunde des Defectes lag der Knochen frei, am Rande war der Knorpel zerfasert, glanzlos. Zottenwucherungen am Knorpel und gummöse Wucherungen der Gelenkkapsel und der Synovialis sind mir nicht aufgefallen. Ich bezweifle allerdings auch, dass mir ein solcher Befund viel Aufklärung gebracht hätte, dafür war ich zu stark im Irrthum befangen, es bedurfte stärkerer Anregung, handgreiflicherer, typischerer Befunde, um mich aufzurütteln und umzustimmen.

Es war ein eigenartiges Missgeschick, dass im Fall IV der Befund an dem exstirpirten Hoden so sehr geeignet war, mich an der irrthümlichen Diagnose Tuberkulose festhalten zu lassen. Bei der Tuberkulose sieht man bekanntlich in erster Linie Veränderungen am Nebenhoden und Samenstrange, bei der Syphilis wird dagegen mit besonderer Vorliebe der Hoden selbst ergriffen, während Nebenhoden und Samenstrang unverändert bleiben, oder aber doch secundär erkranken durch Uebergreifen der Krankheit von dem Hoden auf diesen. Dies ist, wie gesagt, das gewöhnliche Verhalten, hier lag es aber gerade umgekehrt. Sicherlich hätte die mikroskopische Untersuchung des durch die Operation gewonnenen Präparates den wahren Sachverhalt klargelegt; ich habe mich da einer Unterlassungssünde zu bezichtigen, die sehr bedauerlich ist. Auf's Neue wird dadurch bewiesen, dass der Arzt, der Anspruch auf wissenschaftliche Exaktheit seiner Diagnose erhebt, nicht mit der makroskopischen Diagnose fertig sein darf, sondern dass die mikroskopische Untersuchung unbedingt nachfolgen muss, die erst in der Lage ist, völlige Klarheit zu verbreiten. Uebrigens war in diesem Falle auch das makroskopische Verhalten der Tunica vaginalis communis überaus verdächtig! Eine Verdickung dieser Haut, die theilweise zu Schwielenbildung führt, wie wir es hier constatiren konnten, findet man wohl kaum bei der Tuberculose!

Es bleibt nur noch übrig, mit einigen Worten die Nierenaffection im 4. Falle zu besprechen.

Bekannt ist, dass in allen Stadien der Syphilis Nierenaffectionen vorkommen können, und zwar ausser dem Gumma alle Formen der acuten und chronischen Nierenentzündung einschliesslich der besonders häufig beobachteten Amyloiddegeneration. Wenn nun auch bei der gummösen Nierenaffection unter gewissen Umständen eindeutige kli-

nische Merkmale vorhanden sein können, so gilt dies nicht für die anderen Formen. Hier bleibt es immer unsicher, ob in dem bestimmten Falle die Nierenaffection durch das Syphilisgift veranlasst ist, oder ob die Krankheit sich nur neben den übrigen Syphiliserscheinungen als Krankheit sui generis entwickelt hat. Der klinische Befund in unserem Falle sprach für sogenannte grosse weisse Niere; es fehlten allerdings die bekannten Begleiterscheinungen am Herzen.

Als auffallendstes, für den Patienten besonders lästiges Symptom fanden wir bei dieser Nierenaffection sehr starke Schmerzen in der Nierengegend, Schmerzen, wie sie in solcher Intensität bei einer gewöhnlichen Nierenentzündung, zumal einer chronischen, kaum jemals in Erscheinung treten. Wir müssen annehmen, dass die wesentliche Veranlassung dieser Schmerzen in Entzündungsprocessen zu suchen ist, die sich in der nächsten Umgebung der Niere entwickelt haben. — Para- resp. Perinephritis. — Nun finde ich bei Lang die Angabe, dass in allen Fällen von Nierensyphilis, die von James Israel operativ behandelt worden sind, sowohl bei der gummösen, wie bei der interstitiellen Nephritis, eine Para- resp. Perinephritis nachgewiesen ist. Sehen wir nun noch, dass der Urinbefund nach einer sechswöchigen Kur normal wurde und normal bis heute geblieben ist, und dass sämmtliche Beschwerden, wie Schmerzen und häufiger Harndrang vollkommen geschwunden sind, dann scheint mir doch die Annahme, dass auch dieser geschilderte Symptomencomplex als Aeusserung einer syphilitischen Nierenentzündung aufzufassen ist, wohl begründet.

Wenn ich zum Schlusse noch eine kleine Uebersicht über sämmtliche Spätformen der Syphilis gebe, die ich in 7jähriger Praxis auf dem Lande zu beobachten Gelegenheit gehabt habe, dann möchte ich dabei betonen, dass ich den Werth dieser Veröffentlichung nicht sehr hoch anschlage, dass ich mir vielmehr bewusst bin, dadurch nur dem Statistiker einen kleinen Gefallen erweisen zu können. Man findet fast allgemein die Ansicht verbreitet, dass die Syphilis auf dem Lande selten vorkommt, nun diese Zahlen sprechen doch wohl in anderem Sinne.

1. Frau Sch. aus Schw. 68 Jahre alt. Tante (Vaters Schwester) des Knaben Fall III. ist als Meiereimagd inficirt. Kolossale, flächenhaft ausgebreitete, gezackte Narben auf der Brust, dem Kopfe und im Gesicht, theilweise fest adhärent dem Knochen. Syphilitisches Beingeschwür von doppelter Handtellergrösse, Verdickung des Tarsus und Metatarsus, Obliteration der Fussgelenke. Auf antisyphilitische Kur glatte Heilung, aber bereits zweimal Recidiv, besonders durch die grosse Unsauberkeit veranlasst.

2. Hufner W. aus P., 64 Jahre alt. Giebt keine Infection zu. Litt seit seinem 51. Jahre an Schwindel. Mit 59 Jahren Schwellung der Nase,

Ozäna, Abscedirung. Ich ziehe ihm einen 1½ cm langen, missfarbigen, übelriechenden Sequester aus dem linken Nasenloche, dem Septum angehörend. Sattelnasenbildung. Jodkali — Besserung. Nach gründlicher Quecksilber-Jodkalikur Heilung; auch der Schwindel soll sich gelegt haben.

3. Arbeiter Sch. aus Kr., 69 Jahre alt. Infection beim Militär. Luetische Gaumenperforationen, Defect des Velum und des linken Gaumenbogens. Sattelnase, Ozäna. Arteriosklerose. Schwere Athemnoth, die bei Gebrauch von Jodkali günstig beeinflusst wird.

4. Frau G. aus K., 54 Jahre alt. Infection geleugnet. Sattelnase, Ozäna, Defect im weichen Gaumen, Narben am rechten Seitenstrange.

5. Hamburger Waisenkind J. T, 9 Jahre alt. Eitrige Rhinitis links; fungus syphiliticus-genudexter. (Erguss, Kapselverdickung) Dactylitis syphilitica metacarpi I. II. IV. V. Heilung unter Hydrargyr. Jodkali. Recidiv nach 3 Jahren. Wieder Heilung durch antisyphilitische Kur.

6. Armenhäusler J. L. 3 Jahre alt. Mutter inficirt gewesen. Condylomata ani. Lupus serpiginosus syphil. antibracchii. Heilung durch Kur.

7. Armenhäusler F. L. 4 Jahre alt. Bruder von Nr. 6. Condylomata ani. Keratitis parenchymat. Heilung.

8. Fischerfrau P. aus St. 45 Jahre alt. Mann inficirt. Lupus serpiginosus pectoris et bracchii. Heilung.

Deren Kinder:

9. 5jähriger Sohn. Milzschwellung. Anämie. Heilung.

10. 9jährige Tochter. Milzschwellung. Condylomata ani. Heilung durch Kur.

11. 12. und 13. Fall von Pseudoparalysis syphilitica des Oberarmes. 11. und 12. sind Kinder von 4 resp. 7 Monaten von derselben Mutter. Fall 13 ist ein 9 Monate altes Kind R. aus Sch.

Mit der Veröffentlichung dieser Fälle bin ich am Schlusse angelangt. Ich möchte nur noch die Bitte aussprechen, nicht allzu scharfe Kritik an dieser Abhandlung üben zu wollen; man möge bedenken, dass der beschäftigte Landarzt zu wissenschaftlichen Arbeiten wenig Musse findet, und dass eine Beobachtung der Patienten, die der klinischen gleich ist oder doch möglichst nahe kommt, auf dem Lande unmöglich ist. Mit der Arbeit verfolge ich lediglich den Zweck, meinem verehrten Lehrer, Exc. v. Esmarch, eine kleine Freude zu bereiten, da ich weiss, dass dieses Gebiet von ihm mit besonderer Vorliebe gepflegt wurde. Dankbarkeit gegen diesen meinen Lehrer drückte mir die Feder in die Hand!

Literaturverzeichniss.

1) Esmarch, Aphorismen über Krebs. v. Langenbeck's Archiv. Bd. 22. 1878.
2) Derselbe, Ueber die Aetiologie und die Diagnose der bösartigen Geschwülste, insbesondere derjenigen der Zunge und der Lippen. v. Langenbeck's Archiv. Bd. 39 1889.

3) Bier, Beiträge zur Kenntniss der Syphilome der äusseren Musculatur. Mitth. aus der chirurg. Klinik zu Kiel. IV. S. 159.
4) Wasmer, Beiträge zur Aetiologie und Therapie des Sarkoms. Dissertat. Kiel 1872.
5) v. Langenbeck, Ueber Gummigeschwülste. v. Langenbeck's Archiv. XXII. 2
6) Hoffmann, A., Erkrankungen des Mediastinums. Specielle Pathologie u. Therapie. Nothnagel. Bd. 13. Th. 3. Abth. 2.
7) Dinkler, M., Ein Beitrag zur Lehre von den syphilitischen Erkrankungen des Mediastinums und der Lungen. Münchner med. Wochenschr. 1897. Nr. 49.
8) Leube, Specielle Diagnose der inneren Krankheiten. Leipzig 1895.
9) Horowitz, Syphilis der männlichen Harn- und Geschlechtsorgane. Klin. Handb. der Harn-Sexualorgane von Zuelzer-Oberländer.
10) Ebermann, Krankheiten der weiblichen Blase. Klin. Handb. der Harn-Sexualorgane von Zuelzer-Oberländer.
11) Fritsch, Die Krankheiten der weiblichen Blase. Handb. der Gynaekologie von Veit. Bd. 2.
12) Riehl, Referat in Therapie der Gegenwart. 1901. S. 380.
13) Schuchardt, Die Krankheiten der Knochen und Gelenke. Deutsche Chirurgie. Lief. 28. Stuttgart 1899.
14) Krause, Die Tuberculose der Knochen und Gelenke. Deutsche Chirurgie. Lief. 28a. 1899.
15) Nasse, Chirurg. Krankheiten der unteren Extremitäten. Deutsche Chirurgie. Lief. 66. 1. Hälfte.
16) Lang, Vorlesungen über Pathologie und Therapie der Syphilis. Wiesb. 1896.

XIX.

Ueber Darmdiphtherie nach schweren Operationen bei sehr geschwächten Kranken.

Von

Prof. **Riedel**, Jena.

Im letzten Decennium sind als Folgen von Schwächezuständen des Organismus beschrieben worden:

1. die acute Dilatatio ventriculi;
2. die Thrombose der Venae iliacae speciell der Vena iliaca sinistra.

Diese Consequenzen der Schwäche traten bald bei operirten, bald bei nicht operirten Individuen ein, letztere litten häufiger daran, als erstere, weil die Operation als solche durch Narkose und Blutverlust einen schwächenden Einfluss ausübt. Die Operationen bestanden meist in Laparotomien; sie wirkten als solche einerseits local schädigend auf die Organe der Bauchhöhle, andererseits zwangen sie die Operirten zu länger dauernder Bettruhe in horizontaler Lage; dadurch entstand dort dilatatio acuta ventriculi, hier Thrombosis venae iliacae sinistrae. Dilatatio acuta ventriculi ist am häufigsten gesehen worden nach Gallensteinoperationen, wenn Verwachsungen zwischen Blasenhals und Duodenum gelöst waren. Weil derartige Verwachsungen sehr häufig sind, hat man auch relativ oft mit dilatatio ventriculi zu rechnen. Bei vollständiger Lösung der Adhäsionen macht sich die Plica duodenojejunalis geltend; der Zug der ins kleine Becken hinabgesunkenen Jejunumschlingen drückt den unteren horizontalen Schenkel des Duodenum gegen die Wirbelsäule, während gleichzeitig der aufsteigende Theil des Duodenum ungenügend functionirt, weil seine Wand nach Lösung der Adhäsionen von Blutergüssen durchsetzt, viele Venen thrombosirt sind. War die Lösung eine unvollständige, blieben Stränge zwischen Duodenum und Leber resp. zwischen Pylorus und Leber stehen, so bilden sie das Hinderniss, der Magen knickt sich im Bereiche der stehen gebliebenen Adhäsionen ab und erweitert sich rasch, wird Mannskopfgross binnen 48 Stunden.

Die Thrombose der Vena iliaca sinistra, vielfach beobachtet nach Operationen in der rechten Bauchseite, ist schwerlich allein die Folge der horizontalen Lage; eine gewisse Schädigung der Bauchhöhle wird hinzukommen, wir müssten sonst diese Thrombose, wenn sie allein Folge des Liegens wäre, doch öfter nach Amputationen im Gebiete der rechten unteren Extremität sehen; danach sehen wir sie aber nur ausserordentlich selten.

Als dritte Consequenz von schwächenden Eingriffen bei an sich schon heruntergekommenen Menschen ist zu nennen: die Diphtherie des Darmes. Es handelt sich nicht um die specifische, durch den Löffler-schen Bacillus hervorgerufene Diphtherie, sondern um eine Schleimhaut-nekrose, die der pathologische Anatom Diphtherie nennt; er spricht von Diphtherie des Darmes und der Blase, wenn ein festhaftender grauer Belag bei der Obduction der genannten Hohlorgane gefunden wird.

Diese Belege finden sich bekanntlich im Dickdarme von Individuen mit Quecksilbervergiftung relativ häufig, und da Hg sehr verschieden gut vertragen wird, so hat man bei Anwendung von selbst sehr geringen Mengen dieses Giftes mit Diphtherie des Dickdarmes zu rechnen. Ich selbst sah Nekrose des Colon transversum mit beginnender Perforation des Darmes nach Einspritzung von 2 geringen Dosen von Hydrarg. oxydat. flav., in Pausen von 4 Wochen injicirt. Dementsprechend habe ich auch einst bei einem wegen Coxitis resecirten Kinde eine bei der Obduction nachgewiesene Diphtherie des Dickdarmes als Folge einer Hg-Vergiftung gedeutet; auffallend war allerdings, dass nur minimale Mengen von ganz verdünnter Sublimatlösung angewandt worden waren; immerhin musste man sich sagen, dass manche Menschen eine ausgesprochene Idiosynkrasie gegen Hg haben; es schien deshalb die Annahme, dass Hg-Vergiftung vorliege, zutreffend zu sein.

In neuerer Zeit ist es mir zweifelhaft geworden, ob diese Erklärung zutreffend ist, und zwar deshalb, weil ich im Laufe der letzten Jahre nicht weniger als 5 Fälle von Darmdiphtherie gesehen bei Kranken, deren Wunden absolut nicht mit Sublimatlösung in Berührung gekommen waren; handelte es sich doch in allen 5 Fällen um Laparotomirte, die lediglich nur insofern mit Hg zu thun gehabt hatten, als das bei der Operation gebrauchte Catgut in 1 Proc. Sublimatlösung sterilisirt war. Diese Sublimatlösung war aber ausgewaschen, das Catgut wurde nur in Alkohol mit Zusatz von minimalen Mengen von Sublimat aufbewahrt; es waren auch bei 4 Kranken nur sehr geringe Mengen von Catgut gebraucht worden, die 5. hatte viel Catgut nöthig, so dass man bei ihr event. über die Ursache der Darm-

diphtherie debattiren könnte. Hätte ich nur diesen einzigen Fall, so wäre ich in der That im Zweifel, zumal ja bekanntlich die Bauchhöhle ganz anders auf Gifte reagirt, als eine gewöhnliche Weichtheilswunde.

Unvergesslich ist mir in dieser Hinsicht eine Beobachtung aus der Jodoformära. Ich hatte eine ca. 60jährige Frau auswärts wegen eines kleinen eingeklemmten Nabelbruches operirt. Die incarcerirt gewesene Darmschlinge hatte eine etwas verdächtige Schnürfurche; letztere wurde mit minimalen Mengen von Jodoform bepudert, der Darm reponirt; auch die Bauchdeckenwunde erhielt eine geringfügige Menge von Jodoform. Als ich 8 Tage später die Kranke wieder besuchte, um die Nähte zu entfernen, wanderte sie gesticulirend im Zimmer umher, pflückte sodann, als sie wieder in's Bett gebracht war, in charakteristischer Weise an der Bettdecke, war nur mit Mühe im Bette zu halten, genug, es lag typische Jodoformvergiftung vor trotz geradezu minimalster Menge von angewandtem Jodoform. Ich habe mir damals die Intensität dieser Vergiftung nur dadurch erklären können, dass das Peritoneum das Jodoform viel besser resorbirt, als eine äussere Wunde, was ja auch kaum zu bezweifeln ist. Pat. genas.

Denkbar und möglich ist also, dass gelegentlich auch die minimale Menge von Hg, die im desinficirten Catgut steckt, Vergiftung bewirken kann, wenn dieses Catgut der Bauchhöhle einverleibt wird. Gesehen habe ich das allerdings nie, obwohl ich stets Ovarialstümpfe mit Catgut versorgt habe, nie mit Seide; ebenso habe ich Uterusstümpfe stets mit massenhaften Catgutnähten versehen, dann freilich den Uterusstumpf fast stets in einen Peritonealtrichter der vorderen Bauchwand eingenäht, um das Secret dicht oberhalb der Symphyse extraperitoneal ableiten zu können. Das geschah nun freilich in dem gleich zu beschreibenden Falle nicht, trotzdem ist es höchst unwahrscheinlich, dass bei ihm Hg-Vergiftung vorgelegen hat.

1. Frl. Johanna St., 47 Jahre alt, aufgenommen am 27. April 1899. Seit 12 Jahren schwere Blutungen wegen Myoma uteri. Operation von gynäkologischer Seite abgelehnt, weil Patientin zu schwach sei.

Stat. praes. Anämisches mageres Mädchen; kindskopfgrosser Tumor. Puls 100, aussetzend, klein, Urin ohne Eiweiss.

2. Mai 1899. Exstirpatio uteri in Trendelenburg's Lage gelingt sehr leicht und mit nur minimalem Blutverluste. Uterus wird dicht oberhalb der Portio durchtrennt, weil die der hinteren Wand der Gebärmutter angehörende Geschwulst tief hinab geht. Uterusstumpf wird mit Peritoneum übernäht und versenkt, desgleichen werden die Ligaturstümpfe im Lig. lat. beiderseits mit Peritoneum übernäht (Catgut). Cavum uteri sehr in die Länge gezogen, enthält einen platt gedrückten Polypen, der wohl hauptsächlich die Blutung veranlasst hat. Gewicht des Tumors 5 1/2 Pfund. Puls post oper. klein und rasch; 200 ccm Kochsalzlösung subcutan. Abends Temp. 36,5°, Puls 100, besser.

Verlauf: 3. Mai Morgens Temp. 38,8°, Puls 120; kein Erbrechen, Ab-

domen frei. Abends 39,6°, Puls 150, sehr klein. Stuhl geht unwillkürlich ab. Patientin verwirrt. Nachts Collaps.

Tod am 5. Mai Morgens 7 Uhr.

Obduction ergiebt: Mucosa des Cöcum scharf abgeschnitten, dunkelblauroth, in hohem Grade geschwellt, hier und da sugillirt, stellenweise dünngrau festhaftender Belag. Weiterhin ausgedehnte Sugillationen mit festhaftendem grünlich-grauem Belage. Im unteren Theile des Dickdarmes dünner, mässig sanguinolenter Inhalt. Keine Peritonitis.

Weil nur ein kleiner Keil der Portio stehen geblieben war, versenkte ich den Uterus, nachdem die schrägen Schnittflächen desselben mit Catgut vereinigt waren. Einnähung ins Peritoneum der vorderen Bauchwand erschien contraindicirt, weil der Stumpf zu kurz war, er hätte sehr stark elevirt werden müssen, wodurch die Capacität der Blase gelitten hätte; falls sich Secret im Uterusstumpfe bildete, konnte es leicht nach unten abfliessen. Die grösste Zahl der verwandten Catgutfäden (Uterusnaht) lag extraperitoneal, circa 1 Dutzend feiner Fäden (Peritonealnaht) schauten in die Bauchhöhle hinein; sie konnten schwerlich Hg-Vergiftung verursachen.

Die Darmdiphtherie musste in anderer Weise erklärt werden.

Die meisten Chirurgen bekommen Uterustumoren erst dann, wenn der Gynäkologe die Operation abgelehnt hat; er wird aber nur dann ablehnen, wenn der Fall sehr ungünstig ist.

„Timeo eredem et dona ferentem" sagte Thiersch einmal, als die gynäkologische Klinik ihm einen solchen etwas desolaten Fall überwies.

In diese Categorie gehörte auch meine Kranke: wachsbleich, kleiner aussetzender Puls, trotzdem versuchte ich die Operation, weil ich noch schlimmere Fälle durchgebracht hatte. Lässt sich doch diese ausserordentlich dankbare Operation bei richtiger Technik mit fast minimalem Blutverluste durchführen, so dass auch der schwächste Kranke von seinem Leiden befreit werden kann, wenn er noch die Narkose verträgt.

Dementsprechend ging auch hier die Operation absolut glatt, die Trendelenburg'sche Lage wurde, was ausserordentlich wichtig ist, da sie den Blutverlust noch geringfügiger macht, sehr gut ertragen, die Narkose stockte nicht; ich war um so erfreuter über das Resultat derselben, als sich herausstellte, dass der Fall unrichtig beurtheilt war. Nicht aus dem grossen Tumor, sondern aus dem kleinen plattgedrückten Polypen war offenbar die Blutung erfolgt; ihm konnte man freilich ohne Exstirp. uteri nicht beikommen, weil er hoch oben in dem lang ausgezogenen Uteruscanale sass, aber hätte man seiner Zeit daran gedacht, dass neben dem intramuralen Tumor noch eine pendelnde

Geschwulst existire, so hätte man höchstwahrscheinlich die Operation nicht abgelehnt. Dieser Fehler war jetzt also wieder gut gemacht.

Lange dauerte meine Freude nicht; am Tage nach der Operation Fieber bei ganz intactem Bauche und freier Lunge; die Situation war unklar. Abends ging Stuhl unwillkürlich ab, während man ja sonst immer nach Laparotomien mit Retention von Flatus zu kämpfen hat. Dieser unwillkürliche Abgang von Stuhl hätte auf den Gedanken führen müssen, dass eine Störung im Dickdarme vorhanden sei. Genützt hätte eine solche Diagnose der Kranken allerdings nichts mehr, sie starb schon am nächsten Morgen.

Als die Obduction die schweren Veränderungen im Dickdarme nachwies, nahm ich zunächst an, Patientin sei bereits ante operationem an Dysenterie erkrankt gewesen. Hier zu Lande kommen wenigstens sporadisch Dysenteriefälle vor. Diese Annahme musste ich als unrichtig wieder aufgeben, als weitere Kranke demselben Leiden zum Opfer fielen. Aus demselben Grunde glaube ich auch nicht an Quecksilbervergiftung.

Schon der nächste Fall war in beiden Richtungen einwandsfrei.

2. Frau Sophie Hofmeister, 52 Jahre alt, aufgenommen am 29. Januar 1900.

Vor 17 Jahren bekam Patientin angeblich in Folge schwerer Arbeit Schwellung in der Herzgrube und in der Magengegend bis an den Nabel; links von letzterem war eine handgrosse Stelle besonders schmerzhaft. Nach einiger Zeit ging die Schwellung etwas zurück, ohne sich je ganz zu verlieren, desgleichen blieben die Schmerzen; durch schwere Arbeit traten immer wieder heftigere Erscheinungen auf. Vor Weihnachten 1899 wurde das Leiden durch Bücken wieder angefacht, Patientin erbrach helles Wasser. Sie hatte das Gefühl, dass der Magen nicht in der richtigen Lage sei, dass fortwährend an demselben gezogen würde; der Schmerz strahlte nach den Schulterblättern aus. Oft hatte die Kranke Heisshunger, konnte aber sodann doch nicht essen, weil der Magen nichts annehme.

Stat. praes. Leidlich gut genährte Frau, etwas oberhalb und links vom Nabel eine kleine, platte, nicht deutlich abzufühlende, bis zur Medianlinie reichende Resistenz, die sich nach dem linken Rippenbogen hin erstreckt. Beim Aufblasen des Magens kein Tumor nachweisbar, grosse Curvatur unterhalb des Nabels sichtbar. Freie Salzsäure vorhanden.

30. Januar 1900. Incision ergiebt gewaltigen walzenförmigen Tumor, bis dicht an den Pylorus sich ausdehnend, letzterer selbst ist frei. Die Geschwulst hat den ganzen Magen rechts von der Cardia an occupirt, grosse und kleine Curvatur sind in dieselbe aufgegangen; Fundus ventriculi ist frei. Dieser Rest des Magens lässt sich zur Gastroenterostomie nicht heranziehen, deshalb wird die Geschwulst exstirpirt, Duodenum in sich vernäht, desgleichen das obere Ende der Magenwunde, das untere Ende derselben wird mit dem Jejunum in Verbindung gebracht, endlich noch Enterostomie unterhalb des Quercolon. Kein Tampon. Volle Naht der Bauchdeckenwunde.

Untersuchung des Präparates ergiebt circuläres Ulcus von ganz enormen Dimensionen.

Verlauf: 31. Januar: Guter Puls, Vormittags Erbrechen geringer Mengen von Blut.

1. Februar 1900. Guter Puls, normale Temperatur. Erbrechen hat aufgehört. Nachmittags Anfall von Schwäche.

2. Februar: Morgens 37,6, Abends 38,1°. Puls 100—116. Profuse Durchfälle und Schwächegefühl.

3. Februar. Puls rasch und klein bei flachem Abdomen. Tod Abends.

Obduction: Keine Peritonitis, Nähte halten. Im unteren Jejunum Schleimhaut schmutzig blauroth, matt glänzend, festhaftend graugelb belegt. Inhalt von dort an wässerig dünn, graugelb. Schleimhaut des Coecum ödematös. Im Quercolon mehrfach fester haftende graugelbe Belege.

Hier war Catgut nur zur Bauchmuskelnaht benutzt worden, wie bei allen meinen Laparotomirten; desgleichen war feinstes Catgut zur Versorgung der Magengefässe verwandt, zur Darmnaht nur Seide, von Sublimatvergiftung kann nicht die Rede sein. Die Diphtherie hatte ihren Sitz im unteren Theile des Jejunum, ein Punkt, auf den wir unten zurückkommen.

Klinisch war der Fall schon etwas durchsichtiger, als der erste; es traten 3 Tage post operationem profuse Durchfälle auf, ein bei genügend vorbereiteten Laparotomirten ganz ungewöhnliches Ereigniss, da man doch stets ante operationem abführen lässt. Auch diese in Jena selbst wohnende Kranke war durch milde Abführmittel Tage lang auf die Operation vorbereitet worden; woher kamen jetzt die Durchfälle? Selbstverständlich dachte man jetzt an Nachwirkung der gegebenen Abführmittel, bedauerte sie verabreicht zu haben. Dass sie nicht verantwortlich gemacht werden konnten, bewies Fall III; diese Kranke hatte gar keine Abführmittel bekommen und zwar einfach aus dem Grunde, weil sie wegen Pylorusstenose überhaupt nichts per os zu sich nehmen konnte:

3. Auguste Pschikus, 28 Jahre alt, aufgenommen den 10. Jan. 1901. Patientin hat am 8. October 1900 versehentlich im Wochenbette Schwefelsäure getrunken; es hatte sich eine Strictur im unteren Theile des Oesophagus sowie am Pylorus entwickelt, das Gewicht der Kranken war von 42 Kilo auf 27 gesunken; weil alle mittelst Schlundrohres (8 mm) eingeführten Speisen wieder durch Erbrechen entleert wurden, erfolgte Translocation von der medicinischen auf die chirurgische Klinik.

Status praesens: Patientin sehr elend. 800° Wasser Morgens in den Magen eingeführt, werden Abends wieder durch Erbrechen entleert, dabei niemals Schmerzen im Magen, weder gleich nach dem Einführen der Schwefelsäure in den Magen, noch später bei Anfüllung desselben mit flüssiger Nahrung resp. mit Wasser.

Incision am 14. Januar 1901 ergiebt einen ausserordentlich langen

schlanken Pylorus (incl. Duodenum) dem man aber von aussen zunächst wenig Krankhaftes ansieht. Erst nach Spaltung desselben zeigt sich, dass das Lumen der beiden genannten Hohlorgane 8 cm lang auf die Dicke einer Bleifeder reducirt ist. Deshalb Resection der ganzen verengten Partie. Das Duodenum wird 5 cm oberhalb der Papille durchtrennt, der Magen wohl ebensoweit vom Pylorus (letzterer als solcher nicht mehr kenntlich). Der obere Theil der Magenwunde wird in sich vernäht, der untere Theil direct mit dem Duodenum in Verbindung gebracht. Tampon vor und hinter der Nahtlinie.

Verlauf: Abends Luxation beider Kiefergelenke in Folge Erbrechens, sonst in den ersten Tagen nach der Operation reactionsloser Verlauf, Temperatur unter 38°, Puls gut, 110.

17. Januar. Heute Morgen rapider Verfall der Kräfte. Abends Temperatur 40°. Collaps. Exitus.

Obduction: Oesophagus ohne Narben, im unteren Dritttheile leicht erweitert. Nähte halten dicht, keine Peritonitis. Diphtherische Geschwüre im unteren Theile des Ileum. Sämmtliche Organe sehr anämisch. Oedem der beiden unteren Lungenlappen.

So waren also drei prognostisch ausserordentlich günstige Fälle dieser, man kann wohl sagen, elenden Complication zum Opfer gefallen. Nr. 1 hatte technisch gar keine Schwierigkeiten geboten, bei Nr. 2 und 3 waren sie vorhanden, aber mit Glück überwunden in Stunden lang dauernden Operationen. Als letztere glücklich fertig waren, konnte man mit Recht annehmen, dass sie gelingen würden. Kein Fehler war gemacht worden, kein Mageninhalt in die Bauchhöhle geflossen, die zur Naht benutzten Gewebe waren derb und fest, nur der Tampon vor und hinter der Nahtlinie bei Nr. 3 war bedenklich — ich habe diese Tamponade jetzt bei Magenoperationen vollständig aufgegeben — aber auch er hatte bis zum Ablaufe des Falles keinen Schaden gethan. Und unter solchen Auspicien mussten die Kranken, die letzte im jugendlichen Alter von 28 Jahren zu Grunde gehen, weil sich eine heimtückische Erkrankung des Darmes hinzugesellte.

Aber die Sache sollte noch schlimmer kommen:

4. Gallenstein-Operation No. 365. Frau G., 47 Jahre alt, aufgenommen 7. December 1901. Seit Jahren Gallensteinkolik ohne Icterus, oft Stuhlgangsbeschwerden. Seit Februar 1901 Choledochusstein, schwer krank, Monate lang dauerndes Krankenlager mit hohem Fieber, Sommer und Herbst oft wiederholte Gallensteinkoliken mit 40° Temperatur, excessiv abgemagert.

Status praesens: Icterus gravis, Leber 14 cm in der Papillarlinie, hart. Gallenblase nicht fühlbar. Allgemeinbefinden z. Z. nicht schlecht; mobile, liebenswürdige Dame ohne Furcht.

13. December: Incision. Leber weithin mit Fibrinfetzen bedeckt, mit vorderer Bauchwand, Quercolon und Duodenum verwachsen; darunter liegt fest seitlich an der Wirbelsäule die Niere. Gallenblase gleichfalls mit

Magen und Duodenum verwachsen, klein, geschrumpft, 4 Steine (2 Generationen) enthaltend, wird entfernt. Ductus choled., daumendick, enthält einen ovalen, haselnussgrossen, nicht facettirten Stein, dazu einen kleinen, entsprechend den grösseren in der Gallenblase befindlichen, facettirten. D. choled. derb und fest, Leber desgleichen, deshalb Vernähung des Schnittes im D. choled. Kein Tampon; voller Schluss der Bauchdeckenwunde. Abends 37 °, Puls 100.

14. December: Morgens 37,5, Puls 100, Abends 38,0, Puls 80. Befinden gut. Nach 7 Uhr ziemlich plötzlich Erbrechen und Auftreibung des Bauches, Nachts Erbrechen weiter.

15. December Morgens: Temperatur 38,2 Puls 140, klein. Leib enorm gespannt, deshalb Wunde geöffnet; oben alles in Ordnung. Dickdarm diffus aufgetrieben, gefaltet durch alte Verwachsungen besonders im Gebiete des Col. asc.; Typhlon auch abnorm adhärent. Dickdarm an zwei Stellen punctirt, Luft entleert. Ileum im kleinen Becken gelegen, geröthet, an einer Stelle schwerer entzündet, dunkel gefärbt, wird auch punctirt, enthält gallige Flüssigkeit. Bauch jetzt ganz flach. Choledochusnaht wieder geöffnet, Rohr eingenäht, worauf sofort ziemlich viel helle Galle abfliesst.

Abends: Temperatur 39,4, Puls 150; Nachts Erbrechen.

16. December Morgens: Temperatur 39,0, Puls 160 kaum mehr zu fühlen, Erbrechen, Magen ausgespült. Vormittags 1000,0 Kochsalzlösung in die Vena cephalica, worauf Puls wiederkehrt, Abends 6 Uhr wieder 600,0 Kochsalzlösung. Jetzt fliesst trübe Galle aus. Besinnung vollständig erhalten, aber fast beständig schlafend; absolut frei von Schmerzen.

17. December Morgens 4 Uhr: Schmerzloser Tod.

Obduction ergiebt schwere interstitielle Hepatitis mit Bildung von vielen Bindegewebszügen. Trübe Galle in den Gallengängen. Keine Peritonitis.

Ausgedehnte Diphtherie des unteren Endes vom Ileum, Schleimhaut schwarz verfärbt mit grauen, fest haftenden Auflagerungen; kranke Darmschlingen fast ausschliesslich im kleinen Becken gelegen.

Man kann sich denken, wie viele Erwägungen angestellt wurden, als die bis dahin ruhige Kranke plötzlich anfing zu erbrechen. Lag akute Dilatatio ventriculi vor? War die Choledochusnaht geplatzt? Machte sich schwere Infection der Gallengänge geltend, so dass man doch besser den D. hepaticus drainirt hätte? Alles wollte nicht passen zu der raschen Auftreibung des ganzen Bauches, nicht der Oberbauchgegend, wie bei beginnender Dilatatio ventriculi. Unter diesen Umständen musste der Fall durch Wiedereröffnung der Bauchhöhle klar gestellt werden. Dabei ergab sich, dass die Choledochusnaht sicher hielt; trotzdem drainirte ich jetzt; es floss ziemlich klare Galle ab; sie wurde erst am nächsten Tage (unter dem Einfluss des Fremdkörpers?) trübe. Dass reichlich Galle die Papille passirt hatte, das ergab die Punction des auffallend dunkelblau-roth durchscheinenden Ileum; es enthielt gallig gefärbte Flüssigkeit. Mir fiel die dunkle

Farbe des Ileum auf, aber bis zur Diagnose auf Darmdiphtherie kam ich nicht, weil Durchfall fehlte. Hätte ich die Diagnose gestellt, so hätte ich am nächsten Tage die Kranke nicht mit Kochsalzlösung-injectionen in die Vena cephalica gequält. Aber der Fall war mir räthselhaft; ich wollte die unglückliche, bis zum letzten Athemzuge überaus liebenswürdige Frau, die vom goldenen Horne nach Jena gefahren war, um sich hier wegen ihrer Gallensteine operiren zu lassen, retten, wenn das irgend möglich war. Alles umsonst.

Die Aetiologie des Leidens wurde aber durch diesen Fall ziemlich klar gestellt. Die Dickdarmschlingen der Kranken waren durch alte Adhäsionen vielfach mit einander verlöthet, dadurch stagnirte der Darminhalt im unteren Theile des Ileum und gerade dieser Abschnitt des Dünndarmes lag im kleinen Becken. Dazu die schlechte Ernährung der Patientin, die Anämie nach langer, mit Schüttelfrösten und hoher Temperatur einhergehender Krankheit, schliesslich noch der Effect der lang dauernden Operation, Blutverlust und Narkose, alles vereinigte sich, um das Ileum widerstandsunfähig gegen seinen eigenen Inhalt zu machen. Diese Diphtherie des Darmes ist natürlich weiter nichts. als eine oberflächliche Nekrose einer schlecht genährten Schleimhaut; letztere wird nekrotisch, weil putrider Inhalt im Darme stagnirt und die Darmwand immer weiter ausdehnt, wodurch die Ernährungsverhältnisse der Epithelien, welche die Drüsen auskleiden, immer ungünstiger werden; sobald aber die Epithelien zerstört sind, ist das unterliegende Bindegewebe der Fäulniss verfallen. Damit wird eine grosse, zur Resorption von putriden Stoffen geeignete Wundfläche geschaffen, die Kranken sterben an Sepsis von ihrem eigenen Darminhalte aus.

Alles dieses wurde klar durch den eben geschilderten Fall; ich glaube nicht, dass das Inficirtsein der Lebergallengänge noch eine Rolle gespielt hat, die Choledochussteine waren entfernt, die Papille war frei, so dass die Galle abfliessen konnte, die Gallencapillaren, also die wandungslosen Räume zwischen den Leberzellen waren, wie die mikroskopische Untersuchung von Schnittpräparaten später ergab, frei von Kokken, und die in den Gallengängen der Galle beigemischten Kokken dürften schwerlich irgend eine inficirende Wirksamkeit entfalten, sie schwimmen einfach mit dem Strome fort.

Ausschlaggebend waren die schweren Verzerrungen des Dickdarmes, in zweiter Linie wohl die Lage des Ileum im kleinen Becken. Nun, dort liegt es gewöhnlich; es musste etwas hinzukommen, damit es an der Innenfläche brandig wurde; dieses Accidens war die Strictur im Dickdarme. Offenbar kommt es aber bei geschwächten Personen

auch ohne ein solches Accidens, wahrscheinlich nur in Folge der Lage eines Darmschnittes im kleinen Becken gelegentlich zur Schleimhautnecrose, Nr. 2 hatte Diphtherie im Jejunum, Nr. 3 im Ileum, ohne dass Passagestörungen im Dickdarme existirten. Ich weiss nicht, ob bei den Sectionen das Jejunum von Nr. 2 und das Ileum von Nr. 3 im kleinen Becken gefunden wurden; notirt ist nichts darüber; es lag kein Grund vor, die Lage der einzelnen Darmabschnitte genauer im Protokolle zu beschreiben, die Diphtherie wurde selbstverständlich erst nach Herausnahme des gesammten Gastrointestinaltractus (hiesige Obductionsmethode) aus der Bauchhöhle entdeckt, da war es nicht mehr möglich, die Lage der von Diphtherie befallenen Darmabschnittes zu bestimmen; wahrscheinlich ist es, dass gerade diese im kleinen Becken gelegen haben.

In meinem fünften und letzten Falle scheint wieder ein gewisses Hinderniss im Bereiche des Quercolon verhängnissvoll geworden zu sein:

5. Emma Drechsler, 44 Jahre alt. Aufgenommen 8. April 1902. Patientin früher immer gesund. Im December 1901 bekam sie einen Stoss links unter den Rippenbogen. Zwei Tage später bemerkte sie an der Stelle des Stosses eine kleinhandgrosse Geschwulst, die allmählich verschwand. Es schien, als ob sie dabei nach rechts rücke, bis sich im Januar eine ziemlich feste, auf Druck empfindliche, apfelgrosse Geschwulst circa 3 cm nach rechts von der Mittellinie in der Nähe des Rippenbogens zeigte. Zunächst fehlte Erbrechen, dasselbe erfolgte erst am 14. März; es wurden kaffeesatzähnliche schwarze Massen entleert. Erbrechen kehrte immer wieder, Patientin verlor seit Januar 20 Pfund an Gewicht.

Status praesens. Relativ kräftige Frau; faustgrosser Tumor am rechten Rippenbogen. Absolute Stenose.

15. April 1902. Mc. Inoperabeles Carcinom des Pylorus, auffallend grosser Tumos, jetzt links von der Mittellinie stehend; zahlreiche Drüsen. Gastro-enterostomia anterior und Enterostomie unterhalb des Quercolon.

Verlauf: Leib immer flach; zunehmende Schwäche, bis am 17. April der Tod eintritt.

Obduction ergiebt, dass Peritonitis fehlt. Als einzige Todesursache findet sich eine Erkrankung des Cöcum: Schleimhaut desselben in queren Streifen blaurot injicirt, stellenweise flach ulcerirt.

Dass durch die Gastroenterostomia ant. immer das Colon transversum mehr oder weniger stark belastet wird, das ist nicht zu leugnen, trotzdem habe ich erst einmal in den ersten Tagen post operationem Erscheinungen gesehen, die auf Stenosirung des Colon hindeuteten; sie liessen bald nach; Patientin, wegen Tuberculose des Pylorus vor 12 Jahren operirt, lebt noch heute; die Kranke hat multiple Herde von Tuberculose in allen möglichen Organen acquirirt, aber Magen und Darm functioniren noch immer gut. Sonst sah ich niemals Stö-

rungen, obwohl ich stets Gastroenterostomia ant. mache; vielleicht sind sie deshalb ausgeblieben, weil ich stets das Jejunum circa 60 cm unterhalb der Plica duodeno-jejunalis am Magen fixire, so dass also die Darmschlinge sehr lose dem Querdarme aufliegt.

Bei Nr. 5 war der Tumor auffallend gross, er stand nach Eröffnung der Bauchhöhle nicht rechts, sondern links von der Mittellinie, weil rechts nicht genügend Platz für denselben war. Dadurch war man gezwungen, die Jejunumschlinge sehr weit nach links oben zu werfen, selbstverständlich wurde das Quercolon jetzt mehr belastet als sonst. Möglich, dass dadurch der Darminhalt im Gebiete der Flexura hepatica, des Col. ascend und schliesslich in dem des Coecum mehr als sonst stagnirte und dadurch Nekrose der Schleimhaut des Coecum entstand. Haben wir doch damit zu rechnen, dass bei heruntergekommenen Personen auch schon geringfügige Hindernisse im Darme Druckgangrän im überliegenden Darmabschnitte erzeugen können. Ich erinnere an die vor einigen Jahren von mir publicirte Leidensgeschichte eines älteren Officiers (Grenzgebiete II S. 541), der lediglich deshalb Druckgangrän im Col. asc. mit nachfolgender Perforation des Darmes bekam, weil die Fusspunkte seines S. romanum durch chronische Mesenterialperitonitis einander genähert waren. Das S. romanum selbst war ausserordentlich weit, trotzdem stagnirte der Koth in demselben, diese Stagnation setzte sich durchs Quercolon fort auf das Colon ascendens, und dort erst erfolgte Druckgangrän und Perforation. Nr. 5 würde etwas in Parallele mit diesem Falle stehen. Der Tumor hatte erst am 14. März zu completer Stenose geführt, bis dahin hatte Patientin wohl ziemlich volle Nahrung bekommen. Deshalb sah sie jetzt, 4 Wochen nach dem Eintreten der Stenose noch leidlich gut aus, ihr eigenes Fett war noch nicht verbraucht. Trotzdem war sie sehr geschwächt, weil sie seit 4 Wochen wahrscheinlich ziemlich plötzlich gar keine Nahrung mehr bekam, auch wohl viel Jauche von dem stark zerfallenen Tumor resorbirte. Unter diesen Umständen genügte wohl der Druck einer ziemlich straff angespannten Jejunumschlinge, um Stagnation von Koth im Coecum hervorzurufen.

Den wegen Carcinoma pylori inoperabilis mit Gastroenterostomie Behandelten bringt ein rascher, schmerzloser Tod ja nur Gutes; ich liebe diese Operation gar nicht, weil sie trügerische Hoffnungen erweckt und weil sie uns von unserem eigentlichen Ziele, der Radicaloperation des Pyloruscarcinomes etwas abgedrängt hat, also der Tod von Nr. 5 hat mich wenig alterirt, um so mehr haben mir Nr. 1 bis 4 weh gethan. Aber wie soll man seine Operirten in Zukunft gegen eine solche Complication schützen? Dass letztere die Folge von Infection

wäre, wie man denken könnte, das halte ich nicht für zutreffend; meine Kranken waren frei von Peritonitis. Dass allgemeine Sepsis als schwächendes Moment eine Rolle spielen kann, das gebe ich zu. Eine Lehre habe ich aus diesen Fällen gezogen: ich lasse vor der Laparotomie niemals mehr forcirt abführen, vermeide speciell Bitterwasser, weil es den Darm zu stark reizt. Meine Kranken hatten nicht energisch abgeführt, speciell Fall III und IV gar nicht, letztere hatte nur wenige Marienbader Tabletten bekommen, weil sie angeblich immer etwas an Durchfall litt (verwachsene Dickdarmschlingen!). Trotzdem bin ich noch vorsichtiger geworden; jedes Abführmittel schädigt etwas den Darm; die Kranken mögen lieber post Operationem etwas Noth mit dem Stuhlgange haben, als dass sie wieder Diphtherie des Darmes bekommen, denn gegen diese sind wir wohl ganz machtlos. Ob aber das Nichtabführenlassen vor weiteren Malheurs in dieser Hinsicht schützt, das ist wohl mehr als zweifelhaft. Dilatatio Ventriculi acuta, Thrombosis venae iliacae sinistrae und Diphtherie des Darmes werden wohl nach wie vor, wenn auch selten, sehr selten, einzelne unserer Operirten in Noth und Gefahr bringen; am besten lässt sich der erste dieser drei Störenfriede vermeiden, leidlich gut auch der zweite; am meisten Sorge macht der dritte.

XX.

Aus der chirurgischen Klinik zu Leipzig (Director: Geheimrath Trendelenburg).

Ueber einen Fall von Schussverletzung des Herzens mit Einheilung des Projectils nebst experimentellen Untersuchungen über Fremdkörper im Herzen.

Von

Dr. O. Riethus,
Assistenzarzt der Klinik.

(Mit 7 Abbildungen im Text und Tafel III—V.)

Auf dem 31. Congress der deutschen Gesellschaft für Chirurgie stellte Herr Geheimrath Trendelenburg einen Patienten mit einer geheilten Schussverletzung des Herzens vor. Abgesehen davon, dass die Verletzung ohne irgend welche Störungen von Seiten des Herzens zu hinterlassen, spontan geheilt ist, ist der Fall dadurch von besonderem Interesse, dass nicht nur die Anwesenheit des Geschosses im Herzen nachgewiesen werden konnte, sondern dass es hier zum ersten Male gelang, Bewegungen der Kugel im Innern des Herzens auf dem Röntgenschirm zu beobachten.

Aehnliche Fälle, wo bereits intra vitam der Nachweis eines Geschosses im Herzen erbracht werden konnte, sind erst seit Einführung der Röntgenstrahlen bekannt, und wurden bisher nur zwei Mal beobachtet.

Den ersten Fall beschrieb Podres[1]) im Jahre 1898. Im Anschluss an eine Schussverletzung in der Herzgegend war bei einem jungen Mädchen eine eitrige Pericarditis aufgetreten. Am 9. Tage nach der Verletzung wurde der Herzbeutel freigelegt und eröffnet. Der Einschuss an der vorderen Wand des rechten Ventrikels war noch zu erkennen, doch liess sich der Sitz der Kugel trotz genauer Abtastung des ganzen Herzmuskels nicht ermitteln. Heilung nach 5 Monaten. Bei der Röntgenuntersuchung sah man den Schatten der Kugel sich synchron mit der Herzaction bewegen.

1) Ref. Jahresberichte über Fortschritte der Chirurgie. 1898. S. 512.

Ueber einen anderen Fall berichtet Mohr[1]) aus dem Bürgerhospital zu Köln.

Ein Mann hatte sich vor 2 Jahren einen Schuss in die Herzgegend beigebracht. Das Geschoss lag nach der Röntgendurchleuchtung ganz dicht dem Herzschatten links seitlich auf.

An diese Mittheilungen reiht sich ein Fall, der im vorigen Jahre an der chirurgischen Klinik zu Leipzig zur Beobachtung kam:

Am 27. Juni 1901 schoss sich der 19jährige Kaufmann M. M. Abends gegen 9 Uhr mit einem 6 mm Revolver mitten in die Brust. Er konnte noch einige Schritte gehen, brach aber dann bewusstlos zusammen. Zwei Stunden später wurde er in diesem Zustande in die chirurgische Klinik zu Leipzig eingeliefert.

Status: Kräftig gebauter junger Mann, macht den Eindruck eines Moribunden. Bewusstsein nicht vollkommen klar, auf Anreden reagirt er nur langsam. Hochgradige Blässe der Haut und der Schleimhäute. Extremitäten kühl und feucht. Athmung oberflächlich, beschleunigt. Puls an der Arterie radialis nicht fühlbar. Herztöne sehr leise, rein, regelmässig. 110 Schläge in der Minute. Körpertemperatur nach wiederholter Messung 34,6 °. Herzgrenzen an normaler Stelle, keine Verbreiterung nach rechts oder links. In den abhängigen Partien der Lunge, soweit eine Untersuchung möglich, ist keine Dämpfung nachweisbar.

Fig. 1.

Kreisrunde Einschussöffnung direkt auf dem Sternum, 11 cm unterhalb der Incisure jugularis in der Höhe des Ansatzes der 4. Rippe, fingerbreit nach rechts von der Mittellinie (vgl. Fig. 1). Die Umgebung der etwa linsengrossen Wunde zeigt in der Ausdehnung eines Markstückes zahlreiche schwärzliche Pulverpartikel in die Haut eingesprengt. Aus der Wunde sickert nur wenig blutig verfärbte Flüssigkeit, zuweilen mit kleinen Luftblasen vermischt. Ein Ausschuss ist nicht zu finden.

Bei Druck auf das Epigastrium äussert der Patient Schmerzen. Bauchdecken scheinen etwas gespannt. Keine Dämpfung in den abhängigen Theilen.

Der Patient wird horizontal gelagert, Eisblase auf die Herzgegend. Schussöffnung wird durch aseptischen Verband verschlossen.

28. Juni Morgens. Patient ist seit Morgens 3 Uhr (6 Stunden nach der Verletzung) wieder vollständig bei Bewusstsein, kann sich aber der Vorgänge nach der Verletzung, z. B. während der Untersuchung in der Klinik, nicht erinnern. Er hat mehrmals erbrochen, klagt noch über Schmerzhaftigkeit in der Magengegend, besonders bei leichtem Druck. Ab-

1) Mohr, Schussverletzungen durch kleinkalibrige Gewehre. Archiv f. klin. Chirurgie. 63. 1901.

domen sonst weich, nicht schmerzhaft. Im Uebrigen hat er sich auffallend rasch erholt. Der Radialpuls ist noch schwach, aber deutlich fühlbar, regelmässig, 100 Schläge in der Minute.

Am Herzen Befund unverändert, kein Erguss im Pericard. Lungen ohne Besonderheiten. Kein Hustenreiz, kein blutiges Sputum. Athmung weniger oberflächlich, bei tiefer Inspiration Schmerzen an der Einschussöffnung. Die Secretion aus der Wunde hat vollkommen aufgehört. Emphysem der Haut nicht nachweisbar, nur geringe Schwellung der Weichtheile links vom Sternum. — Mittags: Patient hat nicht mehr erbrochen, fühlt sich bedeutend wohler. Puls voll, regelmässig. Herztöne rein. Keine Verbreiterung der Herzgrenzen. Abdomen an keiner Stelle mehr auf Druck empfindlich. — Abends: Zustand unverändert. Patient fühlt sich, abgesehen von den Schmerzen an der Wunde, vollkommen wohl.

1. Juli: Befinden andauernd gut. Puls regelmässig, voll, nicht mehr beschleunigt. Am Herzen percutorisch und auscultatorisch nichts Abnormes zu finden. Temperatur andauernd normal.

2. Juli: Ueber der rechten Lunge, hinten unten, eine etwa 4 Finger breite Dämpfung, Athemgeräusch und Stimmfremitus abgeschwächt. Probepunction ergiebt flüssiges Blut.

5. Juli: Der Bluterguss im rechten Pleuraraum ist fast vollständig resorbirt. Ueberall vesiculäres Athmen, Temperatur normal. Die Schusswunde ist durch einen trockenen Schorf verschlossen.

12. Juli: Allgemeinbefinden ist dauernd ungestört.

15. Juli: Seit zwei Tagen fällt eine eigenthümliche Unregelmässigkeit des Pulses auf. Nach mehreren regelmässigen vollen Schlägen, setzt der Puls vollständig aus, und auf eine verschieden lang dauernde Pause folgen mehrere schnellere und oberflächliche Pulse, die dann in den langsameren, normalen Typus übergehen u. s. w.

Am Herzen nichts Pathologisches zu hören. Töne rein. Herzgrenzen unverändert. —

10. August. Die Pulsanomalie besteht in derselben Art unverändert. Sonst fühlt sich der Patient sehr wohl und ist tagsüber einige Zeit ausser Bett. —

18. August. Patient klagt zuweilen über Stechen in der rechten Lunge. Objectiv nichts zu finden. Die Irregularität der Herzaction ist in den letzten Tagen noch auffallender geworden, ohne dass der Patient irgend welche Beschwerden dabei verspürt. Am Herzen keine Aenderung des früheren Befundes. Patient wird auf Wunsch entlassen.

24. September Wiederaufnahme.

Patient klagt über Schmerzen in der Herzgegend, besonders an der Stelle des Spitzenstosses, ferner über Athembeschwerden und Herzklopfen schon bei geringer körperlicher Anstrengung. Am Herzen selbst keine Veränderungen nachweisbar, Grenzen normal, Spitzenstoss im 4 I. R. links nach innen von der Mammilarlinie, nicht hebend. Herztöne deutlich und rein hörbar. Herzaction hochgradig unregelmässig. Der Puls setzt sehr oft aus, ist bald langsamer, bald schneller, von ungleicher Füllung. Ein bestimmter Typus, wie früher, ist nicht zu erkennen.

25. October. Bisher war das Befinden des Patienten andauernd gut. Heute Morgen ist er plötzlich, kurz nachdem er das Bett verlassen, in Folge

eines leichten Schwindelanfalles umgefallen, hat aber angeblich das Bewusstsein nicht verloren. Nach einigen Minuten war er wieder wohl. Am Herzen nichts abnormes zu hören, Herzaction in gleicher Weise wie früher unregelmässig. Bettruhe.

10. November. Patient klagt seit einigen Tagen über stechende Schmerzen in der Herzgegend und über Angstzustände, wenn er in Rückenlage zu Bett liegt, wobei ihm schon der Druck einer leichten Bettdecke lästig ist. In Folge dessen ist der Schlaf sehr unruhig. Schon bei geringen körperlichen Anstrengungen verspürt der Patient sehr starkes Herzklopfen, den Herzstoss selbst will er als stechenden Schmerz in der Herzgegend wahrnehmen.

20. December. Seit einiger Zeit fühlt sich Patient wieder merklich wohler. Die Schmerzen in der Herzgegend treten nur noch vorübergehend auf, das Herzklopfen hat nachgelassen. Nur bei tiefer Inspiration stechender Schmerz in der Gegend zwischen Brustbein und linker Brustwarze. Die Irregularität des Pulses hat sich gebessert. Das Aussetzen des Pulses erfolgt in grösseren Zwischenräumen wie früher. Objectiv am Herzen keine Aenderung im Befund. Töne rein, Herzgrenze normal.

2. Januar 1902. Auf Wunsch entlassen.

10. Februar. Patient fühlt sich jetzt vollkommen wohl, keinerlei Beschwerden von Seiten des Herzens, auch trotz körperlicher Anstrengungen. Puls fast vollkommen regelmässig, vereinzelt sind noch einige oberflächlichere und raschere Schläge zu fühlen. Sobald Patient in vornüber gebückter Stellung sitzt, klagt er noch über Schmerzen an der Stelle des Einschusses. In der Narbe hat sich ein kleines, rundliches Celoid entwickelt, das auf Druck sehr schmerzhaft ist.

1. April. Patient ist andauernd frei von Beschwerden geblieben. Am Herzen sind keine Veränderungen zu finden. Herzgrenze an normaler Stelle, Töne rein und deutlich hörbar. Puls vollkommen regelmässig, nicht beschleunigt, von guter Füllung. Die Narbe an der Stelle des Einschusses ist frei auf der Unterlage verschieblich und auf Druck nicht mehr empfindlich; ebenso haben die Schmerzen am Brustbein, die bei nach vorn gebeugter Körperhaltung auftraten, nachgelassen, sodass sich der Patient jetzt in vollem Umfange seinem Berufe widmen kann, ohne durch Folgen der überstandenen Verletzung dabei belästigt zu werden.

Von besonderem Interesse war die Röntgenuntersuchung bei unserem Patienten.

Am 4. Tage nach der Verletzung hatte sich der Patient bereits soweit wieder erholt, dass eine photographische Aufnahme gemacht werden konnte.

Tafel I. Der Mann befand sich in horizontaler Rückenlage. Stellung der Lampe senkrecht über der Verbindungslinie beider Mammillen, deren Lage durch runde Metallstücke bezeichnet ist. Mitten im Herzschatten erkennt man am rechten Rand der Wirbelsäule in der Nähe zwischen 8. und 9. Rippe einen dunkleren Schatten, der seiner Grösse und Form entsprechend, kaum als etwas anderes als der Schatten des Geschosses gedeutet werden kann.

Eine genauere Localisirung der Kugel im Innern des Thorax mittelst Röntgenschirm wurde erst später, als der Patient bereits ausser Bett war, etwa 5 Wochen nach der Verletzung vorgenommen. [1])

Bei aufrechter Stellung des Patienten wurde zunächst die Höhenlage der Kugel bestimmt. Wiederholte Untersuchungen mit dem Röntgenschirm ergaben, dass die Kugel beständig ihre Lage veränderte. In der Hauptsache verliefen die Bewegungen innerhalb einer Horizontalen, die man sich zwischen die Körper vom 9. und 10. Brustwirbel gelegt denken musste. An der Peripherie dieser Ebene, die durch einen um den Thorax des Patienten gelegten schmalen Bleistreifen fixirt war, wurden durch 4 verschiebbare Bleimarken, unter Controle mittelst Röntgenschirm, zwei Durchmesser markirt, in deren Schnittpunkt im Thorax die Kugel liegen musste.

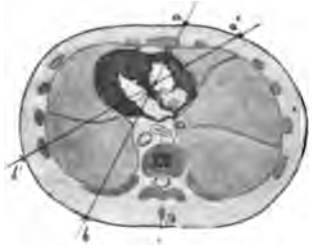

Fig. 2.

Fig. 2 stellt das auf diese Weise gewonnene Schema dar. a, b, a^1, b^1 sind die auf dem Metallstreifen angebrachten Bleimarken, die in der üblichen Weise unter Controle mit dem Röntgenschirm entsprechend verschoben wurden, bis sie vor und hinter dem Schatten der Kugel sich mit diesem deckten. Die Weichtheile sind nach den Gefrierschnitten im Atlas von Braune Tafel XIII und XIV eingezeichnet.

Auf diese Weise ergab sich, dass die Kugel zwischen Sternum und Wirbelsäule im Herzen selbst gelegen war, mit Wahrscheinlichkeit im rechten Ventrikel.

Bei genauerer Beobachtung mit dem fluorescirenden Schirm erkannte man deutlich, dass die Kugel nicht fixirt war, sondern frei im Thoraxraum innerhalb gewisser Grenzen beständig die Lage wechselte. Im Allgemeinen folgte sie den Bewegungen des Herzschattens während Systole und Diastole, ausserdem konnte man aber auch Lageveränderungen beobachten, die nur zu erklären waren mit der Annahme, dass die Kugel selbst Eigenbewegungen auszuführen im Stande sei. Während einzelner Phasen der Herzaction sprang die Kugel plötzlich nach der Seite oder nach oben und fiel nach einigen raschen, schnellenden Bewegungen in die frühere Ruhelage zurück, um hier während mehrerer Herzcontractionen synchron mit den Verschiebungen des Herzschatten die Lage in mehr oder weniger ausgesprochen seitlicher Richtung zu verändern, bis sie dann wieder in schnellenden Bewegungen,

1) Herrn Dr. Criegern von der med. Universitätspoliklinik gelang es zuerst mittelst der von ihm angegebenen Methode der schrägen Durchleuchtung des Thorax die Bewegungen der Kugel am Röntgenschirm sichtbar zu machen; für seine liebenswürdigen Bemühungen spreche ich ihm an dieser Stelle meinen verbindlichsten Dank aus.

die unabhängig vom Rhythmus der Herzbewegung verliefen, auf und nieder sprang.

Dieses Spiel der Kugel konnte man beliebig lange immer in derselben Weise sich wiederholen sehen. Man hatte dabei den Eindruck, als ob die Kugel aus einer tieferen Ruhelage plötzlich gegen die Wand einer Herzhöhle geschleudert, hier abprallte, an einer anderen Stelle der Wand wieder auftraf, bis sie nach mehreren derartigen raschen Schleuderbewegungen wieder in die frühere Ruhelage zurückfiel, um, sobald ein neuer Anstoss erfolgte, das Spiel von neuem zu beginnen. Solange die hochgradige Irregularität der Herzaction andauerte, war das Bild auf dem Röntgenschirm zu den verschiedensten Beobachtungszeiten immer das gleiche.

Als aber später, etwa vom 6. Monat nach der Verletzung an, die Irregularität des Pulses sich in ziemlich kurzer Zeit besserte, war auch auf dem Röntgenschirme eine deutliche Aenderung in dem Bewegungstypus der Kugel nicht zu verkennen. Besonders vermisste man das früher so deutliche „Springen" der Kugel. Es waren jetzt in der Hauptsache nur seitliche Lageveränderungen, synchron mit den Bewegungen des Herzmuskels zu constatiren. Jetzt, ein Jahr nach der Verletzung sind Eigenbewegungen der Kugel nicht mehr nachzuweisen, was man durch folgenden Versuch leicht feststellen kann:

Lässt man den Patienten nach einer tiefen Inspiration forcirt exspiriren (Valsalva'scher Versuch), so bemerkt man am Puls eine deutliche Verlangsamung und Kleinerwerden der Pulswelle, ja es kommt nach mehreren derartigen Versuchen sogar zu einem vollständigen Aussetzen des Pulses für die Dauer von 2—3 normalen Pulsschlägen. Verfolgt man unter beständiger Controle des Pulses die Bewegungen des Kugelschattens auf dem Röntgenschirm, so erkennt man, wie die Bewegungen entsprechend dem Rhythmus der Herzaction langsamer werden, und schliesslich, während der Puls aussetzt, für kurze Zeit vollkommen aufhören. Unmittelbar darnach werden die Bewegungen, entsprechend der rascheren Aufeinanderfolge der Pulse wieder lebhafter.

Von besonderer Wichtigkeit war sofort nach der Einlieferung des Patienten die Entscheidung der Frage, ob eine Verletzung des Herzmuskels vorliege und ob etwa eine Indication für einen operativen Eingriff vorhanden sei. Obwohl typische Symptome einer Herzverletzung, eine starke Blutung aus dem Schusscanal, Hämopericard oder Hämothorax nicht nachzuweisen waren, so schienen doch zwei Thatsachen trotzdem für die Annahme einer Herzverletzung zu sprechen: einmal der Ort des Einschusses direct auf dem Sternum, und besonders der bereits seit 2 Stunden bestehende schwere Collaps.

Ueber die topographischen Beziehungen des Herzens zum Sternum ist im Allgemeinen nur zu bemerken, dass es in seiner ganzen Breite vom Ansatz der 2. Rippe bis herab zum Proc. xiproides das Herz überdeckt, und zwar in der Weise, dass nach beiden Seiten hin die Herzgrenzen den Rand des Sternums um ein Beträchtliches überragen.[1])

Unter normalen Verhältnissen kann man in der Nähe des Ansatzes der 4. Rippe, entsprechend der Lage des Einschusses in dem vorliegenden Falle, die rechte Herzgrenze um $^2/_3$ der Brustbeinsbreite nach aussen vom rechten Sternalrand und die linke Herzgrenze um zwei Brustbeinbreiten lateral vom linken Sternalrand schätzungsweise annehmen.

Nach der Lage der Schusswunde, die als Einschussöffnung durch die in der Umgebung eingesprengten Pulvertheilchen kenntlich war, konnte man kaum annehmen, dass die Kugel den Herzmuskel unverletzt gelassen hätte, falls sie überhaupt das Sternum perforirt. Dass eine Perforation in der That bestand, davon hätte man sich leicht mittelst Sonde überzeugen können, aber schon die Thatsache, dass die aus dem Schusscanale sickernde, blutig seröse Flüssigkeit zuweilen mit Luftblasen gemischt war, bewies, dass eine offene Communication mit dem Thoraxinnern bestand. Gegen die Möglichkeit eines sog. Tangentialschusses, wobei das Geschoss zwischen vorderer Brustwand und Herzmuskel vorbei in die Lunge eingedrungen sein konnte, schien die äussere Form der Schusswunde zu sprechen; statt einer kreisrunden hätte man eine langgezogene, mehr ovale Form erwarten müssen. Auch die Symptome einer Lungenverletzung, wie sie in der Mehrzahl der Fälle beobachtet werden: Hämothorax, Hämoptoë fehlten vollständig.

Auffallend dagegen für die Annahme einer Herzverletzung war der Befund am Herzen selbst. Abgesehen von der äusserst schwachen Herzaction war sonst nichts nachzuweisen, was die Annahme einer Herzverletzung hätte stützen können. Das wichtigste Symptom einer Wunde im Herzmuskel, der Bluterguss in den Herzbeutel, fehlte vollständig, d. h. er war physikalisch nicht nachweisbar; ebenso fehlte jede Andeutung von pericarditischem Reiben, was besonders dann öfters bei Herzverletzungen beobachtet wird, wenn die Flüssigkeitsmenge im Herzbeutel nur gering ist. Die Grenzen der Herzdämpfung waren an normaler Stelle zu finden; die Herztöne waren leise aber deutlich und in regelmässiger Aufeinanderfolge hörbar. Auch die Möglichkeit, dass trotz normaler Grösse der Herzdämpfung dennoch eine ausgedehntere

1) Vergl. Spalteholz, Handatlas der Anatomie. Fig. 410. — v. Bardeleben, Atlas der topographischen Anatomie. Fig. 101. — Eichel, Die Schussverletzungen des Herzbeutels. Archiv f. klin. Chirurgie. Bd. 59. 1899. S. 2.

Blutung aus der Herzwunde erfolgt sein konnte, wobei durch die Oeffnung im Pericard entweder nach Aussen oder in eine der Pleurahöhlen das Blut sich entleert haben konnte, wie es häufiger nach Stichverletzungen (Rehn, Pagenstecher u. A.), aber auch nach Schussverletzungen, ohne gleichzeitige Verletzung der Lunge (Bardenheuer, Challand) beobachtet wurde, musste in unserem Falle ausgeschlossen werden, denn kurze Zeit nach der Verletzung war kein Flüssigkeitserguss in einer der Pleurahöhlen nachzuweisen und nach Angabe der Verwandten des Mannes war aus der Einschussöffnung nur eine ganz geringe Blutung erfolgt.

Es hatte demnach weder eine stärkere Blutung nach Aussen bestanden, noch war innerhalb des Herzbeutels oder der Pleura eine physikalisch nachweisbare Menge freier Flüssigkeit zu finden. Und doch war der ganze Eindruck, den der Kranke bot, ein so schwerer, die allgemeine Anämie der äusseren Haut eine so hochgradige und die Herzaction so schwer geschädigt, dass alle diese Erscheinungen nur in der Annahme einer directen Verletzung des Herzmuskels eine befriedigende Erklärung finden konnten.

Da die Gefahr einer Verblutung oder einer Lähmung des Herzens durch Blutung in den Herzbeutel hinein, augenblicklich nicht vorhanden war, bestand auch keine dringende Indication zu einem operativen Eingriff. Es wurde deshalb zunächst abgewartet. Auch die Erscheinungen von Seiten des Abdomen, der Schmerz im Epigastrium und die leichte Spannung der Bauchdecken, waren so wenig ausgesprochen, dass man kaum mit Wahrscheinlichkeit eine Verletzung der Bauchorgane hätte annehmen können. Das Erbrechen, das mehrmals in den ersten Stunden nach der Verletzung eintrat, war nicht die Folge einer peritonealen Reizung. Auch sonst ist im Anschluss an Herzverletzungen zuweilen Erbrechen beobachtet (Fuge, Simmons, Gant, Randall, Kapf), obwohl wie die Section später ergab, keine gleichzeitige Verletzung des Abdomen stattgefunden hatte. Eichel vermutete in einem Falle von isolirter Herzbeutelverletzung, da der Patient mehrfach erbrochen hatte, eine Perforation des Zwerchfells mit Verletzung der Abdominalorgane. Er eröffnete die Bauchhöhle, fand aber ganz normale Verhältnisse. Ebenso wie in unserem Falle konnte auch dort keine Dämpfung in den abhängigen Partien der Bauchhöhle nachgewiesen werden.

Der weitere Verlauf zeigte auch, dass die expectative Behandlung in dem vorliegenden Falle die allein richtige gewesen.

Im Laufe der nächsten Stunden trat nicht nur keine Verschlechterung des Allgemeinzustandes ein, im Gegentheil erholte sich

der Patient deutlich. 6 Stunden nach der Verletzung war der Kranke wieder bei klarem Bewusstsein. Der Puls der Art. radialis war fühlbar, die Herzgrenzen waren nicht verbreitert, Druck in der Gegend des Epigastrium war weniger schmerzhaft als bei der ersten Untersuchung, es bestand kein Aufstossen, kein Brechreiz.

12 Stunden nachher war in dem ganzen Verhalten des Patienten eine Wendung zum Besseren unverkennbar. Die hochgradige allgemeine Anämie, wie sie unmittelbar nach der Verletzung bestanden, war geschwunden, die Körperwärme zeigte keine Collapstemperatur, sondern normale Werthe. Die Herzaction war wieder leidlich kräftig, der Puls an der Art. radialis war bei mässiger Füllung regelmässig, etwas beschleunigt. An Herz und Lungen war der Befund unverändert. Erbrechen war nicht wieder erfolgt, der Leib war überall weich und nirgends auf Druck besonders schmerzhaft. Auch das subjective Befinden des Patienten war als ein recht gutes zu bezeichnen. Während der nächsten Tage wurde sorgfältig das Verhalten der Herzgrenzen beobachtet. Aber der objective Befund blieb percutorisch wie auscultatorisch constant. Es entstand weder ein Hämopericard noch eine Pericarditis. Die Körpertemperatur zeigte niemals fieberhafte Steigerungen. Gelegentlich einer genaueren Untersuchung der Lungen am 5. Tage nach der Verletzung fand sich rechts hinten unten ein intrapleuraler Erguss, die Probepunction ergab vollkommen steriles Blut. Nach wenigen Tagen war der Erguss resorbirt.

Auch in der Folgezeit wurde das Befinden des Patienten niemals durch alarmirende Symptome von Seiten des Herzens oder der Lunge gestört, insbesondere kam es nicht zur Bildung eines Ergusses im Herzbeutel. Die Herzgrenzen waren immer an normaler Stelle nachweisbar, die Herztöne rein und regelmässig.

Erst im Verlaufe der dritten Woche wurde, augenscheinlich im Anschluss an eine körperliche Anstrengung — Patient war Nachts aus dem Bett aufgestanden und hatte am Tage mehrere Stunden im Lehnstuhl zugebracht — eine auffallende Irregularität des Pulses entdeckt, ohne dass dabei das subjective Wohlbefinden des Kranken in irgend welcher Weise verändert gewesen wäre.

Diese Irregularität war ziemlich plötzlich aufgetreten zu einer Zeit, wo der Patient eben erst das Bett verlassen. An eine acute Ueberanstrengung des Herzmuskels, wie sie zuweilen nach forcirter körperlicher Arbeit unter den Erscheinungen hochgradiger Irregularität beobachtet wird, war in dem vorliegenden Falle kaum zu denken, da jede Gelegenheit zu einer körperlichen Ueberanstrengung bei unserm Patienten absolut ausgeschlossen war. Auch konnte eine Dilatation

einzelner Herzabschnitte, besonders des rechten Ventrikels nicht nachgewiesen werden, ebenso waren die Herztöne unverändert.

Dagegen ergab die Untersuchung mit dem Röntgenschirm die auffallende Thatsache, dass die Kugel augenscheinlich frei in einer Herzhöhle herumsprang. Ob freilich erst mit dem Eintritt der irregulären Herzaction die freie Beweglichkeit der Kugel aufgetreten, ist nicht mit Sicherheit zu entscheiden, da in der Zeit unmittelbar nach der Verletzung, so lange die Herzaction noch regelmässig war, eine genaue Untersuchung mit dem Röntgenschirme aus Rücksicht auf den Zustand des Patienten unterlassen worden war.

Diese Erscheinungen, die Irregularität des Pulses und die eigenthümliche Form der Bewegungen, welche der Schatten der Kugel auf dem fluorescirenden Schirm erkennen liess, konnten etwa 5 Monate lang ohne wesentliche Veränderungen beobachtet werden.

Der weitere klinische Verlauf war andauernd ein äusserst günstiger. Zu erwähnen wäre noch das Auftreten allgemein nervöser Beschwerden im Verlauf des 3. Monates nach der Verletzung. Subjectiv empfundenes Herzklopfen nach leichter körperlicher Anstrengung, ein gewisses Angstgefühl, wenn der Kranke in Rückenlage zu Bett lag, sodass ihm sogar der Druck der Bettdecke auf der Brust lästig war, vorübergehende Schlaflosigkeit, waren die einzigen Beschwerden, über die der Patient bald mehr, bald weniger zu klagen hatte. Ein leichter Schwindelanfall im 4. Monat ist in Bezug auf seine Ursache nicht aufgeklärt, da eine objective Veränderung in dem früher erhobenen Befund nicht nachzuweisen war und keinerlei nachtheilige Folgen auftraten.

Seit December vorigen Jahres (6. Monat nach der Verletzung) schwanden die Beschwerden allmählich, die Irregularität des Pulses besserte sich. Das Aussetzen des Pulses trat in immer grösser werdenden Intervallen auf und schliesslich wurde der regelmässige Typus der Herzaction nur noch zuweilen durch einige schnellere und oberflächlichere Pulse unterbrochen. Als dann der Patient im Februar dieses Jahres in der medicinischen Gesellschaft zu Leipzig vorgestellt wurde, konnte man am Puls kaum noch eine Spur der früheren Irregularität constatiren. Die Untersuchungen am Röntgenschirm ergaben jetzt auch wesentlich andere Resultate gegenüber den früher erhobenen Befunden.

Während zur Zeit der unregelmässigen Herzaction der Schatten des Geschosses seine Lage in der mannichfaltigsten Weise veränderte und nicht nur seitliche, sondern auch Höhenunterschiede in den einzelnen Bewegungsphasen erkennen liess, wodurch der Eindruck er-

weckt wurde, als ob die Kugel frei im Herzen herumspränge, war es auffallend, dass die Höhenunterschiede in der Lage des Kugelschatten nicht mehr so deutlich zu erkennen waren, seitdem die Irregularität des Pulses sich gebessert hatte. Jetzt, wo der Rhythmus der Herzaction wieder vollkommen regelmässig geworden, kann man nur noch geringe seitliche Lageveränderungen des Kugelschattens beobachten. Controlirt man gleichzeitig den Puls an der Art. radialis, so erkennt man, wie der Lagewechsel synchron mit der Herzaction erfolgt, ebenso wenn durch die Athmung der Ablauf der normalen Contractionen des Herzmuskels verändert ist. (Valsalva's und Müller's Versuch.) Im Gegensatz zu den früheren Beobachtungen muss man demnach jetzt annehmen, dass die Kugel nicht mehr frei beweglich, sondern fixirt im Herzen liegt.

Von besonderem Interesse war es zu ermitteln, in welchem Herzabschnitt die Kugel gelegen war. Nach dem am 3. Tage nach der Verletzung aufgenommenen Röntgenbilde, Tafel III., zu urtheilen, lag die Kugel in einer horizontal durch den Körper des 8. Brustwirbels gelegten Ebene, augenscheinlich im Bereich der rechten Herzhälfte. Versuche an der Leiche, — wobei zur Reconstruction des Schusskanales von der Stelle des Einschusses aus nach der im Röntgenbild ermittelten Gegend an der Wirbelsäule hin ein eiserner Stab eingestochen wurde, — ergaben übereinstimmend eine Perforation des rechten Vorhofs, dicht oberhalb der Tricuspidalklappe, zuweilen auch noch zugleich eine Perforation des linken Vorhofs. Daneben wurde constant der vordere Rand des rechten oberen Lungenlappens getroffen.

Doch nach dem klinischen Verlauf des Falles scheint eine Verletzung des rechten Vorhofes unwahrscheinlich. Vergleicht man die Dicke der Vorhofswand mit dem beträchtlich grösseren Kaliber des Geschosses, so ist es nicht recht einleuchtend, dass eine 6 mm Kugel die dünne Vorhofswand durchschlagen haben soll, ohne dass aus der Wunde eine tödtliche Blutung erfolgt wäre. Bode[1]), Elsberg u. A. sehen im Thierexperiment schon nach kleinen Schnittverletzungen des rechten Vorhofs den Tod durch Verblutung eintreten; auch die in der Litteratur beschriebenen Schussverletzungen des rechten Vorhofs endeten sofort oder nach kurzer Zeit letal. Ebensowenig sind steckengebliebene Geschosse in der Wand des rechten Vorhofs jemals beobachtet worden.

Weit wahrscheinlicher ist vielmehr die Annahme, dass die Kugel nicht die Wand des rechten Vorhofes, sondern die des rechten Ventrikels getroffen hat.

1) Bode, Versuche über Herzverletzungen. Beiträge z. klin. Chirurgie. 19.

Die Stelle des Einschusses auf dem Sternum, ferner die Lage des Kugelschatten im Röntgenbild (vergl. Tafel III und IV), innerhalb der Herzfigur würden nicht die Möglichkeit einer Verletzung des rechten Ventrikels ausschliessen. Besonders aber spricht dafür die Thatsache, dass der rechte Ventrikel ungleich viel toleranter ist gegen Verletzungen, als der rechte Vorhof. So konnte schon Fischer unter 123 Fällen von Verletzung des rechten Ventrikels 13 Proc. Heilungen constatiren, gegenüber 28 Wunden am rechten Vorhof mit 0 Proc. Heilungen. Auch Fremdkörper, speziell Geschosse, wurden 4 mal in der Wand des rechten Ventrikels, 5 mal im Innenraum des rechten Ventrikels gefunden, aber niemals im rechten Vorhof. In allen diesen Fällen starben die Patienten nicht unmittelbar an den Folgen der Herzverletzung, sondern nach längerer Zeit an intercurrenten Krankheiten.

Diese Thatsachen und der ausserordentlich günstige Verlauf, den die Verletzung bei unserem Kranken genommen, haben uns bestimmt, eine Veletzung des rechten Ventrikels anzunehmen.

Im weiteren Verlauf der Röntgenuntersuchungen kamen wir zu Ergebnissen, welche die Frage, ob primär eine vollständige Perforation der Wand des rechten Ventrikels bestand, dahin zu entscheiden geeignet sind, dass mit grösster Wahrscheinlichkeit die Kugel nicht vollständig die Ventrikelwand durchschlug, sondern zunächst stecken blieb und erst später in das Lumen der rechten Herzkammer gelangte. Besonders wichtig ist der Befund auf dem in Tafel III wiedergegebenen Photogramm, das am 3. Tage nach der Verletzung angefertigt wurde.

Die Verbindungslinie der beiden durch runde Metallstücke markirten Brustwarzen schneidet die Wirbelsäule in der Höhe des Körpers vom 8. Brustwirbel zwischen 8. und 9. Rippe. In dem gleichen Intercostalraum am rechten Rand der Wirbelsäule ist der Schatten der Kugel deutlich sichtbar. Wenn auch die Ränder etwas verwaschen, so kann man doch eine rundliche Form erkennen. Die Herzaction war zu dieser Zeit vollkommen regelmässig.

Einige Wochen später, als die Herzaction hochgradig unregelmässig war, und, nach den Erscheinungen am Röntgenschirm zu urtheilen, die Kugel frei im Ventrikel sich bewegte, missglückten alle Versuche, den Schatten der Kugel auf der Platte zu fixiren. Auch während des Valsalva'schen Versuches aufgenommene Bilder liessen keinen Kugelschatten erkennen.

Die Erklärung dieser Thatsache liegt auf der Hand: In den ersten Tagen nach der Verletzung war die Kugel noch fixirt, später bewegte sie sich frei innerhalb des rechten Ventrikels. Wodurch die Fixation bedingt war, ist kaum zu entscheiden. Am natürlichsten ist

es wohl, wenn man annimmt, dass die Kugel in der Musculatur des rechten Ventrikels stecken geblieben.

Als dann später im 10. Monat, wo die Herzaction wieder vollständig regelmässig geworden und die Kugel augenscheinlich im rechten Ventrikel fixirt lag, dieselben Versuche wiederholt wurden, erlebten wir dieselben Misserfolge; die Kugel, deren Schatten auf dem Röntgenschirm deutlich zu erkennen war, liess sich nicht photographisch darstellen, wenn der Spiegel der Röntgenröhre in gleicher Weise stand, wie bei der ersten Aufnahme, d. h. so dass die Verbindung der Markirungspuncte beider Mammillen die Wirbelsäule in der Höhe des 8. Brustwirbels schnitt. Das Geschoss musste demnach an einer anderen Stelle jetzt liegen, wie am 3. Tage nach der Verletzung.

Die Untersuchungen am Röntgenschirm hatten bereits gezeigt, dass der Schatten der Kugel sich in einer Horizontalen bewegte, die tiefer als die Verbindungslinie beider Mammillen lag (vergl. Fig. 1 a—b), an der Grenze zwischen Corpus sterni und Proc. xiphoides. Senkrecht darüber wurde jetzt die Röhre eingestellt und, um die Leber möglichst nach abwärts zu drängen, wurde die Aufnahme bei maximaler Inspirationsstellung des Thorax gemacht. Jetzt erschien auch auf der Platte der Schatten der Kugel zwischen 10. und 11. Rippe im Bereich des 10. Brustwirbels. Bei dieser Art der Versuchsanordnung wurden jetzt mehrere Aufnahmen nacheinander gemacht und zwar in der Weise, dass der Patient, der anfangs in vollständiger Rückenlage gelegen, während der verschiedenen Aufnahmen immer mehr von rechts nach links gedreht wurde, um auf diese Weise eine deutlichere Projection der Kugelschatten nach aussen von dem Schatten der Wirbelsäule zu erreichen. Tafel IV stellt das letzte Bild dieser Serie dar: der Schatten der Kugel liegt zwischen 10. und 11. Rippe, am Rande des Körpers vom 10. Brustwirbel.

Entsprechend der veränderten Stellung der Röhre ist die Marke am Einschuss um reichlich eine Wirbelbreite nach oben hin (zwischen 6. und 7. Rippe) verschoben.

Als Grund für die Thatsache, dass der in Tafel I sichtbare Schatten der Kugel später unter den gleichen Bedingungen nicht mehr kenntlich war, kann man nur annehmen, dass die Kugel selbst ihre Lage, in der sie sich am 3. Tage nach der Verletzung, wie Tafel III zeigt, befand, später änderte und zwar so, dass sie tiefer in den Innenraum des rechten Ventrikels hinabsank. In dieser neuen Lage wurde der Kugelschatten auf der Platte in den Schatten der Leber hineinprojicirt, wenn die Stellung der Röhre dieselbe blieb, wie bei der Aufnahme auf Tafel III.

Erst durch geeignete Stellung der Röhre und Abwärtsdrängen der Leber durch tiefe Inspiration gelang es, den Schatten der Kugel in seiner neuen Lage zur Darstellung zu bringen.

Tafel V zeigt ebenfalls den Schatten der Kugel bei seitlicher Durchleuchtung des Thorax. Die Kugel liegt dicht über der nach unten gedrängten Zwerchfellskuppe. An der Form des mehr langgezogenen Schattens mit der unscharfen Umgrenzung ersieht man, dass die Kugel während der Dauer der Expositionszeit innerhalb enger Grenzen ihre Lage verändert hat.

Der vorliegende Fall hätte wohl kaum als Schussverletzung des Herzens mit Sicherheit gedeutet werden dürfen, wenn nicht mittelst Röntgenstrahlen das Geschoss im Herzen selbst hätte nachgewiesen werden können. Auffallend war es, dass weder unmittelbar nach der Verletzung noch in der Folgezeit eine physikalisch nachweisbare Blutung aus der Herzwunde eintrat.

Kleinere Flüssigkeitsmengen im Herzbeutel entgehen ja bekanntlich unserer Beobachtung, zumal wenn man den Patient in Rückenlage untersucht. Dass aber die Blutung aus einer perforirenden Wunde des Ventrikels vollständig fehlen kann, beweist die Section eines Falles, den Finkh[1]) mittheilt.

Ein 23jähriger Mann hatte sich einen Schuss in die Herzgegend beigebracht; nach 16 Stunden Tod in Folge eines gleichzeitig vorhandenen schweren Gehirnschusses. Der Schusscanal am Herzen verlief durch die Wand des rechten Ventrikels, am unteren Rand der Valvula tricuspidalis durch das Septum ventriculorum und durch die linke Herzwand. Im Herzbeutel fand sich kein Blut, sondern nur die Kugel. Der enge Schusscanal hatte sich vollständig zusammengezogen.

Nach den Angaben in der Literatur ist Hämopericard bei Schussverletzungen nicht ein regelmässiger Befund. In der Mehrzahl der Fälle fehlen entweder die Angaben darüber, oder es wird ausdrücklich betont, dass am Herzen nichts Abnormes zu finden gewesen. Dagegen wird pericarditisches Reiben und pericarditische Verwachsungen mehrfach beobachtet resp. als Sectionsbefund erhoben. Unter 53 durch Autopsie sichergestellten Fällen von Herzschussverletzungen vermisst man in 51 Proc. jede Angabe über die Beschaffenheit des Pericards, in 32 Proc. wird Hämopericard ausdrücklich angeführt und in 17 Proc. der Fälle sind pericarditische Geräusche zu Lebzeiten beobachtet oder ausgedehnte Verwachsungen zwischen Pericard und Epicard bei der

1) Finkh, Ref. Centralbl. f. med. Wissenschaften. 1895. S. 813.

Section gefunden worden. — Besonders günstige Umstände müssen aber doch wohl in unserem Falle vorgelegen haben, um die Katastrophe zu verhüten, zumal wenn man das Ergebniss der letzten umfassenden Statistik über Herzverletzungen von Loison berücksichtigt, der unter 110 Fällen von Schussverletzung nur 3 mal vollständige Heilung feststellen konnte.

Zunächst ist wohl die Minderwerthigkeit der Waffe und das geringe Caliber des Geschosses, sowie der relativ grosse Widerstand der Thoraxwand an der Stelle des Einschusses anzuführen. Nach der Perforation des Sternum hatte die Kugel offenbar den grössten Theil der ihr durch die Pulvergase verliehenen lebendigen Kraft verloren und traf als sogenannte matte Kugel die Wand des rechten Ventrikels. Die Folge dieser schweren Contusio cordis war zunächst ein vorübergehender Stillstand der Herzaction, wie er experimentell am freigelegten Herzen durch analoge Traumen erzeugt werden kann. Unser Patient konnte noch einige Schritte gehen, brach aber dann bewusstlos zusammen; die offenbar schon vor der Ausübung der That bestandene psychische Aufregung zusammen mit dem directen traumatischen Insult des Herzmuskels durch das Geschoss führten zu einer derartig hochgradigen Herabsetzung der Herzthätigkeit und Sinken des Blutdruckes, dass der Radialpuls nach 2 Stunden noch nicht fühlbar war und sicherlich eine Blutung aus den getroffenen Muskelgefässen entweder überhaupt nicht, oder nur in ganz geringem Umfange eintrat, zumal die stumpf einwirkende Gewalt der Kugel, im Gegensatz zu den durch Stich oder Schnitt erzeugten Herzwunden, die getroffenen Gefässe so stark zusammenpresste, dass ein spontaner Verschluss der Gefässlumina zu Stande kam, ein Vorgang, den wir auch sonst bei Verletzung durch stumpfe Gewalt des Oefteren zu beobachten Gelegenheit haben. Ob das Geschoss die ganze Dicke der Wand des rechten Ventrikels durchschlug und frei in den Binnenraum gelangte, während die nach verschiedenen Richtungen hintereinander angeordneten Muskelfasern sich um den Schusscanal contrahirten und das nachströmende Blut als Coagulum die Oeffnung verschloss, mag dahingestellt bleiben.

Ueber die Zeitdauer, innerhalb welcher eine perforirende Schusswunde des Herzens sich schliessen kann, liegen mehrere übereinstimmende Angaben vor. So berichtet Zemp[1]), dass nach 9 Tagen die Thromben im Schusskanal organisirt waren, Marchand[2]) fand nach 10 Tagen eine Wunde im rechten Ventrikel ziemlich vollständig

1) Zemp, Dissert. Zürich 1894.
2) Marchand, Wundheilung. Deutsche Chirurgie.

vernarbt. Carnochan[1]) und Rose[2]) sahen nach 12 bezw. 13 Tagen die Herzwunde geschlossen und Simmons[3]) beobachtete einen Fall, wo bereits nach 97 Stunden der Schusscanal nur für eine feine Sonde durchgängig war. Durch experimentelle Untersuchungen konnte nachgewiesen werden, dass bereits am 2 Tage nach der Verletzung deutliche Regenerationsvorgänge in der Umgebung des Wundcanales erkennbar sind. Ein vorläufiger Verschluss des Schusscanals wird zunächst dadurch bewirkt, dass die Musculatur des getroffenen Herzabschnittes sich reflectorisch contrahirt und so das Lumen des Schusscanals verkleinert.

Belege dafür finden sich in der Literatur mehrfach erwähnt. Zuletzt hat Hildebrand[4]) aus dem südafrikanischen Kriege über den Sectionsbefund bei einer tödtlichen Herzverletzung berichtet. In der Wand des rechten Vorhofes war die Einschussöffnung eben für eine Sonde noch durchgängig, dagegen war um die Ausschussöffnung am linken Ventrikel die Musculatur so fest contrahirt, dass ein eigentlicher Schusscanal mit der Sonde nicht zu finden war, obwohl die kleinsten vom Gegner benutzten Geschosse ein Caliber von 8 mm hatten.

Perforirende Ventrikelwunden werden, zumal wenn der Schusskanal in schräger Richtung die Muskulatur durchsetzt, auf diese Weise leicht verschlossen und durch ein Blutcoagulum undurchlässig gemacht. Der Druck der im Ventrikel eingeschlossenen Blutmenge, der direct abhängig ist von der Energie der sich contrahirenden Ventrikelmusculatur, ist in Folge der durch das Trauma bedingten Parese der Herzmusculatur nur gering. Je länger dieser Zustand andauert, um so günstiger sind die Aussichten für eine vollständige Thrombose des Schusscanals. Umgekehrt kann selbst aus einer kleinen Schussöffnung eine tödtliche Blutung erfolgen, wenn die Contractionsfähigkeit der Herzmusculatur in normaler Weise erhalten bleibt, d. h., wenn der Collaps sich nicht unmittelbar an die Verletzung anschliesst, wie ein von Fischer angeführter Fall (324) zeigt:

Ein Mann erhielt einen Schrotschuss in die Brust. Er ging noch eine Strecke weit und starb nach ½ Stunde. Bei der Section fand sich ein einzelnes Schrotkorn im linken Ventrikel und ein ausgedehntes Hämopericard.

Dem Entstehen eines Hämopericard kann auch dadurch in gewissem Grade vorgebeugt sein, wenn das Endocard überhaupt nicht

1) Cit. bei Fischer, Ueber Wunden des Herzens und des Herzbeutels. Archiv f. klin. Chirurgie. Bd. 9. 1868. Fall 342.

2) Herztamponade. Ein Beitrag zur Herzchirurgie. Deutsche Zeitschr. f. Chirurgie. 1884. S. 329.

3) Cit. bei Fischer S. 867.

4) Hildebrand, Archiv f. klin. Chirurgie. 1902. S. 791.

eröffnet ist und das in der Wunde stecken gebliebene Geschoss wie ein Tampon die Blutung verhindert. Aehnliche Fälle sind beschrieben, wo theils die Geschosse im Herzmuskel fest eingeheilt waren, oder die Kugel sich im Herzbeutel befand neben einer mehr oder minder ausgedehnten Quetschwunde am Herzmuskel. Dass auch in dem vorliegenden Falle möglicher Weise derartige Verhältnisse vorgelegen haben, möchte ich nach dem Ergebniss der Röntgenuntersuchung, besonders nach den auf Tafel III und IV wieder gegebenen Aufnahmen nicht vollkommen von der Hand weisen. Die Thatsache, dass die Kugel im Anfang (vergl. Tafel III) ziemlich fixirt war, wie der deutliche Schatten zeigt, später aber an einer tiefer gelegenen Stelle fixirt gefunden wurde (vergl. Tafel IV) während in der Zwischenzeit eigenthümliche springende Bewegungen nur am Schirm zu erkennen, aber nicht im Bilde festzuhalten waren, — diese Thatsache könnte in dem oben angedeuteten Sinne verwendet werden. Damit wäre ein weiterer Factor geschaffen, um das Ausbleiben des Hämopericards zu erklären.

Die wichtigste Vorbedingung für den glücklichen Ausgang der Herzverletzungen bildet immer ein tiefer, längere Zeit anhaltender Collaps. Auch unser Patient war 2 Stunden nach der Verletzung noch pulslos. Das Bewusstsein war inzwischen bereits wieder zurückgekehrt, aber die allgemeine Anämie, die subnormale Körpertemperatur, der Ausbruch von kaltem Schweiss waren bezeichnend für die Schwere des Collapses. Erst nach 6 Stunden besserte sich der Zustand, der Radialpuls war fühlbar und das Sensorium vollkommen frei. Dieser Zeitraum hatte auch genügt zur Bildung einer genügend festen Thrombose in dem engen Schusscanal, noch bevor die Herzaction allmählich mit voller Kraft wieder einsetzte und der Puls wieder fühlbar wurde.

Dieser günstige Einfluss eines schweren Collapses auf den Verlauf von Herzverletzungen ist schon den alten Aerzten bekannt gewesen. So stellte schon Boerhave[1]) im Jahre 1736 den Satz auf, dass bei Herzwunden die äusserste Schwäche des Patienten heilsam und fast das einzige Mittel zur Heilung sei und befürwortet zu diesem Zweck den energischen Aderlass, indem er darauf hinwies, mit wie geringen Blutmengen das Leben noch fortbestehen könne. Dupuytren verordnete, dass dem Kranken nur die zum Leben unbedingt nothwendige Blutmenge erhalten bleiben sollte. Strohmeyer[1]) ist der Ansicht, dass es keine Art von Wunden giebt, bei denen man mit

1) Vgl. Fischer l. c.

dem Blute so verschwenderisch umgehen müsse, wie bei penetrirenden Brustwunden. Pirogoff[1]) vertritt ebenfalls die Ansicht, dass man bei zunehmender Dyspnoe und bei hebendem Pulse energisch, selbst bis zur Syncope den Aderlass anwenden müsse, Zuletzt war es Rose, welcher gelegentlich den Aderlass zur Verhütung der Herztamponade vor der Punction des Herzbeutels empfahl. Dass diese Ratschläge auch gegebenen Falles befolgt wurden, ersieht man aus der Statistik von Fischer, wo unter 72 Fällen geheilter Herzwunden 20 Mal der Aderlass in ausgedehnter Weise zur Anwendung kam. In der Wirkung auf den Organismus verhält sich der Zustand nach einem ausgiebigen Aderlass ganz analog dem Collaps, wie wir ihn bei unserem Patient ohne Verminderung der im Körper circulirenden Blutmenge beobachtet haben: Sinken des Blutdruckes, subnormale Körpertemperatur lassen sich auch experimentell beim Thier erzeugen.

Eine besonders auffallende Erscheinung an unserem Patienten war das wechselnde Verhalten des Pulses zu verschiedenen Zeiten. Es lassen sich darin 4 Perioden unterscheiden:

1. Regelmässige Herzaction unmittelbar nach der Verletzung bis zur 3. Woche,
2. plötzliches Auftreten einer hochgradigen Irregularität,
3. langsames Abklingen der Irregularität vom 5. Monat nach der Verletzung an,
4. vollkommen regelmässige Herzaction seit dem 8. Monat.

Am Herzen selbst war während der ganzen Dauer der Beobachtung niemals etwas Auffallendes zu finden. Die Töne waren immer rein und deutlich hörbar, eine Dilatation einzelner Herzabschnitte nicht nachzuweisen.

Nach der Verletzung war der Puls zwar klein und beschleunigt, doch vollkommen regulär, ein Befund der auch sonst bei Schussverletzungen des Herzmuskels als die Regel gilt.

Unter 26 Beobachtungen, wo das Verhalten des Pulses ausdrücklich erwähnt wird, ist er als „regelmässig" in 22 Fällen angegeben. Unregelmässigkeit in der Schlagfolge sind 4 Mal verzeichnet, es besteht in 3 Fällen (Beck[2]), Zemp[3]), Happel[4]) neben der Herzwunde eine Verletzung der Lunge mit ausgedehntem Haemothorax. In dem

1) Vergl. Fischer l. c.

2) Beck vergl. Fischer S. 866.

3) Zemp, Dissert. Zürich 1894. Zur Casuistik der Herz- und Aortenwunden.

4) Happel, Dissert. Marburg 1897. Schusswunde des Herzens mit Einheilung des Projectils.

letzten Falle (Blank) war nur der Hämothorax nachzuweisen; die Vermuthung, dass zugleich auch eine Verletzung des Herzens vorliegen könnte, stützte sich nur auf das Ergebniss einer Reconstruction des Schusskanals entsprechend der Lage des Ein- und Ausschusses. Diese Thatsachen stimmen auch mit den Erfahrungen überein, dass ausgedehnte Ergüsse in Pleura und Pericard dann zur Irregularität des Pulses führen, wenn die Athmung behindert, oder das Herz in seiner Contraktionsfähigkeit durch die Menge des Exsudates behindert ist. Als Illustration kann der Fall von Happel[1]) dienen. Es bestand eine perforirende Wunde des rechten Ventrikels. Am 3. Tage wurde die bis dahin regelmässige Herzaction irregulär, zugleich aber zeigte sich ein physikalisch nachweisbares Exsudat in der Pleura. Während die Herzwunde in den nächsten Tagen glatt heilte, wie die Sektion am 10. Tag ergab, blieb die Irregularität des Pulses und das Exsudat im linken Pleuraraum unverändert bestehen. Darnach kann es doch wohl kaum zweifelhaft sein, dass die Verletzung des Herzmuskels allein nicht als Ursache der Irregularität des Pulses in Betracht kommt, besonders wenn das Bestehen eines Haemopericards ausgeschlossen werden kann. Trotzdem sehen wir in dem vorliegenden Falle eine hochgradige Irregularität der Herzaction nicht unmittelbar nach der Verletzung, sondern im Laufe der 3. Woche auftreten, offenbar im Anschluss an eine unvorsichtige körperliche Bewegung. Der am 5. Tage nachweisbare Hämothorax hatte wegen seiner geringen Ausdehnung keine Störung der Herzthätigkeit bedingt, und war nach kurzer Zeit vollständig resorbirt, bevor noch die Irregularität des Pulses bemerkt wurde. Als Grund für die plötzlich eingetretene Pulsanomalie muss demnach wohl eine Schädigung angenommen werden, die das Herz direkt getroffen. Abgesehen von nervösen Momenten kommen Erkrankungen des Muskels und des Endocords hier in Betracht. Chronische Myocarditis, Herzinfarkt in Folge von Coronastenosen, fettige Degeneration der Muskulatur führen zur Insufficienz des Herzmuskels, als deren Ausdruck die Irregularität der Herzaction anzusehen ist. Auch der scheinbar gesunde Herzmuskel kann durch acute Ueberanstrengung insufficirt werden, und in der Reconvalescenz nach acut fieberhaften Krankheiten wird nicht selten Irregularität des Pulses beobachtet als Zeichen, dass der durch die infectiöse Noxe geschädigte Muskel nicht im Stande ist, den an ihn gestellten geringen Anforderungen zu genügen.

In diesen Fällen ist die primäre Ursache zu eruiren, und am Herzen selbst sind die Folgen der Insufficienz in Form von Dilatationen einzelner Herzabschnitte, besonders wenn die Erscheinungen

längere Zeit andauern, wohl immer nachweisbar. Für den vorliegenden Fall ist dies nicht zutreffend. Gleichgiltig ob der Patient längere Zeit, jede körperliche Anstrengung vermeidend, zu Bett lag, oder ungehindert den ganzen Tag über umherging, blieb die Pulsanomalie doch lange Zeit unverändert bestehen, ohne dass dabei das Allgemeinbefinden, abgesehen von einigen nervösen Beschwerden, gestört gewesen wäre. Insbesondere konnte niemals eine Dilatation des Herzens nach rechts festgestellt werden. Auch die Möglichkeit, dass an Stelle der Narbe am rechten Ventrikel sich eine umschriebene aneurysmaartige Dilatation der Ventrikelwand ausgebildet haben könnte, wie es Steudener[1]) in einem Falle von Schussverletzung des linken Ventrikels gesehen, sei nur beiläufig erwähnt; die vollständige Restitutio würde gegen die Annahme eines ursächlichen Zusammenhanges mit einer derartigen localen Veränderung am Herzmuskel sprechen.

Ebenso wie vom Myocard können auch vom Endocard Störungen der Herzaction ausgelöst werden. Im Gefolge von chronischer und acuter Endocarditis sind Irregularitäten des Pulses eine gewöhnliche Erscheinung. Auch auf traumatische Reize reagirt die Innenfläche des Herzens mit einer analogen Störung der Herzfolge. Bei Berührung mittelst Sonden wird die Herzaction unregelmässig.[2]) Bode sah erst in dem Moment, wo das in die Ventrikelwand eingeführte Messer das Endocard durchtrennte, vorübergehenden Stillstand der Herzaction eintreten.

Auf Grund dieser Erfahrungen, zusammen mit der Thatsache, dass ein Fremdkörper im rechten Ventrikel bei unserem Patienten nachgewiesen ist, liegt wohl die Vermuthung nahe, dass die Irregularität der Herzaction in ursächlichem Zusammenhange stand mit dem Reiz, den die Kugel auf das Endocard ausübte, so lange sie sich frei im Ventrikel bewegen konnte.

Ob die Kugel vom Anfang an bereits im Innern des rechten Ventrikels gelegen und erst nach einiger Zeit von den anhaftenden Adhäsionen gelöst wurde, oder ob sie vielleicht unmittelbar nach der Verletzung nur in das Lumen des Ventrikels theilweise hineinragend in der Wand eingeklemmt, zwischen den Trabekeln festsass und erst später in Folge einer unvorsichtigen Körperbewegung oder durch kräftigere Herzactionen aus der ursprünglichen Lage gelockert, in den Innenraum des Ventrikels gelangte, lässt sich nicht bestimmt entscheiden. Die Thatsache bleibt bestehen, dass die Herzaction in der ersten Zeit vollständig normal war, später im Anschluss an geringe

1) Steudener vgl. Brentano l. c.

2) Krehl, Pathol. Physiologie. S. 86.

körperliche Bewegung, — ob zufällig oder in Folge davon, mag dahin gestellt sein, — plötzlich hochgradig unregelmässig wurde, und dass nach den Untersuchungen am Röntgenschirm es den Anschein hatte, als ob die Kugel damals freie Eigenbewegungen im Innern des Ventrikels ausführte. Nach mehreren Monaten besserte sich allmählich die Irregularität, die Bewegungen der Kugel wurden ruhiger, und jetzt bewegt sie sich, im rechten Ventrikel fixirt, synchron mit den Bewegungen des Herzmuskels.

Im Anschluss an diesen Fall von Einheilung eines Geschosses im Herzen haben wir experimentell die Erscheinungen untersucht, die nach Einbringen von Fremdkörpern in das Herz auftreten.

Als Fremdkörper fanden Anfangs ausschliesslich runde Schrotkugeln Verwendung, die durch die Vena jugularis beim Hund — Kaninchen eignen sich wegen der geringen Weite der Gefässe nicht dazu — unter aseptischen Causelen in das rechte Herz eingebracht wurden. Unmittelbar darnach wurde mittelst Röntgenschirm der Sitz des Fremdkörpers ermittelt.

Fig. 3.

Nach den ersten Versuchen ergab sich bereits, dass die Kugeln, deren Grösse so gewählt war, dass sie eben das Lumen der Vena jugularis ausfüllten, ohne Ausnahme den rechten Vorhof und rechten Ventrikel passirten und in einen Ast der Art. pulmonalis gelangten, wo sie sich synchron mit der Athmung bewegten. Unter Controle des Pulses an der Art. femoralis wurde regelmässig eine vorübergehende Irregularität der Herzaction beobachtet, die aber verschwand, sobald der Fremdkörper in die Art. pulmonalis gelangt war.

Um das Durchwandern durch das rechte Herz zu verhindern, wurde der Versuch in der Weise modificirt, dass zugleich ein einzelnes Schrotkorn und zwei durch einen Seidenfaden an einander gekettete in die Vena jugularis eingebracht wurden. Die Röntgenuntersuchung entsprach den Erwartungen. Die einzelne Kugel wurde einem Ast der Art. pulmonalis im rechten Unterlappen gefunden, während ein breiterer Schatten in der Nähe der Herzspitze die Stelle im rechten Ventrikel bezeichnete, wo die beiden aneinander geketteten Kugeln augenscheinlich festgekeilt lagen. Eine freie Beweglichkeit der Kugeln, wie sie an dem Patienten zur Zeit, wo die hochgradige Irregularität des Pulses bestand, beobachtet wurde, konnte nicht constatirt werden. Die Irregularität des Pulses bei dem Thier war am nächsten Tage nicht mehr zu bemerken. Als das Thier nach 77 Tagen getödtet wurde, fanden sich die beiden Kugeln von einer festen Bindegewebshülle umschlossen zwischen den Trabekeln nahe der Herzspitze fest eingeheilt. (Fig. 3.)

Bei einem weiteren Versuch wurde folgende Anordnung getroffen: Drei kleinere Kugeln wurden dicht aneinander gekettet und sollten gewissermassen als Anker dienen für eine vierte etwas grössere Kugel, die an einem Faden befestigt frei in dem Blutstrom sich bewegen, aber durch das Gewicht

der drei kleineren Kugeln daran gehindert werden sollte, durch die Art. pulmonalis das Herz zu verlassen. Günstigen Falls sollte die frei pendelnde Kugel einen analogen Reiz auf das Endocard ausüben, wie es für das sich frei bewegende Geschoss bei unserem Patienten angenommen wurde. Die Wirkung der Fremdkörper auf die Herzthätigkeit war die gleiche wie in dem vorhergehenden Falle. Nach 24 Stunden war der anfangs unregelmässige Puls wieder von normaler Beschaffenheit. Bei der Section nach 89 Tagen wurden die Kugeln als ein festes, rings von einer derben Capsel umgebenes Convolut dicht unterhalb der Tricuspidalklappe festsitzend gefunden. Nachdem die bindegewebige Hülle aufgeschnitten, konnte man die Kugeln bequem herausheben. Es hatte sich die frei an dem längeren Faden pendelnde Kugel nicht um eine der Chordae tendinea geschlungen, sondern die ganze Masse war in einem Winkel zwischen den Trabekeln und der Unterfläche der Klappe festgehalten. (Fig. 4.) Die Klappe selbst war vollständig intact, nur an der nach dem freien Ventrikelraum zugekehrten Seite fand sich an der die Kugel umschliessenden Kapsel ein ziemlich fest anhaftender Thrombus von annähernd rundlicher Gestalt und der Grösse einer Kugel.

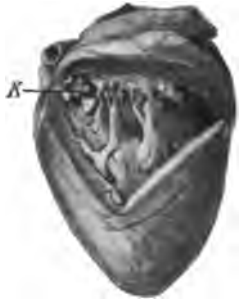

Fig. 4.

Bisher waren nur runde, vollkommen glatte Schrote verwendet worden, die, ohne einen nennenswerthen Reiz auf das Endocard auszuüben vollkommen reactionslos entweder in den Aesten der Art. pulmonalis oder zwischen den Trabekeln des rechten Ventrikels einheilten. Im nächsten Versuch wurden daher mehr längliche, kantige Bleistücke als Fremdkörper benutzt. Der Versuch gestaltete sich folgendermassen:

Ein längliches, mit rauhen Kanten versehenes Bleistück wurde in die rechte Vena jugularis bei einem mittelgrossen Hunde eingebracht. Unter directer Controle mit dem Röntgenschirm wurde das Hineingleiten des Fremdkörpers in das Herz beobachtet, während der Puls an der Art. femoralis controlirt wurde. Von dem Moment an, wo das Bleistück im Herzen angelangt war, zeigte sich eine auffallende Irregularität des Pulses, der bald verlangsamt, bald beschleunigt war; dazwischen konnte man längere und kürzere Pausen unterscheiden. Nach einiger Zeit war der Fremdkörper im rechten Unterlappen sichtbar, und die Herzaction wurde wieder regelmässig. Jetzt wurde auf demselben Wege durch die Vena jugularis ein an drei zusammengebundenen Schroten pendelndes Bleistück in den rechten Ventrikel eingebracht. Die Folge davon war wieder eine ausgesprochene Irregularität des Pulses, die aber nicht innerhalb der nächsten Tage verschwand, sondern noch deutlich nachzuweisen war, als nach 10 Tagen durch die linke Vena jugularis weitere Fremdkörper in das Herz befördert wurden. Zunächst ein längliches Bleistück; die Irregularität der Herzaction wurde noch hochgradiger. Nach einiger Zeit war der an seiner besonderen Form kenntliche Fremdkörper in der rechten Lunge sichtbar. Jetzt wurden ebenfalls durch die linke Vena jugularis drei eng aneinander gekettete runde Schrotkörner in das Herz gebracht; wieder entstand eine stürmische Irregularität der Herzaction. Am nächsten Tage bestand noch sehr ausgesprochene Unregel-

mässigkeit des Pulses, wenn auch nicht in dem Maasse, wie unmittelbar nach dem letzten Versuch.

Am 31. Tage wurde das Thier getödtet. Der Puls war seit dem ersten Versuch nie wieder vollständig regelmässig gewesen.

Fig. 6 stellt im Röntgenbild die Brustorgane dar mit den verschiedenen Fremdkörpern. Das am ersten Tage eingeführte Bleistück I. steckt in dem Ast der Art. pulmonalis, der zum rechten Unterlappen führt. Der Fremdkörper II ist im rechten Ventrikel fixirt. Die 10 Tage nachher eingebrachten Fremdkörper III und IV sind in den Gefässen des rechten Mittellappens und des linken Unterlappens zu erkennen.

Den Situs der Kugeln im rechten Ventrikel stellt Fig. 5 dar. Die drei eng aneinander gebundenen Kugeln (K) sind zwischen Papillarmuskel und Ventrikelwand durch eine ziemlich derbe Bindegewebscapsel fixirt. Das frei

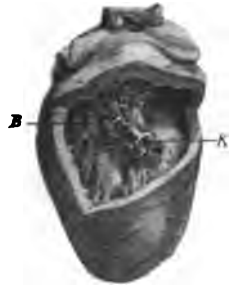

Fig. 5.

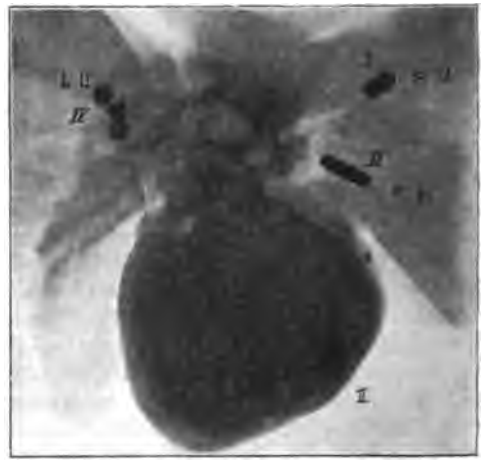

Fig. 6.

pendelnde Bleistück (B) hatte sich mit dem Faden um eine der Chordae tendineae geschlungen und pendelte an einem 5 mm langen Stiele vollkommen frei im Lumen des rechten Ventrikels. Um den Fremdkörper, so wie um den Faden, hatte sich allseitig eine glatte, fibröse Hülle gebildet.

In diesem Falle war demnach die Bildung eines frei pendelnden Fremdkörpers im Innern des rechten Ventrikels erreicht worden.

Vergleicht man die vorübergehenden Erscheinungen von Irregularität des Pulses in den übrigen Versuchen und die entsprechenden Sectionsbefunde mit der dauernden Pulsveränderung in dem letzten Falle, so ergiebt sich hier als Ursache dafür nur die Anwesenheit eines frei beweglichen Fremdkörpers im rechten Ventrikel, im Gegensatz zu den Befunden in dem vorher erwähnten Versuchen, wo die Fremdkörper vollständig fixirt waren.

Unter den verschiedenen Arten von Fremdkörpern, die man im Herzen gefunden, stehen Kugeln, was die Häufigkeit anlangt, obenan. Aus der mir zugängigen Literatur konnte ich 19 derartige Fälle zu-

sammenstellen. Die älteste Beobachtung stammt von Weber aus dem Jahre 1600, der im Herzen eines Hirsches eine Kugel eingekapselt fand. Eine grössere Anzahl analoger Fälle sind in der Arbeit von Fischer angeführt (1860). 47 mal fand er unter 452 Fällen von Herzverletzung einen Fremdkörper im Herzen resp. Herzbeutel, darunter 13 Geschosse, die sich auf 72 Schussverletzungen vertheilen. Später haben dann Brentano, Happel u. A. vereinzelte Beobachtungen veröffentlicht, wo durch Autopsie der Sitz der Kugel im Herzen nachgewiesen werden konnte. Die Geschosse waren entweder im Herzmuskel selbst stecken geblieben oder lagen in einer der Herzhöhlen.

Kugeln wurden gefunden: In der Musculatur des linken Ventrikels 4 mal (Robbins[1]), Challand[2]), Tillaux[3]), Happel[4]), in der des rechten Ventrikels 6 mal (Key[5]), Sanitätsbericht v. deutsch. Heere 1870/71[6]), Mosettig-Moorhof[7]), Balch[8]), Tuston[9]), Podres[10])).

Im Septum ventriculorum 1 mal (Carnochan[11])).

Im Innern einer Herzhöhle wurden Geschosse beobachtet: Im rechten Ventrikel 6 mal (Dudley[12]), Randall[13]), Christianson[14]), Vandelli[15]), Suckow[16]), Latour[17])). Im linken Ventrikel 2 mal Bulloch[18]), Edinburgh med. Journal 1854[19])).

In diesen 19 Fällen war das Geschoss direct durch die Herzwand hindurch in das Innere eingedrungen.

Im Gegensatz hierzu hat Blumhardt[20]) einen Befund mitgetheilt, wonach die Kugel durch den linken Ast der Arteria pulmonalis in den rechten Ventrikel gelangt war.

Die Symptome, die ein Fremdkörper im Herzen macht, sind dort, wo es sich um Schussverletzungen handelt, nicht zu trennen von den Folgezuständen, die im Anschluss an die zugleich bestehende Verletzung des Herzmuskels auftreten können. Die Angaben in der Literatur bestehen nur aus Sectionsbefunden, da die Diagnose eines Geschosses im Herzen intra vitam erst seit Einführung der Röntgen-

1) Robbins vgl. Brentano l. c. Fall 34. — 2) Challand, Dissert. Genève 1885. — 3) Tillaux, cit. bei Brentano Nr. 30. — 4) Happel l. c. — 5) Key, Ref. Virchow-Hirsch. 1869. II. S. 443. — 6) Cit. bei Brentano Fall 30. — 7) Mosettig-Moorhof, Wiener med. Wochenschr. 1885. S. 143. — 8) Balch, cit. bei Fischer Fall 366. — 9) Tuston, Lancet. 23. IV. 1887. — 10) Podres, Ref. Centralbl. f. Chirurgie. 1898. S. 894. — 11) Carnochan, cit. bei Fischer Fall 342. — 12) Dudley, cit. bei Brentano Fall 26. — 13) Randall, cit. bei Fischer Fall 316. — 14) Christianson, cit. bei Brentano Fall 29. — 15) Vandelli, cit. bei Fischer Fall 364. — 16) Suckow, cit. bei Fischer Fall 365. — 17) Latour, cit. bei Fischer Fall 363. — 18) Bulloch, cit. bei Happel. — 19) Cit. bei Fischer Fall 333. — 20) Blumhardt, cit. bei Fischer Fall 341.

strahlen möglich geworden ist. Die klinischen Beobachtungen sind wenig ausführlich. So wird in dem Falle von Christianson nur hervorgehoben, dass die Kugel im Herzen niemals Beschwerden verursacht habe. 2 Jahre nach der Verletzung wurde sie zufällig bei der Section entdeckt. Vandelli und Suckow berichten über analoge Beobachtungen. Die Kugel hatte, im rechten Ventrikel liegend, nie Erscheinungen gemacht und einige resp. viele Jahre nach der Verletzung waren die Patienten an einer intercurrenten Krankheit gestorben.

Subjective Beschwerden, bestehend in Palpitationen, die 3 Jahre lang sehr quälend sind, später aber nachlassen, erwähnt Latour bei einem Soldaten, der einen Schuss in die Brust erhalten hatte. Tod nach 6 Jahren; die Kugel fand sich fest eingekapselt im rechten Ventrikel nahe der Herzspitze. Denselben localen Befund am Herzen konnte Balch bei der Section eines Mannes erheben, der vor 20 Jahren verletzt worden war. 6 Wochen darnach war er vollständig geheilt und frei von Beschwerden. Erst 5 Jahre später stellten sich im Anschluss an eine Pneumonie Herzbeschwerden ein. Köhler[1]) berichtet von einem Manne, der ohne besondere Beschwerden gegen 50 Jahre lang eine Kugel im Herzen getragen haben soll.

Unsere Beobachtungen an Thieren bestätigen die obigen Angaben. Abgesehen von Störungen der Herzaction, so lange der Fremdkörper noch frei im Herzen beweglich war, wurden sonst keinerlei Erscheinungen beobachtet, als deren Ursache man die Anwesenheit eines Fremdkörpers im Herzen hätte annehmen können. Irgendwelche nachtheilige Folgen, insbesondere von seiten der Lungen wurden niemals gefunden.

Die Veränderungen, welche nach Schussverletzungen am Pericard und Herzmuskel auftreten, sind durch eine Reihe von klinischen Beobachtungen und Sectionsbefunden bekannt. Wenn die Blutung zwischen die Blätter des Pericards nicht so ausgedehnt ist, dass sie zur sogenannten Herztamponade führt, sondern spontan zum Stehen kommt, so geht die Resorption entsprechend der Menge des ergossenen Blutes in verhältnissmässig kurzer Zeit vor sich. Falls nicht durch bacterielle Verunreinigungen der normale Heilungsvorgang gestört ist, wird das ausgeschiedene Fibrin organisirt; schliesslich kommt es zur Obliteration der Pericardialhöhle, indem Peri- und Epicard entweder vollkommen oder theilweise miteinander verwachsen.

So fand Marchand[2]) nach 10 Tagen Herz und Herzbeutel mit dicken blutig fibrinösen Auflagerungen bedeckt, Riedel[3]) beobachtete

1) Köhler, cit. nach Mohr. Archiv f. klin. Chirurgie. 1901. S. 252.
2) Marchand, Wundheilung. Deutsche Chirurgie.
3) Riedel, Verhandlung der deutschen Gesellschaft f. Chirurgie.

nach 7 Tagen eine ganz enorme Verdickung des Herzbeutel, was die Freilegung des Herzens ausserordentlich erschwerte. Rose[1]) fand nach 11 Tagen das Pericard verdickt und von zottigen Faserstoffmassen bedeckt, in einem anderen Falle nach 13 Tagen den Herzbeutel am Herzen adhärent. In dem Falle von Challand[2]) war nach 14 Tagen nur wenig blutige Flüssigkeit im Herzbeutel, nur in der Umgebung der Schusswunde bestanden festere Verklebungen. Pericarditis adhaesiva mit festeren Verwachsungen an einzelnen Stellen fand Gant[3]) 26 Tage nach der Verletzung. Ewald[4]) beschreibt bei einer 4 Wochen alten Schussverletzung des Herzens alte Synechien, organisirte Blutgerinnsel fest am Epicard und Pericard anhaftend, daneben reich vascularisirte Pseudomembranen, aus denen eine tödtliche Blutung in Folge Ruptur eines Gefässes eingetreten war. Wir beobachteten bei einem Kaninchen, dem durch eine Wunde in der Wand des rechten Ventrikels eine Kugel eingebracht worden war, nach 27 Tagen ausgedehnte fibrinöse Verwachsungen zwischen Epicard und der vorderen Brustwand, besonders in der Umgebung der Wunde.

Je nach der Intensität der entzündlichen Erscheinungen am Herzbeutel kann die Ausdehnung der Verwachsungen verschieden sein. So fand Küll[5]) bei einer 63 Tage alten Schussverletzung des Herzens eine totale Verwachsung beider Pericardialblätter, während Steudener[6]) nach 15 Wochen nur an einigen Stellen das Pericard adhärent fand. Nach 38½ Monat war in dem Fall von Connor[7]) der Herzbeutel vollständig obliterirt, in einem anderen (Karlinsky)[8]) nach 11 Jahren nur die Narbe des Herzbeutel mit der des Herzens verwachsen. Denselben Befund bei einer 20 Jahre alten Herzverletzung berichtet Balch.[9]) Ganz ähnlich sind die Befunde am Herzbeutel bei geheilten Stichverletzungen des Herzens.

Klinisch sind diese Veränderungen am Pericard bald nach der Verletzung als pericarditisches Reiben wahrgenommen worden, so unter Anderen von Bleckwenn[10]) vom Tage nach der Verletzung an 13

1) Rose l. c.
2) Challand l. c.
3) Gant, cit. bei Fischer S. 875.
4) Ewald, Centralbl. f. Chirurgie. 1897. S. 328.
5) Küll, Dissert. Berlin 1888. Zur Casuistik der Schussverletzungen im Frieden.
6) Steudener l. c.
7) Connor, cit. bei Brentano Fall 52.
8) Karlinsky, Ref. Virchow-Hirsch. 1887. S. 408.
9) Balch l. c.
10) Bleckwenn, Geheilte Schusswunde des Herzens. Deutsche Zeitschr. f. Chirurgie. Bd. 17. S. 413.

Tage lang ohne nachweisbares Exsudat, von Anders[1]) vom 8. Tage an, wobei die Herzdämpfung eine deutliche Verbreiterung nach links aufwies. In der Mehrzahl der Fälle liess das Ergebniss der physikalischen Untersuchung am Herzen vollkommen normale Verhältnisse vermuthen, während die Autopsie zuweilen beträchtliche Veränderungen am Pericard zeigte.

Am Herzmuskel selbst kommt es nach mehreren Tagen bereits zu einer ausgedehnten Narbenbildung von der Umgebung der Wunde aus. Junges kernreiches Granulationsgewebe wächst von der Peripherie her in die Thrombenmasse, welche den Schusscanal zunächst ausfüllt. Nach 2—3 Wochen ist der Defect durch junges Bindegewebe geschlossen, das an Stelle der zu Grunde gegangenen Muskelfasern tritt, und sich schliesslich in eine derbe fibröse Narbe umwandelt. In den meisten Fällen entsteht auf diese Weise eine dauerhafte Narbe, nur vereinzelt ist ein partielles Aneurysma im Bereich der Narbe beobachtet worden (Steudener, Mühlig).

Dilatationen des Herzens sind nach Verletzung mehrfach beschrieben (Connor, Balch), doch stehen diesen Befunden andere gegenüber, wo ausdrücklich betont wird, dass das Herz, abgesehen von der Narbe, ganz normal gewesen sei (Fischer).

Geschosse in der Herzwand sind nach den vorliegenden Beobachtungen mehrfach glatt eingeheilt gefunden worden (z. B. Balch nach 20 Jahren). Aus der Anfangs aus Granulationsgewebe gebildeten Schicht, worin die Kugel in einer Cyste lose liegend (Carnochan) erscheint, bildet sich später eine derbe Capsel von gefässarmem Bindegewebe.

Gelangen Kugeln in eine freie Herzhöhle, so werden sie nach einiger Zeit eingekapselt. Marchand sah nach 10 Tagen das Geschoss von einer blassgelblichen Thrombusschicht bedeckt, Tillaux[2]) fand nach 19 Tagen die Kugel eingebettet in gelblichen Fibrinmassen, Fischer (Fall 333) nach 10 Wochen überkreuzt von „Fleischsäulen und Sehnenfäden". In den übrigen bekannten Fällen fehlen genauere Angaben darüber. Veränderungen am Endocard in Folge der Anwesenheit von Fremdkörpern im Innern des Herzens sind ebenfalls beobachtet. Randall[3]) berichtet über einen Fall, wo sich 3 Schrotkörner im rechten Ventrikel fanden. Der Ventrikel selbst war vergrössert, innen von einer dichten Lage endocarditischer Auflagerungen bedeckt.

1) Anders, Fall von geheilter Schussverletzung des Herzens. Deutsche Zeitschr. f. Chirurgie. Bd. 6. S. 191.

2) Tillaux, cit. nach Fischer.

3) Randall, cit. nach Fischer.

Der Zeitraum von der Verletzung an betrug 67 Tage. Später, nach Jahren, sind endocarditische Wucherungen nicht mehr erkennbar, wie aus den Befunden von Gant, Latour, Vandelli, Suckow u. A. hervorgeht.

Experimentell ist die Frage von der Einheilung fremder Körper im Herzen zuletzt durch v. Oppel[1]) behandelt worden. Nadeln, welche durch die Herzwand hindurch ins Herz eingestochen wurden, zeigten sehr bald deutliche Thrombenbildung an dem Theil der Nadel, der in die Herzhöhle hineinragte. Nach 1½ Monat war der Thrombus zu einer narbigen Scheide umgewandelt. Die Wucherung des Bindegewebes ging von der Stelle des Einstiches am Endocard aus. Eine tumorartige Wucherung am Endocard, eine sogen. Endocarditis verrucosa fand sich dann, wenn die Spitze der Nadel an dem Endocard der gegenüberliegenden Wand bei den Bewegungen des Herzmuskels sich hin und her verschieben und so einen dauernden localen Reiz auf diese Stelle ausüben konnte. Ausgedehnte Thrombenbildung in Folge der Anwesenheit eines Fremdkörpers im Herzen wurde auch hier niemals beobachtet.

Unsere Versuche führten zu ganz ähnlichen Ergebnissen. Fig. 3 stellt das Herz eines Hundes dar, dem 77 Tage vorher 2 aneinander gekettete Schrote durch die Vena jugularis eingeführt worden waren. Nach Entfernung der vorderen Wand des rechten Ventrikels erkennt man, wie die Fremdkörper vollständig fest zwischen den Trabekeln in der Nähe der Herzspitze eingekeilt liegen, rings eingehüllt in eine derbe bindegewebige Capsel, die fest mit dem Endocard verwachsen ist. Fig. 4 stellt den gleichen Vorgang dar am 89. Tage; es sind 4 Schrote aneinander gekettet, die ebenfalls durch eine derbe fibröse Hülle eng umschlossen werden und so als ein einziger grosser Fremdkörper an der Unterseite der Tricuspidalklappe festhaften. Die bläulich-weisse Kapsel ist breit mit dem Endocard verwachsen und lässt sich nur schwer abtrennen. An der nach dem Ventrikel hin freien Seite bemerkt man einen gestielt an dem Fremdkörper hängenden linsengrossen Tumor, der sich auch mikroskopisch als ein ziemlich derber organisirter Thrombus erweist. An den benachbarten Theilen der Tricuspidalis sind keine makroskopischen Veränderungen zu finden. Auch die Chordae tendineae und die Klappenränder sind zart und frei von endocarditischen Auflagerungen.

Ein weiteres Präparat (Fig. 7) stammt von einem Kaninchen, dem vor 27 Tagen durch die Wand des ersten Ventrikels hindurch

1) v. Oppel, Archiv f. klin. Chirurgie. Bd. 43.

eine Kugel ins Herz eingebracht worden war. Das Epicard, das verdickt und aufgelockert erscheint, ist von gelblich grauen Auflagerungen bedeckt, die bald locker, bald fester, besonders an der Vorderseite des rechten Ventrikels haften. Die sonst deutlich sichtbaren subepicardialen Gefässe sind nur in der Gegend des linken Ventrikels noch zu erkennen. Mikroskopisch bestehen die Auflagerungen aus Zügen lockeren Granulationsgewebes, das von Leukocyten durchsetzt ist. Fibrin ist mittelst Weigert'scher Färbung nicht mehr deutlich nachzuweisen.

Die Kugel selbst steckt zwischen Trabekeln fixirt und von einer noch zarten Kapsel eingeschlossen im Anfangstheil der Arteria pulmonalis, doch so, dass die Passage für den Blutstrom noch vollkommen frei ist.

Der mikroskopische Befund an der die Kugel einhüllenden Capsel ist der gleiche wie in den vorhergehenden Fällen. Auch hier sind es wieder die Bindegewebselemente des Endocards, die durch Wucherung und spätere narbige Umbildung eine vollständige Fixation des Fremdkörpers bedingt haben.

Fig. 7.

Die früher ausschliesslich expectative Behandlung der Herzverletzungen hat in neuester Zeit durch die günstigen Erfolge der operativen Therapie eine wesentliche Einschränkung erfahren. Nachdem durch zahlreiche Experimente am Thier der Beweis geliefert war, dass der Verschluss einer Wunde am Herzen durch Naht möglich ist, haben Farina[1]), Rehn[2]), Parrozzoni[3]), Pagenstecher[4]), Fontan[5]) u. A. mit glücklichem Erfolge die Naht einer Herzwunde am Menschen ausgeführt. In den meisten Fällen wurde dauernde Heilung erzielt. (Rehn, Parrozzoni, Pagenstecher, Fontan) in anderen starben die Kranken an Complicationen, während die Herzwunde geheilt war.

In den eben erwähnten Fällen handelt es sich um Stich- resp. Schnittwunden des Herzens. Weniger günstig liegen die Chancen für den operativen Eingriff bei der Schussverletzung. Fälle, in denen nur eine Herzhöhle eröffnet ist, sind verhältnissmässig selten im Vergleich zu den durch Stichwaffen bedingten Verletzungen. Doppelt perforirende Schusswunden, Nebenverletzung der grossen Gefässe oder

1) Farina, Centralbl. f. Chirurgie. 1898. S. 894.
2) Rehn, Archiv f. klin. Chirurgie. 55. 1897. S. 315.
3) Parrozzoni, Centralbl. f. Chirurgie. 1898.
4) Pagenstecher, Deutsche med. Wochenschr. 1899. Nr. 32.
5) Fontan, Bull. de la Soc. de Chir. 9. V. 1900 S. 492.

der Lunge machen schon von vornherein den Erfolg des operativen Eingriffes zweifelhaft. So sehen wir denn auch in den wenigen Fällen von Schussverletzung des Herzens, wo operirt wurde, bisher keine Erfolge, wie bei den oben angeführten Stichverletzungen.

Wegen acutester Anämie und ausgedehntem linksseitigen Hämothorax legte Bardenheuer[1]) den Herzbeutel frei, entleerte den Bluterguss aus der Pleurahöhle und verschloss in der Annahme, dass eine isolirte Herzbeutelverletzung vorliege, die Wunde im Pericard. Exitus ½ Stunde darnach. Aus einer breiten Streifschusswunde am linken Ventrikel hatte sich der Patient verblutet. Es fanden sich gegen 2 Liter Blut in der eben erst entleerten Pleurahöhle.

Stern operirte 4 Stunden nach der Verletzung wegen eines deutlichen Hämopneumopericard, bei zunehmender Athemnoth und Sinken der Herzaction. Er fand den Einschuss am Pericard, konnte aber die Wunde am Herzen nicht sichtbar machen. Tod nach ½ Stunde. Bei der Section fand sich eine seitliche Perforation des rechten Vorhofs, des Septums und des linken Vorhofs.

Marion verschloss eine Wunde an der Vorderwand des rechten Ventrikels durch Naht. Bei der Obduction — Tod 2 Stunden nach der Operation — wurde eine Ausschussöffnung an der Hinterseite des rechten Ventrikels entdeckt.

Am 7. Tage nach einer Schussverletzung in der Herzgegend eröffnete Riedel wegen eines serös-eitrigen Ergusses in der Pleura und Pericarditis den Herzbeutel. Es bestand ein Streifschuss am linken Ventrikel. Drainage des Pericards. Tod nach 2 Tagen. Die Kugel lag im Herzbeutel.

Wegen einer eitrigen Pericarditis, die im Anschluss an eine Schussverletzung des Herzens aufgetreten war, legte Podres am 9. Tage das Herz frei. Dabei zeigte es sich, dass der Einschuss in der Wand des rechten Ventrikels bereits verheilt war. Die Patientin genas.

In den beiden letzten Fällen wurde vergeblich nach dem Geschoss gesucht, auch bezweckte der operative Eingriff nicht die primäre Blutstillung aus der Herzwunde, wie in den Fällen von Bardenheuer, Stern und Marion, sondern wurde zur Beseitigung von Complicationen vorgenommen, die erst im Anschluss an die Verletzung nachträglich sich eingestellt hatten, zu einer Zeit, wo die Wunde am Herzmuskel bereits in Heilung begriffen war.

Wenn auch in den bisher operirten Fällen von Schussverletzung des Herzens ein Erfolg nicht zu verzeichnen gewesen, so unterliegt es doch keinem Zweifel, dass in gewissen Fällen, wo die Verhältnisse ähnlich liegen, wie bei den Stichverletzungen, auch gleich günstige Erfolge

1) Bardenheuer, Centralbl. f. Chirurgie. 1900. S. 1308.

von einem operativen Vorgehen zu erwarten sind. Isolirte Herzverletzungen, durch kleinkalibrige Schusswaffen entstanden, dürften sehr wohl einge eignetes Material für die Herzchirurgie bieten, wenn nicht, wie in unserm Falle, ein Anwachsen der intrathoracalen Blutung mit Sicherheit ausgeschlossen werden kann.

Rehn machte auf dem Chirurgencongress 1897 den Vorschlag, man solle in jedem Falle, wo der Verdacht auf eine Verletzung des Herzens vorliege, das Herz freilegen, um durch Naht der Wunde und Entfernung des Blutes aus dem Herzbeutel den Störungen vorzubeugen, die möglicherweise auch nach einer Spontanheilung der Herzwunde auftreten, wie Verwachsungen der Pericardialblätter und Bildung einer nicht genügend widerstandsfähigen Narbe. Während er so das eine Extrem, die möglichst operative Behandlung, vertrat, berichtete Sendler über einen Fall von isolirter Schussverletzung des Herzens, der geeignet war, das andere Extrem, die rein conservative Behandlung zu empfehlen.

Bei dem betreffenden Kranken konnte eine Verletzung der Lunge mit Bestimmtheit ausgeschlossen werden. Es bestand nur ein ausgedehntes Hämopericard, das bis zum zweiten Tag nach der Verletzung an Grösse zunahm. Der Patient wurde sehr unruhig, der Puls war nicht mehr fühlbar, die Haut von kaltem Schweiss bedeckt. Am nächsten Tage stand die Blutung, das Hämopericard wurde in der Folgezeit langsam resorbirt und der Kranke blieb dauernd geheilt.

Dass Herzverletzungen durch Schusswaffen spontan bleiben, ist durch eine ganze Reihe von Sectionsbefunden erwiesen; auch Beobachtungen sog. „vermuteter" Herzverletzungen, die dauernd geheilt sind (Bleckwenn, Anders, Rose, Lauenstein, Körte u. A.), können nicht in Zweifel gezogen werden.

Andrerseits werden die Mehrzahl der Herzschüsse auch durch operative Eingriffe nicht zu retten sein. Berechnet doch Fischer (1868) eine Mortalität von 92 Proc. und Loison[1]) (1899) sogar 97,3 Proc. Betrachtet man aber die Sectionsberichte etwas eingehender, so hat man doch den Eindruck, als ob dieser oder jener Fall günstige Chancen für einen operativen Eingriff geboten hätte.

Von der Ausdehnung der Verletzung und von der Lage der Wunde am Herzmuskel wird immer die Prognose zunächst abhängig sein. Geschosse aus modernen Kriegswaffen bewirken nach den bisherigen Erfahrungen so ausgedehnte Zerstörungen in der Musculatur, dass derartige Verletzungen wohl ohne Ausnahme sofort letal endigen.

1) Loison, Des blessures du péricard et du coeur et de leur tractement. Ref. Jahresberichte über die Fortschritte auf dem Gebiete der Chirurgie. V. Jahrg.

Prognostisch günstiger sind die Verletzungen durch die gewöhnlichen kleinkalibrigen Revolver, die nur eine geringe Durchschlagskraft besitzen. Hierbei ist der Sitz der Wunde am Herzen in erster Linie massgebend. Durchtrennung der Coronargefässe und perforirende Wunden der Vorhöfe geben nach den allgemeinen Erfahrungen eine schlechte Aussicht für eine spontane Heilung, während Streifschüsse, besonders in der Gegend der Herzspitze, ja selbst Perforation der Ventrikelwand ohne therapeutische Eingriffe spontan heilen können.

Die Beschaffenheit der Wunde ist für den Ausgang der Verletzung nicht minder wichtig. Ein enger Schusskanal, der die Musculatur nicht senkrecht, sondern in möglichst schräger Richtung zur Oberfläche durchsetzt, bietet natürlich günstige mechanische Verhältnisse für einen Verschluss der Wunde. Ist die Perforation der Herzwand nicht vollständig, oder wird das Lumen des Schusscanals noch durch ein steckengebliebenes Projectil verschlossen, dann ist die momentane Gefahr der Verblutung weniger zu fürchten. Als Belege für jede dieser Möglichkeiten lassen sich aus der Literatur vereinzelte Fälle geheilter Schussverletzungen des Herzens anführen.

Während die localen Verhältnisse der Wunde am Herzmuskel zu Lebzeiten des Verletzten sich vollkommen unserer Beurtheilung entziehen, so bietet das allgemeine Verhalten des Patienten neben den physikalisch nachweisbaren Veränderungen am Herzen dennoch einen gewissen Anhaltspunkt für die Prognose des Falles. Bestehen unmittelbar nach der Verletzung die Symptome eines schweren Collapses, allgemeine Anämie, Pulslosigkeit, ist das Bewustsein in Folge der eingetretenen Gehirnanämie aufgehoben und dauert dieser Zustand nicht nur kurze Zeit, sondern womöglich mehrere Stunden, ohne dass unterdessen ein Anwachsen der Blutmenge im Herzbeutel oder Pleuraraum zu constatiren ist, dann kann man aus den früher erörterten Gründen annehmen, dass die unmittelbare Gefahr der Verblutung gemindert und ein spontaner Verschluss der Wunde durch Thrombenbildung möglich ist.

Findet sich dagegen bald nach der Verletzung ein deutlicher Bluterguss im Herzbeutel oder in der Pleura, wird die anfangs noch regelmässige Herzaction sehr frequent und unregelmässig, während der Bluterguss an Ausdehnung zunimmt und Erscheinungen von Dyspnoe sich einstellen, dann wird die Prognose zweifelhaft und die Indication zu einem operativen Vorgehen ist gegeben.

Die Methoden zur Freilegung des Herzens sind in den letzten Jahren Gegenstand eingehender Erörterungen gewesen. Wehr[1],

1) Vergl. Pagenstecher l. c.

Rydygier, Rotter, Podres, Fontan u. A. haben besondere Arten der Schnittführung angegeben. Die letzte Arbeit ist von Lorenz [1]) (1902), der auf Grund von Versuchen an der Leiche ein besonderes Verfahren empfiehlt, das bis jetzt praktisch noch nicht erprobt ist. Ohne Zweifel gelingt es auf verschiedene Weise einen Zugang zu dem verletzten Herzmuskel zu schaffen und die an der Vorderfläche des Herzens gelegenen Wunden durch Naht zu verschliessen. Für den weiteren Verlauf ist es von Wichtigkeit, ob durch das Geschoss Infectionserreger in die Wunde gebracht worden sind. Eitrige Pericarditis als Ausgangspunkt für schwere allgemeine Sepsis ist von Happel und Podres beobachtet worden.

Hat der Verletzte die Gefahr der primären Verblutung überstanden, so sind die Aussichten auf einen glücklichen Verlauf noch keineswegs sichergestellt. Körperliche Anstrengungen, verbunden mit lebhafter Herzaction, können direkt zu einem Bersten der noch frischen Narbe führen, wie es Robbins nach 11 Tagen und Kiawkoff nach 5 Wochen, Christiani nach 39 Tagen beobachtet haben. Eine ebenfalls tödtliche Blutung nach 56 Tagen sah Ewald eintreten, als der Patient durch die Vorwürfe seiner Angehörigen in eine heftige psychische Aufregung gerathen war. Als Quelle der Blutung fanden sich bei der Section mehrere zerrissene reich vascularisirte pericarditische Pseudomembranen.

Fremdkörper in der Herzwand eingeheilt oder in einer Herzhöhle eingekapselt, scheinen die Prognose nicht ungünstiger zu gestalten, wenn die Einheilung reactionslos erfolgt ist. Die mehrfach in der Literatur gemachten Angaben, dass ein Geschoss Jahre lang, ohne die geringsten Beschwerden zu verursachen, im Herzen verbleiben kann, können wir durch den beobachteten Fall und durch Thierexperimente vollkommen bestätigen. Keines unserer Versuchsthiere ging an den Folgen der Fremdkörper im rechten Ventrikel zu Grunde, obwohl wir zuweilen sehr umfangreiche Fremdkörper im Vergleich zum Lumen des rechten Ventrikels eingebracht hatten.

1) Lorenz, Die Blosslegung des verletzten Herzens. Archiv f. klin. Chirurgie. Bd. 67. 1902.

Erklärung der Abbildungen auf Tafel III—V.

Tafel 1. Herzschuss. Aufnahme am 3. Tage nach der Verletzung. Kugel am rechten Rand der Wirbelsäule zwischen 8. und 9. Rippe sichtbar.

Tafel 2. Aufnahme nach 10 Monaten. Kugel in der Höhle zwischen 10. und 11. Rippe bei maximaler Inspirationsstellung des Thorax dicht oberhalb der Zwerchfellrippe sichtbar.

Tafel 3. Aufnahme nach 10 Monaten bei schräger Durchleuchtung des Thorax. Kugel dicht über der Zwerchfellkuppe sichtbar.



10.R.
11.R.

XXI.

Die klinischen Zeichen der eitrigen und brandigen Formen der Epityphlitis.

Eine diagnostische Studie.

Von

Prof. Dr. **E. Küster** in Marburg.

Die von Sonnenburg[1]) herrührende Eintheilung der acuten Epityphlitisformen in E. simplex, E. perforativa purulenta und E. gangraenosa entspricht so gut den Befunden bei Operation und Leichenöffnung, dass sie, wenigstens in Deutschland, fast allgemein angenommen worden ist. Einer ihrer Hauptvorzüge aber besteht darin, dass sie erst die Grundlage für eine Verständigung über die klinischen Symptome und über die Grundsätze der Behandlung geliefert hat. Es unterliegt nämlich keinem Zweifel, dass die Formen, unter welchen die Krankheit auftritt, zeitliche und geographische Verschiedenheiten zeigen, wie ein Gleiches von allen Infectionskrankheiten, zu denen wir die Epityphlitis, wenigstens in ihren eitrigen Formen, grössesten Theils rechnen müssen, längst bekannt ist. Wenn nun der eine Beobachter vorwiegend leichte, der andere vorwiegend schwere Fälle zur Behandlung bekommt, so ist es klar, dass der erste mehr einer abwartenden, der zweite mehr einer eingreifenden Therapie das Wort reden wird. Hieraus erklärt sich so manche Verschiedenheit der Anschauung über Zeitpunkt und Werth operativer Eingriffe, denen wir auch in der neuesten Literatur noch begegnen. Eine Aenderung würde nur zu erwarten sein, wenn der Beginn einer Eiterung mit voller Sicherheit festgestellt werden könnte. Davon sind wir aber, wenn wir den Auslassungen der Schriftsteller glauben dürfen, noch sehr fern.

Sprengel[2]) hat es noch in neuester Zeit unverhohlen ausge-

1) Sonnenburg, Pathologie und Therapie der Perityphlitis. 4. Aufl. Leipzig 1900.

2) Sprengel, Versuch einer Sammelforschung zur Frage der Frühoperation bei acuter Appendicitis und persönliche Erfahrungen. Verhandl. der deutschen Gesellschaft f. Chirurgie. XXXI. 1902.

sprochen, dass er bei den bisherigen Hilfsmitteln es für unmöglich halte, jeden Fall auf seine Gefährlichkeit genau abzuschätzen; den gleichen Standpunkt vertritt C. Beck[1]). Und doch drängt alles auf die Erfüllung dieser Forderung hin; denn so lange es nicht gelingt, dem praktischen Arzte, wie dem Laien, durch unzweideutige Zeichen die grosse Gefahr eines längeren Abwartens klar unter die Augen zu führen, so lange wird die sehr allgemein gehaltene Frage, ob Früh-, Intervall- oder Spätoperation zu bevorzugen sei, immer nur als eine persönliche Liebhaberei angesehen werden können, der ohne Gewissensbedenken die auf Grund meist einseitiger Erfahrung gewonnene Ueberzeugung des Hausarztes entgegengestellt werden darf. Ist aber der ganz bestimmte Nachweis einer Eiteransammlung innerhalb der Bauchhöhle zu führen, dann dürfte es nicht leicht einen Arzt geben, der sich angesichts der Gefahr dieses Zustandes gegen eine Operation auflehnte.

Von diesen Erwägungen aus gebe ich in nachstehenden Zeilen eine Studie derjenigen Krankheitszeichen, welche uns einen Anhalt für den Beginn einer Eiterung in der Umgebung des Wurmfortsatzes darbieten. So genau die Differentialdiagnose solcher Krankheiten festgestellt ist, welche mit der Epityphlitis verwechselt werden können, so wenig lässt sich ein Gleiches von der Abscess- oder Exsudatbildung sagen. Und doch muss bei zweifelloser Erkenntniss dieses Zustandes die Frage, ob Früh- oder Intervalloperation, wesentlich an Einfachheit gewinnen.

Es sei von vornherein bemerkt, dass in den nachfolgenden Darlegungen eine Unterscheidung der Symptome der eitrigen und der brandigen Form nicht versucht worden ist, obwohl sie vielleicht bis zu einem gewissen Grade möglich sein würde. Aber für die Behandlung, d. h. für den operativen Eingriff, ist es gleichgiltig, ob wir die eine oder die andere vor uns haben. Auch die eitrige Entzündung, wenn auch ein freilich sehr seltenes Verschwinden eines Abscesses durch Aufsaugung nicht geleugnet werden soll, ist früh oder spät so gefährlich, dass die sofortige Entleerung des Eiters nicht von der Hand gewiesen werden sollte. Ubi pus evacua!

Wir werden uns die Besprechung der Symptome erleichtern, wenn wir dieselben in 2 Gruppen, nämlich allgemeine und örtliche Zeichen eintheilen.

---

1) C. Beck, Aus einer Discussion über Appendicitis. New Yorkes med. Monatsschr. Juli 1902.

A. Allgemeine Symptome.

1. Die Leukocytose. Curschmann[1]) hat im Jahre 1901 eine Methode der Blutzählung zur allgemeinen Kenntniss gebracht, durch welche anscheinend ein sicheres Zeichen der beginnenden Eiterung gewonnen worden ist. Von hoher Wichtigkeit sind insbesondere die Nachprüfungen, welche Wassermann auf der Münchener chirurgischen Klinik angestellt hat, während unsere eigenen Erfahrungen an Kranken der hiesigen medicinischen und der chirurgischen Klinik noch nicht zahlreich und eingehend genug gewesen sind, um ein eigenes Urtheil zu erlauben. Wassermann[2]) bestätigt die Angabe Curschmann's, dass ein starkes und dauerndes Ansteigen der Leukocytenzahl über 8—10000 im Kubikmillimeter hinaus einen sicheren Rückschluss auf das Vorhandensein von Eiter zulasse; dagegen beweist das Fehlen hoher Zahlen nicht immer die verhältnissmässige Ungefährlichkeit der Krankheit, da einige Male, freilich unter besonderen Bedingungen, schwerere Eiterungen auch bei fehlender Leukocytose durch die Operation nachgewiesen wurden. Aehnlich lauten die Erfahrungen Küttner's.[3])

Einen so wichtigen Fortschritt in unserer Erkenntniss demnach auch die Leukocytose darstellt, so sicher wir in einzelnen, zumal langsamer verlaufenden Fällen, auch mit ihrer Hülfe den Abscess zu erkennen vermögen, so reicht sie doch keineswegs für alle Fälle aus. Man bedenke nur, dass bei sehr stürmischer Entwicklung der Krankheit zu länger fortgesetzten Untersuchungen überhaupt keine Zeit bleibt; und ich vermag mich, bei unbefangener Prüfung der bis jetzt vorliegenden Krankengeschichten, dem Eindrucke nicht zu entziehen, dass der Methode zu Liebe die Operation zuweilen länger hinausgeschoben wurde, als es für das Wohl des Kranken wünschenswerth gewesen wäre. Für mich steht die Sache so, dass mit Feststellung des bedenklichen Zustandes die Operation sofort, selbst mitten in der Nacht, vorgenommen werden muss; und wenn man berücksichtigt, dass solche Kranke den Chirurgen leider oft erst in bedenklichem Zustande in die Hände kommen, so

1) Curschmann, Zur diagnostischen Beurtheilung der vom Blinddarm und Wurmfortsatz ausgehenden entzündlichen Processe. Münchner med. Wochenschr. 1901. Nr. 48 u. 49.

2) Wassermann, Ueber das Verhalten der weissen Blutkörperchen bei eitrigen chirurgischen Erkrankungen, insbesondere bei Appendicitis. ibid. 1902. Nr. 17 u. 18.

3) Küttner, Diagnostische Blutuntersuchungen bei chirurgischen Eiterungen. Verhandl. der deutschen Gesellschaft f. Chirurgie. XXXI. 1902.

ist der Nachweis der Leukocytose unter solchen Umständen für mich höchstens noch eine Form, aber kein diagnostisches Hülfsmittel mehr.

Wir bedürfen daher stets des ganzen Apparates derjenigen Verfahren, welche uns anderweitig zur Verfügung stehen. Zu diesen gehört:

2. Die Berücksichtigung des Gesichtsausdruckes. Die Facies abdominalis hat von Alters her als ein gutes Maass für die Beurtheilung der Schwere einer im Bauchraume verlaufenden Krankheit gegolten; und sie ist in der That keineswegs gering zu schätzen. Allerdings trifft dies nicht bei Fällen beginnender, aber noch gut abgegrenzter Eiterung zu, bei denen das Gesicht eher einmal geröthet, leicht gedunsen ist, während die glänzenden Augen des Fiebernden uns aus demselben entgegenleuchten. Die Facies abdominalis tritt erst in die Erscheinung, wenn entweder ausgedehnte Gangrän des Wurmfortsatzes eingetreten ist, oder wenn ein grosser, immerhin noch begrenzter Abscess zur reichlichen Aufnahme von Toxinen ins Blut den Anlass giebt, oder wenn der Eiter frei in der Bauchhöhle sich verbreitet hat. Da nun bei allen diesen Zuständen andere, sehr in die Augen springende Veränderungen fehlen können, so sind das eingefallene Gesicht, die tiefliegenden, dunkelumrandeten Augen, die spitzige Nase, die gelbliche Gesichtsfarbe wenigstens dann von der grössesten Bedeutung, wenn die Erscheinungen nicht gleich vom ersten Beginne der Erkrankung vorhanden waren, sondern sich erst in deren Verlaufe einstellten; denn im ersten Falle können bei nervös veranlagten, schwächlichen und anämischen Kranken schon bei den Anfangssymptomen so tiefe Collapserscheinungen sich entwickeln, dass das Gesicht einen tief verfallenen Eindruck macht.

3. Der Puls ist im Grossen und Ganzen von der Temperatur abhängig, zeigt aber doch gewisse Eigenthümlichkeiten. Während er bei erhöhter Temperatur beschleunigt, voll, zuweilen hart ist, wird er bei sinkender Temperatur klein, schnell, leicht zusammendrückbar, selbst verschwindend. Alle diejenigen Fälle, in welchen ein ursprünglich kräftiger Puls langsam oder plötzlich sehr klein und schnell wird, zeigen mit Sicherheit an, nicht nur, dass eine Eiterung in der Bauchhöhle vorhanden ist, sondern noch vielmehr, dass die bisher örtliche Infection den ganzen Körper zu betheiligen begonnen hat. Wir sehen diesen Zustand daher nur, wenn entweder ein Durchbruch des Eiters in die freie Bauchhöhle stattgefunden hat, oder wenn umfangreiche Gangrän sich entwickelte, welche unter günstigen Aufsaugungsverhältnissen auch ohne Betheiligung der gesammten Bauchhöhle zu tödten vermag. Hier kann nur eine ohne Aufschub vorgenommene Operation

zuweilen noch das Leben retten; ist der Puls kaum noch zu fühlen und zu zählen, so ist der Zustand als hoffnungslos zu betrachten.

4. Die Temperatur zeigt ähnliche grosse Schwankungen wie der Puls. Eine fieberhafte Steigerung der Körperwärme, welche bald, d. h. in ca. 24 Stunden wieder verschwindet, beweist fast immer, dass eine Eiterung nicht zu Stande kommen wird; wenn aber ausnahmsweise später ein neues Ansteigen erfolgt, so wird man regelmässig auf Eiterbildung gefasst sein müssen. Dauert die Anfangssteigerung länger wie 36—48 Stunden, so wird, wenn die übrigen, insbesondere örtlichen Zeichen nicht widersprechen, wohl immer Eiterung anzunehmen sein. Ein Abfall der Temperatur unter gleichzeitiger starker Vermehrung der Pulszahlen und Sinken der Pulsspannung ist stets von übler Bedeutung; die Zeichen kommen nur bei Toxinämie vor, wie sie am häufigsten bei brandigen Vorgängen oder bei Durchbrüchen in die Bauchhöhle sich entwickelt.

5. Störungen der Verdauung haben für die Frage der beginnenden Eiterung in der Regel keine entscheidende Bedeutung. Das früh einsetzende und öfters sich wiederholende Erbrechen, die wiederholten Durchfälle, oder die Verstopfung mit baldigem vollständigem Darmverschlusse können auch bei der nicht eitrigen Entzündung vorhanden sein. Immerhin wird das Aufhören des Abganges von Darmgasen als ein sehr beachtenswerthes Symptom angesehen werden müssen, um so mehr, wenn gleichzeitig ein örtlicher, aber bald auf die benachbarten Bauchabschnitte übergreifender Meteorismus sich entwickelt. Dann haben wir es mit einer Darmlähmung zu thun, deren häufigste Ursache ein entzündlich-eitriger Process ist.

B. Oertliche Symptome.

6. Der örtliche Schmerz pflegt bei der Epityphlitis simplex selten so hochgradig zu sein, wie wir ihn bei allen Formen der eitrigen Entzündung sehen. Jede leise Berührung, zuweilen selbst der Druck der Bettdecke, wird sehr unangenehm empfunden, jeder stärkere Fingerdruck bewirkt laute Schmerzäusserung. Nach Sonnenburg sollen insbesondere die brandigen Formen sich durch die Heftigkeit des Schmerzes auszeichnen. Dieser Angabe vermag ich nur zum Theil beizustimmen; denn wiederholt habe ich bei ausgedehnter Gangrän eine nur mässige Empfindlichkeit feststellen können. Offenbar setzte in solchen Fällen die Einwirkung der Sepsis schon sehr früh ein; und da es bekannt ist, dass septische Kranke gewöhnlich sehr wenig empfindlich sind, so wird man auf die nur mässigen Schmerzäusserungen eines Kranken nicht zu viel Gewicht in dem Sinne legen dürfen, dass

man den Process als einen verhältnissmässig gutartigen ansieht. Immerhin gilt im Allgemeinen der Satz, dass eine hohe örtliche Schmerzhaftigkeit für eine Eiterung spricht, nicht aber umgekehrt.

7. Die Entzündungsgeschwulst ist zuweilen sehr leicht, zuweilen sehr schwer, oder gar nicht erkennbar. In manchen Fällen sieht man schon bei der blossen Betrachtung des Leibes eine Hervorragung, deren bedeckende Haut geröthet und ödematös ist. Wohl immer hat die Entzündung dann ihren Sitz im extraperitonealen Gewebe. Aber bei allen Eiterungen innerhalb des Bauchfells ist eine Verfärbung der Haut nur in den seltensten Fällen vorhanden; auch ist eine Geschwulst nur ausnahmsweise durch das Tastgefühl nachzuweisen. Immerhin sind die Beobachtungen nicht selten, in welchen eine harte, höckrige Masse in der Tiefe fühlbar ist. Sie stellt keineswegs für gewöhnlich nur ein einfaches Exsudat dar, sondern es handelt sich meist um Netzzipfel und Darmschlingen, welche geröthet und geschwollen durch eine fibrinöse Masse zu einem derben Wulste miteinander vereinigt sind. Der Wurmfortsatz liegt oft tief versteckt unter dieser Masse, in seiner Umgebung findet sich eine nur mässige Eiteransammlung. Dass unter solchen Umständen das Fluctuationsgefühl fehlen muss, ist klar; bei intraperitonealen Eiterungen gehört das Auftreten einer Schwellung überhaupt zu den grossen Seltenheiten. Nur bei den Untersuchungen des Mastdarmes oder der Scheide, welche niemals unterlassen werden sollten, gelingt es zuweilen weiche, eindrückbare Schwellungen zu finden, welche, soweit dies eine einfingrige Untersuchung festzustellen vermag, Fluctuation zeigen.

In denjenigen Fällen, in welchen durch Tastung keinerlei Veränderung nachweisbar ist, giebt die Percussion oft wichtige Aufschlüsse. Freilich nicht in der gewöhnlichen Form; denn der fast immer geblähte Blinddarm deckt mit tympanitischem Schalle alle Veränderungen zu. Legt man aber einen Finger dicht an die Innenseite des vorderen oberen Darmbeinstachels, so gelingt es doch nicht selten, eine schmale Dämpfungszone zu entdecken, welche beim Vergleiche auf der anderen Seite vermisst wird. Solche Unterschiede treten gelegentlich um so deutlicher hervor, wenn man abwechselnd leise und stark klopft. Immerhin bedarf die Deutung solcher Veränderungen grosser Vorsicht.

Das Fehlen jeder Spur von Dämpfung spricht nicht entscheidend gegen das Fehlen der Eiterung; insbesondere kann bei abnormer Lage des Wurmfortsatzes oder bei Eiteransammlungen hinter dem Dickdarme in der bauchfellfreien Zone desselben ein abgeschwächter Schall gänzlich vermisst werden.

8. Das Oedem der Bauchwand ist während der Operation oft schon nach dem ersten Schnitte erkennbar, indem die Bindegewebsräume ein sulzig-gequollenes Aussehen darbieten. Aber auch die äussere Haut zeigt dies Symptom viel häufiger, als es nach der Darstellung der Schriftsteller vermuthet werden sollte. Man muss freilich bei guter Beleuchtung untersuchen und genau auf die meist sehr flache Delle achten, welche der Fingerdruck hinterlässt; dann wird man dasselbe häufig genug auch in solchen Fällen als rein örtliche Veränderung erkennen, in welchen jede Spur einer Dämpfung fehlt. Weit ausgedehnte Oedeme deuten viel häufiger auf umfangreiche extraperitoneale Exsudate, als auf intraperitoneale Eiteransammlungen.

9. Die starre Feststellung der Bauchwand in der rechten Darmbeingrube ist ein bisher noch nirgends beschriebenes Symptom. Stellt man sich bei guter Beleuchtung an das Fussende des auf dem Rücken liegenden Kranken und fordert man ihn zu tiefem Einathmen auf, so bemerkt man, auch wenn die Schmerzhaftigkeit nur eine mangelhafte Befolgung dieser Anweisung zulässt, einen deutlichen Unterschied zwischen beiden Bauchseiten. Während die linke Unterbauchgegend sich deutlich vorwölbt, bleibt die Inguinalgegend meist vollkommen in der Ebene, welche sie auch bei der Exspiration einnimmt. Seitdem ich auf dies Zeichen aufmerksam geworden bin, habe ich dasselbe in Eiterungsfällen niemals vermisst; mehrfach habe ich nur auf dies Symptom hin eingeschnitten und den Abscess mit grosser Regelmässigkeit gefunden. Ich bin daher geneigt, ihm eine grosse Bedeutung beizulegen; doch sind die Beobachtungen — 10 bis 12 — wohl noch nicht zahlreich genug, um sagen zu können, dass es in keinem Falle beginnender Eiterung vermisst werde.

Die Erklärung dieser Erscheinung ist vorwiegend in dem Umstande zu suchen, dass die beginnende Eiterung sofort auch im extraperitonealen Gewebe eine kleinzellige Infiltration hervorruft, welche die Elasticität der tiefen Bauchwandmuskeln aufhebt. Dass indessen auch noch andere Dinge in Betracht kommen können, dürfte durch die Starrheit der entsprechenden Bauchseite bei eingeklemmten Harnleitersteinen bewiesen werden, bei denen die Erscheinung schwerlich anders, denn als Reflexwirkung gedeutet werden kann. — In ähnlicher Weise erklären Trendelenburg[1]) und später Lennander[2]) die starre Spannung der Bauchwand bei traumatischen Darmperforationen.

1) Trendelenburg, Ueber Milzexstirpation wegen Zerreissung der Milz durch stumpfe Gewalt etc. Deutsche med. Wochenschr. 1899. Nr. 40 u. 41.

2) Lennander, Beobachtungen über die Sensibilität in der Bauchhöhle. Mitth. aus den Grenzgebieten der Medicin u. Chirurgie. Bd. 10. 1902.

Aus den vorstehenden Darlegungen geht hervor, dass uns eine grössere Anzahl von Untersuchungsmethoden zur Verfügung steht, durch welche sehr werthvolle Anhaltspuncte für den Beginn einer intraperitonealen Eiterung gewonnen werden. Die auf solche Weise festgestellten Zeichen können zwar in der Regel nicht für sich allein, wohl aber in Verbindung mit anderen, sämmtlich einmal entscheidend werden; die wichtigsten indessen sind zweifellos unter den älteren Symptomen das Verhalten von Puls und Temperatur, unter den neueren die Leukocytose und die Starrheit der Bauchwand. Insbesondere bedarf das letztgenannte Symptom fortan wohl einer grösseren Beachtung, da es bisher, wie es scheint, gänzlich übersehen worden ist.

Die Probepunction ist unter den diagnostischen Hülfsmitteln absichtlich nicht erwähnt worden. Das Verfahren ist einerseits so unsicher, andererseits so wenig ungefährlich, dass ich dasselbe nur in ganz wenigen Fällen angewandt, später aber gänzlich verlassen habe. Es dürfte hiernach der Schluss berechtigt sein, dass die Diagnose der beginnenden oder bereits ausgebildeten Eiterung keineswegs so hoffnungslos ist, als es angenommen zu werden scheint; vielmehr habe ich auf Grund zahlreicher Erfahrungen der letzten Jahre die Ueberzeugung gewonnen, dass auch heute schon die Diagnose fast mit voller Sicherheit gestellt werden kann und gestellt werden muss.

XXII.

Aus dem Hafenkrankenhause zu Hamburg.

Beitrag zu der Frage der Spiralfracturen des Unterschenkels nebst Beschreibung einer typischen Form des Spiralbruches beider Knochen.

Von

Oberarzt Dr. **Carl Lauenstein.**

(Mit 28 Skizzen nach Röntgenbildern.)[1])

Die Spiralfracturen sind entschieden häufiger, als man früher anzunehmen geneigt war. Unter 359 Fracturen der grossen Röhrenknochen, die seit der Eröffnung des Hafenkrankenhauses im Sommer 1900 bis zum 1. November 1902 zur Beobachtung und Behandlung gelangten — Oberarmbrüche 43, darunter in der Diaphyse 26, Vorderarmbrüche 83, darunter Diaphysenbrüche 27, Oberschenkelbrüche 49, mit Diaphysenbrüchen 37, Unterschenkelbrüche 184, mit Diaphysenbrüchen 85 — waren im Ganzen 32 Spiralfracturen. Ich habe den Eindruck, dass wir im alten Seemannskrankenhause, wo in einem über 20jährigen Zeitraume weit über 1000 Fracturen insgesammt behandelt worden sind, höchstens die Hälfte der jetzt in kaum mehr als 2 Jahren festgestellten Spiralfracturen diagnosticirt haben. Dass wir diese Fortschritte der Diagnose auf dem Gebiete der Knochenbrüche ausschliesslich den Röntgenstrahlen verdanken, unterliegt keinem Zweifel. So bedienen wir uns ihrer denn auch in jedem einzelnen Falle, sei es gleich nach der Aufnahme und unmittelbar vor der Behandlung, oder, wenn die Umstände dies verhindern, jedenfalls später, im Laufe oder bei Abschluss der Behandlung.

Es ist mir in hohem Grade wahrscheinlich, dass ein grosser Theil der Spiralfracturen des Schienbeins, die wir heute als solche fest-

1) Die Röntgenbilder, die den Skizzen zu Grunde liegen, sind von meinen Mitarbeitern am Hafenkrankenhause, den Herren Dr. Haffner, Summa, Reinitz und Schubert aufgenommen worden.

stellen, früher unter der Kategorie der „Flötenschnabelfracturen" rubricirt worden sind. Die den Spiralbruch der Tibia im unteren Ende begleitende Fractur der Fibula hoch oben wird sicherlich in vielen Fällen früher überhaupt nicht diagnosticirt, sondern übersehen worden sein. Ich selbst habe diese typische Spiralfracturform beider Unterschenkelknochen erst in der Röntgenstrahlenära kennen gelernt. Unter den Standardwerken über Fracturen erwähnt als Einziger Helferich diese Bruchform.

Mit der Seltenheit der Diagnose „Spiralfractur" in früherer Zeit hing auch offenbar eine gewisse Unklarheit über das Zustandekommen dieser Brüche, sowie eine nicht ganz richtige Beurtheilung ihrer Prognose zusammen. Man glaubte, dass Voraussetzung für die Entstehung der Spiralfracturen eine besondere Sprödigkeit oder Brüchigkeit der Knochen sei, und man nahm an, dass der Spiralbruch relativ häufig bei alten Leuten jenseits der 50 er Jahre vorkäme, in einem Lebensalter, wo die Bänder relativ grössere Festigkeit hätten als der Knochen. Diese Auffassung lässt sich schon auf Grund unserer wenn auch kleinen Zahlen nicht aufrecht erhalten. Denn von unseren 32 Patienten stand die grosse Mehrzahl in dem Alter zwischen 20 und 35 Jahren, während nur 2 über 50 (beide 54) Jahre alt waren.

An den platten und kurzen Knochen, wie z. B. denen des Schädels und des Beckens, am Schulterblatt, den Wirbeln, den Hand- und Fusswurzelknochen kommt die Spiralfractur in der Regel nicht vor. Die Form dieser Knochen bietet der torquirenden Gewalt keine Angriffspunkte. Dagegen sind alle Knochen von mehr länglicher Form in isolirter Lage, wie die des Ober- und Unterschenkels, Ober- und Vorderarmes bei dem Vorkommen dieser Bruchform bevorzugt. An Knochen, die bei länglicher Form der isolirten Lage entbehren, wie die Schlüsselbeine, Mittelhand- und Mittelfussknochen, sind Fracturen in Folge einer torquirenden Gewalt kaum denkbar. Die an derartigen Knochen trotzdem beobachteten Spiralfracturen müssen also aus ihren Structurverhältnissen erklärt werden.[1])

Es handelt sich bei diesen Spiralfracturen, die nicht durch torquirende Gewalt zu Stande kommen, um eine Spaltung resp. ein Springen der Knochensubstanz in den Spaltrichtungen, wie sie durch die „Wachsthumsstructur" bedingt sind.

Unter den Extremitäten scheinen nun die unteren Gliedmaassen häufiger als die oberen den Spiralfracturen ausgesetzt zu sein. Die Ursache dafür lässt sich ohne Weiteres finden, wenn man alles das

1) E. Fischer, Das Drehungsgesetz bei dem Wachsthum der Organismen. Strassburg 1886.

berücksichtigt, was bisher über den Mechanismus der Entstehung der Spiralfracturen bekannt geworden ist. Freilich muss zugegeben werden, dass in dieser Beziehung noch Manches dunkel ist; und ich bin überzeugt, dass wir erst ganz im Beginn der Kenntniss über das Zustandekommen der Spiralfracturen stehen.

Wenn auf der einen Seite der „Drehhebel" eine wichtige Rolle spielt, so ist es auf der anderen die sich auf die Extremitäten fortpflanzende Gewalt der Schwingung des Rumpfes („Drehschwenkung") bei mehr oder weniger fixirtem Fusse, die in vielen Fällen allein die Spiralfractur herbeiführt. Der Fuss mit seiner im Grossen und Ganzen quer zur Längsachse des Unterschenkels verlaufenden Gestalt ist der gegebene „Drehhebel" für den Unterschenkel. Der im Knie rechtwinklig gebeugte Unterschenkel wirkt als „Drehhebel" auf den Oberschenkel ebenso wie der gebeugte Vorderarm zum Drehhebel für den Oberarm wird. Die Hand, deren Längsachse in der Regel mehr in die Längsachse des Vorderarmes fällt, wird aus diesem Grunde selten als Drehhebel für den Vorderarm wirken. Daraus mag es sich ohne Weiteres erklären, wenn in der Frequenz der Spiralfracturen die Knochen des Vorderarms unter den langen Röhrenknochen die letzte Stelle einnehmen.

Da die Rumpfschwingung, wie sie bei den dem Boden fest aufgesetzten Füssen in Wirksamkeit tritt, in erster Linie die unteren Extremitäten beeinflusst, so wird sich daraus allein schon ein Uebergewicht der Spiralfracturen an den unteren Gliedmaassen gegenüber den oberen ergeben.

Was nun die charakteristischen Eigenthümlichkeiten der Spiralfracturen gegenüber allen übrigen Bruchformen anlangt, so muss man, mag auch ihre Prognose durchaus nicht so ungünstig liegen, wie man bis vor Kurzem noch glaubte, ihnen doch eine gewisse Sonderstellung einräumen. Die sehr schräg verlaufenden Bruchflächen bedingen scharfe Spitzen und Zacken, die sich secundär in die umgebenden Gewebe einspiessen und so der Reposition, wenigstens bei uncomplicirten Brüchen grosse Schwierigkeiten bereiten können. Auf das ausgesprengte rautenförmige Stück fehlt uns, in uncomplicirten Fällen, jede Möglichkeit, einzuwirken. Zudem ist der schräge Verlauf der Bruchflächen entschieden erschwerend für die Retention. Dagegen habe ich den Eindruck, als ob die langgestreckten, umfangreichen Bruchflächen, um die es sich in den meisten Fällen handelt, für die Consolidation eher günstig wirken als das Gegentheil, das man früher anzunehmen schien. Eine irgendwie verzögerte Callusbildung haben wir nämlich in keinem unserer Fälle beobachtet. Zu berücksichtigen ist hierbei, dass bei der

später zu beschreibenden „typischen" Spiralfractur des Unterschenkels die Dislocatio ad axin wie ad latus keine wesentliche Rolle spielt.

In der Literatur herrscht noch immer eine gewisse Verwirrung in Bezug auf die Nomenclatur der Spiralfractur, insbesondere wegen ihrer Drehungsrichtung.

Meiner Ansicht nach ist diese Verwirrung dadurch herbeigeführt resp. wird sie dadurch unterhalten, dass man zur Illustrirung der Einwirkung der Torsion auf den Knochen mit seinem unbiegsamen, spröden Material die Wirkung derselben Drehung auf weiches, biegsames Material herangezogen hat (dünnen Draht, Fäden, Handtuch u. s. w.).

Auf Grund der Beobachtung des Verhaltens der „Drehungsspirale" des weichen Materials hat man davon gesprochen, dass ein Knochen durch eine „Rechtsdrehung" „links verwunden" würde und umgekehrt. Diese Darstellung scheint mir zum Verständniss nicht zweckmässig zu sein. Wir wissen durch vielfältige, eindeutige Experimente, die jeder mit Hilfe von Stearinlichtern sich leicht vor die Augen führen kann, dass eine „Rechtsdrehung" sprödes Material in einer „Rechtsspirale" trennt, d. h. in einer Spirale, die entsteht, wenn man einen Punkt in der Richtung auf das Zifferblatt der Uhr zu in kreisende Bewegung gesetzt denkt, und zwar folgend dem Laufe der Uhrzeiger.

Diejenigen Windungen, die man durch eine Rechtsdrehung an weichem Material, z. B. an einem Handtuche hervorbringt, sind nichts anderes als die graphische Darstellung der Zugkräfte oder Zugrichtungen, die auf das spröde Material des Knochens einwirken, bevor resp. indem seine Cohäsionsverhältnisse durch Entstehung einer Spiralfractur überwunden werden. Die Zuglinien, die das gedrehte Tuch so anschaulich darstellt, verlaufen zu der Spiralfractur, ihrem Resultat am Knochen, im Wesentlichen rechtwinklig. Wenn Dietzer[1]), der kürzlich aus der Bardenheuer'schen Abtheilung des Kölner Bürgerspitales eine Arbeit über Spiralfracturen veröffentlicht hat, meint, die irrige Anschauung über den Verlauf der Spirallinien sei nur hervorgerufen durch den Vergleich mit der Schraube, denn nicht die Schraube, sondern die „Schraubenmutter" sei ihrer Form nach der Ausdruck des Effectes der torquirenden Gewalt, so bedauere ich, dem nicht zustimmen zu können. Die Schraubenmutter trägt in ihrem Innern genau dieselben Windungsrichtungen, wie die Schraube auf ihrer Oberfläche, nur dass diese auf der Schraube erhaben, an der Schraubenmutter vertieft sind. Die Schraube ist das Positiv, die Schraubenmutter

1) Wilh. Dietzer, Ueber Spiralfractur des Oberschenkels. (Aus dem Bürgerspitale in Köln, Geh. Rath Prof. Dr. Bardenheuer.) Diese Zeitschr. Bd. 61. S. 260—70.

das Negativ, die Drehungsrichtung der Windungen ist bei beiden völlig gleich, und es handelt sich lediglich um einen Formenunterschied. Durch den Vergleich mit der Schraubenmutter kann man also in Bezug auf die Richtung der Windungen nichts Anderes erklären, als durch die Heranziehung der Schraube.

Vielleicht darf ich bei dieser Gelegenheit darauf hinweisen, dass man zur richtigen Würdigung resp. Diagnose der Spiralfractur des Unterschenkels immer genügend grosse Röntgenplatten nehmen muss (30:40 cm). Bei der noch zu beschreibenden typischen Fractur beider Knochen liegt die Tibiafractur meist unten. Würde man nun zu ihrem Nachweise eine kleinere Platte nehmen, wie sie für eine isolirte Fractur genügt, z. B. 18:24 oder 24:30, so würde man die Fibulafractur meist nicht mit zur Ansicht bringen.

Unter unseren 32 Spiralfracturen betrafen den Oberarm 2, den Vorderarm (Ulna) 1, den Oberschenkel 4, und den Unterschenkel 25.

Diese 25 Spiralfracturen des Unterschenkels zerfielen wieder in: 1. Typische frische Spiralfractur beider Knochen 13, 2. typische alte Spiralfractur beider Knochen 2, 3. frische Spiralfractur der Tibia allein 5, 4. frische supramalleoläre Spiralfractur beider Knochen 3, 5. frische Spiralfractur der Fibula mit Abbruch des inneren Knöchels 2.

Hinzugefügt ist noch eine Spiralfractur der Fibula hoch oben, verbunden mit Zerreissung der Ligamente und der Kapsel des Fussgelenks hergestellt an der Leiche.

Ich bemerke von vornherein, dass die Skizzen sämmtlich nach Abzügen der Platten und nicht nach den Platten selbst angefertigt worden sind, mithin als Spiegelbilder betrachtet werden müssen. Ferner erwähne ich, dass wir die Bilder, bei deren Aufnahme die Hinterseite des Unterschenkels der Platte auflag, der Einfachheit wegen als „hintere Aufnahme", und wo die äussere Seite auflag, als „äussere Aufnahme" bezeichnen werden.

Nr. 1. Spiralfractur beider Knochen des linken Unterschenkels.

Prot.-Nr. 11674. (Seemannskrankenhaus) A. F. Quaiarbeiter, 34 Jahr alt. Aufgenommen am 31. Mai 1900, später in das neueröffnete Hafenkrankenhaus überführt, entlassen am 24. Juli 1900.

War beim Verladen auf dem Schiffe von mehreren schweren Kisten verschüttet worden. Bot ausser der Fractur des linken Unterschenkels mehrere Gesichts- und Kopfwunden sowie eine Luxatio infracoracoidea der linken Schulter.

Deutliche Crepitation des Unterschenkels in der Mitte zwischen mittlerem und unteren Drittel, Fuss mit dem unteren Abschnitt des Unterschenkels nach auswärts rotirt. Patient erhielt in den ersten Tagen einen Schienenverband, später einen Gipsverband.

Das Röntgenbild zeigte eine in Rechtsspirale aufsteigende Fractur der Tibia, deren Mitte 10 cm über dem Fussgelenkspalt lag und die selbst $7\frac{1}{2}$ cm hoch war. 16 cm über der Mitte der Tibiafractur eine schräg aufsteigende Fibulafractur.

Bei der Entlassung $1\frac{1}{2}$ cm Verkürzung des gebrochenen Unterschenkels. Bewegungen des Fussgelenks noch beschränkt.

Epikrise: Ueber die Entstehung der Spiralfractur des linken Unterschenkels ist nur zu sagen: Da eine Wunde am linken Unterschenkel nicht vorlag, so hat sicher eine indirecte Gewalt eingewirkt. Vermuthlich ist beim Niederfallen des durch die schweren Kisten zu Boden geworfenen Mannes der linke Fuss nach aussen über seinen inneren Fussrand ausgeglitten. Wie weit eine schwingende Rumpfbewegung hier mitgewirkt hat, muss dahin gestellt bleiben.

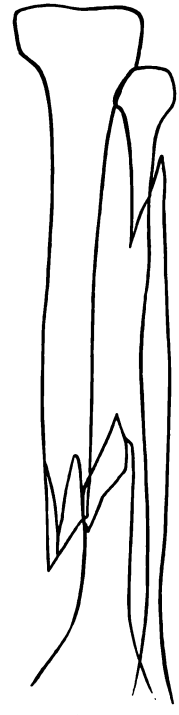

Fig. 1.
Fall Nr. 2 hintere Aufnahme.



Fig. 2.
Fall Nr. 2 äussere Aufnahme.

Nr. 2. Prot.-Nr. 569. M. L. A., Kaufmann, 37 Jahr alt, aufgenommen in das Hafenkrankenhaus 4. Januar 1901. Spiralfractur beider Knochen des rechten Unterschenkels, Tibia unten, Fibula oben, mit Durchstich der Weichtheile.

Sass in einer Wirthschaft zwischen Bank und Tisch, wollte zwischen beiden heraustreten, wobei er sich auf dem rechten Fusse herumdrehte. Dabei kam er zu Falle und spürte dass sein Bein gebrochen sei, hatte starke Schmerzen. Kam mit Nothverband, war betrunken. Fuss steht nach aussen herumgedreht. Im unteren Drittel der Tibia Flötenschnabelfractur, aus einer kleinen Wunde entleert sich schwarzes Blut. Fibula oben gebrochen. Das Röntgenbild zeigt einen Spiralbruch der Tibia unten und der Fibula hoch oben. Atmocausis der Durchstechungswunde. Erst Drahtschienen, später Gipsverband.

Röntgenbild: Bruchlinie der Tibia schräg von innen unten nach oben aussen aufsteigend (5,5 cm hoch). Bruchlinie der hoch oben gebrochenen Fibula 3 cm hoch, Abstand der Mitte beider Bruchlinien 17 cm von einander. 2. Februar 1901 Stellungscorrectur wegen Recurvirung. 5. März Abmeisselung eines 7 cm über dem Knöchelgelenk unter der Haut vorragenden spitzen Knochenfragmentes.

3. Mai: Fractur noch leicht federnd. — 13. Mai: Patient steht auf. — 5. Juni entlassen. 1 cm Verkürzung, noch Bewegungsbeschränkung von Fuss- und Kniegelenk.

Epikrise: Es handelt sich hier um die typische Spiralfractur des Unterschenkels, bei der die Tibia unten mit Durchstich und die Fibula oben gebrochen ist, 17 cm von einander entfernt. Obwohl Patient bei der Einlieferung betrunken war, so lässt sich über den Mechanismus der Entstehung mit Wahrscheinlichkeit sagen, dass als Ursache eine Drehung des Rumpfes bei auf dem Boden ruhenden, resp. fixirten rechten Fusse anzusehen ist. Da es sich bei dem rechten Unterschenkel um eine nach aussen aufsteigende, links gedrehte Spirale handelt, so muss man vermuthen, dass der Rumpf eine Schwenkung von rechts nach links machte. Dauer der Behandlung circa 5 Monate.

Nr. 3. Prot.-Nr. 814. Max C., 34 Jahr alt, Gastwirth. Aufgenommen 8., entlassen 25. Februar 1901. Spiralfractur beider Knochen des linken Unterschenkels.

Wollte am 7. Februar über ein kleines eisernes Rasengitter in den Anlagen springen, blieb mit dem linken Fusse unter dem Gitter hängen, während sein Körper nach vorn und sich drehend nach der rechten Seite fiel. Nothverband.

8 cm über dem inneren Knöchel Abschürfungen am linken Unterschenkel, der etwas geschwollen ist. An der Stelle der Abschürfung fühlt man die Spitze des oberen Bruchfragmentes des Schienenbeines unter die Haut andringen. Starke Beweglichkeit in der Richtung der Rotation. Länge des Unterschenkels links 39, rechts 40½ cm.

Röntgenbild: Spiralfractur der Tibia 8 cm über dem Fussgelenk. Fibula 12 cm höher gebrochen, gesplittert. Bruchlinie der Tibia nach der Fibula zu aufsteigend. Enden der Spiralfractur durch eine Längsfissur verbunden. An der Fibula je aussen und innen ein nach oben und unten zu spitz zulaufendes Fragment 6½ resp. 4½ cm lang ausgesprengt. Höhe der Spirale an der Tibia 6½ cm, Distanz zwischen Tibia- und Fibulabruch 9½ cm. Dislocation dadurch bedingt, dass Fuss und unterer Theil des Unterschenkels zu weit nach aussen gedreht sind und dass dadurch die Spiralfractur klafft. — Unter Ausübung eines gleichmässigen Zuges in der Längsrichtung wird der schon für das Auge zu weit nach aussen gedrehte Fuss um etwa 30 Grad nach innen gedreht. Nach Eröffnung einer Reihe von Blasen an der Vorderfläche des Unterschenkels in der Höhe des Schienbeinbruches und Anlegung eines aseptischen Occlusivverbandes Fixation mit Hilfe von seitlichen Drahtschienen. Am 25. Februar im Gipsverbande nach Hause entlassen.

Fig. 4.
Fall Nr. 3 hintere Aufnahme.

Epikrise: Mechanismus der Entstehung der Fractur wahrscheinlich so, dass bei fixirtem linken Fusse eine Drehung des Rumpfes nach rechts stattgefunden hat, also derselbe Effect, wie wenn der linke Fuss nach aussen gedreht worden wäre — aufsteigende Rechtsspirale. Dauer der Hospitalbehandlung kaum 3 Wochen.

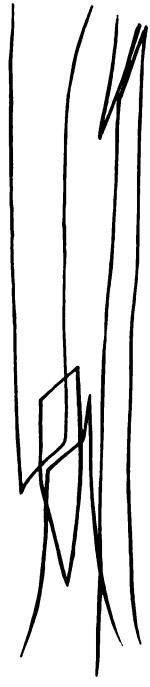

Fig. 4.
Fall Nr. 4 hintere Aufnahme.

Fig. 5.
Fall Nr. 4 äussere Aufnahme.

Nr. 4. Prot.-Nr. 974. C. I. F. Th. M., 34 Jahr alt, Gelegenheitsarbeiter. Aufgenommen in das Hafenkrankenhaus 11. März, entlassen 10. Juni 1901. Spiralbruch beider Knochen des rechten Unterschenkels. Kam mit einem Bekannten in Streit, wurde von ihm gegen den Kopf geschlagen, sodass er rückwärts zu Boden fiel. (Bericht des Schutzmannes.) Patient ist angeheitert und will fortwährend sein Bein bewegen und ansetzen, wobei es in stark difforme Stellungen gebracht wird. Für gewöhnlich besteht eine Dislocation der Art, dass bei Rückenlage der rechte Fuss mit seinem lateralen Rande fast die Unterlage berührt (Aussenrotation). Crepitation, sehr starke abnorme Beweglichkeit. Schwellung des Unterschenkels an der Bruchstelle der Tibia. Länge des Unterschenkels rechts 39 1/2, links 40 1/2 cm. Röntgenbild: Spiralfractur der rechten Tibia im unteren Drittel, der Fibula 23 cm höher, dicht unter dem Köpfchen. Aus der Tibiarückfläche grosses rautenförmiges Stück ausgesprengt, Höhe der Tibiafractur 12 cm, der Fibulafractur 4 cm. Bei der Entlassung 1 1/2 cm Verkürzung.

Epikrise: Typischer Spiralbruch der Tibia unten, der Fibula hoch oben, nach links aufsteigende Spirale am rechten Unterschenkel. Entstehung wahrscheinlich in Folge von „Drehschwung" des Rumpfes und gleichzeitigem Ausgleiten des rechten Fusses auf dem Boden. Dauer der Hospitalbehandlung circa 3 Monate.

Nr. 5. Prot.-Nr. 1040. C. A. M., Bierführer, 31 Jahr alt. Aufgenommen in das Hafenkrankenhaus 23. März, entlassen 6. Mai 1901.

Spiralbruch beider Knochen des rechten Unterschenkels.

Kam, als er mit einem Fass Bier auf der Schulter eine dunkle Treppe hinunter ging, zu Fall, rutschte 3 Stufen hinunter, fiel dann zu Boden, wobei der rechte Fuss unter das Gesäss zu liegen kam.

Korpulenter Mann. Rechter Fuss gegen das Knie um circa 30 Grad nach aussen gedreht. Schwellung des Unterschenkels in seiner unteren Hälfte. Drei Fingerbreit über dem inneren Knöchel blaurothe Verfärbung. Seitliche Verschiebung fehlt. Am oberen Ende der Fibula Druckempfindlichkeit und Crepitation. Länge des Unterschenkels rechts 35 1/2 cm, links 36 cm. Röntgenbild: Bruch der rechten Tibia unten in aufsteigender Linksspirale, Länge der Bruchspirale 5 cm, Fibula 22 cm höher gebrochen, Länge des Bruches 3 1/2 cm.

Anlegung eines Contentivverbandes unter Anwendung von Extension und unter Rückdrehung. 30. April Länge beider Unterschenkel gleich. 6. Mai: Im Gipsverbande bei guter Stellung nach Hause entlassen.

Epikrise: Typischer Spiralbruch des rechten Unterschenkels, Tibia unten, Fibula hoch oben in aufsteigender Linksspirale gebrochen. Aussenrotation bei geringer Verkürzung. Mechanismus der Entstehung wahrscheinlich: Drehung des Unterschenkels vom Fusse aus durch Gleiten auf den Treppenstufen bei gleichzeitigem Einwirken des beträchtlichen Körpergewichtes. Dauer der Hospitalbehandlung circa 6 Wochen.

Fig. 6.
Fall Nr. 5 hintere Aufnahme.

Fig. 7.
Fall Nr. 5 äussere Aufnahme.

Nr. 6. Prot.-Nr. 1380. J. L. Heizer, 25 Jahr alt. Aufgenommen in das Hafenkrankenhaus 18. Mai, entlassen 17. October 1901.

Spiralbruch beider Knochen des linken Unterschenkels mit Durchstich.

Bekam von einem Manne einen Schlag gegen die Brust, sodass er nach rückwärts umfiel. Als er wieder aufstehen wollte, bemerkte er, dass der linke Fuss „baumelte".

Röntgenaufnahme: Spiralfractur der linken Tibia, 7 cm über dem Knöchelgelenk — 6 cm hoch — der Fibula 9 1/2 cm höher — 3 cm hoch. — An einer Stelle der Haut Durchstechung der Tibia. Patient roch noch etwas nach Alkohol, war aber eigentlich nicht betrunken. Untere Hälfte des Unterschenkels geschwollen. Handbreit über dem inneren Knöchel deutliche Crepitation. Unterhalb der Mitte des Unterschenkels über der Fibula Druckempfindlichkeit, Fuss abnorm nach aussen rotirt. Abnorme

Beweglichkeit im Sinne der Rotation, mehr nach aussen als nach innen, in geringem Grade auch im Sinne der Dislocatio ad Axin. Länge der Unterschenkel rechts 41, links 39 1/2 cm. Durchstichstelle der Haut mit der Atmocausis behandelt. Unter Zug und Gegenzug, Einwärtsrotation Schienenverband, 27. Juni Gipsverband mit Anwendung der Kefer'schen Schraube. 20. Juli Abmeisselung der unter die Haut vorragenden centralen Tibiaspitze. 17. October Bruch fest. 1 1/4 cm Verkürzung.

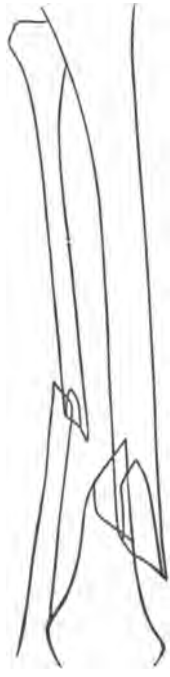

Fig. 8.
Fall Nr. 6 hintere Aufnahme.

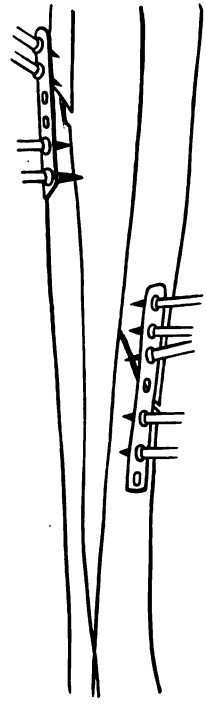

Fig. 9.
Fall Nr. 7 hintere Aufnahme.

Epikrise: Typischer Spiralbruch beider Knochen des linken Unterschenkels in aufsteigender Rechtsspirale, 9 1/2 cm von einander entfernt. Entstehung wahrscheinlich durch „Drehschwung" vom Rumpfe aus zu erklären. Als drehende Gewalteinwirkung auf den Fuss hat vielleicht das Gleiten des Fusses auf dem Boden mitgewirkt. In der Nachbehandlung musste die prominente Tibiaspitze abgemeisselt werden. Dauer der Behandlung circa 5 Monate.

Nr. 7. Prot.-Nr. 2497. H. C. F., P. Schauermann, 54 Jahre alt, aufgenommen in das Hafenkrankenhaus am 13. September 1901.

Complicirter Spiralbruch beider Knochen des linken Unterschenkels.

Beim Verladen von Zuckerkisten aus einem „Oberländerkahn" in einen Dampfer stand Patient auf einer „Stage" im Zwischendeck im Begriff, einem Mitarbeiter eine Zuckerkiste auf die Schulter zu laden, als die nächste „Hieve" oben am Scheerstock anstiess. Die 6 Kisten lösten sich und fielen dem nach vorn gebückt stehenden Manne auf Kopf und Schulter, so dass er durch die Luke in den Raum stürzte. War 10 Minuten bewusstlos. Kam mit Nothverband versehen in das Hospital. An der Vorderfläche des linken Unterschenkels, etwa in der Mitte, sieht das obere spitze Bruchfragment der Tibia aus einer Weichtheilverletzung, mit unregelmässigen zerfetzten Rändern, deren Umgebung bläulich durchscheint, hervor. Abnorme Beweglichkeit und Crepitation ausgesprochen. Oben an der Fibula Crepitation, aber keine Wunde. Abnorme Rotation fehlt. — In Chloroform werden beide Bruchstellen durch die Hansmann'sche Verschraubung in guter Stellung fixirt. Tibiabruch liegt 15 cm über dem Fussgelenk, ist 3 cm hoch, Fibula-

bruch liegt 15 cm höher, ist selbst 5 cm hoch. Aufsteigende Linksspirale. Der Bruch ist jetzt in tadelloser Stellung und ohne jede Verkürzung des Unterschenkels geheilt. Der Verlauf zog sich in die Länge durch die Nothwendigkeit der operativen Entfernung der Bohrlochsequester an den Verschraubungsstellen und späterer Ausräumungen der Tibiabruchstelle mit dem scharfen Löffel. Patient wird demnächst entlassen werden.

Epikrise: Der Entstehungsmechanismus der Spiralfractur des linken Unterschenkels, an der beide Knochen in einem Abstande von 15 cm Entfernung theilnehmen, muss insofern unaufgeklärt bleiben in diesem Falle, als hier zweierlei Gewalteinwirkungen in Frage kommen, das Auffallen der Zuckerkisten von oben auf Kopf und Schulter, sowie der nachfolgende Sturz in den Raum. Die erste Gewalt würde sicher vom Rumpfe aus auf den Unterschenkel gewirkt haben, während andererseits eine directe Einwirkung auf den Fuss durch die zweite Beschädigung nicht auszuschliessen ist. Lange Dauer der Behandlung, über 13 Monate.

Nr. 8. Prot.-Nr. 2766. R. E. H., Gelbgiesser, 42 Jahre alt, aufgenommen in das Hafenkrankenhaus am 23. December 1901, entlassen am 10. März 1902.

Spiralfractur beider Knochen des linken Unterschenkels.

Blieb beim Treppenabwärtssteigen mit der linken Hacke hängen und fiel dann nach der linken Seite hinüber. Konnte nicht mehr gehen. — Linker Unterschenkel bis zum oberen Drittel hinauf stark geschwollen. An der Vorderseite des Fussgelenks bläuliche Verfärbung. Fuss steht nach aussen gedreht. Tibia zeigt dicht über dem Fussgelenk eine nach aussen oben verlaufende Bruchlinie, Fibula an ihrem oberen Ende druckempfindlich, ein Bruch ist hier aber nicht zu fühlen.

Röntgenbild: Spiralbruch der linken Tibia 6 cm über dem Fussgelenk, Höhe 5½ cm, Stücke ausgebrochen. Fibula oben sehr steil gebrochen, Richtung entgegengesetzt der Tibia, Mitte ihrer Bruchstelle, 11 cm hoch, liegt 16 cm über der Mitte der Tibiafractur. Die obere Spitze der Fibulafractur liegt 5½ cm unter dem Fibulaköpfchen. Verband mit Schienen unter Ausgleichung der Dislocation nach Innenrotation. 8. Februar Abmeisselung des spitzigen, unter die Haut vorragenden centralen Tibiafragmentes. Entlassung am 10. März bei guter Stellung der consolidirten Fragmente. 1 cm Verkürzung.

Fig. 10.
Fall Nr. 8 hintere Aufnahme.

Epikrise: Typischer Spiralbruch beider Knochen des linken Unterschenkels, Tibia unten, Fibula oben. Rechtsspiralige aufsteigende

Bruchlinie, aus der Tibia mehrere Stücke ausgebrochen, Fibula-Bruchlinie sehr steil aber in umgehrter Richtung verlaufend. Daher Nachweis der Fractur durch das Gefühl erschwert. Entstehung wahrscheinlich durch „Drehschwung" des Rumpfes. In der Nachbehandlung war die Abmeisselung der oberen Tibiaspitze nothwendig. Dauer der Behandlung circa 2½ Monat.

Fig. 11.
Fall Nr. 9 hintere Aufnahme.

Nr. 9. Prot.-Nr. 64. I. H. N. F., 42 Jahre alt, Kohlenarbeiter. Aufgenommen in das Hafenkrankenhaus am 11. Januar, entlassen am 12. Mai 1902.

Complicirter Spiralbruch beider Knochen des rechten Unterschenkels.

Ist eben in der Esplanade, auf seinem Kohlenwagen sitzend, mit einem elektrischen Trambahnwagen collidirt und vom Wagen heruntergeschleudert worden. Wird ohne Nothverband auf der Karre hereingebracht. Unterhalb der Mitte des rechten Unterschenkels blutende Durchstichwunde und deutliche Crepitation. Mässige Beweglichkeit der Bruchstelle im Sinne der Dislocatio ad axin, aber auch in der Richtung der Dislocatio ad peripheriam, besonders nach einwärts. Dislocatio ad latus und ad longitudin. nicht in nennenswerthem Grade.

Röntgenbild: Tibiabruch liegt ungefähr 12 cm über dem Fussgelenk, ist 16 cm hoch, in derselben Höhe Comminutivbruch der Fibula. 14 cm über der Mitte des Tibiabruches liegt die Mitte der zweiten höheren Fibulafractur. Diese, 12 cm hoch, hat einen sehr steilen Verlauf. Ihr oberes Ende liegt 5 cm unter der Spitze des Fibulaköpfchens. Aus der Innenseite der Tibia ist ein 16 cm langes, rautenförmiges Stück herausgebrochen. — Bei der Wundversorgung wurde ein 5 cm langer löser Splitter der Tibia entfernt. Die Bruchenden liessen sich durch Zug und Rotation gut aneinanderlegen. Die Fibula unten in etwa 8 Fragmente zerbrochen. Aseptischer Occlusiv-Contentivverband. Ausserdem hatte Patient einen Bruch der 9. und 10. Rippe rechterseits erlitten, und es bestand ein mässiger Hämothorax. Bei der Entlassung gute Stellung der Knochen bei nur 1 cm Verkürzung.

Epikrise: Complicirte Durchstichspiralfractur beider Knochen des rechten Unterschenkels, Tibia an der Grenze des unteren und mittleren Drittels, Fibula in derselben Höhe comminutiv und ausserdem noch einmal oben in typischer Weise gebrochen in entgegengesetzter Richtung. Der Entstehungsmechanismus muss unentschieden bleiben. Der doppelte Bruch der Fibula ist wahrscheinlich durch zwei verschiedene Gewalteinwirkungen entstanden — Zusammenstoss und Herabschleudern vom Wagen. Der obere Fibula-Bruch gehört

wahrscheinlich als correspondirender Bruch zu dem Tibiabruch. Die Zertrümmerung der Fibula weiter abwärts ist vermuthlich zuletzt entstanden. Dauer der Hospitalbehandlung circa 4 Monate.

Nr. 10. Prot.-Nr. 322. H. C. B. T., Arbeiter, 30 Jahre alt, aufgenommen in das Hafenkrankenhaus am 25. Februar, entlassen am 28. April 1902.

Spiralfractur beider Knochen des linken Unterschenkels.

Wird vom Schutzmann aus Polizeiwache 17 gebracht, hat dort die Nacht wegen Trunkenheit gelegen. Ueber die Entstehung des Beinbruches ist nichts in Erfahrung zu bringen. Hat Schmerzen im linken Unterschenkel und kann mit demselben nicht auftreten. Der linke Fuss steht um die Längsachse des Beines nach aussen gedreht, unterer Abschnitt des Unterschenkels angeschwollen. Tibia zeigt an der Grenze zwischen unterem und mittleren Drittel deutliche Bruchzeichen, Fibula hoch oben druckempfindlich.

Röntgenbild: Tibia unten, Fibula oben gebrochen, Tibiabruch 5½ cm über dem Fussgelenkspalt. Fracturlinie 7½ cm hoch, Abstand der Mitte der Fibulafractur von der Tibia 24 cm, Höhe der Fibulafractur 4 cm. Diese liegt 5 cm unter dem Fibulaköpfchen. Reposition, Schienenverband. 28. März. Fuss etwas nach aussen gedreht, Stellungscorrectur, Gipsverband. Bei der Entlassung Fractur vollkommen consolidirt, steht gut. Keine Verkürzung.

Epikrise: Ueber den Entstehungsmechanismus nichts bekannt, doch sicher Zustandekommen durch indirecte Gewalt. Typischer Spiralbruch beider Knochen und zwar der Tibia unten und der Fibula oben. Sehr gutes Heilungsresultat. Dauer der Hospitalbehandlung circa 2 Monate.

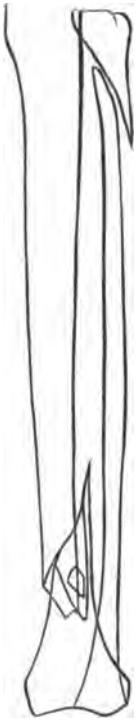

Fig. 12.
Fall Nr. 10 äussere Aufnahme.

Nr. 11. Prot.-Nr. 176. K. R. Th. P. Aufgenommen in das Hafenkrankenhaus am 9. Februar, entlassen den 9. März 1902.

Spiralfractur beider Knochen des rechten Unterschenkels.

Fall bei Glatteis. Röntgenbild: Mitte der Tibiafractur 11 cm über dem Fussgelenkspalt, Höhe der Tibiafractur 6 cm. Fibulafractur 12 cm höher gelegen, 5 cm hoch, liegt 10 cm unter der Spitze des Fibulaköpfchens.

Epikrise: Offenbar Enstehung auf indirectem Wege durch eine torquirende Gewalt. Typischer Bruch, 12 cm Entfernung zwischen beiden Brüchen. Dauer der Hospitalbehandlung 1 Monat.

Nr. 12. Prot.-Nr. 1213. Fritz H. Aufgenommen in das Hafenkrankenhaus am 7. Juli 1902. Entlassen zur medico-mechanischen Nachbehandlung 12. October 1902.

Typische Spiralfractur beider Knochen des linken Unterschenkels.

War in der Betrunkenheit eine steinerne Treppe hinuntergestürzt. Näheres nicht bekannt Roch nach Schnaps, klagte sehr über sein Bein. Keine erhebliche Schwellung des linken Unterschenkels, Fuss nicht rotirt, fällt aber plötzlich bei der Untersuchung von selbst nach aussen. Supramalleolär und am oberen Fibulaende deutliche Crepitation. Nur geringe Verkürzung. Das Röntgenbild bestätigt die vorher bereits gestellte richtige Diagnose der Fracturform. Mitte der Tibiafractur 8 cm über dem Fussgelenk. Höhe des Tibiabruches 7 1/2 cm. 22 cm höher die Fibulafractur, die an sich 4 cm hoch, 4 cm unter dem Tibiafibulargelenk liegt. An der Innenseite der Fibula ein 3 1/2 cm langes Stück ausgesprengt. Fracturspirale von innen unten nach aussen oben aufsteigend, in Rechtsdrehung. Fixation im Schienenverbande. 10. Juni Gipsverband. Bei der Entlassung gute Stellung, ohne Verkürzung.

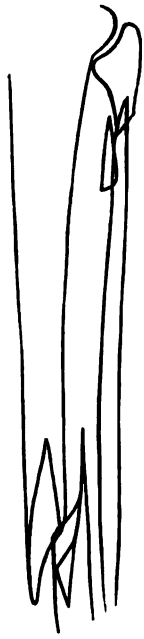

Fig. 13.
Fall Nr. 12 hintere Aufnahme.

Epikrise: Wie in den letzten Fällen, so war auch in diesem Falle auf Grund unserer inzwischen erweiterten Erfahrung schon nach der klinischen Untersuchung, ohne dass die Röntgenplatte consultirt zu werden brauchte, die Diagnose der typischen Spiralfractur beider Knochen des linken Unterschenkels, Tibia unten Fibula oben, gestellt worden. Wie speciell in diesem Falle die Fractur zu Stande gekommen sei, ist aus der Krankengeschichte wegen der bestehenden Trunkenheit des Verletzten nicht zu entnehmen. Ob sie lediglich entstanden ist durch eine Combination der Einwirkung des Körpergewichtes und der durch das Ausgleiten erfolgten Wirkung der Treppenstufen, oder etwa dadurch, dass der gebeugte Unterschenkel unter den zu Fall gekommenen und die Treppe herabgleitenden Rumpf gelangt ist muss dahingestellt bleiben. Eine indirecte Gewalt hat auf jeden Fall hier die Fractur bewirkt, das geht mit Sicherheit aus dem Fehlen einer Beschädigung der Haut hervor.

Die Behandlung im Contentivverbande begegnete keinen Schwierigkeiten. Sehr gutes Resultat. Hospitalbehandlung etwas über drei Monate.

Nr. 13. Prot.-No. 1973. E. K., Schuhmacher 46 Jahre alt, aufgenommen in das Hafenkrankenhaus am 20. October 1902, noch in Behandlung.

Typische Spiralfractur beider Knochen des rechten Unterschenkels.

Ist in angetrunkenem Zustande auf eine Kellertreppe in einer Kneipe fehl getreten und einige Stufen herabgestürzt, hat sich dann nach oben geschleppt und erhielt einen Nothverband. Nach Abnahme des Nothverbandes steht der rechte Fuss etwa um 35 Grad nach aussen rotirt. Von der Mitte des Unterschenkels bis zum Fussgelenk herab Schwellung und Röthung. Dicht über dem inneren Knöchel eine scharfe Spitze unter die Haut vorragend. Im unteren Ende des Unterschenkels deutliche Crepitation und Beweglichkeit, Druckempfindlichkeit im oberen Ende der Fibula.

Röntgenbild: Mitte der Tibiafractur 10 cm über dem Fussgelenkspalt, an sich 9 cm hoch, Fibulafractur 22 cm über der Mitte der Tibiafractur, selbst 3 cm hoch. Innerhalb derselben ein Stück ausgebrochen. Lage der Mitte der Fibulafractur 6 cm unter dem Fibulaköpfchen. Von innen nach aussen aufsteigende Linksspirale. Anfangs: Volkmann'sche Schiene, später, nachdem der Unterschenkel abgeschwollen ist, Gipsverband. Dislocatio ad Latus des oberen Tibiafragmentes beseitigt durch breite circuläre Heftpflasterstreifen, über ein Polster von steriler Gaze gelegt.

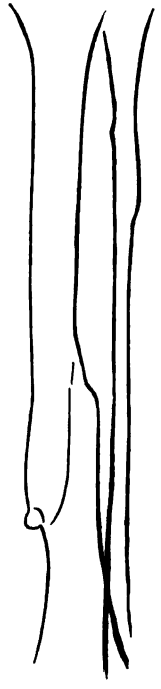

Fig. 14.
Fall Nr. 14 hintere Aufnahme.

Epikrise: Mechanismus der Entstehung: Herabgleiten von einer Kellertreppe in angetrunkenem Zustande. Aufsteigende Linksspirale am rechten Unterschenkel, Tibia- und Fibulafractur 22 cm von einander entfernt. Aussenrotation des Fusses.

Die beiden folgenden Beobachtungen sind alte Fälle von typischer Spiralfractur beider Unterschenkelknochen, den wir als accidentellen Befund erhoben haben.

Nr. 14. Prot.-Nr. 1311. F. G. W. L. H., 41 Jahre alt, Quaiarbeiter. Aufgenommen in das Hafenkrankenhaus am 6. Mai 1901, entlassen 19. April 1901.

Aufgenommen wegen typischer Pronationsfractur der Malleolen des rechten Fusses. Nebenbefund: alter geheilter typischer Spiralbruch beider Knochen des verletzten rechten Unterschenkels. Der verheilte Tibiabruch beginnt 8 cm über dem Fussgelenkspalt, ist 10 cm hoch, der Fibulabruch liegt 14 cm höher und ist selbst 7 cm hoch. Aufsteigende linksspiralige Bruchlinie. Patient hat sich diesen Bruch vor etwa 10 Jahren zugezogen. Näheres über die Entstehung ist in die Krankengeschichte nicht eingetragen.

Epikrise: Nach dem Röntgenbilde handelt es sich zweifellos um einen typischen Bruch, analog den 13 frischen hier mitgetheilten Fällen

Nr. 15. Prot.-Nr. 2796. A. M. P. geb. Z., 43 Jahre alt, Arbeiterin. Aufgenommen in das Hafenkrankenhaus wegen eines anderweitigen Leidens 28. December 1901, entlassen 3. Januar 1902.

Als Nebenbefund wurde ein geheilter typischer Spiralbruch des rechten Unterschenkels festgestellt, den Patient vor 2 Jahren erlitten hatte.

Röntgenbild: Mitte der Tibiafractur 10½ cm über dem Fussgelenk, Fracturlinie 6½ cm hoch. Fibulafractur 15 cm höher, 2½ cm hoch, liegt 5 cm unter der Spitze des Fibulaköpfchens. Linksspiralige aufsteigende Bruchlinie.

Fig. 15.
Fall Nr. 15 hintere Aufnahme.

Epikrise: Ueber die Entstehung des Bruches fehlt in der Krankengeschichte eine nähere Notiz. Es kann aber keinem Zweifel unterliegen, dass der Bruch ebenso wie der vorhergehende Fall zu der Kategorie der typischen Spiralfractur beider Knochen des Unterschenkels gerechnet werden muss.

Allgemeine Bemerkungen.

Charakteristisch an diesen Beobachtungen ist, dass Tibia und Fibula in verschiedener Höhe gebrochen sind, und zwar immer Tibia unten und Fibula oben. Ob die Fractur beider Knochen durch ein und dieselbe drehende Gewalt zu Stande kommt, ist jedoch fraglich. Die Frage, welcher der beiden Knochen zuerst bricht, ist unserer Ansicht nach dahin zu beantworten, dass erst die Tibia bricht, und zwar immer im unteren Drittel oder gegen dasselbe hin, da wo sie nachweislich am dünnsten ist, und erst nachher die Fibula. Dafür spricht, dass es eine isolirte Spiralfractur der Tibia giebt (siehe weiter unten), aber keine isolirte Spiralfractur der Fibula. Es ist uns ein Mal gelungen, eine Fibulafractur künstlich an der Leiche ohne voraufgehende Tibiafractur zu erzeugen, aber die Isolirtheit der Fibulafractur war nur eine scheinbare, denn dem Zustandekommen derselben ging eine Zerreissung der Bänder und der Kapsel des Fussgelenks voraus, eine Verletzung die für den Mechanismus der Entstehung dieser Fractur offenbar gleichwerthig ist mit der voraufgehenden Tibiafractur. Weshalb der Fibulabruch in den oben beschriebenen Fällen immer so viel höher liegt als der Tibiabruch, ist abgesehen von der Art der Gewalteinwirkung vermuthlich abhängig von bestimmten physikalischen Gesetzen, die im Bau des knöchernen Unterschenkels, namentlich der Fibula, begründet sind.

Ein Brechen der Fibula durch eine drehende Gewalt ohne voraufgehende Fractur der Tibia ist nicht denkbar. Erst nachdem die

Tibia gebrochen ist, kann die Drehung des Fusses so weit getrieben werden, dass auch die Fibula brechen kann.

Typisch ist ferner an dieser Spiralfractur, dass es sich immer um eine von innen nach vorn und aussen aufsteigende Bruchlinie handelt, also am rechten Unterschenkel um eine Links-Spirale und am linken Unterschenkel um eine Rechts-Spirale. Es ist anzunehmen, dass diese gesetzmässige Erscheinung sich auch durch gesetzmässige Verhältnisse erklärt. In allen den Fällen, wo die Entstehung der Spiralfractur durch eine combinirte Torsionswirkung vom Rumpf und von den Füssen bedingt ist, und wo es sich um Fallen, Ausgleiten und dergl. handelt, werden die Beine immer mehr oder weniger gespreizt gehalten werden, sodass wohl die durch das Moment des Gleitens auf den Fuss wirkende Kraft, als auch die vom Rumpf, dem Centrum des Körpers, aus durch „Drehschwung" wirkende Gewalt immer auf den inneren Rand des Fusses, mithin in der Richtung der Drehung des Fusses nach aussen wirken wird.

Charakteristisch wie für alle Spiralfracturen ist auch für diese hier beschriebene Form die Dislocatio ad Peripheriam. Dieselbe ergiebt sich ohne Weiteres aus 1) den beiden hier in Frage kommenden Componenten der Muskelcontraction des gebrochenen Gliedes und 2) dem spiraligen Verlauf der Bruchflächen. Sie kann geradezu als pathognomonisch gelten für diese typische Form der Spiralfractur, wo die Dislocatio ad Latus wie die ad Axin kaum eine nennenswerthe Rolle spielt. Eine Dislocatio ad Longitudinem wird wegen des schrägen Verlaufes der Bruchflächen immer in gewissem Grade vorliegen, was auch deutlich aus unseren frischen Beobachtungen hervorgeht. Diese Combination der Dislocatio ad Peripheriam und ad Longitudinem ist es, auf die man bei der Einrichtung in erster Linie Rücksicht zu nehmen hat. Ein einfaches Zurückdrehen des nach aussen rotirten Fusses allein wird aber nicht immer ausreichend sein, weil die langen, scharfen Fragmentspitzen sich leicht in die Weichtheile einbohren. Man wird daher immer zugleich mit der Rückdrehung auch Zug und Gegenzug anwenden müssen, obwohl, wie wir leider bestätigen können, auch dann der Bruchspalt oft noch klaffend bleibt. Jedoch haben wir uns in keinem der subcutanen Fälle veranlasst gesehen, die Fractur blutig frei zu legen, um eine völlige Adaptirung der Fragmente zu erreichen. Nur in dem einen schwereren complicirten Falle (No. 6) haben wir die Hansmann'sche Verschraubung angewendet, mit vorzüglichem Erfolge für die Stellung der Fragmente, allerdings bei einer Hospitalbehandlung von circa einem ganzen Jahre. Diese Erfahrung der langen Behandlung, die wir leider überhaupt bei Anwendung der

Verschraubung bei complicirten Fracturen zu machen Gelegenheit gehabt haben, bildet gegenüber dem entschiedenen Vortheile der guten Stellung eine unvermeidliche Schattenseite.

Die durchschnittliche Behandlungsdauer unserer 13 frischen entlassenen Fälle beträgt 10¼ Wochen, doch waren die meisten Patienten, als sie aus dem Hospital entlassen wurden, noch nicht arbeitsfähig resp. bedurften noch der medico-mechanischen Nachbehandlung. Im Wesentlichen scheint nach unseren Erfahrungen die Prognose der subcutanen Spiralfracturen nicht schlechter zu sein als die der übrigen Unterschenkelfracturen. Die offenbar bestehende Neigung der Spiralfracturen zum Durchstich hat meiner Ansicht nach keine nennenswerthe Verschlechterung der Prognose zur Folge. Wir pflegen die kleine Weichtheilwunde der Durchstichfractur durch Behandlung mit der Atmokausis aseptisch zu machen, und glauben, dass wir auf diese Weise am raschesten und sichersten alle Gefahren ausschliessen.

Unter unseren 15 typischen Spiralfracturen waren 14 Männer und nur eine Frau. Der Grund hierfür liegt in erster Linie darin, dass die Frau, auch in den niederen Ständen, sich mehr im Hause aufhält und zweitens darin, dass offenbar in der Entstehung der Spiralfractur die Trunkenheit eine gewisse Rolle spielt und dass die Männer bei uns in dieser Beziehung den Frauen entschieden überlegen sind.

Die in früheren Arbeiten über Spiralfracturen gemachte Angabe, dass Spiralfracturen nur bei bejahrten Leuten vorkämen, können wir nach unseren Erfahrungen nicht bestätigen. Für diese eben geschilderte Kategorie von typischer Spiralfractur beider Unterschenkelknochen beträgt das Durchschnittsalter der Verletzten 32,7 Jahre.

Frische isolirte Spiralfracturen der Tibia.

Nr. 16. Prot.-Nr. 1048. M. L. D. H. G., Dienstmädchen, 17 Jahre alt. Aufgenommen in das Hafenkrankenhaus am 23. März 1901, entlassen 9. Juni 1901.

Isolirte Spiralfractur der rechten Tibia.

Fiel beim Tanzen plötzlich um und konnte nicht wieder aufstehen. Der rechte Fuss war bei der Aufnahme nach einwärts rotirt. Fractur liegt 18 cm über dem Fussgelenk, Bruchlinie von unten innen nach oben aussen aufsteigend, 3½ cm hoch. Fibula intact. — Schienenverband. Bei der Heilung keine Verkürzung.

Epikrise: Isolirte Tibiaspiralfractur, enstanden offenbar durch den „Drehschwung“ des Rumpfes bei Fixation der Fusssohle auf dem Tanzboden. Näheres nicht bekannt. Dem Verlaufe des Bruchspaltes nach — aufsteigende Linksspirale — zu urtheilen müsste der Schwung des Rumpfes in der Richtung von rechts nach vorwärts

und links erfolgt sein. Dass es hier nur zu einer isolirten Fractur der Tibia gekommen ist, kann entweder dadurch bedingt sein, dass die einwirkende Gewalt mit dem Bruch der Tibia erschöpft war, oder durch eine auf die Jugend des Individuums zurückzuführende Elasticität der Fibula.

Nr. 17. Prot.-Nr. 1814. I. K. J. W., Schulmädchen, 9 Jahre alt, Aufgenommen in das Hafenkrankenhaus 29. Juli, entlassen 25. August 1901.

Spiralfractur der linken Tibia.

Wurde in der Schaukel sitzend von Knaben nach hinten hoch gehoben und dann nach vorn von der Schaukel gestossen. Dabei war sie vorn

Fig. 16.
Fall Nr. 16 hintere Aufnahme.

Fig. 17.
Fall Nr 17 hintere Aufnahme.

Fig. 18.
Fall Nr. 18 hintere Aufnahme.

übergefallen. Sie hatte sofort starke Schmerzen im linken Bein und konnte nicht mehr auftreten. Der ganze linke Unterschenkel geschwollen, besonders im unteren Drittel. Dislocation nicht wahrnehmbar. Druck auf die Grenze von mittlerem und unteren Drittel schmerzhaft, keine Crepitation, aber abnorme Beweglichkeit.

Röntgenbild: Von innen unten nach oben aussen aufsteigender Spiralbruch der Tibia.

Epikrise: Auch in diesem Falle handelt es sich bei der Entstehung höchstwahrscheinlich um eine combinirte Wirkung des Rumpfes und des so auf den Boden auftreffenden Fusses, dass dadurch eine Torsion zu Stande kam. Wiederum jugendliches Individuum.

Nr. 18. Prot.-Nr. 674. W. C. A. Sch., Schiffbauerlehrling, 14 Jahre alt, aufgenommen in das Hafenkrankenhaus 17. April 1902, entlassen 3. Juni 1902.

Spiralfractur der rechten Tibia.

War an der Walze beschäftigt. Der hakenförmige Walzengriff hakte in seine Schürze ein, wurde von der Walze 4 bis 5 Mal herumgerissen. Er gerieth mit dem rechten Fusse in die radiären Eisenstäbe des Walzenrades, dabei brach der rechte Unterschenkel. — Diffuse Schwellung an der Vorderfläche des rechten Unterschenkels im Bereiche der Tibia. An der Grenze des mittleren und unteren Drittels deutliche Crepitation. Keine Dislocation. Keine Verkürzung.

Röntgenbild: 11 cm über dem Fussgelenkspalt liegt eine 10 cm hohe Spiralfractur der Tibia, und zwar handelt es sich um eine Doppelspirale, indem 2 cm über und parallel der unteren eine zweite Spirale liegt. Etwa in der Höhe der Mitte der Tibiafractur bemerkt man, parallel dazu verlaufend, eine $1^1/_2$ cm hohe Spiralfissur der Fibula. Aufsteigende Linksspirale. Schienenverband.

Bei der Entlassung Consolidation in guter Stellung ohne Verkürzung. Fussgelenk noch etwas in seinen Bewegungen beschränkt.

Epikrise: Entstehung durch Torsion des Rumpfes bei plötzlicher Fixation des Fusses. Ausser der Tibiafractur eine Spiralfissur in der Fibula in gleicher Höhe. Vielleicht ist in diesem Falle für die Lage der Fibulafissur in gleicher Höhe mit dem Tibiabruch der Umstand verantwortlich zu machen, dass die drehende Einwirkung auf den Unterschenkel plötzlich und rasch stattfand und so die Zeit fehlte, dass sich die von der Tibia zur Fibula übergehende Drehwirkung bis zum oberen Ende der Fibula erschöpfen konnte.

Fig. 19.
Fall Nr. 19 hintere Aufnahme.

Nr. 19. Knabe Carl B., 4 Jahre alt, ambulant im Hafenkrankenhause behandelt am 20. Mai 1902.

Isolirte Spiralfractur der linken Tibia.

Wurde auf der Strasse von einem anderen Knaben umgestossen. Keine äusserlich sichtbare Dislocation. Wurde im gepolsterten Pappschienenverbande zum Kassenarzte entlassen.

Röntgenbild: Mitte der Fracturlinie 9 cm über dem Fussgelenkspalt, Höhe der Fractur 6 cm. Aufsteigende Rechtsspirale.

Epikrise: Entstehung wahrscheinlich durch „Drehschwung" des Rumpfes bei gleichzeitigem Anstemmen oder Gleiten des Fusses gegen den Boden.

Allgemeine Bemerkungen.

Diese 4 letzten Beobachtungen von isolirtem Spiralbruch der Tibia betreffen sämmtlich jugendliche Individuen von 4, 9, 14 und 17 Jahren. In allen handelte es sich um eine nach aussen aufsteigende Spirale,

also genau um denselben Verlauf der Spirale, wie wir ihn als gesetzmässig bereits bei der ersten Kategorie der Spiralfracturen beider Knochen kennen gelernt haben. Eine der Beobachtungen bot eine Doppelspirale, sowie eine der Tibiabruchlinie gleichgerichtete Spiralfissur der Fibula in gleicher Höhe. Vermuthlich ist für das Zustandekommen dieser isolirten Fractur der Tibia eine wesentlich geringere Gewalt nothwendig, als für die Entstehung einer Fractur beider Knochen. Aber man könnte auch daran denken, dass der isolirte Bruch der Tibia möglicher Weise im Zusammenhange steht mit dem jugendlichen Alter und der dadurch bedingten höheren Elasticität der Fibula, die ein Brechen derselben verhindert. Doch wird wohl den Hauptfactor hierbei die Intensität der einwirkenden Gewalt bilden. Dass diese Bruchform prognostisch günstiger liegt, als die Fractur beider Knochen, hat sie mit allen übrigen Formen der isolirten Tibiafractur gemein und versteht sich von selbst. Diese 4 Fälle isolirter Tibiafractur können meiner Ansicht nach zum Beweise dafür herangezogen werden, dass aller Wahrscheinlichkeit bei den Spiralfracturen beider Knochen die Tibia v o r der Fibula bricht.



Fig. 20.
Fall Nr. 20 hintere Aufnahme.

Fig. 21.
Fall Nr. 20 äussere Aufnahme.

Nr. 20. Prot.-Nr. 1773. I. B. Th. W., Schifferknecht, 16 Jahre alt, aufgenommen in das Hafenkrankenhaus den 25. September 1902, noch in Behandlung.

Isolirte Spiralfractur der rechten Tibia.

Gerieth mit seinem rechten Fusse in die Schlinge einer Trosse, als der Dampfer gerade anzog. Praller Bluterguss in der ganzen unteren Hälfte des rechten Unterschenkels, Fuss nach einwärts rotirt. Dicht über dem äusseren Knöchel handtellergrosse Hautabschürfung, eine thalergrosse Abschürfung an der Innenseite über dem inneren Knöchel. Ueber der unteren Hälfte des rechten Unterschenkels deutliche Crepitation.

Röntgenbild: Tibia isolirt gebrochen in einer von aussen nach innen aufsteigenden Spirale. Höhe der Tibiafractur 14 cm, die Mitte derselben liegt 17 cm über dem Fussgelenkspalt und 12 cm unter dem Kniegelenk. Durch das obere Fragment verläuft eine Längsfissur. Steriler Gazewatteverband und Volkmann'sche Schiene. Am 27. September ausgedehnte Blasenbildung im unteren Drittel des Unterschenkels. 30. September. Ueber dem äusseren Knöchel eine fünfmarkstückgrosse Gangrän der Haut und sehr pralle Schwellung des ganzen Unterschenkels bis zum Knie herauf, bei erneut aufgetretener reichlicher Blasenbildung der Epidermis. Anlegung von 2 Längsincisionen, die bis auf ein derbes, sich nach der Bruchstelle hin ausdehnendes Blutgerinnsel führen. Seitdem Abfall des Fiebers und Abschwellung des Unterschenkels.

Epikrise: Isolirte Spiralfractur der rechten Tibia in aufsteigender Rechtsspirale, entstanden durch Zug einer Trossenschlinge, die den Fuss nach innen drehte und so einen Fracturverlauf herbeiführte, der dem gewöhnlichen Verlaufe entgegengesetzt ist.

Auch dieser Fall dient zur Stütze der Annahme, dass in Fällen von Spiralfractur beider Knochen des Unterschenkels zuerst die Tibia bricht und erst an zweiter Stelle die Fibula.

Frische supramalleoläre Spiralfracturen beider Knochen des Unterschenkels.

Fig. 22. Fall Nr. 21 hintere Aufnahme (nach der Heilung).

Fig. 23. Fall Nr. 21 äussere Aufnahme (nach der Einlieferung).

Fig. 24. Fall Nr. 21 äussere Aufnahme (nach der Heilung).

Nr. 21. Prot.-Nr. 1710. G. A. K., Schiffsreiniger, 35 Jahre alt., aufgenommen in das Hafenkrankenhaus am 12. Juli 1901, entlassen 29. September 1901.

Supramalleoläre Spiralfractur der rechten Tibia und Fibula.

Glitt auf dem Schwimmdock bei „Blohm und Voss" aus, als er den Schlauch zum Waschen des Schiffes anlegen wollte, und brach sich den

rechten Fuss. Abnorme Beweglichkeit und Crepitation 3 Querfinger breit oberhalb des Fussgelenks, Neigung des unteren Unterschenkelabschnittes und Fusses sich winklig nach hinten und nach einwärts zu dislociren.

Röntgenbild: Mitte des Tibiabruches 6½ cm über dem Fussgelenkspalt, 10—11 cm langes, rautenförmiges Stück ausgebrochen, die Fibulafractur liegt etwas tiefer, etwa in ihrer Mitte nur 4 cm über dem Fussgelenkspalt. In der Tibia aufsteigende Linksspirale, dagegen zeigt der Fibulabruch die entgegengesetzte Spirale resp. einen von aussen und unten nach innen und oben verlaufenden Schrägbruch. Erst Schienencontentivverband. Am 24. Juli Extension unter Verwendung der Riedel'schen Schlinge und der Kollaczek'schen Kurbel, darauf Anlegung des Gipsverbandes. 27. August Bruch fest. ½ cm Verkürzung. 6. September Patient steht auf. — Entlassung mit ½ cm Verkürzung, bei guter Stellung des Unterschenkels und Fusses.

Epikrise: Veranlassung zur Entstehung des Bruches: Ausgleiten auf Deck, also combinirte Wirkung der Rumpfschwere resp. eines Seitenschwunges des Rumpfes und des Gleitens des Fusses gegen den Boden. Der Tibiabruch ist sicher eine Spiralfractur. Der Fibulabruch hat nicht dieselbe Verlaufsrichtung wie der Tibiabruch und ist offenbar nicht durch dieselbe Torsion entstanden. Wahrscheinlich handelt es sich um einen Schrägbruch, der sich nach dem Zustandekommen des Spiralbruches der Tibia durch eine zweite Gewalteinwirkung angeschlossen hat.

Fig. 25.
Fall Nr. 22 hintere Aufnahme.

Fig. 26.
Fall Nr. 22 äussere Aufnahme.

Nr. 22. Prot.-Nr. 1884. A. H. W. Sch., Schauermann, 24 Jahre alt, aufgenommen in das Hafenkrankenhaus den 9. August 1901, entlassen den 6. September 1901.

Supramalleoläre Spiralfractur des linken Unterschenkels.

Fiel auf dem Dampfer „Westfalia" 3 m tief in den Raum, und zwar erst auf den linken Fuss auf und dann auf die linke Seite, indem er sich auch die linke Hand verstauchte. Starke Schmerzen im linken Unterschenkel. 2 fingerbreit über dem linken Fussgelenk Crepitation und abnorme Beweglichkeit. Starker Bluterguss mit Schwellung. Reposition unter Anlegung von Bindenzügeln und Extension, Anlegung eines Schienenverbandes. 13. August nochmalige Stellungscorrectur, Holzschienenverband.

Röntgenbild: Spiralbruch im unteren Drittel der linken Tibia mit Aussprengung eines 12 cm langen Fragmentes an der Innenseite. Aufsteigende

Rechtsspirale, Höhe der Tibiafractur 12 cm, ihre Mitte 9 cm über dem Fussgelenkspalt, Fibulabruch nur 5 cm über dem Fussgelenksspalt, ist selbst 6 cm hoch und zeigt Aussprengung eines 2 cm langen, rautenförmigen Stückes. Am 5. September nochmalige Stellungscorrectur des Beines. Anlegung des Gipsverbandes. Bei der Entlassung Bruch fest, gute Stellung ohne Verkürzung. Der linksseitige Colles'sche Bruch in guter Stellung verheilt.

Epikrise: Indirecte Gewalteinwirkung durch Fall aus einer Höhe von 3 Metern auf den linken Fuss. Spiralfractur der Tibia in aufsteigender Rechtsspirale, mit Ausbrechen eines typischen Fragmentes aus der Innenseite, der Fibula in paralleler Spirale, aber etwas tiefer liegend als der Tibiabruch, ebenfalls mit einer Aussprengung. Gutes Resultat.

Fig. 27.
Fall Nr. 23 hintere Aufnahme.

Nr. 23. Prot.-Nr. 2493. C. W. A. B., Kaufmann, 34 Jahre alt, aufgenommen in das Hafenkrankenhaus am 12. November 1901, entlassen am 19. April 1902.

Complicirte Spiralfractur beider Knochen des linken Unterschenkels supramalleolär. Ausserdem linksseitige Luxatio infracoracoidea.

Ist soeben in angetrunkenem Zustande auf nassem Grasboden ausgeglitten, konnte nicht wieder aufstehen. Weiter weiss er nichts anzugeben. Auch den linken Arm hat er sich dabei ausgesetzt. — Oberhalb des linken Malleolus internus eine markstückgrosse Wunde, aus der die Bruchfläche des oberen Tibiafragmentes hervorsieht. In demselben hat sich die Unterhose verhakt. Der Fuss steht etwas nach auswärts verschoben, seine Befestigung am Bein ist sehr gering, er „baumelt" nur.

Röntgenbild: Schräg von innen unten nach oben aussen in Rechtsspirale aufsteigender Bruch beider Knochen, Fibula in derselben Höhe gebrochen, Fracturlinie parallel laufend, aus der Fibula zwei rautenförmige Stücke ausgebrochen. Mitte des Tibiabruches 4 cm über dem Fussgelenkspalt. Höhe des Bruches ca. 3 cm. Die unteren Fragmente beider Knochen sind um die Breite der Tibia nach aussen und zugleich etwa $2^1/_2$ cm nach oben verschoben. Bei der ersten Behandlung Versuch der Reposition ohne Verschraubung. Abkneifen des spitzen Endes des oberen Tibiafragmentes, Entfernung der losen Fragmente. Am 26. November erneute Reposition unter Anwendung der forcirten Extension. Da auch hierdurch keine dauernde Besserung der Stellung erzielt wird, am 2. December Verschraubung nach Hansmann. — Bei der Entlassung war die Fractur fest. Untere Fragmente etwa 1 cm nach aussen verschoben und ebenso viel verkürzt.

Epikrise: Rechtspiralig aufsteigender Bruch beider Knochen des linken Unterschenkels dicht über dem Fussgelenk mit Durchstich. Entstehung ducrh „Drehschwung" des Rumpfes combinirt mit Gleiten

des Fusses nach auswärts. Grosse Neigung zur Verschiebung der Fragmente, sodass 3 Wochen nach der Aufnahme noch die Verschraubung gemacht werden musste.

Allgemeine Bemerkungen.

Diese drei Beobachtungen supramalleolärer Spiralfractur beider Knochen des Unterschenkels sind dadurch ausgezeichnet, dass die Fibula im Gegensatz zu der oben geschilderten „typischen" Spiralfractur beider Knochen, etwa in gleicher Höhe mit der Tibia gebrochen ist. 2 mal (Nr. 19, 20) ist die Fibula in der gleichen Richtung d. h. correspondirend der Tibiafracturlinie gebrochen, einmal aber (18) verläuft der Fibulabruch in entgegengesetzter Richtung. Hier ist wohl anzunehmen, dass nach dem Zustandekommen der Tibiafractur durch Torsion der Fibulaschrägbruch durch eine zweite selbständige Gewalt bewirkt worden ist. Eine directe Folge der gleichen Höhe der Fractur in beiden Knochen ist, dass die Neigung zur Dislocation in diesen Fällen grösser ist, als in den typischen Fällen, wo die Bruchstellen mehr oder weniger weit von einander entfernt liegen. Aus demselben Grunde ist diese Bruchform auch leichter mit Weichtheilverletzung (Durchstich) complicirt, setzt auch, wie es sich leicht erklären lässt der Behandlung grössere Schwierigkeiten entgegen.

Wodurch es zu erklären ist, dass bei dieser Bruchform im Gegensatz zu der typischen Spiralfractur die beiden Knochen in annähernd gleicher Höhe brechen, ist nicht sicher zu sagen und wird wohl erst auf experimentellem Wege festgestellt werden können. Vielleicht ist die Ursache dafür in der Schnelligkeit der Gewalteinwirkung zu suchen. Je rascher die Torsion wirkt, desto eher wird man erwarten können, dass beide Knochen in gleicher Höhe brechen. Bei langsam einwirkender Torsion wird erst die Tibia brechen, und später, nachdem sich die Drehung im unteren Abschnitt der Fibula erschöpft hat, erfolgt ihr Bruch im oberen Ende.

Es kann ja auch sein, dass bei der Entstehung der supramalleolären Spiralfractur ausser dem Momente der Torsion noch andere Momente, wie sie bei der Entstehung der Knöchelbrüche mitwirken, wie z. B. das Umknicken des Fusses, Stauchung des Unterschenkels u. s. w. mit in Frage kommen.

Nr. 24. Prot.-Nr. 2333. van St., holländischer Arbeiter, 44 Jahre alt, aufgenommen in das Hafenkrankenhaus am 19. October, entlassen am 20. December 1901.

Spiralfractur der rechten Fibula, Abbruch des Malleolus int., Spiralfissur der Tibia im unteren Ende.

Ein Baumstamm fiel ihm auf dem „Bagger Nr. 3“ gegen den rechten Unterschenkel. Fiel selbst nicht zu Boden in Folge der Verletzung. Ohne Nothverband im Tragkorbe im Hospitale eingeliefert. Schwellung der Knöchelgegend und der unteren Hälfte des rechten Unterschenkels. Blutunterlaufung in der Gegend des äusseren Knöchels. Der Fuss etwas nach aussen und hinten verschoben, pronirt und um etwa 15 Grad abnorm nach aussen gedreht. 10 cm oberhalb des Malleol. ext. Crepitation. Mall. int. druckempfindlich.

Röntgenbild: Fibula in links aufsteigender Spirale 10 cm über dem Fussgelenkspalt gebrochen, Fractur 3 cm hoch, ausserdem ist der Malleolus int. an seiner Basis quer abgebrochen, und es findet sich eine von der Mitte unten und innen nach oben und aussen verlaufende 5 cm hohe Fissur des spongiösen unteren Tibiaabschnittes. Reposition in Chloroformnarkose und Schienenverband. Entlassen mit $1\frac{1}{2}$ cm Verkürzung bei guter Stellung des Fusses.

Epikrise: Der Fall ist hier mit aufgeführt wegen des zweifellos spiraligen Verlaufes des Bruches der rechten Fibula, 10 cm über dem Fussgelenk, bei gleichzeitigem Abbruch des inneren Knöchels an seiner Basis und dem Bestehen einer dem Fibulabruche correspondirenden Spiralfissur im unteren Ende der Tibia, deren Verlauf ebenfalls auf die Einwirkung einer rotirenden Gewalt hindeutet. Sonst hat dieser Fall grosse Aehnlichkeit mit den Fällen von „Rotationsluxation“ des Fusses nach aussen mit Abbruch des Mall. int. und Bruch der Fibula etwa handbreit über dem Fussgelenk. Wie die Gewalt in diesem Falle eingewirkt hat, lässt sich schwer sagen, um so mehr als der Verletzte nicht zu Fall kam. Aber wahrscheinlich hat die Torsion vom Fusse aus gewirkt. Bezüglich der Reihenfolge der Entstehung der 3 hier gefundenen Knochenverletzungen muss man wohl annehmen, dass erst der Tibiasprung, dann der Abbruch des Malleolus int. und zuletzt die Fibulafractur entstanden ist. Der Sprung im unteren Tibiaende muss nothwendig dem Abbruch des Mall. int. und wiederum dieser Abbruch des Mall. int. dem Fibulabruch vorausgegangen sein.

Nr. 25. Prot.-Nr. 1975. L. R., Arbeiter, 29 Jahre alt, aufgenommen in das Hafenkrankenhaus am 25. October 1902, noch in Behandlung.

Spiralfractur der rechten Fibula mit Abriss des inneren Knöchels.

Patient ging, auf dem Rücken ein Fass tragend, in einem niedrigen Gange. Er stiess mit dem Fass gegen einen Balken; dadurch fiel er nach links und hinten über. Spürte sofort heftigen Schmerz im rechten Beine und konnte nicht mehr auftreten. Bei der Hospitalaufnahme starke Rotation des Fusses nach aussen, deutliche Fracturzeichen, keine Hautabschürfungen.

Röntgenbild: Bruch des inneren Knöchels an seiner Basis, Bruch der Fibula in aufsteigender doppelter Linksspirale, 11 cm über dem Fussgelenkspalt beginnend und sich in einer Länge von 10 cm nach aufwärts

erstreckend. Aussprengung mehrerer Stücke. Reduction unter Anwendung von Zug, Gegenzug und Rotation nach innen. Anfangs Schienenverband, später Gipsverband. Keine Verkürzung.

Epikrise: Entstehungsmechanismus in diesem Falle recht deutlich. Der schwer beladene Rumpf fiel nach links und hinten — Drehschwung von rechts nach vorn und links. Dementsprechend Spiralfractur des rechten Unterschenkels in aufsteigender Linksspirale (Abbruch des Mall. int. und Doppelspirale der Fibula).

Die Entstehuug der Doppelspirale, wie wir sie auch in einem Falle von isolirten Tibiabruch beobachtet haben, wird ihre Ursache wahrscheinlich in Besonderheiten der einwirkenden Torsion haben, die wir bisher nicht kennen.

Nr. 26. Künstlich an der Leiche erzeugte Spiralfractur der Fibula.

Torsion des Fusses nach aussen vermittelst eines 50 cm langen Holzstabes, der durch einen Gipsverband in der Längsrichtung des Fusses mit diesem am Tage vorher verbunden worden war. Die Drehung erfolgte mit einem kräftigen Ruck. Zunächst erfolgte eine Zerreissung der Kapsel und Bänder des Fussgelenks. Als der Fuss etwa 30 Grad unter die Horizontale rotirt stand, hatte der Unterschenkel weder eine Rotation, noch eine Fractur erlitten. Bei einem weiteren Ruck erfolgte dann hoch oben die Fractur der Fibula in nach aussen aufsteigender Spirale, als der Fuss um 120 Grad unter die Horizontale rotirt worden war.



Fig. 28.
Fall Nr. 26 hintere Aufnahme.

Epikrise: Statt der sonst der Spiralfractur der Fibula voraufgehenden Fractur der Tibia, sei es im Malleolus, sei es im unteren Schaftende, erfolgte hier eine Zerreissung des Fussgelenks, vermuthlich, weil der den Drehhebel fixirends Gipsverband nur den Fuss bis zu den Malleolen umfasste.

Bei dem Entstehungsmechanismus der Spiralfractur im Leben, wo die Rumpfschwere mit in Kraft tritt, wird der Fuss in der Regel in seiner Talusrolle durch die Malleolengabel so fixirt sein, dass eher die Tibia in ihrem unteren Ende bricht, als dass das Fussgelenk beschädigt wird. Allerdings bildet der Abriss des inneren Knöchels, wie er in den beiden vorigen Beobachtungen vorliegt, offenbar den Uebergang zu dieser an der Leiche erzeugten Ruptur von Kapsel und Ligamenten des Fussgelenks.

Schlussbemerkungen.

Nach unseren Erfahrungen kann kein Zweifel bestehen, dass die Spiralfracturen und insbesondere die Spiralfracturen des Unterschenkels wesentlich häufiger sind, als man bisher angenommen hat. Allerdings scheint es bei der Frequenz dieser speciellen Form der Unterschenkelfracturen auf die Qualität des Verletzungsmateriales oder besser gesagt des Beobachtungsmateriales mit anzukommen. Wenn wir unter 162 Unterschenkelfracturen 25 Spiralfracturen beobachteten und Reinhardt[1]), der kürzlich dies Thema literarisch behandelt hat, unter 33 Unterschenkelfracturen, die auf der König'schen Klinik zur Beobachtung gelangten, keine einzige Spiralfractur gesehen hat, so muss dies von der Verschiedenheit des Materiales abhängen. Vielleicht dient zur Erklärung, dass das Hafenkrankenhaus ausser frisch verletzten Seeleuten, Schauerleuten und Hafenarbeitern auch alle diejenigen Verletzten aufzunehmen die Bestimmung hat, deren Unterbringung im öffentlichen Interesse geboten erscheint. Unter dieser letzteren Kategorie befindet sich immer eine Anzahl, die in angetrunkenem Zustande eingeliefert wird; und wie wir in den Einzelbeobachtungen gesehen haben, spielt dieser Zustand bei der Aetiologie der Spiralfractur des Unterschenkels offenbar eine gewisse Rolle. Wie dieser ursächliche Zusammenhang zwischen Angetrunkenheit und Spiralfractur des Unterschenkels zu Stande kommt, scheint nicht schwer zu beweisen. Zunächst kann man wohl sagen, fallen Betrunkene leichter, sodann wird der Schwung des Rumpfes bei einem fallenden Betrunkenen ein viel mächtigerer sein als bei einem Nüchternen. Dieser wird immer dem Falle entgegen zu wirken und sich aufrecht zu erhalten versuchen, während der Betrunkene dem Gesetze der Gravitation je mehr desto weniger Widerstand entgegensetzt. Es tritt also bei dem Betrunkenen ein viel ausgiebigerer Schwung, Ausschlag, oder wie man es nennen will, des Rumpfes ein, als bei dem Nichtbetrunkenen. Und wie am Rumpfe, so wird es auch an den Beinen gehen. Auch das Ausgleiten der Füsse wird ein viel „hemmungsloseres" sein und in Folge dessen die Torsionswirkung vielleicht eine intensivere.

Zum Schlusse möchte ich noch kurz auf die Diagnose der Spiralfracturen des Unterschenkels eingehen.

Dieselbe macht ja jetzt dem, der mit Röntgenstrahlen arbeitet, nicht viel Kopfzerbrechen mehr. Aber doch wird es jedem denkenden Chirurgen von Interesse sein, zunächst ohne die Hilfe Röntgen's

1) König, Lehrbuch der speciellen Chirurgie. Berlin, Hirschwald. 1900 Bd. 3. S. 682 ff.

eine Spiralfractur zu erkennen. Eine spätere Bestätigung der Diagnose durch die Radioskopie ist dann um so angenehmer.

Von allen den oben berührten 4 Kategorien der Spiralfractur des Unterschenkels ist diagnostisch am wenigsten schwierig wohl die mit Abbruch des Malleolus internus vergesellschafteten Fibulafractur, die in ihrer Entstehung und in ihrem Bilde der „Rotationsluxation" des Fusses sehr nahe steht. Auch die supramalleoläre Spiralfractur wird der Diagnose relativ geringe Schwierigkeiten bereiten. Wenn ich die Anhaltspunkte hier anführen sollte, die für die Diagnose der Spiralfractur des Unterschenkels hauptsächlich in Frage kommen, so wären es folgende:

1. Eine indirecte torquirende Gewalt, sei es nun vom Fusse aus, was allein offenbar nur selten vorkommt, sei es in combinirter Weise durch „Drehschwung" des Rumpfes bei gleichzeitiger Hemmung des durch das Gegenstemmen gegen den Boden resp. durch Gleiten desselben über den Fussboden, eine Treppe hinab u. s. w. Gelegentlich scheint auch noch eine Rumpfbelastung in Frage zu kommen.

2. Das Geschlecht. Männer sind überwiegend an der Verletzung betheiligt, obwohl auch unter unseren 25 Fällen 2 weibliche Individuen sind. Eine von ihnen trug ihre Verletzung auf dem Tanzboden davon.

3. Die Berücksichtigung der Trunkenheit, die offenbar eine gewisse prädisponirende Rolle spielt.

4. Die Aussenrotation des Fusses, die geradezu als pathognomonisch für die Verletzung betrachtet werden kann.

5. Das Fehlen der Dislocatio ad Axin, bei eventuell vorhandenen geringen Graden von Dislocatio ad latus und ad longitudinem.

6. Die charakteristische Entfernung der Fracturstelle der Tibia und Fibula von einander. Wo der Druckschmerz oben an der Fibula fehlt, wird man an eine isolirte Spiralfractur denken, namentlich wenn es sich um ein jugendliches Individuum handelt.

Differentiell diagnostisch werden für den einzelnen Fall immer nur die übrigen Kategorien von Spiralfractur des Unterschenkels in Frage kommen, zumal ihnen allen die indirecte Gewalt der Torsion eigenthümlich ist.

Was die Behandlung der Spiralfracturen des Unterschenkels betrifft, so möchte ich glauben, dass wir in der Reposition und Retention noch erhebliche Fortschritte zu machen im Stande sind. Auf die Dislocatio ad peripheriam wird man immer am besten einwirken können, wenn man die Rückdrehung unter gleichzeitiger Anwendung von Zug und Gegenzug ausführt. Für die Beseitigung der Dislocatio ad latus, des oft sich sehr lästig machenden „Klaffens" der Bruchspalte wird

man immer auf eine örtliche Einwirkung auf die Bruchstelle angewiesen sein, sei dies nun eine Maassnahme aus dem Gebiete der Extension oder ein Druck, der in geeigneter Weise das abstehende Fragment beeinflusst. Mir hat wie bei manchen anderen Fracturen, wo es auf ein Zusammenhalten von klaffenden Fragmenten, namentlich bei Längsfracturen, T-fractur an Processus cubitalis und Femurcondylen ankommt, so auch bei den Spiralfracturen der Tibia ein Umlegen geeigneter event. unterpolsterter breiter circulärer Heftpflasterstreifen wiederholt gute Dienste gethan.

Nachdem wir uns in den letzten beiden vergangenen Jahren so vielfältig und eingehend mit der Frage der Spiralfracturen zu beschäftigen Gelegenheit gehabt hatten, war uns ein Einblick in die bisherige Literatur dieses Themas besonders interessant. Paul Bruns[1]) in seiner „Lehre von den Knochenbrüchen" erkennt den Spiralbruch als selbständige Bruchform an und hält ihn auch nicht für selten.

Er hatte in seiner Sammlung damals bereits 9 reine Fälle dieser Bruchform vereinigt und fand durch eigene Leichenversuche die grundlegenden Untersuchungen von Koch und Filehne bestätigt. Die typische hier von uns beschriebene Form der Spiralfractur beider Knochen des Unterschenkels wird von ihm nicht erwähnt.

Die Arbeit von Kröll „Ueber Spiralfracturen"[2]), wohl bis dahin die vollständigste Arbeit, die überhaupt über dies Thema erschienen war, sowohl in historischer Beziehung als auch mit Rücksicht auf den damaligen Stand der Frage, nimmt für die einfachen Spiralfracturen, zufolge seiner Schilderung (S. 50—51), einen unseren Erfahrungen gegenüber höchst ungünstigen prognostischen Standpunct ein. Unsere typische Spiralfractur beider Unterschenkelknochen findet sich ebenfalls in seiner Arbeit nicht erwähnt.

Eine ganz vorzügliche Arbeit ist schliesslich, und zwar schon zur Zeit des Beginnes unserer eigenen Beobachtungen der Fracturen mit Hilfe der Röntgenstrahlen erschienen, ohne dass sie mir, wie ich zu meinem aufrichtigen Bedauern sagen muss, eher als heute zu Gesichte gekommen ist, die von H. Zuppinger aus der Krönlein-schen Klinik.[3]) Ich gestehe, dass ich selten mit solchem Interesse

1) Paul Bruns, Die Lehre von den Knochenbrüchen. Deutsche Chirurgie. Lief. 27. Stuttgart, Ferd. Enke. 1886. S. 97—101.

2) Kröll, Ueber Spiralfracturen. Diese Zeitschrift. Bd. 28. 1888. S. 1—60.

3) Ueber Torsionsfracturen, speciell des Unterschenkels, v. H. Zuppinger, Vorstand des Röntgeninstitutes des Züricher Cantonspitales; Bruns, Beitr. z. klin. Chirurgie. Bd. 27. 1900.

eine Arbeit gelesen habe, wie diese, weil mir durch die in derselben enthaltenen physikalischen Auseinandersetzungen vieles klar und verständlich geworden ist, worüber ich selbst so vielfach nachgedacht hatte. Wenn ich im Beginn dieser Arbeit sagen musste, und zwar ohne diese gediegene Arbeit von Zuppinger zu kennen, dass wir meiner Ansicht noch ganz im Beginn unserer Kenntnisse über das Wesen der Spiralfracturen ständen, so muss ich jetzt nach der Lectüre dieser Arbeit ohne Weiteres gestehen, dass in den Zuppingerschen Ausführungen bereits eine solche wesentliche Förderung für das Verständniss der Entstehung der verschiedenen Formen der Spiralfracturen des Unterschenkels vorliegt, wie ich es bei der eigenen Beschäftigung mit dieser Frage, allerdings mehr vom klinischen Standpunkte aus, wohl für wünschenswerth gehalten, aber doch kaum zu hoffen gewagt hätte. Nach den grundlegenden Arbeiten von Koch und Filehne über die Spiralfracturen und nach der Fortsetzung der von diesen Forschern inaugurirten Untersuchungen durch Messerer und Bruns, sowie nach der vorzüglichen Arbeit von Kröll bildet diese ausgezeichnete Arbeit von Zuppinger wiederum einen Markstein in der Geschichte der Frage der Spiralfracturen. Es ist mit Bestimmtheit zu hoffen, dass die nächsten Jahre werthvolle Bereicherungen über diese interessante Frage bringen werden, wenn die klinischen Beobachtungen von Spiralfracturen an der Hand und unter Berücksichtigung der Zuppinger'schen physikalischen Anregungen und Aufklärungen analysirt und verwerthet werden. Wenn ich jetzt nach Kenntniss der Zuppinger'schen Arbeit noch einmal unser Material überblicke, so scheint dasselbe mit den Ausführungen derselben durchaus im Einklange zu stehen, zunächst insofern, als die Spirale mit Ausnahme eines Falles, wo eine nach innen rotierende Gewalt auf den Fuss gewirkt hatte, sonst immer von innen unten nach vorn und aussen aufsteigt, und als die „Verbindungsfissur" des Spiralbruches in der Regel nach hinten zu gelegen ist. Auch wir haben bei jugendlichen Individuen die isolirte Spiralfractur der Tibia beobachtet, während 15 unserer Fälle verbunden sind mit einer Fractur der Fibula hoch oben. Unsere Beobachtung, dass durch eine einwärts rotirende Gewalt, die auf den Vorderfuss wirkte, eine nach innen aufsteigende Spiralfractur der Tibia bewirkt wurde (No. 20) stimmt freilich nicht mit den Sätzen Zuppingers (No. 7). Aber wahrscheinlich sind mit denselben noch nicht alle Möglichkeiten erschöpft. Die Variationen der Gewalten und Kräfte, die bei der Entstehung von Torsionsfracturen eine Rolle spielen, sind offenbar sehr zahlreich.

Dass in einigen unserer Fälle die Fractur des oberen Fibulaendes

nicht in der der Tibiafractur correspondirenden Verlaufsrichtung liegt, erscheint ohne Weiteres verständlich, wenn man mit Zuppinger diese hoch oben entstehende Fibulafractur als die Fortsetzung der „Tibiaschlussfractur" auffasst. Auch für die Entstehung der supramalleolären Spiralfracturen mit der Fibulafractur in gleicher Höhe hat Zuppinger einleuchtende Erklärungen gegeben, ebenso wie für Entstehung der Fibulafractur im unteren Ende in aufsteigender Spirale in Folge von Einwirkung einer rotirenden Gewalt auf die äussere Fersenseite. Natürlich wird es immer nur in besonders klar liegenden Ausnahmefällen gelingen, den Mechanismus der Entstehung in unseren Hospitalfällen genau entsprechend der theoretischen Hypothese festzustellen.

Wenn wir z. B. unsere beiden Beobachtungen von Spiralfractur der Fibula mit Abbruch des inneren Knöchels (No. 24 u. 25) auf Grund der Postulate von Zuppinger betrachten. so müssten beide durch eine Aussenrotation des Fusses in Folge einer Gewalteinwirkung auf die äussere Seite der Ferse entstanden sein.

Eine solche rotirende Gewalteinwirkung an dieser Stelle des Fusses lässt sich nun schlechterdings in No. 24 nicht erkennen, wo ein Baumstamm gegen den Unterschenkel fiel, Pat. selbst aber nicht zu Falle kam, wie ausdrücklich angegeben wird.

Dagegen in No. 25, wo der Verletzte ein Fass auf dem Rücken durch einen niedrigen Gang trug, dann oben anstiess und nach links und hinten über fiel, kann man sich den von Zuppinger aufgestellten Mechanismus recht gut construiren. Wenn der Mann gerade als er oben anstiess, den rechten Fuss in Auswärtsstellung vorgesetzt hatte, so konnte beim Hintenüberfallen des Rumpfes durch ein Vorwärtsgleiten des rechten Fusses recht gut eine Gewalteinwirkung auf die äussere Seite der Ferse im Sinne einer Aussenrotation des Fusses zu Stande kommen.

Drei Fälle von supramalleolärer Spiralfractur sind ebenfalls nicht so ohne Weiteres in dem Schema Zuppinger's unterzubringen.

Ferner kam mir noch eine Arbeit aus der neuesten Zeit zu Gesicht, auf die ich durch den Hildebrand'schen Jahresbericht aufmerksam wurde, eine Dissertation aus der Schede'schen Klinik in Bonn, von J. G. Mönckeberg[1]), der nach Röntgenaufnahmen im Ganzen 52 Fälle von Unterschenkelfracturen genau beschrieben und die Güte gehabt hat, mir seine Arbeit zuzusenden. Er ist durch Reinhardt's Arbeit aus der König'schen Klinik zu seiner Publication mit veranlasst worden

1) Ueber Unterschenkelbrüche auf Grund von Röntgenaufnahmen aus der Schede'schen Klinik von J. G. Mönckeberg.

und hat seinen Beobachtungen dieselbe Eintheilung zu Grunde gelegt. Auch er erwähnt, ebenso wie Reinhardt, keine Spiralfracturen unter seinen Beobachtungen. Jedoch möchte ich wohl, wenn auch nur auf Grund oberflächlicher Betrachtung, glauben, dass doch einige Spiralfracturen unter diesem Material verborgen seien und dass sie nur eine andere Deutung gefunden haben. Die Figuren 29, 33 und 37 dürften meiner Meinung nach sowohl der Skizze, wie dem Mechanismus der Entstehung entsprechend als Spiralfracturen aufzufassen sein. Doch gestehe ich, dass, da ich die Arbeit erst im letzten Augenblick lesen konnte, mir die Zeit zu einer eingehenderen Prüfung fehlte. Jedenfalls ist die typische Form der Spiralfractur beider Unterschenkelknochen, wie wir sie oben geschildert haben — Bruch der Tibia unten und der Fibula oben — nicht unter den 52 Beobachtungen der Schede'schen Klinik enthalten, ob wirklich nicht oder ob nur, weil die benutzten Platten vielleicht zu klein gewesen sind, möchte ich dahin gestellt sein lassen.

Wie ich oben schon andeutete, so hat Helferich[1]) bereits in der vorletzten Auflage seines „Atlas und Grundriss" zwei Beispiele unserer typischen Spiralfractur beider Knochen des Unterschenkels abgebildet: 1. eine frische, Fig. 131 und 2. eine geheilte, Tab. 64 Fig. 2.

1) Helferich, Atlas und Grundriss der traumatischen Fracturen und Luxationen. München, Lehmann. 1898.

XXIII.

Ueber die Luxation des Os lunatum carpi.

Von

L. Freiherr von Lesser in Leipzig.

(Mit 4 Abbildungen.)

Beim Versuche von der Pradidali-Hütte über den Passo di Ball auf einem steilen Schneefelde nach San Martino di Castrozza hinabzusteigen, stürzte der geistliche Rath B. ab (vgl. das Linzer Volksblatt vom 20. September 1900), und trug neben einem doppelseitigen Malleolarbruche am rechten Unterschenkel mit Splitterung des unteren Fibulaendes, einen Bruch des inneren Knöchels am linken Fusse, ferner einen Bruch der 5. linken Rippe am Rücken, Abschürfungen nebst einer unterminirten Sprengwunde der Haut am rechten Ellbogen, sowie Abschürfungen am linken Ellbogen und am behaarten Kopfe davon. — Am linken Handgelenk erschienen die carpalen Epiphysen von radius und ulna auf die Dorsalseite des carpus hin verschoben. Auf der Volarseite des linken Handgelenks fühlte man eine knöcherne Prominenz. — Beim Hinabsteigen auf dem Schneefelde hatte sich der Verunglückte mit der linken Hand auf seinen Eispickel gestützt. — Abrutschend, fiel der Rath B., den linken Arm nach hinten haltend, derart auf den Schnee, dass der Eispickel mit der Spitze und mit der einen Seite seiner eisernen Hacke sich in den Schnee einbohrte. Durch die auf dem Pickel ruhende linke Hand wurde die Wucht des Körpergewichtes des grossen, stämmigen Mannes derart auf den Pickel übertragen, dass der hölzerne Stiel des Eispickels an der Stelle abbrach, wo der hohle Theil der eisernen Hacke auf den Stiel aufgesetzt war. — Beim Versuche der Bewegungen, besonders der Streckung der Finger an der linken Hand, empfand der Verunglückte Schmerzen im Bereiche des Handgelenks, im Verlaufe des N. medianus und ein Kribbeln in den Fingerspitzen. — Durch starken Zug an der Hand und bei gleichzeitigem volarem Druck auf den Carpus gelang es leicht, die Verschiebung zwischen Carpus und Vorderarmknochen zu beseitigen.

Zunächst wurde die Hand auf einer Pappschiene gelagert und später, ebenso wie die Verletzungen an den Fussgelenken, in einen Gipsverband eingeschlossen. — Der am 5. September 1900 Verunglückte konnte erst am 20. September 1900 in seine Heimath befördert werden. Ein ausführlicher Bericht über den weiteren Heilungsverlauf findet sich in der Dissertation von Felix Bialy (Ueber die Luxation des os lunatum. Inaug.-Dissert. Leipzig 1902). — Aus diesem Berichte heben wir eine Zuschrift von Dr.

Carl Urban, dirig. Arzt des städtischen Krankenhauses in Linz, vom 12. Februar 1901 hervor: „Seine Beine machen besondere Fortschritte; nur die linke Hand lässt noch Manches zu wünschen übrig. Bei der Durchleuchtung mit Röntgenstrahlen zeigt sich an der linken Hand, bei seitlicher Durchleuchtung, eine volare Subluxation aller Handwurzelknochen sammt der Hand. Diese war etwas ulnar flectirt, volar- und dorsalwärts mässig gut beweglich, weniger radialwärts. Die früher vorhandene theilweise Lähmung des n. medianus, offenbar Drucklähmung, ist auf entsprechende elektrische Behandlung geschwunden. Der Händedruck ist links zwar noch beträchtlich schwächer als rechts, doch schon merklich gegen früher gebessert. Die Finger sind normal beweglich."

Fig. 1.

Am 25. März 1901 berichtet der Rath B. selbst über eine erneute Durchleuchtung seiner verletzten Glieder in Wien, wobei auch das hier abgebildete Photogramm des Handgelenks (Fig. 1) aufgenommen wurde. — Auch hierbei wurde eine Verschiebung der linken Handwurzel volarwärts festgestellt. —

Das mir eingesandte Röntgenbild liess keinen Zweifel darüber übrig, dass der Rath B. — bei dem Absturz am 5. September 1900 — eine Luxatio ossis lunati des linken Carpus auf die Volarseite des letzteren erlitten hatte. Hierbei hatte das Os lunatum eine Drehung im Raume um 90° erfahren, so dass seine concave, mit dem os capitatum sonst articulirende Gelenkfläche gegen die Haut, seine convexe Fläche gegen den Carpus gerichtet war.

Auf Grund obiger Diagnose wurde am 8. März 1902, unter Localanästhesie, das Mondbein entfernt. Es steckte zwischen radius und ulna und war durch Narbengewebe so fest, besonders mit der Ulna verwachsen, dass seine Entfernung ziemlich viel Mühe machte

Weiter heisst es in obigem Bericht des Herrn Dr. Urban vom 23. März 1902: „Ein günstiger Erfolg der Operation zeigt sich jetzt schon, indem die Flexion des Zeigefingers und des Daumens, die immer merklich gehemmt waren, jetzt vollkommen möglich sind. Das Taubsein im Gebiete des Medianus, welches trotz Faradisation und Massage immer noch bestand,

ist gänzlich verschwunden, die Flexion im radio-carpalen Gelenke wesentlich gebessert, ebenso die Handwurzel in toto mehr dorsal gerichtet."

Herr Dr. C. Urban beabsichtigt, den Operationsverlauf sowie die weiteren Fortschritte der Nachbehandlung nebst den vor und nach der Operation aufgenommenen Röntgenbildern in einem Fachjournal ausführlicher zu veröffentlichen.

Am 4. September 1902 sah ich den Rath B. in San Martino wieder. Die Beweglichkeit der linken Hand war wesentlich ausgiebiger geworden; die Hautnarbe längs der Volarseite des Carpus etwas prominent, aber weich. Die Fussgelenke konnte ich nicht untersuchen; doch kehrte der Rath B. eben von der Besteigung der 2741 m hohen Rosetta-Spitze zurück, ohne dass ihn die Besteigung ermüdet hätte. —

Ueber gewaltsame Verlagerungen von Carpalknochen und im Besonderen des Os lunatum liegt eine sorgfältige Zusammenstellung von Fällen aus der Literatur von Eigenbrodt vor (Beiträge zur Chirurgie von Bruns, 1901, Band XXX, Heft 3), denen E. vier von ihm selbst beobachtete Fälle anreiht und durch entsprechende Röntgenbilder illustrirt.

Einen weiteren Fall von Kaufmann und zwei Fälle von Bär von volarer Luxation bezw. Subluxation des os lunatum hat Höfliger im Correspondenzblatt für Schweizer Aerzte 1901, Nr. 10 und Nr. 11, beschrieben. In allen Fällen handelt es sich um volare Luxationen des os lunatum, mit Ausnahme eines unsicheren Falles von Erichsen (Pract. Handbuch der Chirurgie. Uebersetzt von Thamhayn, 1864, Band I), wo von einer dorsalen Luxation des os lunatum die Rede ist. — Zu den Subluxationen des os lunatum gehören mit grösster Wahrscheinlichkeit auch zwei von mir beobachtete frische Fälle, welche von Bialy in dessen Dissertation (l. c.) als Fall 2 und Fall 3 ausführlicher beschrieben worden sind.

Ueber den Mechanismus der Verlagerung des os lunatum, bei dessen Luxation an die volare Seite des Carpus, sind mehrere Theorieen aufgestellt worden. —

Albertin (Referat von L. Guinard im Lyon méd. 1894, p. 512), welcher besonders schwere Fälle mit Sprengung der Haut über der Volarseite des carpus klinisch beobachtet hat, nimmt an, dass bei forcirter Dorsalflexion im Handgelenk das os lunatum einen Druck und Gegendruck zwischen radius einerseits und os capitatum und os hamatum andererseits erfährt; während gleichzeitig die an das os lunatum angrenzenden Gelenkfacetten des os naviculare und des os triquetrum durch ihre zu einander geneigte Richtung dazu beitragen, das os lunatum, „wie einen Kirschkern zwischen den Fingern", aus dem carpus herauszudrängen.

Berger (Bull. et mém. de la soc. de Chir. 1897. Band 23, p. 763 und ibidem 1899 Band 25), hat gegenüber obiger Kirschkerntheorie von Albertin eine Zugtheorie aufgestellt. Bei forcirter Dorsalflexion der Hand soll, durch die Spannung der an der Volarseite des carpus angeordneten Ligamente, die volare Spitze des os lunatum direct herausgezerrt werden.

Nach Potel (Presse médicale 1899 Nr. 5), dessen Anschauungen auch Höfliger (l. c. p. 343) genauer wiedergiebt, soll eine Luxation des os lunatum durch Fall auf die Hand oder durch einen heftigen Schlag auf

die Hand bei fixirtem Vorderarm, oder umgekehrt, durch einen Schlag auf den Ellbogen bei fixirter Hand, zu Stande kommen. Die Gewalt des Schlages oder des Stosses soll durch den dritten Metacarpus und das os capitatum auf das os lunatum wirken. Bei forcirter Hyperextension (Dorsalflexion) im Handgelenk soll das schon für gewöhnlich volar prominirende os lunatum die starken Bandmassen an der Volarseite des carpus sprengen, und aus seiner Verbindung mit radius und os capitatum unter die Beugesehnen der Finger herausgepresst werden. — Also wiederum eine Drucktheorie. —

— In dem volar concaven, carpalen Gewölbe, zwischen dem os naviculare und den ossa multangula einerseits, und dem os hamatum und dem os triquetrum andererseits, bildet das os capitatum den von der Dorsalseite nach der Volarseite in seinem Breitendurchmesser sich verjüngenden Schlussstein. An seinem Kopfe ist das os lunatum eingelenkt. Die dorsale, gleichsam zugeschärfte Spitze des Halbmondes des lunatum wird seitlich von den dachförmig dorsalwärts sich nähernden Gelenkflächen des naviculare und des triquetrum begrenzt, während die dickere und breitere, massigere, volare Spitze frei unter der Hohlhandseite des Carpalgewölbes herausragt (cf. auch Bialy l. c. p. 22.). — So sagt auch Henke (Handbuch d. Anat. und der Mechanik der Gelenke, 1863 p. 170—180): Der Abstand der Ränder beider Gelenkflächen des Mondbeines ist auf der Hohlhandseite beträchtlich grösser, als am Rücken.

Wesentlich ist ferner die Anordnung der Ligamente, besonders an der Volarseite des carpus. — Innerhalb des Radiocarpalgelenkes, das man als schalenförmig resp. als ellipsoid bezeichnen kann (Krause, Handbuch d. Anat. des Menschen, 1899 p. 88. — Hermann Meyer: Die Statik und Mechanik des menschlichen Knochengerüstes, 1873 p. 167 — spricht von einem „eiförmigen Ginglymus"), sind die Bandstreifen schlaff, namentlich an der Verbindung des naviculare mit dem lunatum, so dass sie kleinere Verschiebungen der Knochen gegen einander gestatten. An der Volarseite zeigen die Bandmassen indessen eine grössere Dicke und spannen sich bei starker Dorsalflexion straff an. (Henke l. c. p. 170).

Vom Kopfe des os capitatum strahlt an der Volarseite des Handgelenkes das sehr feste lig. carpi radiatum fächerartig aus. Ein derber Streifen überzieht die Volarfläche des os hamatum und die Innenfläche seines Hakens. Cubitalwärts breitet sich das lig. radiatum in der Richtung gegen die Vorderarmepiphysen aus; und zwar hauptsächlich in Form von drei stärkeren Streifen. Ein dreieckiger derber Streifen inserirt sich mit seiner Basis längs des volaren Randes der carpalen Ulnaepiphyse bez. längs des faserknorpeligen Discus articularis — cartilago triquetra — über das Radio- ulnar-Gelenk hinweg, und auf einen Theil der volaren Kante der carpalen Radiusepiphyse. — Ein zweiter Streifen verläuft vom os capitatum direct nach dem übrigen Theil der volaren Kante der carpalen Radiusepiphyse, etwa in seiner Mitte mit der volaren Spitze des os lunatum verwachsen, wie der vorher beschriebene dreieckige Faserzug. — Drittens erstreckt sich ein dünner Streifen vom Kopf des os capitatum zum proc. styloideus radii.

Zwischen diesen fächerförmig verlaufenden Streifen befinden sich Lücken und denselben entsprechende schwächere Stellen der Gelenkkapsel, nach Poirier (Traité d'Anatomie humaine, Tome I, Paris 1901), selbst Ausbuchtungen (?) der Gelenkkapsel (cf. Bialy, l. c. p. 23).

So wichtig es war, über die Form und die Beschaffenheit der Gelenkhöhlen innerhalb des carpus uns zu orientieren, so würde es zu weit führen, wenn wir die Untersuchungen von Braune und Fischer (Abhandlungen der mathem. phys. Classe der Kgl. Sächs. Gesellschaft der Wiss. 1888 Band 14) oder die älteren Arbeiten von H. Meyer (l. c.) und von Henke (l. c.) eingehender wiedergeben wollten.

Krause (l. c. p. 89) bemerkt kurz, die articulatio intercarpea sei ein Ginglymus; doch drehten sich beide Handwurzelgelenke um den Kopf des capitatum wie ein Kugelgelenk. Das Dunkel dieses Ausspruches wird etwas gelichtet, wenn wir die Untersuchungen von Henke zu Hilfe nehmen, welcher (l. c. p. 178—180) ausführt, dass wir im Radiocarpalgelenk eine Charnierbewegung in der Verbindung zwischen dem Radius und dem os lunatum, und im intercarpalen Gelenk eine Charnierbewegung in der Verbindung des os naviculare mit den beiden ossa multangula und dem os capitatum vor uns haben. Während eine Arthrodie im Radiocarpalgelenk, zwischen dem Radius und dem os naviculare, und im Intercarpalgelenk eine Arthrodie zwischen dem Kopfe des os capitatum und der Pfanne des os lunatum dargestellt wird.

Das Centrum der Bewegungen der Handwurzel liegt also in der Gelenkverbindung zwischen Kopf des Os capitatum und dem os lunatum, und zwar darum, weil nach Henke (l. c. S. 180) nicht nur der Drehpunkt obiger beider Arthrodien des Carpus im Kopfe des Os capitatum sich befindet, sondern auch die Achsen der beiden Charniergelenke der Handwurzel sich (im Raume) überkreuzen oder nahezu wirklich kreuzen mitten in der Handwurzel, resp. ebenfalls im Kopfe des Os capitatum. —

Bei der experimentellen Prüfung der Bewegungen zwischen dem Kopfe des Os capitatum und dem Os lunatum stellt sich ferner heraus, dass die Ebene dieser Drehbewegungen, sowohl gegen die carpale Gelenkfläche des Radius als auch gegen die Längsachse des Os capitatum geneigt ist, und dass diese Ebene mit dem Gelenkspalt zwischen dem Os naviculare und dem Os capitatum zusammenfällt. Die Verlängerung der Richtung dieses Gelenkspaltes, sowohl dorsal, wie volar, würde auf den Ansatz des Ligamentum triquetrum an der carpalen Radiusepiphyse treffen. — Gleichzeitig aber kreuzt obige Drehebene des Os lunatum das fächerförmig ausstrahlende Lig. carpi radiatum an der Vola in fast senkrechter Richtung.

Von den verschiedenen Stellungen, welche das Os lunatum bei seiner Luxation zu dem übrigen Carpus einnimmt, müssen auf Grund der in der Literatur beschriebenen Fälle, wo entweder Röntgenbilder vorlagen, oder wo ein Befund bei operativen Eingriffen aufgenommen wurde, folgende drei Stellungen als typische bezeichnet werden:

I. Stellung. Die dorsale Halbmondspitze des Os lunatum steht

in kantiger Berührung mit der grössten Convexität des Kopfes des Os capitatum = Stadium der Subluxation (s. Fig. 2, identisch mit dem von Höfliger [l. c.] unter Nr. 14 beschriebenen Fall von Bär). Hierher gehören auch die von Bialy in seiner Dissertation (Leipzig 1902) beschriebenen Fälle 2 und 3.

II. Stellung. Die dorsale Halbmondspitze ist digitalwärts gerichtet; die convexe (carpale) Gelenkfläche des vor die Volarseite des Carpus gelangten Os lunatum ist dem Carpus zu-, die concave (capitale) Gelenkfläche des Os lunatum ist vom Carpus abgewandt = Stadium der Luxatio completa (Fig. 3, identisch mit Höfliger's

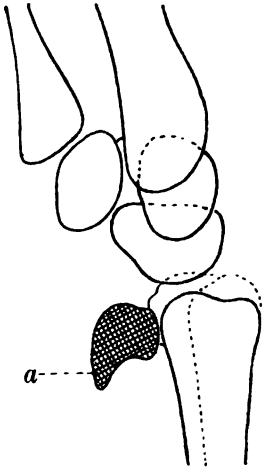

Fig. 4.

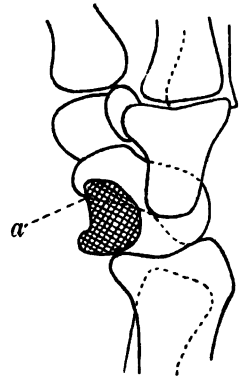

Fig. 3.

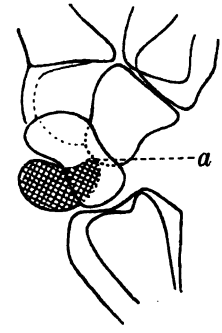

Fig. 2.

[l. c.] Fig. 17). Hierbei bleibt das Os lunatum entweder auf dem Carpus liegen, und zwar meist an der Grenze zwischen Os naviculare und Os capitatum. Oder es wird weiter cubitalwärts gedrängt, selbst bis auf die carpalen Epiphysen von Radius und Ulna. — An der digitalwärts gerichteten dorsalen Halbmondspitze des Os lunatum dürften die mehrfach angeführten Reste von Bändern gefunden worden sein, welche nur von zerrissenen dorsalen Ligamenten des Handgelenkes stammen können. Die volare Halbmondspitze erscheint dagegen ständig durch Bandmassen in der Nähe der carpalen Radiusepiphyse festgestellt, wie mehrfache Befunde bei Operationen, sowie bei Luxationen mit Sprengung der Haut an der Volarseite des Handgelenkes zeigen. — Angaben, dass die Spitze des Os lunatum durch dorsale Bandmassen fixirt gewesen sei, beruhen offenbar auf ungenauer Aufnahme oder auf irrthümlicher Wiedergabe des Befundes. —

III. Stellung — Secundäre Verlagerung des Os lunatum an oder auf die carpalen Epiphysen von Radius und Ulna. — Die in Stellung II um 90° gegen die Normalstellung erfolgte Drehung des Os lunatum erwies hier je eine Drehung um 180°. Die concave (capitale) Gelenkfläche des Os lunatum sieht cubitalwärts, die convexe (radiale) Gelenkfläche digitalwärts. Die volare Halbmondspitze, dem Carpus zugewandt, ist in der Nähe der carpalen Radiusepiphyse durch Bandmassen fixirt (Fig. 4. Vergl. Fig. 3 in der Arbeit von Eigenbrodt l. c.); die dorsale Halbmondspitze ist vom Carpus abgewandt und gegen die Sehnen und die Nerven, bezw. gegen die darüberliegende Haut gerichtet. — Dass das um 90°, oder gar um 180° gegen die ursprüngliche Stellung im Raume gedrehte und an die Volarseite des Carpus verdrängte Os lunatum einen Druck auf die Nerven (N. medianus, N. ulnaris) mit Schmerzen, mit Paresen und selbst Paralysen in deren Gebiete, ebenso einen Druck auf die Sehnen der Beugemuskeln für die Hand, mit folgender Krallenstellung der Finger und mit folgendem Unvermögen des Faustschlusses, ausüben kann, ist begreiflich. — Um so begreiflicher, wenn durch die Ausschaltung des Os lunatum aus der proximalen Reihe der Handwurzelknochen und durch die folgende Incongruenz zwischen letzteren und der von den carpalen Epiphysen von Radius und Ulna gebildeten Gelenkfläche, die Handwurzel volarwärts gegen den Vorderarm sich verschiebt und die Hervordrängung der Sehnen und der Nerven noch mehr steigert. — Uebrigens kann bei forcirter Dorsalflexion der Hand der Druck der volaren Spitze des Os lunatum — senkrecht und quer zum Faserverlauf der einzelnen Theile des Lig. carpi volare radiatum — so mächtig sein, dass neben der Luxation des Os lunatum, auch Abrisse des Proc. styloid. radii u. s. w. sich einstellen. Solche Nebenverletzungen sind mehrfach verzeichnet. — Ebenso gehören hierher die Sprengungen der Haut an der Volarseite des Handgelenks, welche nicht durch eine directe Wirkung von aussen, sondern meist durch Ueberdehnung der Haut bei forcirter Dorsalflexion der Hand entstehen (Albertin, l. c.). — In der Tiefe derartiger Wunden liegt dann das luxirte Os lunatum zu Tage. — Während solche complicirte Luxationen des Mondbeins, in der Mehrzahl der Fälle, in der Hospitalpraxis beobachtet wurden, finden wir die subcutanen Luxationen meistens bei Verletzten, bei denen die Folgen des Unfalles schon kürzere oder längere Zeit abgelaufen waren. (Vergl. von Lesser, Vortrag in der medicinischen Gesellschaft zu Leipzig. Officielles Protocoll. — Münchener med. Wochenschrift 1902, Nr. 12).

Berücksichtigen wir die Form der Carpalknochen und deren Lagerung zu einander, sodann die oben beschriebene Art der Bewegungen innerhalb der beiden Carpalgelenke und ferner die drei typischen Stellungen, in welchen das Os lunatum bei der Luxation gefunden wurde, so ergiebt sich hieraus für den Weg, welchen das luxirte Os lunatum von der Dorsalseite an die Volarseite des Carpus durchwandert, etwa Folgendes:

Bei der forcirten Dorsalflexion im Handgelenke kommt die Luxation des Os lunatum derart zu Stande, dass die volare Spitze des Os lunatum durch die starken Bandmassen des Lig. carpi volare radiatum (Lig. carpo-radiale volare; besonders durch dessen als Lig. arcuatum [Henle] beschriebenen Theil) festgehalten wird, während die schmälere dorsale Halbmondspitze sich zunächst, messerschneide-artig, an den Kopf des Os capitatum anstemmt. (Stadium der Subluxation).

Weiterhin gleitet dann die genannte dorsale Halbmondspitze des Os lunatum an der Gelenkfläche des Kopfes vom Os capitatum digitalwärts in den Spalt zwischen Os capitatum und Os naviculare, und zwar um so leichter, als hier normaler Weise der Gelenkraum eine pyramidenförmige Lücke zeigt, welche wir, nach Analogie des Sinus tarsi im Fussgewölbe, als Sinus carpi bezeichnen wollen. — So entsteht das zweite Stadium, die typische Form der Luxatio completa volaris, als der häufigste Befund in den bisher beschriebenen Fällen von Mondbeinverrenkung. — Aus der completen Luxation kann sich schliesslich das dritte Stadium, der secundären Verlagerung des luxirten Os lunatum auf die Volarseite der carpalen Epiphysen der Vorderarmknochen entwickeln.

Allein das Os lunatum zeigt auch gegen den Radius, vermöge der widerstandsfähigen volaren Bandmassen, eine geringere Beweglichkeit, als gegen die übrigen Carpalknochen (Henke, l. c. p. 161). So schliesst sich bei Bewegungen zwischen dem Kopf des Os capitatum und dem Mondbein, die carpale Radiusepiphyse der Gesammtbewegung des letzteren inniger an. Wir erhalten auf diese Weise eine Aehnlichkeit mit den Bewegungen zwischen der Fossa (incisura) semilunaris an der cubitalen Ulnaepiphyse und der Trochlea an der cubitalen Humerusepiphyse. — Mit anderen Worten: Es reiht sich — entgegen der Zugtheorie von Berger, der Drucktheorie von Potel und der verwandten Kirschkerntheorie von Albertin — die Luxatio ossis lunati in das Gebiet ein der echten Luxationen, welche alle nur durch Hebelwirkung, nie durch einfache Druck- oder Zugwirkung entstehen.

Bialy (l. c.) hat auch diesbezügliche experimentelle Untersuchungen unternommen. Sowohl manuell wurde versucht, am Handgelenk die dorsale Hyperflexion zu steigern, als auch durch Schläge mit einem grossen Holzhammer, theils auch mit einem schweren Eisenhammer, die Luxation künstlich zu erzeugen, und zwar a) bei aufruhendem Olecranon, senkrechter Stellung des Unterarmes und dorsaler Hyperflexion der Hand, ferner b) bei mit der Volarseite aufruhendem Vorderarm bei gleichzeitiger Dorsalflexion und Radialabduction der Hand und c) bei aufruhender Volarfläche der Hand und bei dorsaler Hyperflexion des Unterarmes, wobei jedoch die Volarfläche des Carpus erhoben wurde, so dass sich die Hand auf den Metacarpus stützte (s. unten). Natürlich wurden die Schläge bei a und b gegen den Daumenballen resp. den Metacarpus, bei c auf das Olecranon geführt. — Leider standen Herrn Bialy nur Spirituspräparate zu Gebote, so dass er zu keinem positiven Ergebnisse gelangt ist.

Die Luxatio ossis lunati ist aber nicht nur eine echte Luxation; sie ist auch die einzige auf indirectem Wege, auf dem typischen Wege der Hebelwirkung mögliche Luxation im Bereiche der Carpalknochen. — Es findet sich zwar in der Literatur eine Reihe von Fällen beschrieben, die man als Luxationen der verschiedenen Carpalknochen bezeichnet hat. Indess handelt es sich hier stets um directe Gewalteinwirkungen mit Abquetschung ganzer Knochen oder von Theilen derselben, bez. mit Dislocation angrenzender Skelettheile (Metacarpalknochen, ganzer Finger u. s. w.). Man wird hier wohl besser von Verlagerungen einzelner oder mehrerer Carpalknochen, als von (echten) Luxationen derselben innerhalb des Handgelenkes sprechen. — Ist nun das Os lunatum aus der Reihe der Carpalknochen ausgeschaltet, so ist auch die Congruenz zwischen dem Gelenkkopf des Carpus und der Pfanne der Unterarmknochen aufgehoben. Es entsteht daher leicht eine typische, secundäre Subluxation der Hand, meist wohl eine volare. Diese Subluxation kann, wenn die veranlassende Luxation des Os lunatum nicht erkannt wird, als eine wahre Luxation imponiren; namentlich, wenn die Durchleuchtung nicht sogleich möglich ist. Diese in Wirklichkeit also stets secundäre Verlagerung des Carpus sammt der Hand wird sich meist leicht durch Zug an der Hand und Gegenzug, bei volarem Drucke auf dem Carpus heben lassen. Der Erfolg wird aber stets ein vorübergehender sein und die Neigung der Hand zur Subluxation bestehen bleiben. — Trotzdem werden wir die Subluxation zu beseitigen suchen, wenn die volarwärts verschobene gesammte

Handwurzel das luxirte Os lunatum in stärkerem Maasse gegen die Beugesehnen, gegen den N. medianus oder gegen den N. ulnaris anpressen sollte. —

Wir haben zum Schluss ein paar Worte über die Behandlung der Luxation des Os lunatum hinzuzufügen.

Der Versuch, durch Zug und Gegenzug eine Luxation des Mondbeines reponiren zu wollen, ist ebenso widersinnig, wie die frühere einfache Anwendung von Zug und Gegenzug bei der Luxation im Ellbogengelenk und bei derjenigen des Daumens. Nur forcirte Dorsalflexion des Handgelenks mit Druck auf die Volarfläche des Carpus, könnte hier — wenn überhaupt — zum Ziele führen. Bei Subluxation des Os lunatum (1. Stadium) werden wir auf obige Art sicher einen Erfolg erzielen. Körte (Deutsche med. Wochenschrift, 1898, S. 31) hat die Dorsalflexion in einem Falle von Mondbeinverrenkung angewandt, aber nur zu dem Zwecke, um die (secundäre) volare Subluxation des ganzen Carpus, nicht aber um das Os lunatum zu reponiren.

Bei totaler Luxation des Mondbeins auf die Volarseite des Carpus oder gar bei der nachträglichen Drehung der concaven Gelenkfläche des Mondbeins cubitalwärts, wird von unblutigen Maassnahmen nicht viel zu erwarten sein. — In frischen Fällen dürfte die Freilegung des Knochens und der Versuch, bei forcirter dorsaler Hyperflexion des Handgelenks, das Os lunatum direct zwischen Os naviculare und Os triquetrum zurückzubringen, die Aussicht auf Herstellung einer späteren normalen Funktion des Handgelenks eröffnen (Bialy l. c.). — Handelt es sich um veraltete Fälle, so wird die directe Reposition des Mondbeines dadurch unmöglich, dass in solchen Fällen der Raum zwischen dem Kopfe des Os capitatum und der carpalen Radiusepiphyse durch bindegewebige Massen verlegt und verkleinert zu sein pflegt. — Für letztere Fälle bleibt nur die Exstirpation des Os lunatum übrig, falls die Brauchbarkeit der Finger, durch Druck auf die Sehnen oder auf die Nerven wesentlich gestört sein sollte. Man kann so eine oft überraschend schnelle Besserung der Brauchbarkeit der Hand erreichen. Eine völlige Herstellung der Bewegungen im Handgelenk, wie in der Norm, ist allerdings nicht zu erwarten. — Für schwere Versteifungen im Handgelenk, die sich namentlich dann einstellen werden, wenn neben der Verlagerung des Os lunatum gleichzeitige Verletzungen noch an anderen Carpalknochen vorhanden gewesen sind, bleibt als äusserstes, wenn auch unsicheres Mittel die Resection des Handgelenkes. — Ist indess der Gebrauch der Hand nur in mässigem Grade beschränkt, so braucht man sich mit der operativen Entfernung des

Os lunatum nicht zu beeilen. Sogar stärker ausgesprochene Nervenstörungen nach Luxation des Os lunatum können, selbst nach längerer Zeit, ohne alles Eingreifen schwinden.

Die Erfahrungen und Anschauungen über den Mechanismus der Luxation des Os lunatum lassen sich kurz in folgender Weise zusammenfassen:

1. Die Luxatio ossis lunati ist stets eine volare. Die als dorsale Luxationen beschriebenen Fälle sind unzuverlässig.

2. Die Luxatio ossis lunati carpi ist stets die Folge schwerer Gewalteinwirkung auf das Handgelenk: bei Fall aus grosser Höhe, bei Verschüttungen u. s. w.; wobei die Hand in dorsale Hyperflexion gedrängt wird. Um so mehr, wenn bei solcher Ueberstreckung nicht der Carpus selbst, sondern der Metacarpus (der Daumenballen z. B.) mit der Unterlage (Erdreich, Fussboden, Trottoirkante) in Berührung kommt, wenn also der Carpus bei der Ueberstreckung nicht unterstützt wird. Bei directem Auftreffen des Carpus selbst werden eher Verletzungen der carpalen Epiphysen der Vorderarmknochen erfolgen.

3. Die Luxation des Os lunatum kommt derart zu Stande, dass bei forcirter Dorsalflexion im Handgelenk, die volare Spitze des halbmondförmigen Knochens durch die starken Bandmassen des Lig. carpi volare radiatum festgehalten wird, während die schmälere, dorsale Halbmondspitze sich zunächst an den Kopf des Os capitatum anstemmt. (Stadium der Subluxation). Weiterhin gleitet die genannte dorsale Halbmondspitze an der Gelenkfläche des Kopfes vom Os capitatum digitalwärts in den Spalt zwischen Os capitatum und Os naviculare; und gelangt so an die Volarseite des Carpus (Luxatio completa ossis lunati). In einem dritten Stadium kann eine weitere Verlagerung des Os lunatum derart erfolgen, dass das Mondbein mit seiner dorsalen Spitze gegen die Haut und mit seiner concaven (capitalen) Gelenkfläche cubitalwärts gerichtet erscheint.

4. Die Luxatio ossis lunati carpi ist eine echte Luxation und entsteht genau so auf dem Wege der Hebelwirkung, wie die anderen Luxationen am menschlichen Skelett, wie vor Allem die Luxation im Ellbogengelenke, wie die Luxation des Daumens u. s. f. Sie entsteht nicht etwa durch Zug des Lig. carpi profundum (Berger); ebensowenig durch Druck der carpalen Radiusepiphyse oder des Kopfes vom Os capitatum (Potel; ferner: Kirschkerntheorie von Albertin) auf das Os lunatum.

5. Die Luxatio ossis lunati carpi ist die einzig mögliche echte Luxation im Bereiche des Carpus. Alle anderen als Luxationen einzelner Carpalknochen beschriebenen Fälle betreffen durch directe Gewalteinwirkungen auf den Carpus entstandene Abquetschungen, Abrisse u. s. w., wobei auch benachbarte Skeletttheile in Mitleidenschaft gezogen wurden. Nur die beschriebenen Subluxationen des Os capitatum, nach der Dorsalseite hin, mögen bezw. in den Symptomencomplex der Luxation des Os lunatum hineingehören.

6. Bei den als totale Luxationen im Handgelenk (bezw. der Hand) beschriebenen Fällen handelt es sich in Wirklichkeit nur um secundäre Abrutschungen der proximalen Carpalreihe gegen die volare Seite der carpalen Epiphysen von Radius und Ulna, und zwar, nachdem im Gefolge einer Luxation das os lunatum aus obiger proximaler Reihe ausgetreten ist. —

XXIV.

Zur operativen Behandlung des Magenkrebses.

Von

Dr. **Caspersohn** in Altona.

In den Jahren 1890—1900 habe ich Gelegenheit gehabt, 54 Fälle von Magenkrebs im Altonaer Diakonissenkrankenhaus zu behandeln. Von diesen wurden 16 als vollständig aussichtslos nur intern behandelt und endeten in kürzester Zeit letal. In weiteren 16 Fällen wurde die Probelaparotomie gemacht, 2 Mal die Gastroenterostomie, in 20 Fällen die Resection des Pylorus.

Von den 20 Resecirten sind 9 geheilt entlassen worden. Die übrigen 11 Patienten sind im Anschluss an die Operation gestorben. Die Todesursache war in der grösseren Zahl der Fälle Collaps und Herzschwäche, in einigen Peritonitis, 1 mal Colongangrän. Die Mortalität berechnet sich somit auf 55 Proc., — von den letzten 10 Operirten sind jedoch nur 4 gestorben = 40 Proc. Mortalität.

Die mit Erfolg Operirten sind folgende:

1. Frau A. Schuhmacher, Altona, geboren 13. Januar 1844, operirt 28. December 1894, gestorben 7. December 1895.

2. Wtwe. K. Köhnke, Halstenbeck, geboren 29. Mai 1838, operirt 21. April 1895, lebt und ist gesund.

3. Frau E. Petersen, Schenefeld, geboren 27. Mai 1864, operirt 18. December 1896, gestorben 16. Mai 1897.

4. Wtwe. K. Johannsen, Altona, geboren 4. November 1859 operirt 3. September 1897, operirt 21. Juli 1900, gestorben 24. Juli 1900.

5. Frau K. Plath, Brunsbüttel, geboren 13. Juli 1837, operirt 29. October 1897, lebt und ist gesund.

6. Arbeiter Carl Ebet, Pinneberg, geboren 2. Mai 1849, operirt 17. Juni 1898, lebt und ist gesund.

7. Frau E. Kudenholt, Ellerbeck, geboren 13. December 1848, operirt 7. Juli 1898, lebt und ist gesund.

8. Frau M. Mohr, Ellerhop, geboren 12. December 1868, operirt 1. März 1899, operirt 11. December 1900, gestorben 16. März 1901.

9. Arbeiter C. Benthien, Pinneberg, geboren 5. October 1847, operirt 8. December 1900, gestorben 15. Juli 1902.

Von den 9 leben also noch und sind gesund: 4.

Seit der Operation sind verflossen: bei Köhnke 7½ Jahre, bei Plath 5 Jahre, bei Ebet 4 Jahre 4 Monate, bei Kudenholt 4 Jahre 3 Monate, d. i. 44,4 Proc. Radicalheilung.

Von den übrigen 5 lebten noch nach der Operation: Johannsen 2 Jahre 10 Monate, Mohr 2 Jahre ½ Monat, Benthien 1 Jahr 7 Monate, Schumacher 11½ Monate, Petersen 4¾ Monate. In den Fällen Johannsen und Mohr wurde der Versuch gemacht, das aufgetretene Recidiv wieder zu operiren, doch ohne Erfolg.

Aus vorstehenden Zahlen erhellt, dass ich die Indicationen zum chirurgischen Eingriff möglichst weit und vor Allem weit nach der Seite des Versuchs radicaler Heilung durch Resection gesteckt habe. Denn unter 54 Fällen wurde 38 mal operirt, darunter 20 mal die Resection des Pylorus sammt angrenzender Magentheile ausgeführt. Ich freue mich, hierin in Uebereinstimmung mit den Anschauungen gehandelt zu haben, wie sie in neuester Zeit besonders von Mikulicz in so autoritativer Weise vertreten werden. Aus den vorliegenden Berichten geht zweifellos hervor, dass unsere chirurgischen Eingriffe beim Magenkrebs, sofern sie sich die Beseitigung des Krankheitsheerdes zum Ziel setzen, in den letzten Jahren in bemerkenswerther Weise erfolgreicher geworden sind. So bescheiden auch meine eigenen Erfahrungen sind, sie waren für mich persönlich doch gross genug, um mich mit wachsendem Vertrauen zu der Operation zu erfüllen. Die Dauerresultate mögen ja, wie beim Carcinom überhaupt, zu wünschen übrig lassen, — der unmittelbare Effect der Ausrottung des Krebsheerdes ist aber in den meisten Fällen ein ausgesprochen günstiger. Die Kranken blühen auf, sind frei von Beschwerden, dem Leben voll und ganz zurückgegeben. Treten dann nach einer Periode vollkommenen Wohlbefindens Metastasen oder Recidive auf, so scheint das Ende auch weniger qualvoll zu sein, als ohne Operation. Es ist meines Erachtens mit Freuden zu begrüssen, dass beim Magenkrebs die Gastro-enterostomie immer mehr in die ihr gebührenden engen Grenzen zurückgedrängt wird. Die Fälle, in denen sie angezeigt sein kann — also Fälle von inoperablem Carcinom mit schwerster motorischer Insufficienz und Stenose bei im Uebrigen noch relativ günstigem Allgemeinzustand — sind doch recht selten. Ich habe nur 2 mal beim Magenkrebs die Gastroenterostomie ausgeführt und, wenn ich nicht zur Resection schreiten konnte, lieber sofort wieder die Bauchhöhle geschlossen. Für diesen ablehnenden Standpunkt sind mir neben

anderen vor Allem folgende Erwägungen maassgebend gewesen. Es ist mir nicht schwer, das Verständniss und die Zustimmung des Kranken zu gewinnen, wenn ich ihm auseinanderzusetzen habe, dass er mit grösster Wahrscheinlichkeit eine Geschwulst am Magen hat, deren Entfernung dringend versucht werden muss, dass ich aber, wenn sich die Unausführbarkeit herausstellt, die Bauchhöhle einfach wieder schliessen werde, und er in letzterem Fall also nur einem durchaus ungefährlichen und harmlosen Eingriff sich auszusetzen hat. Würde ich den Patienten davon unterrichten, dass ich, wenn die Geschwulst nicht zu exstirpiren, eine Gastroenterostomie beabsichtige — einen Eingriff, der nicht einmal den Versuch der Heilung macht, nicht ganz ungefährlich ist und die Beseitigung der Beschwerden nicht mit Sicherheit versprechen lässt, so würde er, wie ich glaube, sich nur selten dazu verstehen. Und ich meine, mit Recht. An die Heilung riskirt man etwas — Patient wie Arzt. Die moralische Berechtigung hebt und trägt vorwärts. Linderung der Beschwerden kann man auch durch innere Mittel bringen.

Fühlen wir uns so berechtigt, die Resectionen immer weiter auszudehnen, auch auf Fälle mit nicht gerade bester Chance, so empfiehlt es sich andererseits, bei Erkenntniss absoluter Aussichtslosigkeit den Probeschnitt auch nur Probeschnitt sein zu lassen und sich in Resignation zu fassen. Es ist zu erwarten, dass diese Auffassung das Vertrauen der Kranken steigern und sie dazu führen wird, früher noch als bisher von der inneren zur chirurgischen Behandlung überzugehen.

Und das ist es, was wir vor Allem anstreben müssen. So wichtig auch die chemische Untersuchung des Mageninhalts für die Frühdiagnose sein mag, und so sehr zu erhoffen ist, dass hierin weitere Fortschritte uns bevorstehen, so wird doch fürs Erste nur der häufiger ausgeführte diagnostische Probeschnitt uns in die Lage versetzen, zu besseren Resultaten zu kommen. Bei einem länger bestehenden schweren Magenleiden im mittleren und höheren Alter, dessen Natur trotz sorgfältiger, bestimmte Zeit fortgesetzter Beobachtung dunkel bleibt, sollte nicht zu lange gezögert werden mit diesem diagnostischen Hülfsmittel der Chirurgie. Gewiss, das Fühlen eines Tumors wird in der Regel die Bedingung sein müssen für operatives Vorgehen, aber doch nicht ausnahmslos, wenn sonst charakteristische Symptome vorliegen. Wir wissen, dass ein Tumor im Beginn oft recht schwer zu fühlen sein kann, und dass der Krebs auch in Form flacher Infiltration die Wandungen des Magens befällt. Ein Symptom ist mir recht oft begegnet, das in den grösseren Handbüchern verhältnissmässig wenig scharf hervorgehoben wird — das ist die Schmerzhaftigkeit.

Die Kranken haben, wenn auch nicht in hohem Grade, so doch deutlich ein Schmerz- und Druckgefühl in der Magengegend; sie fühlen, dass dort etwas nicht in Ordnung ist und geben bei Palpation recht gut den Sitz des Herdes an. Diese Beobachtung ist mir, wie gesagt, so wiederholt entgegengetreten, dass sie für mich ein wichtiger Stützpunct geworden ist für die Diagnose und die frühzeitige Empfehlung des Probeschnittes.

Was die Technik betrifft, so habe ich in allen 20 Fällen die sog. erste Billroth'sche Methode angewandt, und ist es mir stets gelungen, das Duodenum mit der an der grossen Curvatur gelassenen Oeffnung der Magenwunde zu vereinen. Dabei wurden die Resectionen häufig, ja in der Regel über den Pylorus ausgedehnt und betrafen $^1/_2$ bis $^3/_4$ des Magens. Der Excisionsschnitt verlief meist schräg, da die Carcinome sich gewöhnlich an der kleinen Curvatur höher hinauf erstreckten, und so blieb von dem Magen ein genügend grosser Stumpf zurück, um aus demselben einen wurstförmigen, bisweilen nur daumdicken Schlauch bilden zu können, dessen Ende sich ohne wesentliche Spannung dem resecirten Duodenum nähern liess.

Der Bauchschnitt wurde in der Mittellinie gemacht vom Schwertfortsatz bis zum Nabel. Zeigte sich die Oeffnung jedoch nicht in jeder Beziehung ausreichend für eine vollkommene Orientirung, so wurde alsbald von der Mitte des Schnittes ein Querschnitt hinzugefügt. Ablösung des Lig. Gastro-colicum und des Netzes an der kleinen Curvatur — hier besonders sorgfältig und genügend hoch hinauf. Exstirpation geschwollener Drüsen. Die Excision am Magen wurde schrittweise mit der Scheere gemacht, die Gefässe gleich gefasst und mit feiner Seide unterbunden. Compressorien habe ich nie angewandt, sondern durch Assistentenhände die Magenhöhle abschliessen lassen. Kleine Mengen von Schleim und Mageninhalt, die ja trotz sorgfältiger Ausspülung meist sich vorfinden, wurden mit kleinen Schwämmen schnell und gewandt abgetupft. Es versteht sich von selbst, dass das Operationsgebiet mit sterilem Mull umgeben und gegen die Bauchhöhle abgegrenzt wurde. Nach vollendeter Abtrennung am Magen wurde die Geschwulst sammt Duodenum nach rechts hinübergelegt und dem zweiten Assistenten zur Bewachung übergeben. Dann folgte die Naht der Magenwunde. Hierbei bin ich von den üblichen Vorschlägen abgewichen und habe, nachdem ich zunächst die Schleimhaut mit fortlaufendem Catgutfaden schnell vereinigt, nur eine Schicht von Nähten angelegt und zwar von Seidenknopfnähten. Die Nähte waren keine Lembertnähte, bei denen ja Ein- und Ausstich in der Serosa liegen, sondern derartig, dass der Einstich in der Serosa, der

Ausstich zwischen Submucosa und Schleimhaut sich befand resp. umgekehrt auf der anderen Seite. Also eine Knopfnaht, wie man sie etwa zur Vereinigung der Bauchdecken anwendet, nachdem das Peritoneum für sich geschlossen worden, Ein- und Ausstich waren auf jeder Seite vom Rande etwa 7 bis 8 mm entfernt. Man vereinigt so die einzelnen Schichten der Magenwand und bekommt doch eine leichte Einstülpung der Serosaflächen, da man ja etwas weit vom Rande die Naht beginnt und endet. — Die Nähte wurden in Abständen von etwa 5—6 mm gelegt und, wie selbstverständlich, weder zu lose noch zu fest geknotet. Die Nadeln waren gebogen und scharf; die Seide nicht zu dünn.

Dieselbe Naht — fortlaufende Schleimhautnaht und eine Schicht von Seidenknopfnähten in obiger Ausführung — habe ich auch für die Vereinigung des Duodenums mit der Magenwunde benutzt.

Eine fortlaufende Serosanaht noch darüber zu legen, habe ich als überflüssig unterlassen; auch fürchtete ich, durch zu vieles Nähen die Ernährung der Wundränder zu beeinträchtigen.

Ich kann diese Nahtmethode als durchaus ausreichend empfehlen, und habe ich, da ich einmal darauf eingeübt war, keine Veranlassung genommen, die anderen neueren Methoden (Kocher) zu versuchen, so werthvoll und nachahmenswerth letztere auch gewiss sein mögen.

Die Stelle der Vereinigung zwischen Duodenum und Magen wurde den Bauchdecken möglichst dicht angelagert und die Bauchwunde dann durch Seidenknopfnähte, welche sämmtliche Schichten fassten, geschlossen — bis auf eine etwa 2 cm lange Oeffnung. Durch diesen Spalt führte ich einen dünnen Jodoformgazestreifen nach dem Kreuzungspunkt der Nähte, dem „schwachen" Punkt der Methode. Auf dieses Sicherheitsventil habe ich nie verzichtet, — Nachtheile von demselben nicht gesehen. In den meisten Fällen zeigte sich beim ersten Verbandwechsel, dass der Tampon etwas feucht war, so dass eine minimale Insufficienz der Naht an der gefährdeten Stelle angenommen werden musste; aber niemals kam es zum Ausfluss einer grösseren Flüssigkeitsmenge. Die kleine Fistel schloss sich in kürzester Zeit, so dass die Heilung nach 3 bis 4 Wochen vollendet war.

Der Verband bestand aus Mull, reichlicher Watte und Binden.

In den ersten 24 Stunden post operationem wurde nichts per os verabreicht; von da ab zunächst stündlich 1 Esslöffel Flüssigkeit und dann an den folgenden Tagen allmählich steigende Mengen. Feste Nahrung in vorsichtiger Form erst vom 12. Tage an.

XXV.

Aus der chirurgischen Klinik in Giessen.

Experimentelle und klinische Beiträge zur Aethernarkose und zur Aether-Chloroform-Mischnarkose.

Von

Prof. Dr. **Poppert.**

Seitdem die Chirurgen vor mehreren Jahren begonnen haben, der Narkosenfrage ein erhöhtes Interesse zuzuwenden, sind zahlreiche Arbeiten, theils klinischen, theils experimentellen Inhalts erschienen, welche unsere Kenntnisse in bedeutsamen Maasse gefördert haben. Bei diesen Untersuchungen hat man sich besonders eingehend mit den schädlichen Nebenwirkungen der Narkotika auf lebenswichtige innere Organe beschäftigt; es sei in dieser Hinsicht nur an die Arbeiten über die degenerativen Veränderungen der Nieren, des Herzens und der Leber, welche sich im Anschluss an die Narkose ausbilden können, erinnert. Es unterliegt keinem Zweifel, dass durch diese Untersuchungen manche, früher räthselhafte Todesfälle in Folge der Narkose eine befriedigende Erklärung gefunden haben. Merkwürdiger Weise hat man bei der experimentellen Prüfung der Narkosenwirkung das Verhalten der Lungen gar nicht oder nur ungenügend berücksichtigt, obwohl die klinischen Erfahrungen, besonders bei der Aethernarkose, auf eine unmittelbare Schädigung dieser Organe deutlich hinweisen. Denn die Thatsache, dass die Aethernarkose nicht nur eine vermehrte Schleimabsonderung in den oberen Luftwegen, sondern auch Bronchitis und Pneumonie nach sich ziehen kann, wird von der übergrossen Mehrzahl der Chirurgen wohl nicht mehr geleugnet; ebenso muss, worauf ich früher besonders aufmerksam gemacht habe [1]) — zu den Folgeerscheinungen der Aethernarkose das acute Lungenödem ge-

1) Vergl. Ueber einen Fall von Aethertod in Folge von Lungenödem. Deutsche med. Wochenschr. 1894. 37.

rechnet werden, welches allerdings nur ausnahmsweise zur Beobachtung kommt. Ausser einer experimentellen Arbeit von Löwit[1]) über die künstliche Erzeugung von Lungenödem finden sich nun in der Literatur nur äusserst dürftige Angaben über Lungenveränderungen, die auf eine unmittelbare Schädigung durch die Inhalationsanästhetica zurückgeführt werden.[2]) Unter diesen Umständen lag es nahe, den Versuch zu machen, die Beziehungen zwischen den Anästhetica und den Lungencomplicationen mit Hilfe des Thierexperimentes genauer zu prüfen und klarzustellen.

Was zunächst die erwähnten Versuche von Löwit betrifft, so verfuhr dieser in der Weise, dass er Kaninchen und Katzen einige Tropfen Aether in die Vena jugularis einspritzte oder den Aether in die eröffnete Luftröhre einträufelte. Am besten eignete sich hierzu der Essigsäure- und der Buttersäureäther; der Schwefeläther erwies sich weniger wirksam. Der Versuch gelingt, wie ich bestätigen kann, bei Anwendung der entsprechenden Aethermenge mit überraschender Sicherheit. Schon nach wenigen Minuten wird die Athmung mühsam und hört schliesslich ganz auf, während aus der Luftröhrenwunde röthlich gefärbte, schaumige Flüssigkeit in reichlicher Menge hervorquillt. Bei der Section finden sich alsdann neben dem Oedem in der Regel auch zahlreiche kleinere und grössere Hämorrhagieen in dem Lungengewebe zerstreut. — Diese Versuche können selbstverständlich zur Erklärung der Aetherwirkung bei der Narkose nur mit dem grössten Vorbehalte herangezogen werden, da die Applikation des Aethers auf die Luftröhrenschleimhaut in keine Analogie mit der Aetherinhalation gebracht werden kann. Uebrigens kam es Löwit bei seinen Versuchen nur auf die künstliche Erzeugung von Lungenödem an; es lag ihm ganz ferne, aus seinen Resultaten etwa Schlüsse in Bezug auf die Narkosenfrage zu ziehen.

Um zu brauchbaren und einwandfreien Versuchsergebnissen zu gelangen, galt es vor Allem festzustellen, ob es auch möglich sei, durch die Einwirkung von Aetherdämpfen Veränderungen in den Lungen zu erzeugen. Ueber diese Frage habe ich vor einiger Zeit zahlreiche Thierversuche angestellt, über die ich gelegentlich in einem kurzen Vortrag[3]) berichtet habe. Von einer ausführlicheren Mittheilung war bis-

1) Ueber die Entstehung des Lungenödems; ein Beitrag zur Lehre vom Lungenkreislauf. Ziegler's Beiträge zur pathol. Anatomie. XIV.

2) Die hierüber vorliegende spärliche Literatur findet sich angegeben bei Lindemann: Ueber die Wirkung der Aetherinhalation auf die Lungen. Centralbl. f. allgem. Pathologie u. pathol. Anatomie. IX. S. 443.

3) Vergl. Deutsche med. Wochenschr. 1897. V. B. S. 138.

her Abstand genommen worden, weil ich die Absicht hegte, die Untersuchungen zuvor nach der einen oder anderen Richtung zu erweitern und zu ergänzen. Obwohl ich nun aus äusseren Gründen nicht in der Lage war, diese Absicht auszuführen, soll doch in Folgendem auf meine bisherigen Versuche etwas näher eingegangen werden, weil sie nicht nur ein allgemeineres, sondern auch ein praktisches Interesse haben dürften.

Zunächst wurde die Versuchsanordnung so gewählt, dass man eine Mischung von Aetherdämpfen und Luft in die eröffnete Luftröhre eines Kaninchens leitete. Es wurde hierzu eine Gasflasche, die eine etwa 15 cm hohe Aetherschicht enthielt, benutzt und nun durch diese, ähnlich wie bei dem Junker'schen Chloroformapparat, mit Hilfe eines Doppelgebläses Luft hindurchgetrieben. Diese Luft, welche bei dem Hindurchstreichen eine gewisse Menge Aetherdämpfe aufnahm, liess man alsdann vermittelst eines, an seinem Ende mit einer passend gebogenen Glasröhre versehenen Gummischlauches in die Luftröhrenwunde einströmen. Die Versuche wurden mit Essigsäureäther, Buttersäureäther und dem Merck'schen Narkosenäther angestellt. Sie ergaben, in der richtigen Weise ausgeführt, stets die gleichen Veränderungen in den Lungen: es kam ausnahmslos zu Hyperämie, zu mehr oder weniger ausgedehnten Blutaustritten in das Lungengewebe und in vielen Fällen zu Lungenödem. Die Veränderungen waren um so ausgesprochener, je weiter die Lichtung der zuleitenden Glasröhre war und je energischer die Einblasungen vorgenommen wurden. Letztere müssen verschieden häufig, 10—30 mal wiederholt werden, bis Lungenerscheinungen auftreten, sie sind aber, zumal im Beginn, mit Vorsicht auszuführen, bis sich die Thiere an den Aether gewöhnt haben, auch muss die Zuführung der Dämpfe selbstverständlich unterbrochen werden, sobald der Cornealreflex erloschen ist. Der Versuch misslingt, wenn das Thier vorzeitig an einem Uebermaass von Aether, sei es an Athem- oder Herzlähmung, stirbt, oder wenn die zugeführte Aethermenge zu gering ist. In einer Reihe von Fällen wurde der Versuch in der Weise abgeändert, dass man reine Aetherdämpfe, durch Verdampfen gewonnen, in die eröffnete Luftröhre leitete. Indess ergaben diese Versuche im Wesentlichen keine Abweichung von dem gewöhnlichen Befunde.

Als Beispiel möge hier die Beschreibung eines Versuchs folgen, wobei ich bemerke, dass die pathologisch-anatomische Untersuchung der Lungen sowohl bei diesem wie bei den folgenden Versuchen Herr Geheimrath Prof. Bostroem die Liebenswürdigkeit hatte auszuführen.

Versuch 1. Ausgewachsenes Kaninchen. Ausführung des Luftröhrenschnittes und Einblasen von Narkosenäther. Dauer des Versuchs 1½ Stunde, wobei 28 mal, unter mässigem Drucke, jedoch nur bis zum Verluste des Cornealreflexes, das Aetherluftgemenge zugeführt wurde. Abgesehen von einer vermehrten Speichelabsonderung wird nichts Auffälliges wahrgenommen. Nach der Unterbrechung des Versuchs erholt sich das Thier rasch und zeigt auch an den folgenden Tagen, ausser etwas Trachealrasseln, keine krankhaften Erscheinungen.

Nach 3 Tagen Fortsetzung des Versuchs. In der Luftröhre findet sich zäher Schleim, der während des Versuchs öfters ausgewischt werden muss. Nachdem der Versuch 1 Stunde gedauert hat und das Thier 22 mal bis zum Verluste des Cornealreflexes auf die angegebene Weise narkotisirt war, wurde die Athmung plötzlich dyspnoisch, verlangsamt und hörte schliesslich ganz auf. Gegen das Ende war beim Athmen feines Knistern zu hören.

Sektion: Beim Aufschneiden der Luftröhre zeigte sich diese mit einer blutig gefärbten, stark schaumigen Flüssigkeit angefüllt, die bei leichten Druck auf den Thorax reichlicher hervorquillt. Beide Oberlappen und der rechte Mittellappen sind an der Spitze und den vorderen Theilen gebläht und von weisslich grauer Farbe. Die hinteren und unteren Theile der genannten Lappen erscheinen dunkelblauroth, hämorrhagisch gefärbt, nur hin und wieder sind kleine, hellgraue Läppchengruppen sichtbar. Beide Unterlappen zeigen die gleichen Veränderungen, aber in noch höherem Grade, so dass hier bei weitem der grösste Theil des Lungengewebes von Hämorrhagieen durchsetzt erscheint. Aus dem Lungengewebe, das auf dem Durchschnitte vorwiegend grauroth gefärbt ist, entleerte sich überall eine ausgesprochen blutig gefärbte Flüssigkeit.

Die mikroskopische Untersuchung ergiebt sehr ausgedehnte Blutungen in das Lungengewebe. Die Bronchien erweisen sich mit einer feinkörnigen Masse ausgefüllt, — es ist dies offenbar die bei dem Fixationsverfahren geronnene Oedemflüssigkeit, — ausserdem enthalten sie ziemlich reichliche Schleimtröpfchen. Dementsprechend finden sich die Epithelien der Schleimhaut in vermehrter Schleimproduction.

Nachdem diese Versuche gezeigt hatten, dass auch durch die direkte Applikation der Aetherdämpfe auf die Schleimhaut der oberen Luftwege tiefgreifende Lungenveränderungen hervorgerufen werden können, erhob sich die weitere Frage, ob solche etwa auch durch die Einathmung der Aetherdämpfe in der gewöhnlichen Weise, wie bei der Narkose, zu erzielen seien. Ich gestehe, dass ich anfangs an diese Möglichkeit kaum glaubte, da ich annahm, dass die Vermischung der eingeathmeten Aetherdämpfe mit der in der Mund- und Nasenhöhle enthaltenen Luft eine starke Verdünnung des Aethers bewirken und deshalb seine reizende Wirkung aufheben würden. Aus diesem Grunde wurde anfänglich auch mit reinen Dämpfen experimentirt, die durch Erhitzen des Aethers über heissem Wasser hergestellt und vermittelst einer improvisirten Gummimaske vorsichtig in-

halirt wurden. Erst als diese Versuche positiv ausgefallen waren, wurde der Aether in der gewöhnlichen Weise mit Hilfe der Maske verabfolgt und so die Narkose eingeleitet. Da sich aber bald herausstellte, dass Kaninchen für unsere Zwecke wenig geeignet waren, weil sie häufig vorzeitig zu Grunde gingen, bevor es zu Veränderungen in den Lungen gekommen war, wurden in der Folge Hunde benützt, die sich widerstandsfähiger gegen die lähmende Wirkung des Aethers erwiesen. Die Inhalation des Aethers geschah unter Benützung einer für den Kopf des Hundes entsprechend geformten Julliard'schen oder einer Wanscher-Grossmann'schen Maske. Da es uns bei diesen Versuchen zunächst nur darauf ankam, festzustellen, ob überhaupt bei der Aetherinhalation mit Hilfe der genannten Masken Lungenerscheinungen auftreten können, wurde dafür Sorge getragen, dass immer reichlich Aether in der Maske vorhanden war, dass also die von dem Thier eingeathmeten Dämpfe möglichst gesättigt waren. Folgender Versuch möge als Beispiel dienen:

Versuch 2. Junger, kleiner Hund. Narkose mit Merck'schem Aether unter Benutzung der Maske nach Julliard. Reichliche Aethergaben. Tiefe Narkose. Die Speichelabsonderung ist anfangs ziemlich erheblich. Nach $1^1/_2$ stündiger Narkose stirbt das Thier an Athemlähmung, offenbar durch Ueberdosirung, weil die Maske nach eingetretener Anästhesie zu spät entfernt worden war. Das Thier machte noch einige selbständige Athemzüge, dann hörte die Athmung auf und kehrte auch trotz künstlicher Respiration nicht wieder. — Während der Narkose lag das Thier auf der rechten Seite mit leicht über dem Tischrande hängendem Kopf, um das Ausfliessen des Mundschleims zu ermöglichen.

Sektion: Die Lungen sehr blutreich und zwar die rechte stärker wie die linke. Der obere und mittlere Lappen der rechten Lunge sind an den Rändern deutlich lufthaltig und etwas gebläht, in den hinteren Partieen dagegen luftleer, röthlich grau gefärbt. Von der Schnittfläche entleert sich bei Druck reichliche blutig gefärbte Flüssigkeit mit wenig Luftblasen. In dem Lungengewebe finden sich zahlreiche, grössere und kleinere, verwaschene hellrothe Blutungen. Der rechte Unterlappen ist zum grössten Theil luftleer, bläulichroth gefärbt und mit einzelnen Blutungen durchsetzt. Die Schnittfläche erscheint glatt, bei Druck sickert ebenfalls schaumige roth gefärbte Flüssigkeit heraus. — Die linke Lunge ist zum grössten Theil lufthaltig, doch finden sich sowohl in der Pleura wie im Lungengewebe wieder zahlreiche dunkelroth gefärbte Blutaustritte. — Die schon makroskopisch als luftleer erkannten Theile der Lunge erweisen sich bei der mikroskopischen Untersuchung als collabirt; von einer entzündlichen Infiltration ist jedoch nichts nachzuweisen. In den Bronchien dieser collabirten Lungentheile finden sich die Epithelien erhalten und zwar erscheinen sie, besonders in den kleineren Bronchien, in ausgiebiger Schleimproduktion begriffen. Die Bronchien selbst sind mit Schleimtropfen ausgefüllt, und

man gewinnt den Eindruck, dass diese obturirenden Schleimmassen die Ursache für den Collaps des Lungengewebes seien.

Das Ergebniss des ersten derartigen Versuchs war für uns höchst überraschend, da solch hochgradige Lungenveränderungen keineswegs von vornherein zu erwarten waren. Wir hielten es allenfalls für möglich, durch Aetherinhalation beim Hunde kleine punktförmige Blutaustritte zu erzielen, die auch bei der Aetherisation der Kaninchen häufig gefunden werden, und nun zeigte es sich, dass die Blutungen und das Oedem kaum hinter den Veränderungen bei intervenöser Injection des Aethers zurückblieben.

Ich habe diese Versuche häufig wiederholt und dabei die Erfahrung gemacht, dass sie mit grosser Regelmässigkeit positiv ausfallen, wenn man auf zwei Punkte achtet: Einmal ist es nothwendig, möglichst concentrirte Dämpfe einathmen zu lassen, wobei man natürlich eine Ueberdosirung und vorzeitigen Abschluss des Versuchs vermeiden muss. Dieses gelingt mit einiger Uebung ziemlich leicht, nur ist es erforderlich, bei eingetretener Toleranz die Maske sogleich zu entfernen und erst nach völliger Erholung des Thiers die Narkose wieder fortzusetzen. Auf die Art der Maske kommt es hierbei nicht an, und es ist gleichgültig, ob man mit der Maske nach Julliard oder nach Wanscher-Grossmann narkotisirt. Die zweite Bedingung für das Gelingen des Versuchs besteht in dem freien Zutritt der Aetherdämpfe zu den Luftwegen. Wenn das Thier beispielsweise in der Narkose stark schnarcht und das Vorziehen der Zunge unterlassen wird, oder wenn der Zugang zur Trachea durch reichliche Schleimmassen verlegt ist, so kann es vorkommen, dass man die Narkose 2—3 Stunden fortführt, ohne schliesslich die geringsten pathologischen Veränderungen vorzufinden. Die Dauer der Narkose ist hierbei von viel geringerem Einfluss als die genannten Vorsichtsmassregeln, und unter Umständen genügt schon eine halbstündige Narkose, um die typischen Veränderungen der Aetherlunge hervorzubringen.

Was nun die charakteristischen Erscheinungen einer solchen Aetherlunge betrifft, so bestehen diese in Hyperämie, Blutungen und Lungenödem. Am regelmässigsten werden Hyperämie und Blutungen angetroffen, letztere können reichlich oder spärlich, umschrieben oder mehr diffus sein. Die Veränderungen sind in der Regel in den abhängigen Theilen der Lungen am deutlichsten ausgesprochen; dementsprechend fanden sich auch in dem oben angeführten Versuch die bei weitem stärksten Blutungen in der Lunge derjenigen Seite, auf welcher das Thier bei der Narkose gelagert war. Möglicher Weise hängt diese Erscheinung mit der Ansammlung des

Schleims in den abhängigen Stellen zusammen, wodurch das Zustandekommen der Hyperämie und der Blutungen begünstigt wird.

Weniger regelmässig wie die Blutungen wird das Lungenödem beobachtet. In Fällen von ausgedehnten Hämorrhagieen ist es immer mehr oder weniger deutlich ausgeprägt, bei spärlichen Blutaustritten kann es aber auch ganz vermisst werden. Gelegentlich kann auch Lungenödem für sich allein auftreten, ohne dass gleichzeitig Blutungen bestehen. So fanden sich bei der Obduction eines grossen Schäferhundes, der nach 15 bis 20 Minuten dauernder Narkose plötzlich an Herzsynkope gestorben war, in dem rechten Ober- und Mittellappen zahlreiche, bis 1 cm im Durchmesser haltende, ziemlich scharf umschriebene, hellblasse, quaddelähnlich vorspringende Stellen, die theils vereinzelt vorkamen, theils zu grösseren Plaques zusammengeflossen waren. Das Gewebe erschien an diesen blassen Stellen auf dem Durchschnitt sulzig, gallertartig und entleerte eine schaumige, helle Oedemflüssigkeit. Es bestand also hier ein partielles, auf einen kleinen Theil der Lunge beschränktes Oedem, während Blutaustritte völlig fehlten.

Ein postnarkotisches Lungenödem, wie es beim Menschen noch viele Stunden nach der Narkose beobachtet worden ist, vermochte ich bei meinen Versuchen nicht zu erzeugen. Wohl ist dies aber, wie ich hier gleich einschalten will, Lindemann[1]) gelungen, auf dessen Untersuchungen später noch kurz eingegangen werden soll. Er ätherisirte ein Kaninchen 50 Minuten lang, wobei 30 ccm Aether verbraucht wurden. Da während der Narkose sich Rasseln einstellte, wurde der Versuch unterbrochen, worauf sich das Thier zunächst wieder vollständig erholte. Nach 2 Stunden wurde es aber in seinem Käfig todt aufgefunden, und bei der Section ergab sich sehr ausgebreitetes Lungenödem, ohne dass Blutungen vorhanden waren.

Als ein weiterer sehr charakteristischer Befund der Aetherlunge lässt sich fast ausnahmslos eine Verstopfung der kleinen Bronchien mit Schleim feststellen, was auf eine vermehrte Absonderung der Epithelzellen zurückzuführen ist. In Folge hiervon kommt es zu einem Collaps der zugehörigen Lungenbläschen, wodurch grössere oder kleinere Theile der Lunge ihren Luftgehalt verlieren. Wir sehen also hier einen Vorgang analog dem, welchen wir auch bei der Bronchitis capillaris beobachten.

Auf welche Weise kommt nun die schädliche Wirkung des Aethers auf die Lungen zu Stande? Um die Entstehung

1) Ueber die Wirkung der Aetherinhalation auf die Lungen. Centralbl. f. allgem. Pathologie u. pathol. Anatomie. IX. S. 447.

der Blutungen und des Lungenödems zu erklären, müssen wir eine Schädigung, eine Alteration des Gefässwunde annehmen, die sich durch eine vermehrte Durchlässigkeit derselben für Blutkörperchen und Blutflüssigkeit kundgiebt. Wie Löwit (l. c.) eingehend nachgewiesen hat, ist diese Durchlässigkeit der Gefässe als eine toxische Wirkung des Aethers aufzufassen und nicht etwa als eine Folge einer Blutstauung in der Lunge. Ebenso ist die Annahme berechtigt, dass die mikroskopisch nachweisbare starke Vermehrung der Schleimabsonderung in den kleinen Bronchien auf den toxischen Reiz des Aethers zurückzuführen ist. Für die Richtigkeit dieser Auffassung lässt sich auch der Umstand geltend machen, dass die Lungenerscheinungen eine ausgesprochene Tendenz zur Rückbildung, dagegen keine Neigung zur Verschlimmerung haben; sie haben also diese Eigenschaften mit allen auf rein toxischer, nicht bakterieller Grundlage beruhenden Krankheitsprocessen gemein. Wenn man Thiere längere Zeit mit concentrirten Aetherdämpfen narkotisirt und erst später, nach 6—8 Tagen tödtet, so findet man höchstens noch Spuren von alten Blutungen, im Uebrigen aber erweist sich die Lunge gesund und lufthaltig.

Wir sehen somit, dass der Aether nur eine toxische Reizung, aber keine Entzündung im klinischen Sinne, d. h. keine durch Bakterien hervorgerufene, zu erzeugen vermag.

Wie erklärt sich nun das auffallend häufige Vorkommen von Pneumonie im Anschluss an die Aethernarkose, die sogen. Aetherpneumonie? Diese Lungenentzündung unterscheidet sich ja anatomisch nicht von der gewöhnlichen katarrhalischen Pneumonie[1]) und beruht auch auf einer bakteriellen Infection. Zur Beantwortung der gestellten Frage brauchen wir uns nur daran zu erinnern, dass in der Trachea und den Bronchien von Gesunden pathogene Bakterien gefunden worden sind und dass gerade bei der Aethernarkose eine ausserordentlich günstige Gelegenheit zur Infection der Luftwege durch die Aspiration des sich reichlich ansammelnden Mundsekrets gegeben ist. Demnach sind die Vorbedingungen für die Enwicklung eines infectiösen Entzündungsprocesses erfüllt und man braucht, um die Häufigkeit der Aetherpneumonieen zu erklären, sich nur vorzustellen, dass der Aether eine Schädigung des Lungengewebes setzt und so den Boden für die zufällig eingedrungenen Bakterien vorbereitet.

Auf experimentellem Wege eine solche katarrhalische Pneumonie zu erzeugen, ist mir nicht gelungen; dagegen hatte ich Gelegenheit, eine typische Schluckpneumonie zu beobachten, für deren Entstehung auch der Aether mitverantwortlich gemacht werden muss:

1) Vergl. Nauwerck, Deutsche med. Wochenschr. 1895. Nr. 8.

Versuch 3. Grosser Hund. Vor Beginn der Narkose Injection von 0,02 Morphium, worauf sofort starkes Erbrechen erfolgt. Alsdann Narkose mit der Julliard'schen Maske unter reichlichem Aufgiessen von Merck'schem Aether. Die Secretion des Speichels ist ungemein gesteigert, so dass dieser stetig aus dem Munde fliesst. Während der $1^1/_2$ stündigen Narkose besteht starkes Schleimrasseln. Am folgenden Tag Fortsetzung des Versuchs: Die Absonderung aus Mund und Nase abermals sehr reichlich und die Athmung röchelnd. Nachdem die Narkose $^1/_2$ Stunde gedauert hatte, stirbt das Thier an Athemlähmung.

Section: Die linke Lunge bedeutend umfangreicher und schwerer wie die rechte. Der linke Oberlappen etwas gebläht, seine Oberfläche deutlich marmorirt; in die blassroth gefärbte Lungensubstanz sind scharf umschriebene Herde von dunkelröthlich grauer Farbe eingelagert. Die gleichen Herde finden sich in den beiden anderen Lappen. Auf der Pleura zahlreiche dunkelroth gefärbte Blutungen vorhanden. Die Lungensubstanz erscheint auf dem Durchschnitt sehr hyperämisch, ist überall mit Blutungen durchsetzt und besonders an den unteren und vorderen Partieen stark ödematös. Die rechte Lunge ist gesund. (Das Thier lag während der Narkose auf der linken Seite!)

Bei der mikroskopischen Untersuchung finden sich die Bronchien im Bereich der pneumonischen Herde mit einer aus Leukocyten und Schleim bestehenden Masse angefüllt, in welcher eine grössere Zahl quergestreifter Muskelfasern (aspirirter Mageninhalt!) zu erkennen sind. Das Epithel der Bronchien ist zerstört und die Schleimhäute zum Theil zu Grunde gegangen. In den Bronchien sind ferner reichliche Fibrinausscheidungen nachzuweisen. Auch in den Alveolen und dem dazwischen liegenden interstitiellen Gewebe sind reichliche Rundzellen und Fibrin eingelagert.

Dieser Befund entspricht also einer ausgesprochenen Aspirationsbronchitis und Aspirationspneumonie. Wenn eine derartige Erkrankung sich natürlich auch an eine Chloroformnarkose anschliessen kann, falls es zur Aspiration von erbrochenem Mageninhalt kommt, so ist aber doch zu bedenken, dass beim Aether die Verhältnisse insofern wesentlich ungünstiger liegen, weil hier neben der directen Aspiration auch die Gefahr der indirecten Aspiration durch Vermittlung der reichlich abgesonderten Schleimmassen wesentlich in Betracht kommt. Auch in dem obigen Versuch hat es sich offenbar nicht um eine directe Aspiration während des Erbrechens gehandelt, sondern die Speisetheile sind erst später, während der Narkose, nach ihrer Vermischung mit dem Mundschleim in die Luftwege verschleppt worden. Durch diesen Versuch ist demnach auch der experimentelle Beweis erbracht, dass die Schleimabsonderung bei der Aethernarkose keineswegs als eine gleichgültige Nebenerscheinung aufgefasst werden darf. Diese Vermehrung der Sekretion muss im Gegentheil als eine recht unliebsame Eigenschaft des Aethers bezeichnet

werden, die unter Umständen ernstliche Gefahren für den Narkotisirten in sich birgt.

Nach den geschilderten Versuchsergebnissen lag es nahe, sich die Frage vorzulegen, ob auch dem Chloroform ähnliche Schädigungen der Lunge zukommen, wie dem Aether. In dieser Hinsicht konnte man sich ja von vornherein sagen, dass selbst bei gleich starker toxischer Reizwirkung auf die Schleimhäute diese schädlichen Folgen geringer ausfallen würden, weil beim Chloroform zur Erzielung einer Narkose viel geringere Mengen nöthig sind wie beim Aether. In der That erwies sich diese Annahme als zutreffend; bei lange fortgesetzter Einathmung von concentrirten Chloroformdämpfen konnte man auch Blutungen in die Lungen erzielen, allein diese erreichten auch nicht annähernd die Ausdehnung wie in unseren Aetherversuchen. Lungenödem wurde bei Chloroformanwendung regelmässig vermisst. Es darf übrigens nicht unerwähnt gelassen werden, dass man kleine, punktförmige Ecchymosen auch bei ganz vorsichtiger Narkose, bei Anwendung der Tropfmethode, besonders wenn man lange Zeit den Versuch fortsetzt, antreffen kann; indess lässt sich diese Veränderung kaum als eine dem Narkoticum eigenthümliche ansprechen, da man solchen Blutungen auch beim Erstickungstod aus anderen Versuchen begegnet.

Nachdem ich die vorstehend mitgetheilten Versuchsergebnisse in einem allerdings nur sehr knappen Sitzungsbericht (l. c.) veröffentlicht hatte, unterzog Lindemann (l. c.) meine Angaben über den Einfluss der Aetherinhalationen auf die Lungen einer experimentellen Nachprüfung, wobei er meine Resultate im wesentlichen bestätigen konnte. Auch er fand bei seinen Versuchen ausgesprochene Blutüberfüllung der Lungencapillaren, multiple Hämorrhagien und mehr oder weniger starkes Lungenödem. Nur bezüglich des Zustandekommens dieser Lungenveränderungen, insbesondere des Lungenödems kommt er auf Grund seiner Versuche zu dem Schluss, dass diese nicht allein durch eine locale toxische Wirkung des Aethers zu erklären seien, wie ich angenommen hatte, sondern dass dabei die toxische, lähmende Wirkung des Aethers auf das Herz ebenfalls eine wesentliche Rolle spiele.

Ausserdem liegt noch eine experimentelle Arbeit von Hölscher[1]) vor, der insbesondere die Frage studirte, ob die Lungenaffektionen bei der Aethernarkose durch eine directe Reizwirkung auf die Schleimhaut der Luftwege zu Stande kommen, oder ob sie bloss durch eine Aspiration von Mundspeichel und Schleim bedingt seien. Da Hölscher bei seiner Versuchsanordnung ausser einer geringfügigen Hyper-

1) Experimentelle Untersuchungen über die Entstehung der Erkrankungen der Luftwege nach Aethernarkose. Archiv f. klin. Chirurgie. 57.

secretion keinerlei Veränderungen an den Lungen feststellen konnte, glaubte er sich gegen die von mir behauptete Reizwirkung des Aethers aussprechen zu müssen und kam zu der Ansicht, dass die Aetherpneumonie einzig und allein auf die Aspiration von Mundschleim zurückzuführen sei. Nun hat aber Hölscher offenbar nur mit schwachen Aetherdämpfen experimentirt, und das negative Ergebniss seiner Versuche ist daher auch ohne Werth für die Entscheidung der Frage, welche wir uns gestellt hatten. Uns kam es nicht darauf an, das Verhalten der Lunge bei einer möglichst idealen Narkose zu untersuchen, sondern es sollte festgestellt werden, ob der Aether überhaupt eine unmittelbare Schädigung der Lunge herbeizuführen im Stande sei. Gegenüber dem etwa zu erhebenden Einwand, unsere Ergebnisse seien ohne praktische Bedeutung, weil in Wirklichkeit viel schwächere Aetherdämpfe angewendet würden, als wir bei unseren Versuchen benutzt haben, dürfte der Hinweis am Platze sein, dass bei Benützung der gebräuchlichen Masken wenigstens die vorübergehende Einathmung concentrirter Dämpfe durchaus nicht ausgeschlossen ist, weil man bei vielen Menschen die Aethernarkose nur mit starken Aetherdämpfen zu erzwingen vermag und diese Masken gegen die Entwicklung der schädlichen Concentrationen keine sichere Gewähr bieten. Auch darf bei der Beurtheilung der Aethergefahr nicht ausser Acht gelassen werden, dass diesem Anästheticum eine ausgesprochene Idiosyncrasie eigen ist, was besonders die in der Literatur bekannt gewordenen Fälle von Lungenödem beim Menschen zu bestätigen scheinen.

Wenn wir nun dazu übergehen, aus unseren Versuchen die praktischen Schlussfolgerungen zu ziehen, so müssten wir folgerichtiger Weise dem Chloroform unbedingt den Vorzug vor dem Aether einräumen. Indess hängen ja die Gefahren der Narkotica nicht allein von ihrer Einwirkung auf die Athmungsorgane ab, sondern vor allem auch von dem Verhalten des Herzens, der Nieren u. s. w. Um also ein richtiges Urtheil über die Gefährlichkeit eines Anästheticums zu gewinnen, müssen wir sämmtliche bei der Narkose möglichen Complikationen in den Kreis unserer Betrachtungen ziehen.

Bekanntlich hat man in den letzten Jahren mit besonderem Eifer das Ziel verfolgt, Mittel und Wege ausfindig zu machen, die unerwünschten Nebenwirkungen unserer Betäubungsmittel möglichst zu beseitigen. Diese Bestrebungen bewegen sich im allgemeinen nach 2 Richtungen: einmal suchte man durch eine zweckmässigere Applikation, vor allem durch eine genauere Dosirung dem erstrebten Ziel näher zu kommen, ferner hoffte man durch eine Verbindung der

Anästhetica, durch die sogenannte Mischnarkose, die Gefahren beschränken zu können. Dass auch auf die Reinheit der Präparate Gewicht zu legen ist, bedarf keiner Begründung, doch kann man nicht erwarten, durch diese Maassnahme allein die specifisch giftigen Wirkungen unserer Narkotica auszuschalten.

Was zunächst die Mischnarkosen betrifft, so haben wir auf der Giessener Klinik in den Jahren 1897 und 1898 ebenfalls Versuche in dieser Richtung unternommen und zwar gingen wir hierbei von folgenden Ueberlegungen aus: Da der eigentliche Narkosentod bei Chloroform sich ungleich häufiger ereignet wie beim Aether, während umgekehrt die Spättodesfälle beim Chloroform viel seltener beobachtet werden wie bei der Aetherisirung, hofften wir durch eine gleichzeitige Anwendung der beiden Mittel die Gefahren verringern zu können. Weil nun das Chloroform einen 5 mal so starken Narkotisirungswerth hat wie der Aether, benutzen wir zu unseren Versuchen ein Gemenge von 1 Theil Chloroform auf 5 Theile Aether, so dass sich also sowohl ihre narkotisirende Wirkung als auch ihre specifischen Gefahren zu gleichen Theilen auf beide Mittel vertheilen sollten. Dieses Gemenge hat weiterhin die Eigenschaft, dass sein Siedepunkt bei 41—42° liegt; es bietet also, wenn auch nicht vollkommen, gleichzeitig die Vorzüge der Schleich'schen Siedegemische. Weiterhin schien uns beachtenswerth, dass ein sehr grosser Theil, vielleicht über die Hälfte der Chloroformtodesfälle, im Excitationsstadium oder doch im Beginn der Narkose sich ereignet und zwar an plötzlichem Herztod.[1]) Falls es also gelänge, wenigstens diese tödtlichen Zufälle auszuschalten, so liesse sich hierdurch die Sterblichkeit schon um ein Wesentliches verringern. Von diesen Erwägungen geleitet, verfuhren wir in folgender Weise: Nach Vorausschickung einer Morphiuminjection eine halbe Stunde vor Beginn der Operation wurde die Narkose durch Inhalation des Aether-Chloroformgemenges 5 : 1 unter Benutzung der Czerny'schen Maske eingeleitet und nach etwa 1/4 bis höchstens 1/2 Stunde die Narkose mit reinem Chloroform bis zum Ende der Operation fortgeführt. Bei diesem Vorgehen hofften wir den nachtheiligen Einfluss des Chloroforms auf das Herz, der sich gerade im Beginn der Narkose geltend macht, verhüten und gleichzeitig die schädigende Einwirkung des Aethers auf die Lungen auf ein geringes Maass beschränken zu können.

Wir haben nun in der geschilderten Weise in den Jahren 1897 und 1898 812 Narkosen durchgeführt, unter denen sich 350 befanden,

1) Vergl. Poppert, Ueber den heutigen Stand der Narkosenfrage. Zeitschr. f. pract. Aerzte. 1896. Heft 1 u. Huchard, Centralbl. f. Chirurgie. 1902. 27. S. 729.

die eine Stunde und darüber dauerten. Leider entsprachen aber die Resultate sehr wenig unseren Erwartungen.

Eine vollkommen ruhige Narkose konnte nur in 767 Fällen erzielt werden, während in den übrigen 45 Fällen Störungen der verschiedensten Art constatirt wurden. Bei 2 Patienten war mit dem Gemisch überhaupt kein Schlaf zu erzielen, in 9 Fällen war das Excitationsstadium ausserordentlich protrahirt und sehr ausgeprägt. Sowohl im Beginn als während der tiefen Narkose (32 Fälle) kamen Störungen wie Würgen, Erbrechen, kurzdauernde Asphyxien u. s. w. vor und bei 3 Narkosen stellten sich äusserst bedrohliche Complikationen von Seiten des Herzens und der Athmung ein, die erst nach längeren Bemühungen wieder behoben werden konnten.

In Bezug auf den Verlauf der Narkose bietet demnach das Gemenge keine Vorzüge vor der reinen Chloroform- oder Aethernarkose. Zu einem noch viel ungünstigeren Schluss gelangen wir aber, wenn wir die im Gefolge der Mischnarkose aufgetretenen Lungencomplikationen berücksichtigen. Von den 812 Kranken, bei welchen die Mischnarkose zur Anwendung kam, starben nicht weniger wie 5 nachträglich an Pneumonie. Ausserdem beobachteten wir eine grosse Zahl von Bronchitiden und leichteren Pneumonieen, die aber wieder in Genesung übergingen. Die Fälle mit tödtlichem Ausgange sind folgende:

1. Matthias P., 63 Jahre alt, aus S. Am 20. Mai 1897 Gastroenterostomie wegen narbiger Pylorusstenose. Am 24. Mai 1900 Tod an Lungenentzündung. Section ergiebt Bronchitis und beiderseitige Pneumonie des Unterlappens.

2. Heinrich W., 55 Jahre alt, aus A. Am 12. October 1897 Cholecystotomie. Gestorben am 16. October an Lungenentzündung. Section ergiebt hypostatische Pneumonie beider Unterlappen.

3. Jacobine G., 66 Jahre alt, aus P. Operation am 12. März 1898 wegen Gallensteine (Cysticotomie). Tod am 16. März in Folge von Pneumonie. Section nicht gestattet.

4. Marie C., 35 Jahre alt, aus N. Am 18. März 1898 Cholecystotomie. Gestorben am 19. März an Lungenentzündung. Der Sectionsbefund lautet: Doppelseitige Bronchopneumonie des Unterlappens.

5. Marie S., 26 Jahre alt, aus A. Cholecystotomie am 22. Juli 1898. Tod am 31. Juli an linksseitiger Pneumonie.

Die Schuld an diesen Spättodesfällen muss ohne Zweifel in erster Linie dem Aether zur Last gelegt werden. Denn wenn auch bei der Chloroformnarkose nachträgliche Lungenerkrankungen nicht ausgeschlossen sind, so werden diese hier doch ungleich seltener beobachtet. In der That hörten diese gefahrvollen Complikationen wie mit einem Schlage auf, als wir wieder zur reinen Chloroformnarkose übergingen

Auf Grund der mitgetheilten Beobachtungen müssen wir also die Versuche, durch Benutzung von einem Aetherchloroformgemenge 5 : 1 eine Herabsetzung der Narkosengefahr zu erzielen, als gescheitert betrachten. Unsere Resultate decken sich demnach im Wesentlichen mit den Erfahrungen zahlreicher anderer Autoren (Rodmann, Thomson und Kemp, Hahn, Truman, Schmid u. A.), welche sich ebenfalls entschieden gegen die Benutzung von Gemischen ausgesprochen haben. Wie Honigmann[1]) eingehend ausgeführt hat, haben die Mischnarkosen den Nachtheil, dass die Bestandtheile des Gemenges mit verschiedener Schnelligkeit verdunsten und annähernd nach dem Gesetze der fraktionirten Destillation einzeln übergehen. Der Kranke steht also nach jedesmaligem Aufträufeln des Aetherchloroformgemenges anfänglich vorwiegend unter dem Einfluss des flüchtigeren Aethers und erst nach Verdunsten desselben unter dem des Chloroforms. Hierdurch muss es zu grossen gefahrvollen Schwankungen in der Concentration beider Mittel kommen, und bei häufigerem Aufgiessen wird der Kranke schliesslich fast reinen Aether einathmen. Dementsprechend hat bereits, wie Honigmann anführt, das englische Chloroformcomitee gefunden, dass eine Mischung von 4 Theilen Aether zu 1 Theil Chloroform wie reiner Aether wirkt. Wenn man also eine wirkliche Combination der Wirkung beider Anästhetica erzielen will, so darf man keine flüssigen Gemenge verwenden, sondern muss Gemische in Dampfform benutzen. Ob man indess auf diesem Wege eine wirkliche Verminderung der Narkosengefahr erreichen wird, muss nach den Untersuchungen Honigmann's bezweifelt werden. Dieser konnte feststellen, dass allerdings die narkotisirenden Wirkungen des Chloroforms und des Aethers bei gleichzeitiger Anwendung sich gegenseitig erhöhen, er musste sich aber auch von einer Summirung der schädigenden Wirkung auf die Respiration überzeugen. Ebenso wurden die anderen Eigenthümlichkeiten des Aethers (Thränenträufeln, vermehrte Schleimabsonderung u. s. w.) nicht vermisst.

Neuerdings hat Braun[2]) einen einfachen und handlichen Apparat empfohlen, bei welchem, ähnlich dem Kappeler'schen Apparat, Aether- und Chloroformdämpfe erzeugt und nach Belieben für sich oder gleichzeitig mit einander eingeathmet werden können. Die Einrichtung ist nun derart getroffen, dass beim Oeffnen der beiden Hähne 1 Vol.-Proc. Chloroform und 4 Vol.-Proc. Aether geliefert werden. Braun geht also davon aus, dass die Aethernarkose die Grundlage

1) Honigmann, Ueber Mischnarkosen. Archiv f. klin. Chirurgie. 1899. Bd. 58.

2) Verhandl. der Deutschen Gesellschaft f. Chirurgie. 1901.

der Mischnarkose bilden soll und giebt dementsprechend den Rath, für gewöhnlich die Aetherdämpfe zu benutzen und das Chloroform nur im Nothfalle zu geben.

Es ist nicht zu leugnen, dass die Braun'sche Mischnarkose gewisse Vorzüge vor der von uns angewandten besitzt, insofern die Concentration der Aetherdämpfe über eine gewisse Grenze nicht hinausgehen kann und die Verwendung von Dampfgemengen auch rationeller ist als die von flüssigen Gemischen. Nach unseren oben mitgetheilten Erfahrungen müssen wir aber jeder Art von Mischnarkose, bei welcher dem Aether eine wesentliche narkotisirende Wirkung zukommt, die gleichen Bedenken wie der einfachen Aethernarkose entgegenbringen; obwohl wir unser Aetherchloroformgemenge nur im Beginn der Narkose benutzt haben, erlebten wir die schlimmsten Complikationen von Seiten der Athmungsorgane in einer geradezu erschreckenden Häufigkeit.

Es mag ja eine auffällige Erscheinung sein, dass die mit dem Aether in den verschiedenen Krankenhäusern gemachten Erfahrungen so wenig übereinstimmen. Während nicht wenige Chirurgen den Aether fast ausschliesslich benutzen, ohne Grund zu Klagen zu haben, müssen sich andere bei jedem neuen Versuch immer wieder von der Gefährlichkeit des Aethers überzeugen. Wodurch erklärt sich dieser scheinbare Widerspruch? Keinesfalls erscheint es mir angängig, die schlechten Resultate bei der Aethernarkose einzig und allein auf Fehler in der Technik zurückzuführen, da wir glauben, alle erforderlichen Vorsichtsmassregeln sehr gewissenhaft befolgt zu haben. Dagegen scheint uns ein anderer Faktor zur Erklärung der auffälligen Widersprüche eine ausschlaggebende Bedeutung zu haben und zwar ist dieser in der Verschiedenartigkeit des Krankenmaterials der einzelnen Operateure zu suchen. Bekanntlich sind die Kranken, bei welchen Bauchoperationen vorgenommen werden, in erster Linie die Leber- und Magenkranken, der Gefahr der nachträglichen Erkrankung an Lungenaffectionen in besonders hohem Maasse ausgesetzt und zwar nicht allein bei Anwendung der allgemeinen Narkose, sondern auch bei localer Anästhesie. Diese Kranken besitzen eine ausgesprochene Disposition zu Lungencomplikationen, die offenbar mit der mangelhaften Zwergfellathmung in Folge des in den ersten Tagen vorhandenen Wundschmerzes zusammenhängt. Bei solchen Kranken entwickelt sich leicht eine Hypostase, und wenn nun hierzu eine Gelegenheitsursache, welche hier durch die Reizwirkung des Aethers gegeben ist, hinzutritt, so kommt es zur Entstehung einer Pneumonie. Hieraus dürfte sich erklären, dass die Chirurgen, welche vorwiegend

Extremitäten- oder gynäkologische Operationen ausführen, viel weniger Lungencomplikationen sehen als diejenigen, welche sich viel mit der Chirurgie der Gallenblase und des Magens beschäftigen müssen. Unter unseren 812 Mischnarkosen befinden sich nicht weniger wie 80, welche wegen Gallensteinerkrankungen und 21, welche wegen Magenleiden nöthig gewesen sind, und es beruht sicherlich nicht auf einem blossen Zufall, wenn unsere 5 Narkosentodesfälle sich auf 4 Gallenblasen- und auf 1 Magenoperation vertheilen. Es ist auch bezeichnend, das wir seit der Rückkehr zur Chloroformnarkose, von etwa 300 Gallenblasenoperationen nur 1 Todesfall an Pneumonie zu beklagen haben und zwar betrifft dieser Fall eine sehr entkräftete Patientin mit chronischem Ikterus.

Vor 3 Jahren hat Geppert[1]) eine andere Art von Mischnarkose in die Praxis eingeführt, welche nach unseren hiermit gemachten Erfahrungen vor den bisher erörterten Methoden entschieden den Vorzug verdient. Geppert benutzt ein Dampfgemenge, hergestellt durch Verdampfen von 2 Vol. Chloroform und 1 Vol. Aether, so dass sich also der narkotisirende Effekt der beiden Mittel etwa wie 10 : 1 verhält. Bei diesem Verhältniss kann von einer narkotischen Wirkung des Aethers keine Rede mehr sein; diese Narkose wird im Allgemeinen als eine Chloroformnarkose anzusprechen sein. Der geringe Zusatz von Aether ist in der That auch nur mit Rücksicht auf seine anregende Wirkung auf das Herz gewählt worden.

Bei dieser Narkose wird mit Hülfe eines automatisch wirkenden Apparates eine Luft von einem hohen, aber bestimmten Gehalt an Chloroform-Aetherdampf (0,5 ccm flüssiges Chloroform auf 1 Liter Luft verdampft) hergestellt, welche durch einen Schlauch in die Maske geleitet wird. Durch einen Hahn lassen sich die zufliessenden Mengen genau reguliren, und zwar kann man an dem Hahne jederzeit ablesen, wieviel ccm Chloroform während einer Minute bei einer bestimmten Stellung durchfliesst. Es ist also hier, wenn auch in anderer Weise wie bei der Narkose, von P. Bert und von Dreser, das Problem der genauen Dosirung in einfacher und doch exacter Weise gelöst. Man hat ja von verschiedenen Seiten den Werth der genauen Dosirung mit dem Hinweis auf die bei Chloroformnarkose vorhandene ausgesprochene Idiosyncrasie abzuschwächen gesucht, indessen mit Unrecht, denn gerade diese Eigenschaft des Chloroforms zwingt uns, bei der Dosirung doppelt vorsichtig zu sein und in jedem Fall mehr oder weniger auszuprobiren, wie das Mittel vertragen wird. Dies wird

1) Eine neue Narkosenmethode. Deutsche med. Wochenschr. 1899. Nr. 27.

natürlich mit Hülfe des Geppert'schen Apparates viel genauer möglich sein, wie bei der gewöhnlichen Methode und selbst der Tropfmethode. Insbesondere spricht auch die bei der Benutzung der Geppert'schen Narkose gewonnene Erfahrung, dass nur eine sehr geringe Steigerung der Dosis nöthig ist, um den Halbschlaf in den tiefen Narkosenschlaf überzuführen, zu Gunsten einer genauen Dosirung; denn nur, wenn man es in der Hand hat, sich scharf an der schmalen Grenze zwischen dem oberflächlichen und dem tiefen Schlafe zu halten. wird man sicher im Stande sein, eine Ueberdosirung zu vermeiden.

Wir haben auf der Giessener Klinik seit Herbst 1899 Versuche mit dem in Rede stehenden Apparat vorgenommen und sind in der Lage, nachdem wir hiermit über 2500 Narkosen geleitet haben, die von Geppert gerühmten Vorzüge seines Apparates vollauf bestätigen zu können. Die mit der Einleitung der Narkose verknüpften subjectiven Empfindungen sind entschieden weniger unangenehm — diese Angabe wurde uns von allen Kranken, die schon früher nach den üblichen Methoden narkotisirt waren, ohne Ausnahme bestätigt —, auch verläuft die Narkose ruhiger und gleichmässiger wie die gewöhnliche. Was nun die Störungen dieser Narkose betrifft, so haben wir ernstliche Zufälle nicht beobachtet, wohl aber haben wir einen nachträglichen Tod zu beklagen gehabt, der jedoch der Methode nicht zur Last fällt.[1]) Leichtere Zufälle während des Chloroformschlafes, welche auch von Geppert erwähnt werden, haben wir selbstverständlich auch nicht vollständig vermeiden können, wir haben aber doch den Eindruck gewonnen, dass die Zwischenfälle entschieden seltener sind und einen weniger beängstigenden Eindruck tragen. Im Uebrigen hängt auch bei dieser Narkose der Verlauf sehr wesentlich von der Beobachtungsgabe und der Erfahrung des Narkotiseurs ab. Und wenn auch ihre Technik eine einfache ist, die sich leicht erlernen lässt, so muss doch hervorgehoben werden, dass es durchaus nothwendig ist, sich genau an die Geppert'schen Vorschriften zu halten, wenn man wirklich ideale Narkosen erzielen will. Hierzu gehört vor

1) Es handelte sich um eine Kranke mit Magenresection, bei der sich sogleich im Anschluss an den Eingriff die Symptome einer acuten Bronchitis und am Tage darauf einer schweren Pneumonie einstellten, der die Kranke erlag. Die chemische Untersuchung des benützten Chloroforms, das einen auffallend scharfen, stechenden Geruch besass, ergab einen deutlichen Gehalt an Phosgen. Durch weitere Nachforschungen (Prof. Dr. Geppert) wurde konstatirt, dass das von einer angesehenen Fabrik bezogene Chloroform, das als „purissimum, usu anglico" bezeichnet war, unter 1/4 Proc., also einen unzureichenden Alkoholzusatz (zum Schutz gegen Zersetzung) aufwies und dass es in blauen (!) Flaschen in den Handel gebracht wurde.

Allem, dass man bei der Einleitung der Narkose ganz allmählich in die Höhe geht und bei der weiteren Fortführung derselben sich scharf an die untere Grenze, bei der gerade Toleranz besteht, hält. Wie auch Geppert bemerkt, sind die bei weitem grössten Dosen zur Einleitung der Narkose nöthig, und man muss nicht nur bei Männern, sondern auch bei Frauen und Kindern hierbei verhältnissmässig hoch hinaufgehen. Vielleicht hängt mit dieser Thatsache, wie nebenbei erwähnt sein mag, die grosse Gefährlichkeit der Narkose im Anfangsstadium zusammen, und es liegt der Gedanke nahe, dass es sich in diesen Todesfällen, die meist unter dem Bilde der Syncope verlaufen, in der Hauptsache auch um eine Ueberdosirung handelt, und nicht, wie vielfach gelehrt wird, um eine reflektorische Herzlähmung durch Reiz des Trigeminus. Ist die Narkose einmal im Gange, so genügen gewöhnlich sehr kleine, selbst minimale Dosen (0,3), um den Chloroformschlaf gleichmässig und ungestört zu unterhalten, nur muss man dafür Sorge tragen, dass das Chloroform möglichst 'stetig, mit Vermeidung grösserer Pausen, dem Organismus zugeführt werde.

Was endlich die Brauchbarkeit des Geppert'schen Apparates für praktische Zwecke betrifft, so haben wir ihn genügend erprobt, um ihn eindringlich empfehlen zu können. Die Bedienung desselben ist ausserordentlich einfach und Störungen während des Betriebes nur sehr selten. Eine grosse Annehmlichkeit dieser Narkose besteht darin, dass der Chloroformirende die eine Hand stets frei hat; er braucht nur den Hahn zu reguliren und wird durch das stetige Auftropfen nicht gehindert, seine Aufmerksamkeit ausschliesslich auf den Verlauf der Narkose zu richten. Wir haben die Erfahrung gemacht, dass die Assistenten diesen Vortheil des Apparates nicht gering schätzen und darum diese Narkose der gewöhnlichen Tropfmethode immer vorziehen. Ein weiterer, noch erheblicherer Vorzug der Methode besteht darin, dass der Operateur jederzeit in der Lage ist, sich über den Stand der Narkose in einfachster Weise zu überzeugen, da die jeweilige Stellung des Hahnes hierüber zuverlässige Anhaltspunkte giebt. — Eine neuerdings von Geppert angebrachte Verbesserung des Hahnes, die in einer kräftigeren, widerstandsfähigeren Construktion und in der Anwendung einer grösseren deutlicheren Scala besteht, so dass man die Ziffern auch auf grössere Entfernungen bequem ablesen und auch controliren kann, dürfte dazu beitragen, die praktische Brauchbarkeit des Apparates noch weiter zu erhöhen.

Wenn wir nun die Schlussfolgerungen aus unseren experimentellen und klinischen Untersuchungen ziehen, so lassen sich diese in folgenden Sätzen zusammenfassen:

1. Die Schädigungen der Lungen bei der allgemeinen Narkose sind bei Anwendung des Aethers bei weitem stärker wie bei Chloroform. Sie sind um so hochgradiger, je gesättigter die eingeathmeten Dämpfe sind.

2. Diejenigen Aether-Chloroform-Mischnarkosen, bei denen der Aether in einem solchen Verhältniss zugesetzt ist, dass sich eine narkotisirende Wirkung desselben geltend macht, verhalten sich wie die einfachen Aethernarkosen und besitzen deren Nachtheile in verstärktem Maasse.

3. Die Geppert'sche Narkose, welche eine genaue Dosirung gestattet, ist der gewöhnlichen Narkose entschieden vorzuziehen. — Auf Grund unserer klinischen Erfahrung halten wir uns berechtigt, überhaupt die Forderung aufzustellen, dass der möglichst genauen Dosirung bei der Chloroformnarkose ein grösserer Werth beizulegen ist, als dies bisher geschah. Denn bei der fast allgemein üblichen Tropfmethode ist die Dosirung durchaus unbestimmt und von allen möglichen äusseren Zufälligkeiten abhängig (Beschaffenheit des Stoffüberzuges der Maske, Temperatur und Feuchtigkeitsgehalt der Luft u. s. w.). Nur solche Apparate, welche eine exakte Abstufung der Dosis zulassen, ermöglichen ein vorsichtiges Ausprobiren der im Einzelfalle erforderlichen Chloroformmengen und setzen uns in Stand, die Ueberdosirung, in welcher die Hauptgefahr der Narkose besteht, am sichersten zu vermeiden. —

Ueber die vor Kurzem empfohlenen Apparate zur Sauerstoff-Chloroform-Mischnarkose stehen uns noch keine klinischen Erfahrungen zu Gebote. Da auch bei dieser Methode auf das Princip einer genaueren Dosirung Rücksicht genommen ist, scheint es uns nicht ausgeschlossen, dass die gerühmten Vorzüge des Verfahrens nicht so sehr auf Rechnung des Sauerstoffs als vielmehr der besseren Dosirung zu setzen sind. Jedenfalls verdient aber dieses Verfahren ebenfalls ernstlich geprüft zu werden.

XXVI.

Mittheilungen aus der chirurgischen Privatklinik des Dr. med. H. Schüssler in Bremen.

Leichte und schwere Neurosen.

Von

Dr. med. **Schüssler.**

Als ich Ostern 1876 nach vierjährigem Aufenthalt Kiel verliess, um auf Reisen zu gehen, war ich sehr erstaunt, auf anderen Hochschulen eine grosse Uebereinstimmung zu finden in der Nichtachtung der v. Esmarch'schen Lehren hinsichtlich der Gelenkneurose. Auch Billroth gehörte zu den Spöttern, wie aus seinem launigen Brief an Socin hervorgeht, dem er räth, um mit ihm nach Ostende zu kommen, eine Gelenkneurose vorzuschützen „von der ja doch Niemand weiss, was es ist und gegen welche nach Esmarch Seebäder sicher helfen". Noch heute giebt es Spötter. Wohin aber die Nichtachtung der v. Esmarch'schen Lehre führen kann, dazu aus einer grossen Reihe von Beobachtungen folgende prägnante Beiträge:

I. Neurose des Fussgelenks. Heilung.

Im Juni 1881 trat, gestützt auf den Arm der besorgten Mutter, eine junge Dame aus B. in mein Sprechzimmer, um sich die Nerven dehnen zu lassen. Sie hatte im letzten Winter beim Schlittschuhlaufen einen Unfall erlitten mit nachfolgender Schwellung und Schmerzhaftigkeit im rechten Fussgelenk. Mit Ruhe und Watte hatte der sehr vorsichtige Arzt wohl Schwellung, aber nicht die Schmerzen zu bannen vermocht. An dem Fuss war nichts Abnormes zu entdecken ausser einem Schmerzdruckpunkte an der Aussenseite des Mallcol. int. Die Wade war etwas magerer, alle Bewegungen glatt. Die junge Dame trat mit äusserster Spitzfussstellung auf und hob dabei jedesmal beide im rechten Winkel gebeugten Arme fast bis zur Schulterhöhe, als ob die Belastung des Fusses dadurch noch mehr verringert werden sollte. — Es war mir kein Zweifel, dass hier eine Neurose des Fussgelenks vorlag. Ich sagte daher, dass hier eine Nervendehnung nicht am Platze sei, wohl aber eine andere Behandlung, die ich sofort beginnen könne, sie möchte nur auf den Hausflur treten. Ich stellte mich

nun hinter die ahnungslose Patientin, legte meine Hände um ihre Taille und lief so schnell ich konnte, die Patientin vor mir herschiebend, den Hausflur hinunter. Um nicht zu fallen, musste Patientin jetzt den Fuss ordentlich aufsetzen. Am Ende des Hausflurs war die Kur beendet. Die Mutter stand mit offenem Munde dabei, wollte offenbar gerade ihren ganzen Zorn wegen solcher Rücksichtslosigkeit über mich ergehen lassen, besann sich aber, da sie sah, dass ihre Tochter den Rückweg allein machen konnte ohne Hinken. Nachbehandlung: Strahldouche und Massage. — Dauernde Heilung.

II. Neurose des Kniegelenks. Heilung.

Fräulein L., 26 Jahre alt, aus B., glitt im Juni 1877 auf der Treppe aus, wobei sie einen Schmerz im rechten Kniegelenk verspürte, der nach kalten Umschlägen bald verging. Vier Wochen später trat unter mässiger Anschwellung des rechten Kniegelenks ein heftiger Schmerz auf, der sich durch Berührung enorm steigerte, sodass jetzt ärztlicher Rath eingeholt wurde. Absolute Bettruhe und Jodpinselung, die täglich vom Arzt selbst ausgeführt wurde, 10 Wochen lang; darauf lag das Knie sechs Wochen lang im Schienenverband. So waren 16 Wochen vergangen. Die Abschwellung war eingetreten, aber die Schmerzen bestanden unvermindert fort. Mir fiel zunächst das Missverhältniss auf zwischen den subjectiven Klagen und dem objectiven Befund. An dem abgemagerten Bein traten die Condylen des Femur schärfer hervor als an dem gesunden, und an der Innenseite der Patella lag eine teigige Schwellung von vielleicht der Grösse einer Mandel. Diese Stelle konnte heiss und roth werden und stärker anschwellen bei Erregungszuständen, ebenso bei der Menstruation. Sie war es, die Arzt und Patientin stets in grosser Sorge gehalten hatte, in der Annahme, dass die Entzündung sich noch immer nicht bessern wollte. Hier war der Hauptsitz der heftigen Schmerzen, die auf leisen Druck sich mehr steigerten, als bei starkem, indess die Nachtruhe nicht störten. Passive Bewegungen wurden schmerzloser, je häufiger und ausgiebiger sie gemacht wurden; active konnten, wenn auch nur zaghaft und zögernd, angeschlossen werden. Der Aufforderung, jetzt durch das Zimmer zu gehen, kam Patientin bereitwilligst nach und war ganz glücklich über ihre Leistung.

Es bedurfte noch einer dreimonatlichen Behandlung mit Strahldouche, Massage und vieler Bewegung in freier Luft, um die vasomotorische Schwellung an der Innenseite der Patella und damit die letzten Spuren dieser Neurose des Kniegelenks zu bannen und zwar für immer.

III. Neurose des Fussgelenks. Heilung.

H. J., 38 Jahre alt, aus L., Betriebsbeamter einer Cigarrenfabrik und Handlungsreisender. Aufnahme den 2. Juni. Entlassung 30. Juni 1891. (Auszug aus den Acten der Tabaks-Berufsgenossenschaft Sect. IV.)

Am 3. März 1888 glitt Patient bei Glatteis aus, konnte aber gleich nachher noch nothdürftig gehen. Schon nach etwa $^1/_2$ Stunde trat eine bedeutende, sehr schmerzhafte Anschwellung des rechten Fussgelenks auf, wobei eine bläuliche Färbung bis an den Unterschenkel hinauf sich entwickelte. Es wurde ärztlicherseits eine theilweise Zerreissung der Gelenkbänder des

rechten Fusses, ein Längsbruch des äusseren Malleolus, vielleicht auch eine Bruchstelle der Fibula diagnosticirt. Ruhe, Blutegel, Bandagierung, Mixturen, Umschläge u. s. w. brachten den Gebrauch des Fusses nicht wieder, so dass am 21. August 1888 nach Consultation mit einem anderen Arzt eine Badekur in Oeynhausen empfohlen wurde. Bäder und Rollstuhl 6 Wochen lang. November 1888 Massage, vom Arzt selbst ausgeführt.

Am 21. Januar 1889 ärztliches Gutachten auf Anfrage der Berufsgenossenschaft: Mit einem Simulanten haben wir es nicht zu thun. Patient kann auf dem kranken Bein nicht auftreten. Beim Stützen auf den Arm des Arztes bricht dem Patienten nach einigen Schritten der Schweiss aus, so dass derselbe in dicken Tropfen am Gesicht herunterlief. Das kann kein erkünstelter Schweiss sein, sondern rührt her von Angst und Schmerz.

14. März 1889: Keine Besserung, Schmerz beim Auftreten, angeblich geringer, aber immer noch da.

9. Juli 1889: Status idem. Es wird als höchst wahrscheinlich betrachtet, dass Patient dauernd invalide sein wird.

31. Januar 1890: Schlussgutachten des behandelnden Arztes, dirigirenden Arztes eines Krankenhauses. Auszugsweise:

Objectiv wenig Abnormes zu bemerken. Active Beugung und Streckung, sowie Drehungen des Fusses, Rollen des Fusses sind rechts weniger ausgiebig als links, namentlich beim Rollen. Beim Versuch, Beugung und Streckung weiter zu treiben, klagt Patient über heftige Schmerzhaftigkeit und zittert unter Schweissausbruch. Ueber den Malleolus gemessen ist das Bein $^1/_2$ cm dicker, über die Mitte der Wade um 2 cm dünner. Drückt man das Gelenk zwischen Tibia und Sprungbein, so ist namentlich bei Beugung des Fusses dieser Druck sehr empfindlich.

Subjectiv giebt der Kranke an, dass er das rechte Fussgelenk fühle, wenn er mit Krücke gehe, dass das Gelenk empfindlich sei, wenn er mit Stock gehe, träte er schief, oder auf eine Unebenheit, so habe er heftigen Schmerz im Gelenk. Nachts könne er das Bein nicht auf der äusseren Seite liegen haben, auch sei der Druck der Bettdecke auf die Zehen empfindlich. Bei Wechsel der Witterung verspüre er vermehrte Schmerzen.

Nach meiner Ansicht handelt es sich um einen chronisch entzündlichen Zustand des Talo-Cruralgelenks. Derselbe macht ihn für seinen früheren Beruf (Handlungsreisender) ganz untauglich. Auf die Anfrage, ob von einer Fortsetzung der ärztlichen Behandlung noch eine Besserung zu erwarten sei, glaube ich mit „Nein“ antworten zu sollen, nachdem ich sozusagen alles, was ärztlicherseits gegen solche Zustände angewandt zu werden pflegt, erschöpft zu haben glaube. Ich empfehle nur, ihn ärztlich nicht ganz uncontrollirt zu lassen.

16 Monate später liess der hiesige Geschäftsführer d. Sect. IV der Tabaks-Berufsgenossenschaft, der im Mai 1891 in meine Behandlung getreten war, mir nach Einsicht der Acten den Patienten zuführen. Nach dessen Untersuchung sagte ich in meinem damaligen Gutachten: Solche Störungen sind nur zu beseitigen in einer geschlossenen Anstalt, in der ausser der angewendeten zielbewussten Kurmethode die strengste ärztliche Beaufsichtigung stattfindet.

Am 2. Juni 1891 wurde Patient in meine Privatklinik aufgenommen. Der mittelgrosse kräftig gebaute Mann bewegte sich mühsam mit einer

Krücke vorwärts. Er ist angeblich nur mit Hülfe der Krücke zu gehen im Stande. Er klagt dabei über grosse Schmerzen im rechten Fuss, die sofort sich heftig steigern, wenn der Fuss auf eine Unebenheit tritt. Er hält sich für einen sehr unglücklichen Menschen, der gern den Gebrauch seiner Glieder wieder erlangen möchte.

Bei der Untersuchung des Fusses, an dem nichts Abnormes zu entdecken, zittert unter Schweissausbruch der ganze Körper. Das rechte Bein ist durchweg um 2 cm dünner. Druck auf das Talo-Cruralgelenk, etwas auswärts vom Mall. int. wird als sehr schmerzhaft angegeben. Unter Ablenkung der Aufmerksamkeit lassen sich nach und nach Flexion, Extension, Abduction, Adduction, Pro- und Supination zunächst passiv, dann activ, schliesslich mit Widerstand immer ausgiebiger ausführen unter Abnahme der Schmerzensäusserungen. Patient muss jetzt, statt Krücke von mir unterstützt, den Corridor auf- und abgehen, wobei meine Unterstützung immer geringer wird, sodass Patient schliesslich allein geht.

Diagnose: Neurose des rechten Fussgelenkes. Therapie: Tägl. kalte Strahldouche über den rechten Fuss mit nachfolgender Massage, Muskelübungen und viel Bewegung in freier Luft ohne irgendwelche Stütze.

Entlassung am 30. Juni als geheilt, mit dem dringenden Rath d. p. p. J., sofort in geordnete Thätigkeit zu bringen.

Patient hatte vom 3. März 1888 bis 30. Juni 1891 Vollrente bezogen.

Auf meine Anfrage bei dem Vertrauensmann der Tabaksberufsgenossenschaft in L. nach dem weiteren Schicksal des Patienten bekam ich am 1. September 1902 folgende Antwort. J. hat seine Heilung nur ein paar Jahre überlebt. In eine regelmässige Thätigkeit ist er nicht zurückgekehrt. Durch zu reichlichen Alkoholgenuss verfiel er in geistige Störung und endigte durch eigene Hand.

IV. Neurose der Tarso-Metatarsalgelenke. Heilung.

Frau V., 46 Jahre alt, Kaufmannsgattin aus Hamburg. Aufnahme 22. August. Entlassung 14. October 1882.

Im Sommer 1880 vertrat sich Patientin beim Aussteigen aus der Pferdebahn den rechten Fuss. Unter anfänglicher Vernachlässigung bildeten sich nach und nach derartige Beschwerden in den Tarso-Metatarsalgelenken aus, dass Patientin schliesslich den Fuss nicht mehr gebrauchen konnte. Ganz hervorragende Vertreter der inneren Medicin, der Nervenheilkunde, der Chirurgie, haben zwei Jahre lang der Reihe nach sich um den Fuss bemüht. Ruhe, warme und kalte Umschläge, Morphium, Arsen, Strychnin, Chinin, Brompräparate, faradische und galvanische Ströme, Einreibungen mit Salben, Linimenten, Massage, Carbolinjection. Als auch Letzteres nichts nützte, wurde eine grössere verstümmelnde Operation in Aussicht genommen, zuvor aber der erkrankte Fuss in einen Wasserglasverband gesetzt, der das Fussgelenk im rechten Winkel fixirte und von den Zehen bis zum Knie hinaufreichte, und Patientin in demselben an die See geschickt und zwar nach Norderney. Und hier war es nun im August 1882, wo mich Patientin, nachdem sie ca. 8 Tage im Rollstuhl herumgefahren war, eines Abends aus der Nachbarschaft herbeirufen liess wegen unerträglicher Schmerzen. Die etwa mittelgrosse Dame von kräftigem Körperbau, deren Haupthaar im

Laufe der bereits zweijährigen Leidenszeit völlig gebleicht war und eigenthümlich contrastirte mit den dunkeln Augenbrauen und den frischen Gesichtsfarben, schien sich noch genügende Energie und Willenskraft bewahrt zu haben. Sie verlangte zunächst kategorisch die Entfernung des Verbandes. Nach Abnahme desselben präsentirte sich ein sehr abgemagertes Bein und auf dem Dorsum des Fusses, mehr nach der Aussenseite hin, eine Schwellung, die heiss, roth und sehr schmerzhaft, ganz den Eindruck der acuten Entzündung der unterliegenden Gelenke machte. Die Achselhöhlentemperatur betrug 38,2. Trotzdem hielt ich, nach Schilderung des ganzen Verlaufs, zunächst an der Impression fest, dass hier ein nervöses Leiden vorliegen müsse. Das wurde mir sofort zur Gewissheit, als ich auf dem fünften Tarso-Metatarsalgelenk ein etwa stecknadelkopfgrosses Neurom entdeckte, dessen Berührung enorme Schmerzen und entrüstete Abwehrbewegungen veranlasste. Ich war daher vorsichtig genug, der Dame auseinander zu setzen, dass es sich hier um ein nervöses Leiden handle, und dass ich diesen Nervenknoten sehr energisch drücken müsse, sie müsse sich fest vornehmen, das ertragen zu wollen, sie würde sicher gesunden. Patientin biss die Zähne zusammen und unter Zittern des ganzen Körpers und Schweissausbruch schloss die Scene mit einem heftigen Weinkrampf. Die Kur wurde täglich unter abnehmenden Schmerzen fortgesetzt mit dem Erfolge, dass ich nach fünf Tagen die Dame am Arme ins Conversationshaus führen konnte. Als ich nach weiteren fünf Tagen abreisen musste, erklärte Patientin Folgendes: „Noch kein Arzt hat mich so maltraitirt wie Sie, aber auch noch keiner mir so gut geholfen als Sie, ich reise jetzt mit Ihnen nach Bremen. Es bedurfte daselbst noch einer 52 tägigen Behandlung bis zur völligen Genesung. Dieselbe war eine dauernde bis zu ihrem im Jahre 1899 an Apoplexie erfolgten Tode.

V. Hystero-Epilepsie. Castration. Heilung.

Fräulein M. O. aus B., 39 Jahre alt, aufgenommen am 10. Decbr. 1889 entlassen am 9. Juni 1890. Patientin geboren am 21. Juli 1850 in A. (Australien) giebt an, dass sie nach Mittheilung ihrer Grossmutter im fünften Lebensjahr, bis zu welcher Zeit sie ein besonders kräftig entwickeltes Mädchen gewesen sei, vergewaltigt worden sei. Sie sei übel zugerichtet gewesen, habe starken weissen Fluss bekommen und sei sehr abgemagert, habe sich unter ärztlicher Behandlung wohl erholt, sei aber nie wieder so gesund geworden, wie zuvor. Gelegentlich des Badens in der See will Patientin im 7. Lebensjahre einen doppelseitigen Leistenbruch acquirirt haben, gegen den Tag und Nacht ein Bruchband getragen werden musste. Darnach trat heftiges Erbrechen auf, das circa eine halbe Stunde nach jedem Essen sich einstellte und Monate lang dauerte, Patientin aber im Herumlaufen und Spielen nicht störte. Wegen dieses Erbrechens, das im günstigsten Falle 1—1 1/2 Jahr sistirte, stand Patientin bis 1866 fast ununterbrochen in ärztlicher Behandlung. Ausser den einheimischen Aerzten wurden die Schiffsärzte verschiedenster Nationalität, die in A. anliefen, zu Rathe gezogen. Im Jahre 1866 traten in Folge plötzlichen Ablebens der Mutter vor Schreck und Angst die ersten Krämpfe auf, bei denen sich „ein kleines Zeichen Blut zeigte“ Jetzt wurde eine Luftveränderung angerathen und Patientin

nach Europa geschickt. Der hier zu Rath gezogene Homöopath erklärte, die Krämpfe würden sich legen, wenn erst die Regel eingetreten wäre. Als nach 2 Jahren dies Ereigniss nicht eingetreten war und die Krämpfe immer schlimmer wurden, rieth derselbe Herr, wieder nach Australien zu reisen, das Klima schiene hier nicht anzusprechen. Es folgten 2 Jahre erträglichen Befindens, ohne das eigentliche Gefühl des Wohlseins. Mit dem 21. Jahr trat die Regel ein und mit derselben Krämpfe von 3stündiger Dauer, täglich 2- und auch 3malige, eine ganze Woche hindurch. Nach Aufhören der Regel trat wieder das Erbrechen ein und dauerte 3 Monate lang bis zum Eintritt der zweiten Regel, die wie alle nachfolgenden unter Krämpfen verlief. So wechselten Krämpfe und Erbrechen ab vom 21.—28. Jahre. Nach dem 28. Jahre trat die Menstruation regelmässiger alle vier Wochen auf, mit stärkerem Blutverlust. Die Rückkehr nach Europa änderte daran nichts. Das Erbrechen schloss sich bald an die Regel an, bald nicht.

„Das Erbrechen macht mir keine Schmerzen, berichtet Patientin, es geht keine Uebelkeit voraus, aber $^1/_2$ oder $^3/_4$ Stunde nach dem Erbrechen fange ich an, mich schlecht zu fühlen, ein kaltes Rieseln läuft den Rücken hinunter, Hände und Füsse werden kalt und feucht, die Augen brennen, das Gefühl einer elektrischen Strömung geht von unten nach oben durch den Körper und dann kommen Krämpfe."

Mit vorstehender Leidensgeschichte führte sich Patientin am 10. December 1889 bei mir ein, nachdem eine neunwöchentliche Behandlung ihres Leidens in einer hiesigen Krankenanstalt mit psychischer Beeinflussung, Brompräparaten und Opiaten keinen Nutzen gebracht hatte. — Die sehr grosse, kräftig gebaute Dame mit noch genügendem Panniculus adiposus ging auf meinen Vorschlag, sich zunächst für einige Tage zwecks genauerer Untersuchung aufnehmen zu lassen, bereitwilligst ein. Bald nach dem ersten Mittagessen trat das Erbrechen ein. Ohne Würgen flog mehr als die Hälfte des Genossenen weit aus dem Munde. Daran schlossen sich epileptische Krämpfe, völlige Bewusstlosigkeit. Die Untersuchung des Magens ergab völlige motorische und chemische Sufficienz. Es bestand ein rechtsseitiger, innerer Leistenbruch, der durch ein gutsitzendes Bruchband zurückgehalten wurde. Sonst am Körper nichts Abnormes. Die in Narkose vorgenommene Untersuchung der Unterleibsorgane ergab Folgendes:

Uterus retroflectirt, kleines Myom der hinteren Wand, beide Ovarien fühlen sich vergrössert an. Als ich in tiefster Narkose, die schon wegen der Straffheit der Bauchdecken nöthig war, das rechte Ovarium bimanuell drücke, läuft eine starke klonische Zuckung an dem rechten Bein und an der rechten Rumpfseite ab, der ganze übrige Körper blieb ruhig. Als ich bei der aus der Narkose Erwachten jetzt nur von aussen auf das rechte Ovarium drücke, kommt sofort der epileptische Anfall derart zum Ausbruch, dass Patientin nur mit grösster Mühe auf dem Operationstisch gehalten werden kann. Es war mithin der sichere Nachweis geliefert, dass der rechte Eierstock der Ausgangspunkt der schon so lange bestehenden schweren Neurose war. Seine Exstirpation war angezeigt. Wegen des Uterusmyoms aber war auch die gleichzeitige Entfernung des linken Ovariums eben so streng indicirt. Ich schlug daher die Castration vor.

Operation am 13. December 1889.

Medianschnitt vom Nabel bis zur Symphyse; der retroflectirt liegende,

nicht fixirte Uterus trägt an seiner hinteren Wand ein etwa wallnussgrosses interstitielles Myom und an seiner Spitze ein etwa haselnussgrosses subperitoneales Fibrom.

Beide Eierstöcke sind verdickt — folliculärcystische Degeneration — und haben ein breites straffes Mesovarium, namentlich rechts, so dass die Exstirpation des nicht vor die Bauchdecken zu ziehenden rechten Ovariums erst gelang durch Hinzufügung eines Querschnittes durch den rechten Rectus bis zur Epigastrica. Beim Hervorziehen des linken Ovariums platzte eine kleine Cyste; das subperitoneale Fibrom wurde unberührt gelassen. Völliger Abschluss der Wunde durch die Naht.

Beim Erwachen aus der Narkose nur Andeutung der Krämpfe. Rollen der Bulbi, Krampfen der Finger; sehr bald darauf heftiges Würgen, welches 36 Stunden dauerte. Morphium subcutan 0,01.

15. December. Nahrungsaufnahme ohne Erbrechen. Morphium subcutan 0,01.

16. December. Morphium subcutan 0,01. Immer übel. Gefühl der elektrischen Strömung durch den Körper wie sonst vor dem Beginn der Krämpfe, nur mit dem Unterschied, dass die Strömung von oben nach unten geht und nicht wie früher von unten nach oben. Aura also umgekehrt. Blutige Absonderung aus der Scheide.

Der weitere Verlauf bot nichts Besonderes; bis zum 20. December erhielt Patientin noch täglich 0,01 Morphium subcutan. Allmähliges Abklingen der Reizerscheinungen. Der Wundverlauf blieb afebril. Heilung p. prim. int. Bald darauf Aufbruch im unteren Winkel und Abstossung einer Ligatur, welche die definitive Vernarbung sehr unliebsam verzögerte. Die Durchschneidung des Rectus hatte trotz dessen Naht einen Bauchbruch zur Folge, der durch einen Ansatz des so wie so schon zu tragenden Bruchbandes gut zurückgehalten wird.

Die ohne Krämpfe verlaufende Menstruation bot noch folgende Eigenthümlichkeiten:

1.	Menstruation	am 27.	December	1889	wie gewöhnlich.
2.	„	„ 25.	Januar	1890	„ „
3.	„	„ 19.	Februar	1890	„ „
4.	„	„ 28.	März	1890	„ „
5.	„	„ 5.	Mai	1890	„ „
6.	„	„ 28.	„	1890	sehr stark, 11 Tage lang.
7.	„	„ 8.	September	1890	wie gewöhnlich.
8.	„	„ 25.	„	1890	stark, 12 Tage lang.
9.	„	„ 7.	November	1890	unbedeutend.
10.	„	„ 22.	Januar	1891	nur einen Tag und sehr wenig.
11.	„	„ 22.	Februar	1891	wenig röthlicher Schleim. Tumor in Schrumpfung.

Am 1. September 1891 trat noch einmal nach schwerem Heben röthlich gefärbter Ausfluss ein von 14 tägiger Dauer, mit Rückenschmerzen, Schmerz in der linken Unterbauchgegend und Gefühl der Schwere und der Senkung. Objectiv nichts Abnormes, Uterus und Tumor ganz geschrumpft.

Die seit 19 Jahren bei jeder Menstruation aufgetretenen epileptischen Krämpfe traten bis heute nach 13 Jahren nicht wieder ein, ebensowenig das reflectorische Erbrechen.

VI. Epilepsie nach Trauma. Operation. Heilung.

Th. Z., neben zwei älteren Schwestern der einzige Sohn eines höheren Regierungsbeamten in J., wurde am 25. März 1885 geboren. Er überstand im ersten Lebensjahr Masern mit Lungenentzündung, einige Jahre später Scharlach und im 9. Jahre Diphtheritis. Sonst war er stets gesund und munter und in keiner Weise erblich, speciell nicht neuropathisch, belastet.

Im August 1897 wurde ihm auf ca. 3 Meter Entfernung von einem 16 jährigen Burschen ein halber Backstein an den Hinterkopf geworfen. Er fiel um, sprang auf, warf dem Burschen ein Stück Holz nach und fiel dann wieder um. Seine Mutter, die Augenzeugin gewesen war, nahm ihn dann an die Hand und führte ihn zum Arzt, der die stark blutende Wunde vernähte und verband. Die Wunde heilte ohne Zwischenfälle, aber die Narbe blieb empfindlich.

„Gegen Ende September d. J., schreibt der Vater, bekam der Knabe plötzlich auf dem Wege zur Schule Krämpfe, fiel zu Boden, anscheinend in epileptischen Convulsionen. Er ward uns in Haus gebracht und kam erst nach ca. einer halben Stunde wieder zu sich, schlief aber dann bald ein und fühlte sich darnach sehr matt. Ueber das Eintreten der Krämpfe hatte er Bewusstsein, erzählte, dass er plötzlich den Kopf nicht habe wenden können, dass seine Arme krampfartig bewegt wären, dass er rundum getaumelt und dann zu Boden gefallen sei."

Nach diesem Krampfanfall blieb eine Schwäche im rechten Arm zurück in dem Sinne, dass der Knabe gelegentlich bei Tisch eine Gabel fallen liess, eine Tasse nicht halten und keine volle Faust machen konnte. Im Laufe des Winters klagte der Knabe viel über Kopfschmerzen, zuweilen mit Schwindelgefühlen, die plötzlich auftraten, migräneartig waren, bald linksbald rechtsseitig, und mit grossen Chinindosen behandelt wurden. In seinen Schulleistungen traten bei dem Knaben auch Aenderungen ein. Der sehr aufgeweckte Knabe konnte 4—5 Tage ein sehr schlechter Schüler sein, der schwer begreifen konnte, um dann wieder ganz auf der Höhe zu sein. Mahnungen sehr ernster Natur, Drohungen und Strafe vermochten daran nichts zu ändern.

„Ende März 1898, schreibt der Vater, machte der Knabe allein einen längeren Spaziergang. Als er heimkehrte erzählte er, dass er auf dem Wege nach U. plötzlich ohnmächtig geworden sei. Er habe die Ohnmacht kommen gemerkt, habe rufen wollen, jedoch nicht rufen können und sei am Wege hingefallen." — Nach einer Berechnung des Vaters muss Patient mindestens $^1/_2$ Stunde ohnmächtig am Wege gelegen haben. Die nachfolgenden Kopfschmerzen wurden mit Chinin und Eisen behandelt.

Als ich im April 1898 den Patienten zu berathen hatte, fand ich an seinem Hinterkopf, 2 Finger breit unterhalb der Spitze des Os occipit. eine strahlige, bewegliche, auf Berührung sehr empfindliche Narbe von ca. $2^1/_2$ cm Länge und 2 cm Breite. Sie lag nicht genau in der Mittellinie, etwa $^1/_3$ links und $^2/_3$ rechts davon und über einer ganz leichten kaum zu fühlenden Depression. Sie verlief schräg von rechts nach links, ca. 1 cm aufsteigend. Patient konnte seine rechte Hand nicht zur vollen Faust ballen. Im Uebrigen war Patient frisch und gesund. Ich erklärte den Eltern des Knaben, dass es sich hier um eine Reflexepilepsie handele, herrührend von dem Steinwurf

und dass die empfindliche Narbe entfernt werden müsse zur Heilung dieser Epilepsie. Dieser Vorschlag hatte zunächst den Effect, dass der Hausarzt abrieth und ebenso energisch anrieth, eine erste Autorität auf dem Gebiet der inneren Medicin, speciell der Nervenheilkunde, in Berlin zu consultiren. Diese Autorität rieth nach Mittheilung des Vaters ganz entschieden von der Vornahme einer Operation ab, erklärte die nervösen Anfälle für eine traumatische Neurose und meinte, der nervöse Zustand würde sich voraussichtlich wieder bessern; empfahl normale mässige Lebensweise, Turnen, Radfahren, und für den Sommer eine Badekur in Nauheim. Diesen viribus unitis gegenüber war ich machtlos, und den Eltern blieb unter diesen Umständen zunächst nichts Anderes übrig als abzuwarten, so unbefriedigt sie auch von dem Ausspruch der Autorität waren.

Erst Ende März 1899 bekam ich den Patienten zur Operation. Bis dahin war er einmal auf dem Rade schwindlich geworden, umgefallen und ca. 1/4 Stunde bewusstlos gewesen. Patient liess immer häufiger Gegenstände aus der rechten Hand fallen, die Empfindlichkeit der Narbe wurde grösser, die Kopfschmerzen, welche spontan exacerbirten mit völlig freien Intervallen, waren heftiger geworden und die Unlust zu körperlichen und geistigen Beschäftigungen hatte immer mehr zugenommen.

Bei der Aufnahme konnte Patient die rechte Hand nur zur halben Faust ballen und die Narbe war so empfindlich, dass der Druck des Kopfkissens jetzt nicht mehr ertragen wurde. Sonst nichts Abnormes.

Operation: Die Umschneidung der Narbe geht bis auf den Knochen und umkreist die Depressionsstelle. Im Grunde derselben findet sich beim Abschaben des Periostes mit dem Raspatorium, dass dasselbe dort sehr fest am Knochen haftet und mit dem Messer gelöst werden muss. Jetzt präsentirt sich ein oberflächlicher Knochensprung mit Periostfasern ausgefüllt in Gestalt eines stehenden lateinischen H. Ausmeisselung der ganzen Stelle bis ins Gesunde, so dass jetzt eine vergrösserte flache Mulde entsteht in Thalergrösse.

Der Nahtverschluss führte zur schnellen reactionslosen Heilung mit beweglicher Narbe.

Am 3. Morgen nach der Operation empfing mich Patient ganz erfreut mit der Nachricht, dass er wieder eine Faust machen könne.

Patient ist seit der Operation Ende März 1899 bis heute October 1902 von allen seinen Beschwerden befreit geblieben und hat sich derartig mit den Wissenschaften wieder ausgesöhnt, dass er das Versäumte nachgeholt hat und jetzt studiren will.

VII. Traumatische Porencephalie. Osteoplastische Schädelresection. Heilung. Besserung der Epilepsie.

L. M. aus O. hat gesunde Eltern und Geschwister und ist als gesundes Mädchen am 19. November 1894 geboren. Im elften Monat, im October 1895, fiel Patientin bei mit der Wärterin angestellten Gehversuchen und schlug mit der linken Schädelhälfte direct auf den unbedeckten Holzfussboden derart auf, dass die im Zimmer ebenfalls anwesende Mutter es knallen hörte. Die Mutter sprang auf, griff nach dem Kinde und versuchte es auf die Beine zu stellen, wobei sie bemerkte, dass die

rechte Seite schlaff war und das Kind nicht stehen konnte. Gleich darauf schlossen sich krampfartige Zustände an, die mehrfach am Tage auftraten. Im Laufe der Zeit wurde zuerst der Arm wieder brauchbar. Bis zur Aufnahme in meiner Privatklinik verliessen die Krämpfe das Kind nicht wieder mit wenigen Ausnahmen. Im Juni 1896 hat das Kind 14 Tage ohne Besinnung gelegen. Eine Behandlung mit Brom und sonstigen Medicamenten fruchteten wenig oder nichts. Auf Sandow'sches Bromsalz soll im Jahre 1897 eine vorübergehende Besserung eingetreten gewesen sein. Im Frühjahr 1898 wurde von einem Reisenden den Eltern ein italienisches Geheimmittel angepriesen, nach dessen Gebrauch 4 Monate lang die Anfälle fortgeblieben sein sollen. Dann wurde das Kind von seinen Geschwistern erschreckt und von da an Wiederkehr der Anfälle alle Tage ohne Pause. Dieselben traten in der letzten Zeit immer häufiger und durchweg schwerer auf, 10—12 Anfälle bei Tage ohne die nächtlichen, von denen die Mutter öfter durch den Aufschrei aus dem Schlaf gestört wurde. Der Qualität nach waren die Anfälle sehr verschieden, es wechselten schwere mit leichteren, kürzer dauernde mit länger währenden; bei schweren Anfällen erfolgte Urinabgang. Augenhintergrund normal. Das Kind ist in körperlicher und geistiger Entwicklung zurückgeblieben, namentlich in letzterer; es lacht viel und macht einen verblödeten Eindruck. Die Sprache lässt sehr zu wünschen übrig, sie ist verlangsamt, stockend, und einige Buchstaben können garnicht oder sehr mangelhaft ausgesprochen werden. Das Gedächtniss hat seit längerer Zeit schon so gelitten, dass das Kind auf keins seiner früher erlernten Lieder sich besinnen kann. Die obere und untere Extremität der rechten Seite sind etwas magerer und schwächer gegenüber der linken Seite. Die Patientin hat im Laufe der Zeit die rechte Hand ganz gut gebrauchen lernen, ist aber linkshändig. Die Sensibilität scheint, soweit den unsicheren Angaben zu trauen ist, intact, die Prüfung des Muskelsinns bleibt ganz unsicher, der Patellarsehnenreflex ist rechts erhöht, eine active Dorsalflexion des rechten Fusses ist nur bis 40° möglich; beim Gehen schleift der rechte Fuss hinkend nach; spastische Lähmung. Das Kind kann nicht laufen. Temperatur ist normal, Puls 88—92.

Ueber den Anfang und Ablauf der Krämpfe konnte die Mutter nichts Bestimmtes aussagen. Ich klopfte daher mit dem Percussionshammer den Schädel oberhalb des supponirten kranken linken Fusscentrums in der Erwartung, einen Anfall auszulösen. In rascher Aufeinanderfolge traten bald darauf Krämpfe ein, im rechten Bein, Arm und Facialis, dann Drehung des Kopfes nach rechts, Bewusstlosigkeit, Dévination conjugée nach rechts, allgemeine Convulsionen, Urinabgang.

In der Annahme, dass hier in der linken motorischen Region eine Cyste hämorrhagischen Ursprungs vorläge, schlug ich die Operation vor.

Operation: An dem völlig rasirten Schädel war keine Narbe oder Spur einer gewesenen Verletzung zu bemerken. Nach sorgfältiger Ausmessung des oberen Drittels des Sulc. Rolando löste ich mit Hülfe der Doyen'schen Fraise, der Sonde nach Braatz und der Gigli'schen Drahtsäge über dem linken Fusscentrum, 1 cm von der Mittellinie entfernt, einen Haut-Periost-Knochenlappen aus, von 5 cm Höhe und 5 cm Breite, mit der Basis nach unten. Die Dura wurde nicht verletzt. In dem vorderen oberen Winkel halbirte die Säge einen Osteophyten von circa 1 cm Höhe

und 2 cm Breite, Abmeisselung desselben. Sehr lebhafte Pulsation des Gehirns. Nach Spaltung der Dura in der Mitte der Lücke durch einen Kreuzschnitt gelangt man unter starkem Abfluss von Cerebrospinalflüssigkeit in einen kegelartigen Raum, dessen Basis genau unter dem ausgelösten Knochenlappen lag, aber nicht ganz der Grösse desselben entsprach, der mit grobmaschigem Gewebe durchsetzt war und dessen Spitze sich nach dem linken Seitenventrikel verjüngte. Nach Ausräumung des maschigen Gewebes vermag der palpirende Finger an den Wandungen der sich verengenden Höhle nichts Abnormes zu entdecken. Ausfüllung der Höhle mit Airolgaze und Herausleitung derselben aus einer durch einige Meisselschläge vergrösserten Schädellücke, dort wo der Osteophyt seinen Sitz gehabt hatte Die nur mässige Blutung gestattete die sofortige Einnähung des Haut-Periost-Knochenlappens. Einhüllung des ganzen Kopfes in eine fingerdicke Schicht sterilisirter Gaze, die mit sterilisirten Binden angewickelt wird.

Während der Operation fortwährender Abfluss von Cerebrospinalflüssigkeit, so dass das Gehirn zusammenfiel und ein klaffender Raum zwischen Schädel und Gehirn entstand. Ein bedrohlicher Collaps, der mit einigen Camphorätherinjectionen nicht genügend bekämpft werden konnte, besserte sich zusehends, nachdem ich die Gehirnwunde mit dem Knochendeckel einige Zeit geschlossen gehalten hatte.

Prophylactisch hatte ich schon das Gehirn vor stärkerer Abkühlung zu schützen gesucht, dadurch, dass ich mein aseptisches Operationszimmer auf eine feuchtwarme Temperatur von 20° R. gesetzt hatte.

Der Ausfluss von Cerebrospinalflüssigkeit war während und nach der Operation so stark, dass ich eine offene Communication mit dem linken Seitenventrikel annehmen muss.

Erster Verbandwechsel schon nach 3 Stunden; weitere drei Wechsel in den ersten 24 Stunden in Pausen von circa 6 Stunden. Das nächtliche Verbinden hörte erst mit dem vierten Tage auf. Am fünften Tage wurde die Gaze mit einem Drainrohr vertauscht, was zunächst wieder eine Steigerung des Abflusses zur Folge hatte, um am zehnten Tage ganz zu versiegen. Dann Entfernung des Drain und der Näthe, Heilung bis auf die Drain-Stelle, die unter Borsalbe nach einigen Tagen vernarbte. Der Wundverlauf war fieberlos, das Kind klagte nie über Kopfschmerzen.

Am Morgen nach dem Operationstage Parese der rechten Facialis, die langsam zurückging und nach 14 Tagen geschwunden war. — Auf die Krämpfe blieb die Operation zunächst ohne Einfluss, ja vom fünften Tage an trat sogar eine Steigerung ein bis zu 25 Anfällen, so dass ich kleine Dosen Erlenmayer'sches Bromwasser für nöthig hielt; trotzdem am sechsten Tage 30 Anfälle, am siebenten Tage 37 Anfälle mit fast unzählbarem Puls. Von da ab rasches Abklingen und Aufhören der Anfälle bis zur Entlassung.

Bei der Entlassung nach 5 Wochen war Sprache und Gang des Kindes ganz wesentlich gebessert. Patientin spricht Buchstaben, die früher nicht ausgesprochen werden konnten, der rechte Fuss schleift nicht mehr beim Gehen und Patientin kann jetzt laufen. Der Gesichtsausdruck ist total verändert, das Blöde fehlt demselben völlig, die kleinen vergessenen Lieder kamen dem Kinde schon während der Wundheilung ins Gedächtniss zurück.

Leider trat das Kind zurück in sehr ungünstige häusliche Verhältnisse, die jene Sorgfalt und Pflege vermissen liessen, die noch längere Zeit ab-

solut nothwendig waren. Bald sind es Magenstörungen, bald Erkältungen, bald körperliche Ueberanstrengung beim Gehen und Spielen, auf die das vereinzelte Auftreten der Krämpfe zurückgeführt werden kann. Selbst die zur Nachbehandlung empfohlene Bromtherapie wurde aufgegeben. Am 12. Februar schreibt die Mutter im Wesentlichen Folgendes: „Sie hat sich sehr erholt und ist immer vergnügt, auch ist es mit dem Sprechen viel besser geworden. Die Anfälle treten aber von Zeit zu Zeit noch auf, so am 8. Januar, am 29. Januar und am 10. Februar Nachts und die letzte am 11. Februar."

Letzte Untersuchung am 27. Sept. 1902. Der Gesichtsausdruck ist durchaus normal, die Sprache fast normal zu nennen. Das Kind singt kleine Lieder. Die Untersuchung macht durchaus keine Schwierigkeiten, wie vor der Operation. Die Sensibilität ist intact, ebenso der Muskelsinn; Lage der Beine, passive Gelenkstellung werden bei geschlossenen Augen ganz exact angegeben. Der Patellarsehnenreflex rechts ist erhöht, indes schnellt der Unterschenkel doch nicht mehr so lebhaft in die Höhe, wie früher. Der Fuss schleift beim Gehen nicht, aber der Gang ist noch immer etwas spastisch; das Kind kann laufen. Eine active Dorsalflexion des Fusses ist bis 90° möglich. Nach Aussage der Mutter ist das Kind von Anfang 1901 bis April 1902 völlig frei von Anfällen gewesen. Dann kam der unglückliche Sturz von der Treppe und von da an sind wieder Anfälle aufgetreten, wochenlang, die mit wochenlangen Pausen abwechseln. Die Qualität der Anfälle ist aber eine andere. Das Kind greift ängstlich nach der Hand der Mutter, nach dem Thürgriff oder einem andern Gegenstand, den es krampfhaft umspannt hält, wobei der Arm ganz steif wird ohne zu zucken, bis nach Augen- und Kopfdrehung der Anfall vorüber ist und damit die Erschlaffung eintritt. Der Anfälle wegen geht das Kind nicht zur Schule. Es schreibt mit der rechten Hand ziemlich schnell Buchstaben. Ich rieth dringend an, das Kind zunächst täglich eine halbe Stunde systematisch unterrichten und Abends regelmässig kleine Dosen Brom nehmen zu lassen. Jedenfalls ist die Zeit noch viel zu kurz für ein abschliessendes Urtheil in Bezug auf die definitive Aenderung der epileptischen Zustände durch die Operation. Ich glaube aber, die Prognose günstig stellen zu dürfen, und hoffe, später noch einmal über diesen Fall berichten zu können.

Im vorstehenden Falle konnte also die Operation erst klarlegen, welche ernste Störung ausser dem Osteophyten hier vorlag. Handelte es sich doch um eine Contusio cerebri, eine Zertrümmerung einer bestimmten Stelle des Hirnmantels, und seine Durchwühlung mit Blut bis in den linken Seitenventrikel; an Stelle des Substanzverlustes des Hirns trat eine mit Liq. cerebrospinalis gefüllte Höhle, die mit dem linken Seitenventrikel communicirte und bis scharf an die Hirnhäute grenzte. Mithin musste die Diagnose lauten:

Traumatische Porencephalie. Wie weit nun diese mit dem Osteophyten concurrirte an der Entstehung der Epilepsie, entzieht sich meiner Beurtheilung.

XXVII.

Zur Technik der Radicaloperation der chronischen Mittelohreiterung.

Von

P. Reichel in Chemnitz.

Gelegentlich der Radicaloperation eines Falles von chronischer Mittelohreiterung äusserte mir gegenüber kürzlich ein zuschauender jüngerer Specialarzt für Ohrenkrankheiten, dass er in der Ohrenklinik in der er mehrere Jahre Assistenzarzt gewesen war, die völlige Ausheilung d. h. vollständige Uebernarbung der Wundhöhle in der Regel in durchschnittlich 5 Wochen erzielt habe. Für so glückliche Collegen sind die folgenden Zeilen nicht bestimmt. Da aber nicht alle so glücklich sind, wie wohl zur Genüge die verschiedenen plastischen Operationsmethoden, die zwecks rascherer Vernarbung ersonnen sind, beweisen, möchte ich die Aufmerksamkeit der Fachgenossen nochmals auf den Werth eines einfachen Verfahrens lenken, das zwar nicht neu ist, aber doch nicht die Beachtung gefunden zu haben scheint, die es nach meinen Erfahrungen verdient, ich meine die Bepflanzung der Wundhöhle mit Thiersch'schen Hautläppchen.

Kümmel erwähnt diese Methode in der neuesten, 2. Auflage des Handbuches der praktischen Chirurgie nur als Mittel zur Offenerhaltung der „retroauriculären Oeffnung" und schreibt: „Will man von vornherein die „retroauriculäre Oeffnung" bestehen bleiben lassen, um die Warzenfortsatzräume dauernd von ihr aus übersehen zu können, so kann man, wie von vielen Seiten gerathen wird, Transplantationen nach Thiersch, primär oder secundär, vornehmen: Diese heilen allerdings in der Regel nur theilweise an und bleiben wohl auch etwas hinfällig". Diesen Zweck habe ich nicht im Auge, erstrebe vielmehr stets den vollständigen Verschluss der retroauriculären Oeffnung, da ich ihr Bestehenbleiben nicht nur für kosmetisch störend, sondern auch in der Mehrzahl der Fälle für unnöthig erachte. Ihren

Zweck, den Wundsecreten absolut sicher einen freien Abfluss zu schaffen und die Wundhöhle bequem trocken zu legen, kann man auch durch Nachbehandlung vom Gehörgang aus gut erreichen, wofern man nur Sorge trägt, dass dieser genügend weit erhalten, der Zugang nicht durch Narbenschrumpfung verlegt wird, sodann aber die Wundsekretion selbst von vornherein auf ein minimales Maass beschränkt wird, und gerade hierfür leistet das gleich näher zu beschreibende Verfahren, die Auskleidung des gesammten Mesotympanon und des Antrum mit Thiersch'schen Hautläppchen, vorzügliche Dienste.

Als ich dies Verfahren vor 4 Jahren zum ersten Male anwendete, glaubte ich, dass es neu sei. Erst später entdeckte ich bei Durchsicht der Literatur, dass Jansen in der deutschen Otologischen Gesellschaft im gleichen Jahre ein ganz ähnliches Vorgehen empfohlen hatte. Die Arbeit Jansen's scheint den Chirurgen von Fach indess zu wenig bekannt geworden zu sein. Dies ist der Grund, weshalb ich auf die Methode nochmals in einem chirurgischen Fachblatte zu sprechen kommen und die Einzelheiten ihrer Technik, wie sie sich mir in zahlreichen Fällen bewährt hat, näher schildern will.

Bei der Freilegung des Antrum und des Mittelohrs folge ich ganz dem Vorgange Zaufals. Ein gleich bis auf den Knochen geführter Schnitt umkreist halbmondförmig die Ohrmuschel hinten und oben dicht neben ihrem Ansatze; abwärts führe ich den Schnitt bis an die Spitze des Warzenfortsatzes, oben lasse ich ihn ziemlich weit nach vorn, bis etwa zur Umbiegung der vorderen in die obere Wand des Gehörganges auslaufen, um, wenn nöthig, bequem an das Dach des Mittelohres herangelangen zu können. Das Periost wird nach vorn gleich bis zur Umrandung des knöchernen Gehörganges mit dem Elevator abgehoben und das Antrum in der üblichen Weise mit dem Meissel eröffnet. Die frühzeitige Ablösung des häutigen vom knöchernen Gehörgange bis zum Trommelfell erleichert beim weiteren Meisseln die Blosslegung des Aditus ad antrum und des Mittelohres. Ich pflege jetzt bald aus der oberen hinteren Wand des häutigen Gehörganges den Körner'schen Lappen zu bilden; mit einem stumpfen von der Wunde aus in den knorpeligen Gehörgang eingelegten Haken hält der Assistent den nach aussen umgeklappten Lappen bequem zurück und zieht die Ohrmuschel leicht nach unten und vorn an, wodurch der Einblick in das Mittelohr völlig frei wird. Die beiden den Körner'schen Lappen beweglich machenden Schnitte müssen durchaus bis in die Concha hineingeführt werden, soll anders für die Nachbehandlung der erforderliche Zugang zum Mittelohr und Antrum

dauernd gut offen erhalten werden. Die Zellen des Warzenfortsatzes, wie das Antrum und der Aditus ad antrum, werden breit aufgemeisselt; die Nierenform der nach ihrer Blosslegung zurückbleibenden, den Wulst des seitlichen Bogenganges von oben und hinten umkreisenden Rinne muss deutlich zu Tage treten. Der überhängende Knochenrand wird überall mit dem Meissel oder der Hohlmeisselzange fortgenommen und so geglättet, dass der umgebogene Knopf einer Sonde beim Zurückziehen nirgends hängen bleibt und der zur folgenden Transplantation nöthige Zugang zu den eröffneten Hohlräumen überall völlig frei ist.

Die sie auskleidenden Granulationen, aber auch etwa erhalten gebliebene Schleimhautreste, werden mit aller Vorsicht, aber vollständig mit stumpfem und scharfem Löffel entfernt, sodass schliesslich nur eine flache, dem Auge leicht übersichtliche Knochenmulde übrig bleibt. Nur so ist es möglich die Wundhöhle aseptisch zu gestalten, die erste Bedingung zur Anheilung der zu überpflanzenden Hautläppchen. In gleicher Weise wird auch das Mittelohr von allen Granulationen unter sorgfältiger Schonung des Stapes gereinigt; Hammer und Ambos werden dabei, falls sie nicht schon vorher ausgestossen waren, mit entfernt. Dass alle Instrumente in der Nähe des Nervus facialis nur mit äusserster Vorsicht gehandhabt werden, bedarf kaum der Erwähnung; der die Narkose leitende Assistent hat bei der geringsten Zuckung der Gesichtsmusculatur den Operateur sofort zu warnen. — Die Wundhöhle zeigt zum Schluss der Operation überall nur glatten, leicht blutenden Knochen.

Für gewöhnlich schliesse ich hiermit den ersten Eingriff und tamponire jetzt die Wunde mit Jodoformgaze. Gewiss ist es möglich, die Transplantation sofort anzuschliessen. Doch erschwert die Blutung der frischen Knochenwunde das Anheilen der Hautläppchen; auch erscheint es mir rathsam, die Operationsdauer nicht noch durch die bei exacter Ausführung immerhin etwas zeitraubende Transplantation zu verlängern. Diese nehme ich in der Regel — und zwar ohne Narkose — erst am dritten Tage nach der ersten Operation vor. Entfernt man an diesem vorsichtig, eventuell nach Anfeuchten mit steriler physiologischer Kochsalzlösung, die Tampons, so zeigt die Wunde meist ein ganz frisches, reines Aussehen, ohne zu bluten, und bietet für die Anheilung der Hautläppchen die besten Chancen.

Durch Zurückklappen der Ohrmuschel an ihre normale Stelle überzeugt man sich zunächst, welche Theile der Wundhöhle durch unmittelbare Aneinanderlagerung der Wundflächen bezw. durch den nach hinten oben zurückzuschlagenden Körner'schen Lappen gedeckt werden und markirt sich die Grenzen, bis zu denen die Wandung

der rückbleibenden Höhle demnach mit Thiersch'schen Hautstreifen bepflanzt werden soll. Diese pflege ich der Haut des Oberarmes oder Oberschenkels des Patienten zu entnehmen.

Die Technik der eigentlichen Transplantation weicht von der allgemein üblichen nur in wenigen, durch die Form der Wundhöhle bedingten Punkten ab. Während man für gewöhnlich möglichst grossen und breiten Hautstreifen mit Recht den Vorzug giebt, verlangen der immerhin ziemlich enge Zugang und die, Theilen einer Hohlkugel von kleinem Durchmesser entsprechende Form der zu bepflanzenden Hohlräume des Mittelohrs, des Antrum und des Aditus ad antrum zur Bepflanzung schmale, nicht zu lange Läppchen. Bedingung ihrer Anheilung ist ja ausser der Asepsis ein möglichst glattes Anliegen und Ankleben an der Wundoberfläche. Bei der unregelmässigen, welligen Form der zu bepflanzenden Theile würden sich grössere Hautstreifen aber in Falten legen. Ich wähle deshalb meist Streifen von 1—2 cm Länge und $^1/_2$—$^3/_4$ cm Breite. Die Uebertragung erfolgt mittelst eines schmalen Elevatorium oder dem Blatt einer Myrthenblattsonde. Das zu übertragende Läppchen wird auf einem solchen glatt ausgebreitet, bis an die zu bedeckende Stelle herangebracht und hier mit einem Sondenknopf festgehalten; während des vorsichtigen Zurückziehens des Elevators schmiegt es sich sogleich der Knochenwundfläche an. Man rückt es mit dem Knopf einer Sonde noch, wenn nöthig, zurecht, verstreicht etwaige kleine Fältchen oder umgestülpte Ränder und drückt es dann mit einem kleinen Gazetupfer vorsichtig fest an die Unterlage an. So wird Läppchen neben Läppchen gelegt, bis der gesammte vorher abgegrenzte Bezirk mit ihnen gedeckt ist. Ich beginne für gewöhnlich mit dem Dache des Mittelohrs, lasse dann die mediane, darauf die untere Wand und schliesslich den leichter zugänglichen Aditus und das Antrum folgen. Da die Läppchen zum grossen Theile unmittelbar glatter Knochenfläche aufliegen, so haften sie begreiflicherweise nicht sogleich so fest, wie bei Transplantation einer Weichtheilwunde; deshalb verlangt die subtile Arbeit eine gewisse Geschicklichkeit, Geduld und grosse Vorsicht, um nicht bei Uebertragung der späteren Läppchen die vorher gelegten wieder zu verschieben. Werth lege ich darauf, die Läppchen überall bis zum Rande der erhalten gebliebenen normalen Haut oder Schleimhaut zu legen, also nach vorn bis zur Einmündung der Tube, seitlich bis an den häutigen Gehörgang. Andernfalls bleiben hier Granulationsstreifen zurück, die sich später manchmal nur sehr langsam überhäuten. Eine zufällige beschränkte Blosslegung der Dura mater oder des Sinus bei der Radicaloperation bildet für die Transplantation keine Contraindi-

kation. Man legt die Hautläppchen ruhig über die kleine Knochenlücke hinweg und drückt sie an die Dura bezw. den Sinus mit Gaze an. Nach beendeter Ueberpflanzung bestäube ich die ganze Höhle mit etwas Jodoform oder Dermatol und fülle sie mit schmalen, langen Jodoformgazestreifen vollständig aus. Die Gaze hält die Läppchen bis zur definitiven Anheilung an die Wundfläche angedrückt und saugt das spärliche Blut oder Wundsekret auf. Gerade diese Tamponade erfordert aber besondere Vorsicht. Eine einzige ungeschickte Bewegung kann die ganze Mühe durch Verschieben der Läppchen vereiteln.

War die Asepsis der Wunde gewahrt und gelang das glatte Auflegen der Hautstreifen, so heilen diese wie bei jeder anderen Transplantation binnen wenigen Tagen fest an, und man findet bei Entfernung der tamponirenden Gaze nach ca. 5 Tagen die Wundhöhle in der gewünschten Ausdehnung epidermisirt.

Jetzt erst bringe ich, nachdem ich vom äusseren Gehörgange aus einen Streifen Jodoformgaze in das Mittelohr geführt, den Körner'schen Lappen in seine vor der Transplantation festgestellte definitive Lage und fixire die Ohrmuschel wieder durch exacte Hautnaht an ihre normale Stelle. Der grösseren Sicherheit wegen schiebe ich für einige Tage noch vom unteren Wundwinkel aus einen schmalen Gazestreifen nach dem Mittelohre und tamponire vom Gehörgange aus den Körner'schen Lappen fest mit Gaze an.

Das geschilderte Verfahren kann natürlich im Einzelnen mancherlei Abänderungen erleiden, so z. B. bezüglich der Zeit der einzelnen Eingriffe.

Die Transplantation später als am 3. Tage nach der Operation vorzunehmen, rathe ich, ganz abgesehen von dem dadurch entstehenden unnöthigen Zeitverlust, im Allgemeinen ab. Die Entfernung der tamponirenden Gazestreifen ist dann in Folge Verfilzung mit den inzwischen aufgeschossenen jungen Granulationen fast stets von einer gewissen Blutung gefolgt, wodurch das exacte Auflegen der Hautläppchen erschwert, ihre Anheilung ungünstig beeinflusst wird. Nur wenn es nicht gelungen war, die Asepsis der Wunde zu wahren, empfiehlt sich unter Umständen ein weiteres Zuwarten. Für gewöhnlich gelingt es ja, durch exacte Ausräumung allen Granulationsgewebes bei der Operation und Jodoformgazetamponade die Wunde trocken und rein zu erhalten, aber — bei der Art des Leidens begreiflich — durchaus nicht in allen Fällen. Dann zeigt sich — auch bei völlig fieberfreiem Verlauf — die sonst fast ganz trockene, nur blutig verfärbte Gaze bei ihrer Entfernung stärker mit Secret durchfeuchtet, vielleicht gar übelriechend, die Wunde selbst mit einem dünnen fibrinös eitrigen Belage überzogen. Unter solchen Verhältnissen wäre eine

Transplantation zwecklos, ein Misserfolg sicher. — Zuweilen gelingt es aber noch durch energisches Abreiben der Wunde mit in Carbollösung getauchten Gazetupfern, folgender Tamponade und feuchtem Verband mit 2 proc. essigsaurer Thonerdelösung die Wundverhältnisse wieder zu bessern; frische Granulationen schiessen auf und man kann dann einige Tage später doch noch die Hautüberpflanzung auf die nun gereinigte Wunde mit Erfolg ausführen. Freilich hat sich dann der Körner'sche Lappen inzwischen stark retrahirt, der dem Schädel aufliegende Hautwundrand an Verschieblichkeit eingebüsst, so dass man nach späterer Rücklagerung der Ohrmuschel an ihre normale Stelle nicht mehr auf eine so feine lineäre Narbe rechnen darf, wie sonst.

Meist muss man, zeigte sich die Wunde beim ersten Verbandwechsel nicht aseptisch, auf die Transplantation überhaupt verzichten, begnügt sich daher in solchen Fällen besser damit, das Ohr sogleich durch einige Nähte an normaler Stelle zu fixiren, das Mittelohr und Antrum vom breit offenen Gehörgang und vom unteren Wundwinkel aus locker zu tamponiren und die Heilung per secundam abzuwarten.

Zuweilen habe ich, um Zeit und eine 3. Sitzung zu sparen, das Ohr gleich nach der Transplantation zurückgelagert und angenäht; dann ist es nothwendig, den zur Tamponade des Mittelohres und Antrum dienenden Gazestreifen vor der Rücklagerung der Ohrmuschel durch den Gehörgang durchzuziehen, da eine nachträgliche Tamponade die aufgepflanzten Hautläppchen unvermeidlich stark verschieben würde. Einen wesentlichen Vortheil von der frühen Naht habe ich indess nicht gesehen, vielmehr den Eindruck gehabt, dass die vollständige Ueberhäutung der Wundhöhle rascher und sicherer erfolgt, wenn man die Wunde zunächst noch einige Tage offen lässt. Wie auch sonst nach Transplantationen schilfert sich das Oberflächenepithel der überpflanzten Hautläppchen oft in dünnen Lamellen ab; vor Vornahme der Naht in einer 3. Sitzung kann man es leicht entfernen, während die Fortnahme lediglich vom Gehörgange aus auf Schwierigkeiten stösst und leicht zu einem Wiederabreissen des ganzen Läppchens führt.

Die ganze Operation, Radicaloperation, Transplantation und Naht der Hautwunde in einer einzigen Sitzung vorzunehmen, habe ich bisher nicht versucht. Für möglich halte ich es allerdings, dass ein solches einzeitiges Vorgehen Erfolg haben und im glücklichen Falle einmal binnen 8 Tagen zu einer vollständigen radicalen Heilung führen könne. Aus den oben angegebenen Gründen erscheint mir die

Trennung der Radicaloperation und Transplantation um wenige Tage indess sicherer und daher vortheilhafter.

Mit den Erfolgen der Transplantation des Mittelohres und des Antrum nach der Radicaloperation habe ich alle Ursache zufrieden zu sein und kann das Verfahren nur angelegentlichst empfehlen. Ich habe es deshalb in allen Einzelheiten so ausführlich geschildert, da das Gelingen gerade von der genauen Beachtung der Details abhängt. Auf die Wiedergabe von Krankengeschichten verzichte ich, um den Leser nicht zu ermüden.

Selbstverständlich heilen nicht in jedem Falle alle überpflanzten Hautläppchen an; eines oder das andere stösst sich zuweilen los, und es bleiben dann schmale Granulationsstreifen, die per secundam übernarben müssen; aber, wenn auch nur die Mehrzahl anheilt, so bedeutet dies eine wesentliche Abkürzung der Heilungsdauer. Dass die überpflanzten Läppchen, wenn sie einmal angeheilt sind, hinfälliger seien, als das Epithel der Narbe bei allmählicher Ueberhäutung der ganzen Wundfläche vom Rande aus, trifft nach meiner Erfahrung nicht zu. Nur wenn von Stellen, die der Ueberhäutung entgangen sind, oder von der Tube aus eine stärkere eiterige Secretion und Secretverhaltung statthat, kann diese eventuell zu einer Maceration und Wiederabstossung eines Läppchens führen in ähnlicher Weise, wie jede junge Narbe unter dem Einfluss stagnirenden Eiters zum Zerfall gebracht wird. Dies lässt sich aber bei richtiger Nachbehandlung, sorgfältiger Ueberwachung des Heilungsprocesses durch regelmässige Controle mit dem Ohrenspiegel verhüten.

Zum Schlusse möchte ich noch erwähnen, dass es mir in einigen Fällen, in denen ich auf primäre Transplantation verzichtet hatte, auch gelungen ist, kleine, etwas über linsengrosse frisch entnommene Hautläppchen vom Gehörgange selbst aus auf die granulirende Wundfläche des Mittelohres zu übertragen, zur Anheilung zu bringen und die Uebernarbung dadurch abzukürzen. Ist dies Verfahren technisch auch etwas subtil und wird vielfach misslingen, so ist es doch, weil völlig unschuldig, in geeigneten Fällen des Versuches werth.

XXVIII.

Beitrag zur Leberchirurgie.

Vier Leberabscesse.

Von

O. Hildebrand, Basel.

In unseren Klimaten entstandene Leberabscesse kommen nicht häufig zur Beobachtung. Es bieten deshalb einzelne Fälle noch immer ein gewisses Interesse. In relativ kurzer Zeit sah ich hier drei Fälle, über die ich im Folgenden berichten möchte.

In dem ersten Falle war zweifellos ein Gallenstein der Ausgangspunkt des Leberabscesses. Mit einem acuten Anfall von Gallensteinkolik und Ikterus, dem schon 2 Jahre früher ein analoger Anfall vorausging, setzte die Krankheit ein. Dabei war das Abdomen aufgetrieben, es bestand Fieber. Der Stuhl war farblos. Die Operation erweist nur eine verwachsene prallgefüllte Gallenblase, die hauptsächlich schleimigen Inhalt hat, jedoch weder in der Gallenblase noch in den Gallengängen Steine. In der Zukunft fliesst aber aus der angelegten Gallenblasenfistel reichlich Galle. Trotzdem wird aber die Patientin nicht entfiebert. Es entwickelt sich auf der rechten Thoraxseite eine Dämpfung; Patientin hat Katarrh. Zwei Monate später entleert man mit Punction unterhalb des Angulus scapulae ca. 650 ccm einer trüben, braungelben Flüssigkeit, die Colibacillen und Staphylokokken enthält.

Bei der ein paar Tage später vorgenommenen Operation, bestehend in Thoracotomie und Rippenresection (VI.), findet sich zwischen Lunge und Zwerchfell eine sehr grosse, mit bräunlichgelber krümeliger Flüssigkeit angefüllte Höhle, die durch Adhärenzen gut gegen die Pleurahöhle abgeschlossen war und ca. 1 Liter Flüssigkeit fasste. Die Krümel stellten mortificirtes Lebergewebe dar. Diese Höhle war dadurch entstanden, dass ein Leberabscess, der mit dem Zwerchfell verwachsen war, in die Pleurahöhle durchbrach, als in letzterer schon ein abgekapselter Raum vorhanden war.

Darauf bessert sich allmählich das Befinden, die Höhle schliesst sich nach Entfernung der Drainage und der Stuhl wird wieder etwas gefärbt. Aus der Gallenblasenfistel entleert sich sehr viel Galle. Dann tritt unter Schüttelfrost ein vollständiges Aufhören des Gallenfistelflusses auf, bei totaler Entfärbung der Stühle. Gallenblase und Cysticus sind frei von Steinen. Zwei Tage darauf findet sich im Stuhl ein fast haselnussgrosser, eiförmiger, feinhöckeriger, glasiger Stein. Hierauf sind die Stühle wieder gefärbt, Patientin befindet sich durchaus wohl, die Gallenfistel schliesst sich, die Thoraxfistel ebenfalls.

Es hat sich also wohl um entzündliche Processe in und um die Gallenblase und die Gallengänge gehandelt, dafür sprechen die Verwachsungen, hervorgerufen durch einen Stein, der zunächst so hoch im Hepaticus resp. der Lebersubstanz sass, dass er sich der Beobachtung entzog, — daher die Entfärbung der Stühle, die mit Schleim gefüllte Gallenblase — und der einen Leberabscess verursacht hatte, der zu ausgedehnter Nekrose von Lebersubstanz, zu Perforation führte. Der Abscess war durch das Zwerchfell in die Pleurahöhle perforirt. Später trat der Stein tiefer, der Gallenfluss nach der Gallenblase wurde frei und nach kurzdauerndem Gallenabschluss entleerte sich der Stein:

Die Patientin ist jetzt vollständig geheilt.

Anders liegen die Verhältnisse in dem 2. Fall. Hier gingen der acuten Erkrankung gar keine früheren Attacken voraus, das einzige ist eine 6 Jahre früher überstandene Perityphlitis. Die Erkrankung begann 14 Tage vor dem Eintritt in die Klinik ganz acut unter heftigen Schmerzen im Leib und Kreuz, so dass die Arbeit ausgesetzt werden musste. Die Temperatur betrug nur 37, 38°. Es stellte sich eine Geschwulst in der Gallenblasengegend ein, ferner eine Schwellung der Leber, etwas Ikterus. Auch hier zeigte sich eine Auftreibung des Abdomens. Hier fand sich aber in der mittleren Partie des Epigastriums eine flache, stark handtellergrosse Vortreibung, die Fluctuation darbot. Die Leber war so stark vergrössert, dass sie in der Mammilarlinie handbreit den Rippenrand überragte.

Da diese Vorwölbung durchaus der Leber angehörig war, so wurde die Diagnose auf Leberabscess gestellt und eine Incision gemacht. Mit Echinococcus braucht man hier zu Lande nicht zu rechnen, da er äusserst selten ist. Hierbei fand sich die Leber mit dem Peritoneum parietale verwachsen und der Abscess deutlich. Der Abscess wurde incidirt, es entleerte sich über ½ l dicker, schleimiger, grünlichgelber Eiter. In der Abscesshöhle fühlte man einen unregelmässigen, mit zahlreichen Seitengängen im Leberparenchym sich ausbreitenden

Hohlraum, der bis auf 1 cm an den Leberrand heranrückte. In diesem Eiter fand sich Streptococcus longus.

In der Gegend der Gallenblase sah und fühlte man noch eine Geschwulst von Hühnereigrösse, die für die Gallenblase gehalten wurde.

Bei der Incision fand sich zwischen Peritoneum und Fascia transversa ein Hohlraum, der mit einer weissen lehmartigen Masse angefüllt war, die am meisten Aehnlichkeit mit dem käsigen Kanincheneiter hatte.

Nach Entleerung dieser Höhle war die gefühlte Resistenz verschwunden. Jene Masse zeigte viel Fett, Cholestearin, Fettkörnchenzellen, verfettete Leukocyten, keine Mikroorganismen, sie war steril. 10 Wochen später glatte Ausheilung beider Fisteln. Die Leber zur Norm verkleinert. Vortreffliches Allgemeinbefinden. Da wir den zuletzt aufgemachten Herd auch als Abscess deuten müssen, der freilich eingedickt und steril geworden war, so haben wir es also mit einem sehr grossen Streptokokkenabscess der Leber und einem extraperitonealen Abscess in der Gallenblasengegend zu thun, die sehr acut, freilich ohne hohe Temperatur, unter mässigen Gallenstauungserscheinungen auftraten.

Hier ist von Trauma, von Fremdkörpern keine Rede, eine lange Zeit dauernder Stauungsikterus war auch nicht da. Andere Krankheiten wie Typhus, Perityphlitis lagen nicht vor. Die vor 6 Jahren überstandene Perityphlitis als Ursache des Leberabscesses heranzuziehen, wie es von einer Reihe von Autoren gemacht wurde, das halte ich nicht für richtig, da Patient 6 Jahre ganz frei von Beschwerden war. Woher die Streptokokken stammen, ist schwer zu sagen, ob sie einfach aus dem Darm kamen oder metastatisch in die Leber eindrangen? Mit Rücksicht auf die eingedickte Beschaffenheit, auf die Sterilität des extraperitonealen Abscesses, könnte man denken, dass dieser zuerst vorhanden war, als Resultat einer eitrig entzündeten, verwachsenen und nach aussen perforirten Gallenblase, die weiter zu Cholangitis und Leberabscess geführt hat.

Für Metastasen hat man keinen Grund zur Annahme. Es bleibt also wohl bei der Abstammung aus dem Darm. Und wir können dann den Process als eine Cholecystitis und Cholangitis bezeichnen, die zu einer abgesackten Pericholecystitis führte und zu einem einfachen Leberascess, welch' letzterer ja ziemlich selten ist. Ob hier Steine, wie so oft, mitbetheiligt waren, ist zweifelhaft geblieben, da der Process vollständig ausgeheilt ist ohne Entfernung oder nachweislichen Abgang von Gallensteinen. Es waren vorher keine Erscheinungen von Gallenstein vorhanden, es sind auch nachher keine aufgetreten. Beides be-

weist freilich nichts Bestimmtes dagegen. Auffallend ist, dass bei dem raschen Entstehen, der enormen Entwicklung des Abscesses, bei dem Befund von Streptokokken kein Fieber vorhanden war. Es wäre doch möglich, dass der Process schon sehr viel länger unbemerkt sich entwickelt hatte, dafür würde die eigenthümliche Beschaffenheit des extraperitonealen Abscesses sprechen.

Am wenigsten klargestellt ist der 3. Fall.

Diese Patientin war schon 5 Monate krank und zwar erkrankte sie damals an Influenzaartigen Erscheinungen, wurde in der 3. Woche gelb und bekam Leberschwellung.

Es bestanden Husten, Kopf- und Kreuzschmerzen, Müdigkeit, Appetitlosigkeit. Der Ikterus verschwand wieder, die vergrösserte Leber aber blieb, ebenso die Schmerzen. 2 Monate darauf wieder sehr heftige Schmerzen und intensiver Ikterus. Leber gross und hart. Ascites, Oedem der Beine, 4 Wochen später vollständige Besserung, Ikterus weg, 4 Wochen später wieder Ikterus, seitdem anfallsweise auftretende Schmerzen, sehr heftiges Hautjucken, starke Leberschwellung.

Das Epigastrium ist stärker geschwollen, die Schwellung erstreckt sich auch nach den Seiten und begrenzt sich in Nabelhöhe durch eine deutliche Furche. Sehr bedeutende Leberschwellung ist im Epigastrium zu constatiren, hier findet sich deutliche Fluctuation.

Bei der Incision in diese fluctuirende Stelle findet man die Leber fleckig blass, wie durchscheinend, mit kleineren bis erbsengrossen knötchenartigen Erhebungen, zum Theil mit der Bauchwand verwachsen. Bei der Incision entleert sich eine ausserordentlich grosse Menge, 1 Liter, dünner, bräunlich getrübter Flüssigkeit und eine Masse von kaffeesatzartigen Gerinnseln, die beim Zerdrücken gelbbraun aussehen. Die Höhle im Innern ist sehr unregelmässig, höckerig, mit Buchten und Gängen. Im Eiter fanden sich wenig Leukocyten neben Cholestearintafeln, keine Mikroorganismen, der Eiter war steril. Nun schwindet der Ikterus allmählig, das Hautjucken hört auf. Die ausfliessende Flüssigkeit hat Gallenfarbe. Da der Abfluss nicht genügend war, so wurde noch eine Incision gemacht aussen im 9. Intercostalraum im Bereich der Axillarlinie in die hier verwachsene Leber. Es lässt sich nun eine Sonde von der ersten Oeffnung durch die ganze Leber quer durch zu der zweiten Oeffnung herausführen. Patientin hat trotzdem ab und zu Fieber; es treten pleuritische Reizungen auf. Nachdem die Eiterung einigermassen nachgelassen hat, wird in der Annahme, dass man es mit einem Choledochus, resp. Hepaticusstein zu thun habe, eine Laparotomie gemacht.

Die Leber war noch sehr vergrössert, so dass die Untersuchung der Gallengänge grosse Schwierigkeiten machte.

Die Gallenblase war klein und geschrumpft, der Cystius frei, der Choledochus frei; aus der Gallenblase fliesst keine Spur von Galle, sodass die Steine, resp. das Hinderniss, nur im Hepaticus resp. der Leber sitzen könnten, freilich im Hepaticus fand sich nichts, so sehr ich auch danach gesucht habe. Da aber vollständige Acholie bestand und besteht, und die Galle aus der Abscessöffnung fliesst, nicht aus der Fistel der Gallenblase, so kann es sich nur um den Hepaticus handeln, resp. die Leber.

Die Leber zeigte schon beträchtliche Veränderungen, die durchaus auf eine biliäre Cirrhose deuten. Es fanden sich weissliche, knötchenförmige Erhebungen auf der Oberfläche, welche bei der histologischen Untersuchung derbes Bindegewebe mit erweiterten Gällengängen zeigten, in welchen das Epithel vielfach zu Grunde gegangen ist. Aus der Fistel fliesst schon seit einiger Zeit ziemlich reine Galle, kein Eiter mehr. Die Infection ist also jedenfalls behoben; das mechanische Hinderniss nicht. Einen Anhaltspunkt dafür, dass es sich um einen jener Fälle handelt, wo in der Leber selbst eine Menge von Gallensteinen sich finden, Fälle, wie sie schon von Cruveilhier, Liebermeister u. A. beschrieben sind, hat man nicht, um so weniger als aus dem ausserordentlich grossen Abscess sich kein Stein entleert hat, was sonst doch nicht unwahrscheinlich wäre. Man kommt so zur Annahme, dass es sich doch um einen oder mehrere Steine im Hepaticus oder in den Hauptästen des Hepaticus handelt, an die man nicht herankommen kann wegen der ausserordentlichen Vergrösserung der Leber.

Wenn es bei einem eventuell zu erneuernden Versuche unmöglich ist, das Hinderniss, resp. den Stein aus dem Hepaticus zu entfernen, so hat man mit den gewöhnlichen Methoden kein Mittel, den Gallenabfluss wieder in normale Bahnen zu leiten. Und doch ist es auf die Dauer von Bedeutung, wenn Patient etwas Galle in den Darm bekommt, denn Ochsengalle hat sich mir nicht bewährt. Und es taucht da die Frage auf, ob es nicht möglich wäre, auf anderem Wege das doch zu erreichen. Es bestünde die Möglichkeit eine Jejunostomie oder Colostomie zu machen und die aus dem Leberabscess fliessende Galle aussen herumzuleiten und in diese Darmfistel einfliessen zu lassen. Es bestünde weiter die Möglichkeit von der Gallenblase aus den Abscess zu eröffnen; eine Fistel zwischen Gallenblase und Darm zu machen und nun die Galle durch die Gallenblase in den Darm einfliessen zu lassen, oder schliesslich eine Fistel zwischen Leberabscess und Darm anzulegen.

Das Letztere würde mir wegen der Infectionsgefahr am wenigsten annehmbar erscheinen.

In diesen 3 Fällen waren es nicht tropische, sehr grosse, einheitliche Abscesshöhlen in der Leber, die namentlich im letzten Fall einen ganz enormen Raum einnahmen. Im 1. Fall war ein Stein die Ursache, im 2. Fall ist es zweifelhaft, im 3. Fall sind es wohl wieder Steine, die vielleicht in der Leber, sitzen da die Ausführungsgänge frei befunden wurden. Immerhin sicher, ist das letztere nicht, da Steine der Ausführungsgänge trotz genauem Nachsuchen übersehen werden können.

Die Leber war hier auffallend verändert, sie war mit einer Reihe harter, weisslicher Verdickungen besetzt, war sehr derb beim Schneiden, bindegewebig indurirt, was sich auch mikroskopisch bestätigen liess. Es handelte sich also um eine biliare Cirrhose.

Diese Patientin ist auch noch nicht geheilt, da der Abfluss für die Galle noch nicht normal ist. In keinem der Fälle bestand der so häufig als charakteristisch angeführte Schulterschmerz.

Im Anschluss an diese 3 von mir hier beobachteten Leberabscesse möchte ich noch 1 weiteren von Socin hier in der Klinik beobachteten mittheilen, um so lieber, als dieser einen andern Typus darstellt. Es betrifft das die Beobachtung eines exquisit traumatischen Leberabscesses, der nach einer schweren Bauchquetschung durch Ueberfahren entstand. Während Anfangs die Erscheinungen der Bauchquetschung und der Blutung in dem Vordergrund standen, trat 5 Tage nach der Verletzung continuirliches hohes Fieber ein. Es entwickelte sich ein Abscess, der 24 Tage nach dem Unglück von hinten her nach Resection der 9. und 10. Rippe eröffnet wurde. Es fand sich ein über ½ Liter Eiter enthaltender Abscess mit bräunlichen, elastischen Massen, die aus nekrotischem Lebergewebe bestanden.

Zwei Tage nach der Operation trat der Tod ein. Die Entstehung dieser Abscesse im Anschluss an ein Trauma ist ja bekannt und auch über das Zustandekommen derselben herrscht wohl nur eine Ansicht: durch das Trauma wird die Zertrümmerung des Lebergewebes gesetzt, durch die Zertrümmerung werden Gallengänge zerrissen und Mikroorganismen, die von dem Darm in die Gallengänge gelangt sind, in die Zerreissungshöhle gebracht, die dadurch inficirt und zur Abscesshöhle wird.

Krankengeschichten.

W., Marie, Alter 44 Jahre, 4. Januar 1901.

Vor 10 Jahren Magenkrankheit, Drücken in der Magengegend, kein Brechen. Vor 5 Jahren Rippenfellentzündung. Vor 2 Jahren Schmerzen

im Leib, Patientin fiel damals während der Krankheit ihrer Umgebung wegen gelber Hautfarbe auf

Beginn der jetzigen Erkrankung: Ende November 1900.

Plötzlich an einem Nachmittage Magenkrämpfe, Schmerzen im rechten Hypochondrium und im Epigastrium. Am 28. December kam zum ersten Mal Brechen von grünlichen Massen dazu, 2 Tage später wurde vom Arzt gelbe Verfärbung der Haut constatirt. Stuhlgang zuerst angehalten, dann nach Einnehmen von Bitterwasser breiig und gelblich. Keine Urinbeschwerden, wenig Schlaf, Appetitlosigkeit, Abmagerung.

31. December 1900 Eintritt in die medicinische Klinik. Patientin brach Ascariden, Abends immer Temperatursteigerung bis 38,2. Transferirung auf die chirurgische Klinik.

Allgemeines Aussehen: stark abgemagert, Temperatur: 38,0, Haut: bronzefarben, ikterisch. Leichte Soumolenz.

Herz: Sp.-Stoss V, Ik-Mammillarlinie, 1. Ton an der Spitze sehr laut, 2. normal, kein Geräusch. Lungenschall beiderseits sonor, Athmung beiderseits vesiculär, Lungengrenze hinten rechts etwas höher stehend als links.

Abdomen stark ballonartig aufgetrieben, bis an das Epigastrium vorgewölbt. Im Ganzen mässig weich, bei leichter Palpation, namentlich in der Gallenblasen- und Magengegend ziemlich bedeutender Schmerz. Nirgends abnorme Resistenz fühlbar. Leber in der Parasternallinie am Rippenbogen, in der Mammillarlinie 1 cm oberhalb des Rippenbogens. Schall überall tympanitisch, kein Erguss constatirbar.

Diagnose: Empyem der Gallenblase, Cholelithiasis.

4. Januar Eintritt.

5. Januar. Am Morgen Abdomen bedeutend weicher, Winde und Stuhl gegangen, letzterer ist vollständig entfärbt (ohne Ascariden).

In der Gegend der Gallenblase grosse Druckempfindlichkeit; im Laufe des Tages mehrmals Brechen.

Operation: 5. Januar 1901. Cholecystotomie.

Schnitt von ca. 12 cm parallel dem Rippenbogen, ca. 2 Finger breit unterhalb desselben nach rechts hin. Trennung der Fascie und des Musc. rectus, der breit und dünn ist, und des Peritoneum.

Die Leber ist ziemlich gross, hat stumpfen Rand; die Kapsel ist in der Gegend der Gallenblasenincisur schwielig verdickt, Gallenblase springt als prall gefüllter rundlicher Tumor vor; sie weist mit der Leber strangförmige Adhärenzen auf, derbere mit dem Colon. Nach Trennung derselben und Stillung von Blutungen aus den Stümpfen wird die Exploration der Gallenwege vorgenommen. Weder in der Gallenblase noch im Cysticus oder Choledochus sind Steine zu fühlen.

Das Peritoneum wird an beiden Schnittwinkeln vernäht und die Gallenblase durch circuläre Knopfnähte in die Peritonealöffnung befestigt. Dann wird die Wand in ca. $1^1/_2$ cm Länge durchtrennt. Sofort entleert sich anfangs dünne, leicht flockig getrübte, später dickere schleimige, endlich gallige Flüssigkeit. Mit der Sonde nirgends ein Stein nachweisbar. Spülung mit warmem Wasser. Naht der Fascie und Musculatur sowie der Haut bis zur Peritonealöffnung. Einführen eines mitteldicken Gummidrains in die Gallenblase. Jodoformgaze-Verband.

7. Januar. Abdomen weich, nicht druckempfindlich. Temperatur 38,1. Es fliesst viel dunkelgrüne Galle.

8. Januar. Patientin sieht sehr schwach aus, Temperatur und Puls immer noch erhöht, der Ikterus hat etwas abgenommen; aus dem Drain fliesst sehr viel dünne, normale Galle.

9. Januar. Abends Temperatur 38,7, Puls 120, Patientin sieht schlecht aus, klagt nicht über die Wunde, aus dem Drain fliesst normal gefärbte dickflüssige Galle. Abdomen weich, nicht druckempfindlich; Stuhl etwas bräunlich gefärbt.

10. Januar. Stat. id. Ikterus eher wieder deutlicher, Stuhlgang heute ganz farblos, Urin dunkel.

Patientin hustet viel, etwas diffuses Rasseln vorn.

14. Januar. Auf rechter Thoraxseite, in der Mammillarlinie bei der VI. R. beginnend, eine nach der Achselhöhle emporsteigende Dämpfung, oberhalb und links sonorer Schall.

16. Januar. Geht subjectiv besser, Patientin hustet wenig, kein Stechen mehr auf der Brust.

26. Januar. Es fliesst immer noch viel Galle. Patientin hustet viel, Schmerzen auf der rechten Seite der Brust, h. r. Dämpfung und Reibegeräusche.

11. Februar. Fiebersteigerung, Puls 150, Abends, h. r. u. deutliche Dämpfung, fast bis zur Spina scap.

Punction mit Troicart, es entleert sich nur wenig seröses Exsudat, etwas mit Blut vermischt.

27. Februar. Punction h. r. unterhalb der Angulus scapulae, Entleerung von ca. 650 ccm^3 einer trüben ockergelben Flüssigkeit. (Fl. enthält Detritus, Bilirubin, Colibac. und Staphylokokken.)

2. März. Temperatur afebril, Husten fast ganz verschwunden.

5. März. Abends febril, Dämpfung wieder im Steigen begriffen. Dabei Allgemeinbefinden gut. Sehr wenig Hustenreiz; Auswurf rein schleimig.

7. März. Abends 39,2. Dämpfungsgrenze kaum gestiegen. Im Bereich der Dämpfung stark abgeschwächtes Athmen (vesiculär).

8. März. Operation. Thoracotomie mit Rippenresection. Hautschnitt parallel und über der 6. Rippe unter der Spitze der Scapula. Resection eines ca. 5 cm langen Stückes derselben. Es liegt schwartig verdickte Pleura vor. Incision derselben an der der letzten Punction entsprechenden Stelle. Dabei aber nur Eröffnung des Pleuraraumes. Lunge in ziemlich weiter Umgebung nach hinten und oben mit der Pleura costalis verwachsen. Nach unten abgeschlossener Raum, woraus sich nur wenig klare seröse Flüssigkeit entleert.

II. Incision nach vorn, von der ersten, führt in eine ungemein weite, mit ca. 1000 ccm derselben ockergelben, dünnen, von Blutcoageln untermischten Flüssigkeit gefüllten Höhle, deren obere Grenze Pleura pulmonalis, deren unteren Abschluss, soweit dieser fühlbar ist, das über der Leber festanliegende Zwerchfell bildet (also offenbar Durchbruch in die Pleurahöhle, jedoch zwischen Adhäsionen, welche nach oben einen festen Abschluss bilden!) Spülung der Wundhöhle. Drainage der Pleurahöhle, sowie des Abscesscavums mit Gummirohr.

12. März. Allmähliger Temperaturabfall, subjectiv wohler, Puls etwas besser.

20. März. Fieber geht herunter, aus der Wunde nur noch wenig Secret, Drain weggelassen.

23. März. Am Rippenbogen etwas 2 Finger breite Leberdämpfung darüber tympanit. Schall, aus der Wunde fast kein Secret.

12. April. Täglich mehrmals Verbandwechsel. Starke Secretion aus der Fistel, sehr geringe trübe Secretion aus der Thoracotomiewunde. Wundhöhle oben verkleinert sich. Stuhl färbt sich mehr und mehr. Sonst Wohlbefinden, stets afebril.

23. April. Verband vollständig trocken, keine Spur von Secretion, trotzdem Stuhl entfärbt. Temperatur afebril. Im Stuhl von Steinen nichts zu finden. Abends 5 Uhr Schüttelfrost und Brechen. Temperatur 39,6. Leib etwas aufgetrieben. Meteorismus. Beim Einführen einer Sonde in die Gallenblasenfistel stösst man auf keinen Widerstand, weder in der Gallenblase noch im Cysticus.

24. April. Keine Secretion von Galle. Stuhl entfärbt. Patientin fühlt sich wohler, afebril.

25. April. Stuhl gefärbt, Verband trocken, Leib weich. Im Stuhl findet sich ein fast haselnussgrosser, eiförmiger, feinhöckeriger, glasiger Stein. Patientin schmerzfrei, fieberfrei.

27. April. Täglich gefärbter Stuhl ohne Steine. Afebril, Wohlbefinden; Gallenfistel geschlossen.

26. Mai. Wunde granulirt zu. Allgemeinbefinden ordentlich.

30. Mai. VW. Immer noch eine ca. 5 cm tiefe Fistel, die in die auf ein Minimum reducirte Abscesshöhle führt. Allgemeinbefinden vortrefflich.

1. Juni. Austritt.

Status beim Austritt. Cholecystotomiewunde, vollständig geschlossen. Leber am Rippenbogen abschneidend. Gallenblasengegend unempfindlich. Thoracotomiewunde bis auf eine 10 cm-stückgrosse Granulation geschlossen, in der letzteren die Oeffnung einer ca. 5 cm tiefen, engen Fistel, die spurenweise seröses Secret liefert. Allgemeinbefinden zufriedenstellend. Stuhl regelmässig gefärbt. Die Fistel hat sich später vollständig geschlossen.

B., Marie, 37 Jahre. Eintritt 5. Mai 1902. Vorausgegangene Krankheiten: Vor 6 Jahren wegen Perityphlitis 3 Wochen Bettruhe. Nachher fühlte sich Patientin wieder vollständig wohl.

Beginn der jetzigen Erkrankung vor 14 Tagen. Erste Symptome: Unwohlsein, heftige Schmerzen im Epigastrium und in der Kreuzgegend. Patientin musste sofort die Arbeit aussetzen. Nach 5 Tagen hatte sie oft Schwindelanfälle. Kein Erbrechen.

Bericht des Arztes.

Die Frau M. B. erkrankte vor 8 Tagen ganz acut, es war ein kleiner Tumor in der Gallenblasengegend zu fühlen, der von Tag zu Tag rasch zunahm. Die interne Behandlung war ohne Erfolg.

Allgemeines Aussehen: leicht gelbliches Colorit, kein eigentlicher Ikterus.

Zunge feucht, in der Mitte leicht belegt. Leib in toto aufgetrieben. In den mittleren Bezirken des Epigastriums eine specielle flache stark handtellergrosse Vortreibung. Meso- und Hypogastrium sind weich, eindrückbar, nicht druckempfindlich. Die Leber ist vergrössert, überragt handbreit in der Mammillarlinie den Rippenbogen, der untere Rand ist genau abzutasten und druckempfindlich. Er steht in der Medianlinie 3 Querfinger unter dem Nabel und trifft den Rippenbogen links in der Mammillarlinie. Die Vorragung im Epigastrium ist auf der Leber gelegen. Ihre Basis auf letzterer ist nicht genau zu umgrenzen. Temperatur der Haut darüber eine Spur erhöht. Haut überall abhebbar. Tumor giebt gedämpften Schall in den unteren Partieen mit tympanitischem Beiklang. Percussionsschall entsprechend der Leber gedämpft, ebenso entsprechend der ganzen rechten Hälfte des Abdomens. In Ileocoecalgegend nicht druckempfindlich.

Operation 7. Mai 1902.

Incision des Tumors im Epigastrium über dessen höchster Prominenz durch Längsschnitt links von der Mittellinie. Bauchdecken unverändert. Nach Eröffnung des Peritoneum findet sich die Leber breit mit der vorderen Bauchwand adhärent. Stumpfe Eröffnung des Abscesses. Es entleert sich über $^1/_2$ Liter dicken, schleimigen, rahmigen, leicht grünlich gelben Eiters mit einzelnen Flocken. Erweiterung der Incision nach oben. Spülung des Abscesses. Während der Entleerung rückt die Lebergrenze sichtlich in die Höhe; dabei wird in der Gallenblasengegend ein der letzteren entsprechender Tumor fühlbar; bei Druck daselbst entleert sich der Eiter stärker. Am Ende der Entleerung fliessen ein Paar gallige Züge in der Flüssigkeit aus. Der untere Leberrand steht am Ende der Operation handbreit über dem Nabel.

Die Abscesshöhle stellt für den palpirenden Finger einen unregelmässigen mit zahlreichen Seitengängen im Leberparenchym sich ausbreitenden grossen Hohlraum dar. Ein derartiger Gang verläuft auch in der Richtung nach der Gallenblase, ein 2. aber auch nach dem linken Lappen zu. Die Höhle reicht nahe an die Oberfläche der Leber; der untere Leberrand z. B. ca. 1 cm vom unteren Ende der Höhle.

8. Mai. Subjectiv ziemlich wohl, wenig Schmerzen. Beim Verbandwechsel entleerte sich eine grosse Menge schleimigen Eiters.

14. Mai. Patientin hat sich sehr gut erholt. Kein Fieber.

Bericht des Bacteriologischen Laboratoriums.

Dicker, rahmiger, gelbgrüner Eiter. Microscop. mässig viele polynucleaere grosse Eiterzellen. Etwas Schleim, viel Fibrin. Sehr viele runde Kokken in längeren zusammengeknäulten Ketten geordnet.

Keine Stäbchen. Gram positiv

1 Bouillon
1 Agarstich } Streptococc. longus.

23. Mai. Es entleert sich nur noch wenig Eiter. Temperatur im Steigen begriffen. Die Gegend der Gallenblase fühlt sich derb, hart an, nicht druckempfindlich. Die Gallenblase erscheint als deutliche Kuppe unter dem unteren Leberrand und ist hart. Verdacht auf Colelithiasis.

27. Mai. Operation.

Längsschnitt über dem fühlbaren Gallenblasentumor. Schichtenweises Vordringen. Unter der Fascia transversa und über dem Peritoneum gelangt man in einen flachen, stark Fünfcentimesstück grossen Hohlraum, der rings-

um abgekapselt ist und complet von einer lehmartigen (kaninchenei terartigen) Masse angefüllt ist. Entfernung der Massen mit dem Löffel; der Hohlraum wird dadurch vollständig rein; die an der betreffenden Stelle palpirte Resistenz ist verschwunden. Tamponade der Höhle.

Die entleerten Massen bestehen mikroskopisch aus massenhaftem Fett, Cholestearintafeln und Fettkörnchenzellen, sowie verfetteten Leukocyten. Keine Mikroorganismen.

2. Juni. Die neue Operationswunde sieht sauber und reizlos aus. Aus der Fistel in der Mittellinie entleert sich nur wenig gelbliche Flüssigkeit. Temperatur afebril.

5. Juni. Bericht des Bacteriologischen Laboratoriums.

Wenige Tropfen einer rothbraunen, leicht flüssigen, geruchlosen Flüssigkeit mit weissem, bröckligem Sediment. Mikroskop. Ganz wenig vereinzelte polynucleäre und mononucleäre Leukocythen. Etwas Fibrin und Schleim. Viele Cholestearintafeln. Keine Mikroorganismen.

1 Bouillon
1 Agarstich } steril.
1 Gelatineplatte

8. Juni. Vollständiges Wohlbefinden.

12. Juni. Fistel in der Mittellinie stark verkleinert.

17. Juni. Austritt.

Status beim Austritt:

In der Medianlinie des Epigastrium 5 cm lange Narbe mit ca, 1 cm langem Granulationsfleck, spurweise secernirend. Eine 2. Längsnarbe in der Gallenblasengegend, ebenfalls an einer Stelle oberflächlich granulirend. Leber überragt eine Spur den Rippenbogen. Patientin ist vollständig wohl. Vorzügliches Allgemeinbefinden.

22. Juli. Stellt sich wieder vor. Beide Wunden ganz geschlossen. Keine Bauchhernien. Leib etwas aufgetrieben, Leber nicht vergrössert.

Vorzügliches Allgemeinbefinden.

A., C., 28 Jahre alt, Zimmermädchen.

Vorausgegangene Krankheiten: Bis zum März 1897 war Patientin vollständig gesund gewesen. Damals erkrankte sie an einem Darmkatarrh. Heftiger Stuhldrang, viel Schleimstühle, war über ein Jahr krank, 5 Wochen Spitalaufenthalt. Im Juli 1899 acuter Durchfall.

October 1901. Beginn der jetzigen Krankheit mit Schmerzen und Schwellung in der Magengegend. Im November litt Patientin an Hexenschuss. Im Januar 1902 erkrankte sie an Grippe (Husten, Kopf- und Kreuzschmerzen, Müdigkeit, Appetitlosigkeit). In der 3. Woche wurde Patientin gelb. Ein Arzt constatirte Leberschwellung. Der Ikterus verging bald wieder, doch die Schmerzen und die grosse Leber blieben. Im März furchtbare Schmerzen und intensiver Ikterus. 5 Wochen Spitalaufenthalt. Die Stühle seien ganz weiss, die Leber hart und gross gewesen. Wasser im Leib, in den Beinen.

Nach 4 Wochen vollständige Besserung; Ikterus ganz verschwunden. Ende April trat wieder Ikterus auf, der bis jetzt andauert, seither auch anfallsweise auftretende Schmerzen. Wieder weisse Stühle. Die Leber sei in der letzten Zeit grösser geworden. Sehr heftiges Hautjucken, grosse

Müdigkeit. Am 28. Mai wurde auf der medicinischen Klinik eine Punction gemacht, 2 Finger unter dem rechten Bogen in der Mammillarlinie, wobei ca. 25 ccm braune, trübe Flüssigkeit entleert wurden. In derselben keine Bernsteinsäure, keine Haken.

Patientin hochgradig abgemagert, Temperatur 38,3°, Puls 110. ikterisch. Lungen vorn vereinzelte feine Rasselgeräusche, sonst nichts. Stuhl vollständig acholisch. Urin hat kein Eiweiss, viel Gallenfarbstoff. Abdomen eine Spur aufgetrieben, im Epigastrium stärker, speciell in dessen mittlern und rechtsseitigen Theilen. Die Schwellung scheint gürtelförmig, auch in die rechtsseitigen Partieen zu erstrecken und grenzt sich in Nabelhöhe, durch eine deutliche Furche vom übrigen Abdomen ab. 2 Querfinger unter den Rippenbogen, in der rechten Mammillarlinie eine feine Punctionsöffnung. Die Haut über der Schwellung zeigt in den rechten Partieen eine Spur Röthung und in ganzer Ausdehnung einzelne durchscheinende ektatische Venen. Bei der Palpation fühlt sich die ganze Oberbauchgegend bis zum Nabel derb, teigig an. Fingereindrücke bleiben nicht bestehen. Man fühlt, unter dem Rippenbogen hervorkommend, eine feste Resistenz, die in der rechten Mammillarlinie bis ein Querfinger unterhalb Nabelhöhe reicht, dann sich bis in Nabelhöhe in die Medianlinie hinzieht und in der gleichen Horizontalen sich gegen die linke vordere Axillarlinie verliert. Die untere Grenze ist in den rechten seitlichen Partieen als scharfer, etwas druckempfindlicher Rand zu fühlen. Bis handbreit unter den Rippenbogen rechts und in den Medianbezirken, also im Bereich der oben erwähnten stärkeren Schwellung, ist die Consistenz des Tumors mehr weich.

Operation 30. Mai. Längsschnitt über der mittleren fluctuirenden Erhebung in der Medianlinie. Nach Eröffnung des Peritoneum liegt die Leber bloss; sie ist fleckig blass, wie durchscheinend; an mehreren Stellen finden sich kleine bis erbsengrosse knötchenartige Erhebungen. Nach links zu, sowie nach unten und oben ist die Leber wenige Millimeter vom Hautschnitt entfernt, breit mit der vorderen Bauchwand verwachsen. Nach rechts fehlen Verwachsungen, soweit sich vom Schnitt aus sehen lässt. Daher daselbst Abschluss durch Tamponade. Dann Incision der Leber mit spitzem Messer und stumpfe Erweiterung der Incision. Es entleert sich massenhaft ca. 1 Liter dünne bräunlich getrübte Flüssigkeit, in der hier und da einige stärker gallige Züge erscheinen. Zum Schluss entleeren sich gelbliche bis braune kaffeesatzartige Krümelchen. Spülung der Höhle. Dieselbe präsentirt sich dem palpirenden Finger als kindskopfgrosse, mit zahlreichen seitlichen Buchten und Gängen versehene Höhle. Die Ränder der Leberincision werden mit Seidennähten in die Hautwunde eingenäht. Gummidrain in die Höhle. Verband.

31. Mai. Verband mit gelbgrüner Flüssigkeit durchtränkt.

2. Juni. Subjectives Befinden relativ gut. Temperatur heute Morgen 36,6°.

4. Juni. Klagt über Schmerzen in der rechten Thoraxseite. Pleuritisches Reiben. Abends Temperatur 39,0°, Puls 129.

5. Juni. Heute etwas besser. Temperatur 37,4; Puls 90. Verband reichlich mit galliger Flüssigkeit durchtränkt.

7. Juni. Subjectiv wohl. Temperatur afebril.

Bericht des Bakteriologischen Laboratoriums: Leberabscess. Leichtflüssige, gelbbraune, geruchlose, trübe Flüssigkeit. Mikrosk. Wenige polynucleäre und mononucleäre Leukocythen, viele Cholestearintafeln. Mikroorganismen nicht mit Sicherheit zu erkennen.

1 Bouilon
1 Agarstich } steril
1 Gelatinplatte

12. Juni. Verband immer reichlich durchtränkt mit galliger Flüssigkeit, in der sich viele braunschwarze, kaffeesatzartige Krümelchen finden. Subjectiv wohl.

22. Juni. Gelbfärbung des Gesichts hat bedeutend abgenommen. Stuhl gräulich.

28. Patientin liegt jeden Vormittag 1 Stunde auf dem Bauch mit erhöhtem Becken; trotzdem fliesst beim Verbandwechsel stets eine beträchtliche Menge gallige Flüssigkeit ab.

7. Juli. Andauernd unveränderter Zustand; daher soll der Leberabscess ausgiebiger drainirt werden. In die Incisionsöffnung eingeführte Sonde dringt nach aussen und wird im 9. Intercostalraum durch die Bauchwand gefühlt. Chloroformnarkose. Incision im 9. Intercostalraum im Bereich der Axillarlinie. Durch die tiefen Schichten wird ein Gebilde deutlich, das sich lebhaft bei dem Athmen bewegt, aber nach Eröffnung und Fassen des Peritoneum stillsteht. Demnach scheint die Leber mit dem Peritoneum pariet. in diesen Partieen verwachsen. Es wird daher auf den Sondenknopf incidirt und der Abscess so eröffnet. Es entleert sich Inhalt wie aus der oberen Oeffnung. In beide Incisionen Rohre.

8. Juli. Verbandwechsel. Aus der neuen Oeffnung entleert sich reichlich gelbbraune, etwas übelriechende (nach Bact. coli.) Flüssigkeit. Umgebung etwas geröthet, schmerzhaft.

10. Juli. Temperatur im Steigen begriffen. Abends 39,5 °. Immer reichliche Secretion der Fistel.

14. Juli. Abfall der Temperatur, auch subjectiv wohler. Beim Spülen der Wunde entleert sich immer reichlich gelbbraune, etwas übelriechende, mit braunen kaffeesatzartigen Bröckchen vermischte Flüssigkeit.

21. Juli. Verband immer stark durchtränkt, während sich beim Spülen und Stülpen weniger entleert. Stühle grau. Subjectiv grosse Mattigkeit. Appetitlos.

28. Juli. Stühle in letzter Zeit mehr entfärbt.

8. August. Die mediane Wunde zeigt starke Tendenz sich zu schliesssen. In letzter Zeit etwas besseres Allgemeinbefinden. Abnahme des Ikterus. Graue Stühle.

15. August. L. h. unten starker pleuritischer Erguss. Frequentes Athmen und Schmerzen im Rücken.

21. August. Temperatur fällt nach und nach ab. Auch Allgemeinbefinden wird besser.

26. August. Die Zone der absoluten Dämpfung geht beiderseitig und besonders links zurück. Abendtemperatur um 38°.

1. September. Operation: Schnitt parallel dem Rippenbogen. Freilegen der Leber. Man gewährt an mehreren Stellen der Leberoberfläche kleine unebene Herde von weissgelblicher Farbe. Ein grösserer Herd dieser Art nimmt

die innere Ecke des r. Lappens in Kirschengrösse ein. Er ist sehr derb und leicht höckerig. Dieser wird durchschnitten. Nur geringe Blutung. Der Durchschnitt ist narbig. Ein ähnlicher tumorartiger Buckel liegt im Lobus Spigelii.

Die Gallenblase ist vollständig geschrumpft. Es wird Cysticus und Choledochus freigelegt, ebenso der Hepaticus. Nirgends findet sich ein Stein, überall nur dieselbe narbige tumorartige Bildung.

Es wird die Gallenblase incidirt. Es fliesst bloss Schleim ab. Einnähen derselben in die Hautwunde. Einlegen eines Drains. Im Uebrigen Schluss des Bauches.

2. September. Nach der Operation einige Male Brechen.

4. September. Die durch Collodium bei der Operation verschlossenen alten Drainöffnungen werden wieder aufgemacht. Es entleert sich eine Menge retinirter Galle und Eiter. In die hintere Oeffnung wird ein neuer Drain eingelegt.

12. September. Allgemeinbefinden hat sich in letzter Zeit sehr gebessert. Guter Appetit.

14. September. Entfernung auch der letzten Nähte und der Mèche. An Stelle der Mèche wird ein Drain eingelegt.

24. September. Sehr gutes Allgemeinbefinden. Patientin steht auf. Stühle immer mehr entfärbt, sonst weniger ikterisch.

6. October. Patientin erhält täglich 4 Glutoidgallenkapseln.

13. October. Patient bringt mehrere Stunden ausser Bett zu und fühlt sich wohl.

22. October. Die Oeffnung schliesst sich langsam. Der Stuhl ist hier und da partiell wenig verfärbt.

Allgemeinbefinden sehr gut.

V., J., 30 Jahre, Landwirth, Solothurn, wurde vor 2 Stunden von einem schwer beladenen Wagen überfahren und eine kurze Strecke geschleift. Bewusstlosigkeit während einiger Minuten, darauf Beengung. Schmerzen in der rechten Brust- und Unterleibsgegend. Einmaliges Erbrechen. Eintritt 3. Januar. Sehr blasses Aussehen; Puls klein, regelmässig, 112—120, Temperatur 35,0. In der rechten untern Brust- und obern Bauchgegend ausgedehnte blaurothe Färbung der Haut. 7. und 8. rechte Rippe in der hintern Axillarlinie gebrochen. Abdomen gespannt, tympanitisch, auf leisen Druck in der Lebergegend empfindlich. In den abhängigen Partieen des Abdomens absolute Dämpfung. — Eisblase: Brusttuch. Analeptica. Langsame Erholung. Urinretention während 2 Tagen, Katheterismus. Stuhl bis zum 8. Januar fahlgrau, Urin Spuren von Gallenfarbstoff. Vom 8. Januar an kontinuirlich hohes Fieber, Abendtemperatur bis 40,3. Stühle anfangs thonfarben, später dunkel gefärbt. Viel Schmerzen bei der Respiration. Allmählich entwickelt sich eine bis zur 7. Rippe steigende Dämpfung. Pectoralfremitus unverändert. Athmungsgeräusch abgeschwächt vesiculär. Am 26. Januar Probepunction im 9. Intercostalraum in der hintern Axillarlinie entleert dicken dunkelgelben Eiter. In der Annahme eines Empyems wird am 27. Januar Resection der 9. und 10. Rippe vorgenommen. Gleich nach der Durchtrennung der 10. Rippe gelangt man in eine ungefähr $^1/_2$ Liter Eiter enthaltende, über faustgrosse Höhle, aus welcher sich eine Menge bräunlicher, fettig anzufühlender Massen entfernen lässt. Die Lunge kommt

nirgends zu Gesicht. Tamponade der wenig blutenden Wundhöhle. Die erwähnten Massen erweisen sich histologisch als nekrotisches Lebergewebe. — Nach der Operation einige Stunden Euphorie. Am 28. Morgens Erbrechen, hie und da Delirium. Temperatur 34,1. Schwacher, fadenförmiger Puls. — Exitus letalis am 29. Januar Vormittags. Sectionsbefund: Traumatischer Leberabscess und partielle Nekrose der Leber. Zwischen Zwerchfell und dem hintern obern Umfang der Leber bestehen ausgedehnte feste Verwachsungen. In der Leber selbst findet sich hinten oben rechts eine faustgrosse Höhle, welche noch eine Anzahl Klumpen nekrotischen Lebergewebes enthält. In der Bauchhöhle ca. 50 ccm alten Blutes. — Perihepatitis adhaesiva. Milztumor. Anämie. Hochgradige Fettdegeneration des Herzens und der Niere. Adhäsive Pleuritis. Fettleber. Demarkirende und incapsulirende Entzündung um den nekrotischen Herd. Compressionsatelectase des rechten Unterlappens. Hypostase des linken Unterlappen.

XXIX.

Ueber die Entfernung von Fremdkörpern aus den Bronchien und über Bronchus-Tamponade.

Von

Prof. Dr. **Helferich** in Kiel.

Mit 5 Abbildungen.

Es gilt heute, unserem Altmeister v. Esmarch den Glückwunsch darzubringen zum 80. Geburtstage. In seltener Frische des Körpers und des Geistes ist er noch unter uns, nur etwas müde von der Masse von Arbeit, die er in seinem langen Leben geleistet, noch jetzt voll von Plänen zur Ausführung literarischer Arbeiten, die seit Jahrzehnten sorgsam vorbereitet sind. Möge es ihm beschieden sein, seine biographischen Notizen noch auszuarbeiten, welche ja der grossen Zeit der Erhebung und Befreiung der Herzogthümer und der Neugestaltung Deutschlands gewidmet sind!

Auch dem Nachfolger im Amt ziemt es, den berühmten Vorgänger bei so seltenem Feste zu begrüssen, und gern hat er die Mitarbeit zur Vorbereitung einer angemessenen Feier und verschiedener Darbietungen übernommen.

Bei der Festschrift, welche die „Deutsche Zeitschrift für Chirurgie" für den Jubilar veranstaltet, wünscht der Nachfolger mit seinen Assistenten vertreten zu sein, um aus der Klinik heraus, welche der Jubilar Jahrzehntelang geleitet, und welcher er einen guten Theil seiner Kraft gewidmet hat, einen Gruss zu senden. Freilich die Klinik ist dem Jubilar nicht entfremdet, und der Jubilar für die Angehörigen der Klinik kein Fremder geworden. Erscheint er doch häufig in den Räumen des noch von ihm erbauten Operationshauses, nicht selten ein hochgeschätzter Gast in der klinischen Unterrichtsstunde, wohl vertraut mit der Art und Weise, wie die Klinik von seinem Nachfolger verwaltet wird. So bedarf es auch hier nicht grosser schriftstellerischer Arbeiten, und wir beschränken uns darauf, den durch das Zusammenarbeiten Vieler etwas spärlich gewordenen freien Raum des Festbandes für eine Mittheilung zu benützen, deren Inhalt den Arbeiten und

Leistungen des Jubilars sich insofern anschliesst, als technische Verbesserungen vielseitigster Art sein Hauptverdienst, und die Spende rascher Hülfe in der Noth sein Lieblingsgedanke durchs ganze Leben gewesen sind.

Das Eindringen von Fremdkörpern in die Luftwege des menschlichen Körpers gehört in diese Kategorie und ihre Entfernung ist immer eine dankenswerthe Leistung technischen Könnens gewesen. Der Zufall wollte es, dass ich hier eine Reihe solcher Fälle gesehen habe. Ich übergehe hier die Beobachtungen, in welchen es sich um das Eindringen von Fremdkörpern in die Speiseröhre handelte. Nur im Vorübergehen erwähne ich das $^5/_4$jährige Kind, welches 8 Tage lang den grossen und eckigen Schlüssel einer Spieluhr dicht hinter dem Kehlkopfeingang im Pharynx fest eingekeilt trug; nicht ohne Mühe wurde der Schlüssel vom Munde aus extrahirt.

In zwei Fällen handelte es sich um das Eindringen von Fremdkörpern in die Bronchien, und diese sind es, an deren Beschreibung ich einige Bemerkungen anknüpfen möchte.

Am 9. August 1901 wurde das einjährige Kind, Wolfgang Oe., in die Klinik gebracht mit der Angabe, es habe heute früh mit einem kleinen Metallröhrchen gespielt, dasselbe in den Mund gesteckt und verschluckt. Nach vorübergehendem starken Hustenreiz hatte sich das Kind wieder beruhigt, wurde jedoch wegen des Verdachtes, dass der Fremdkörper in Trachea oder Bronchus gelangt sei, von den zwei rasch zur Hülfe gerufenen Aerzten in die Klinik gebracht. Hier wurde zunächst nun die Röntgenuntersuchung vorgenommen, und es ergab sich in der rasch hergestellten Platte ein Befund, welcher die Anwesenheit eines Fremdkörpers, und zwar speciell des Metallröhrchens, innerhalb des Brustkorbes auf's Deutlichste nachwies. Der Fremdkörper fand sich links neben der Wirbelsäule etwas schräg gestellt, so zwar dass das untere Ende mehr nach aussen als das obere gerichtet war. Es konnte sich nur um zwei Möglichkeiten handeln, entweder befand sich das Röhrchen in der Speiseröhre und war hier durch irgend ein zufälliges Hinderniss festgehalten und im Verlauf der peristaltischen Bewegungen etwas schräg gestellt, oder das Röhrchen befand sich im linken Bronchus. Das letztere war nach dem Röntgenbilde als wahrscheinlicher anzunehmen. Um die Entscheidung herbeizuführen, wurde in Narkose an dem flachliegenden Kinde mit überhängendem Kopf die Untersuchung der Speiseröhre mit einer mittelstarken Schlundsonde ausgeführt. Die Sonde passirte die Speiseröhre ohne jede Schwierigkeit; somit war die Diagnose eines Fremdkörpers im linken Bronchus gesichert.

Bei dem kleinen Kinde musste es sich darum handeln, die Tracheotomie auszuführen und von hier aus die Entfernung des Fremdkörpers zu erstreben. Die Tracheotomia inferior gelang ohne Schwierigkeit. und während nun die Trachealwunde durch das Bose'sche Sperrhäkchen etwas auseinander gehalten wurde, wurde eine starke Senkung des Operationstisches an seinem Kopfende zu Stande gebracht. Während nun gleichzeitig der Rumpf durch Schütteln und kurze Schläge gegen den Rücken etwas erschüttert wurde, erschien die Metallröhre in der Trachealwunde und wurde hier mit einer Pincette extrahirt. Diese Procedur war so leicht und glatt verlaufen, dass Complicationen von Seiten der Luftwege nicht zu befürchten waren; die Ränder des Röhrchens waren frei von Blutspuren. Eine Trachealcanüle wurde deshalb nicht eingelegt und lediglich die Wunde mit Silbergaze lose tamponirt.

Fig. 1. Das entfernte Metallröhrchen in natürlicher Grösse.

Am 12. August wurde in leichter Narkose der Verband entfernt und die Sutur der Weichtheilwunde, in deren Tiefe die gut verklebte Trachea zu sehen war, vorgenommen. Die Heilung erfolgte nunmehr rasch und ohne Zwischenfall. Das Kind hat sich seitdem normal weiter entwickelt, und es ist von dem durch das Verschlucken des Röhrchens bedingten Zwischenfall nichts weiter zu bemerken gewesen.

Dieser Fall bot keine Schwierigkeiten: Der fremde Gegenstand war glattrandig und cylindrisch, er war erst seit kürzester Zeit eingedrungen und die Diagnose war sicher — das Röntgenverfahren feiert in solchen Fällen seine Triumphe! Die Entfernung des Gegenstandes nach Herstellung einer stark abhängigen Lage des Kopfes unter einigem Klopfen und Schütteln des Oberkörpers war mühelos.

Wesentlich schwieriger lag ein anderer Fall, welchen ich kürzlich beobachtet habe.

Der 6jährige Knabe Heinrich, Sohn des Schiffers Bertelsen aus Heiligenhafen, wurde am 22. Juni 1902 in die chirurgische Klinik aufgenommen. Die schriftliche Mittheilung des Arztes Herrn Dr. Sähn in Heiligenhafen lautete folgendermassen: „Der Knabe Bertelsen hat am 19. d. M. Abends 9 Uhr eine Hülse aus Nickel, in welche man Bleistifte steckt, verschluckt. Ich konnte damals mit der Fingerspitze das Ding fühlen; es sass fest eingekeilt auf der rechten Seite tief im Schlund. Bei dem Versuch, das Ding zu lösen, verschwand es vor der Fingerkuppe; der Junge sagte: ‚nun ist es weg'.“ Er konnte sofort trockenes Brod essen, ohne irgend welche Schmerzen zu ver-

spüren, und ich nahm an, dass die Hülse in den Magen hinuntergegangen sei. Da bis heute Mittag trotz geeigneter Diät und Oel das Ding nicht per anum abging, fuhr ich heute Nachmittag mit dem Kleinen nach Oldenburg ins Krankenhaus und wandte im Verein mit Dr. Lehne Röntgen an. Dabei stellte sich heraus, dass die Hülse an

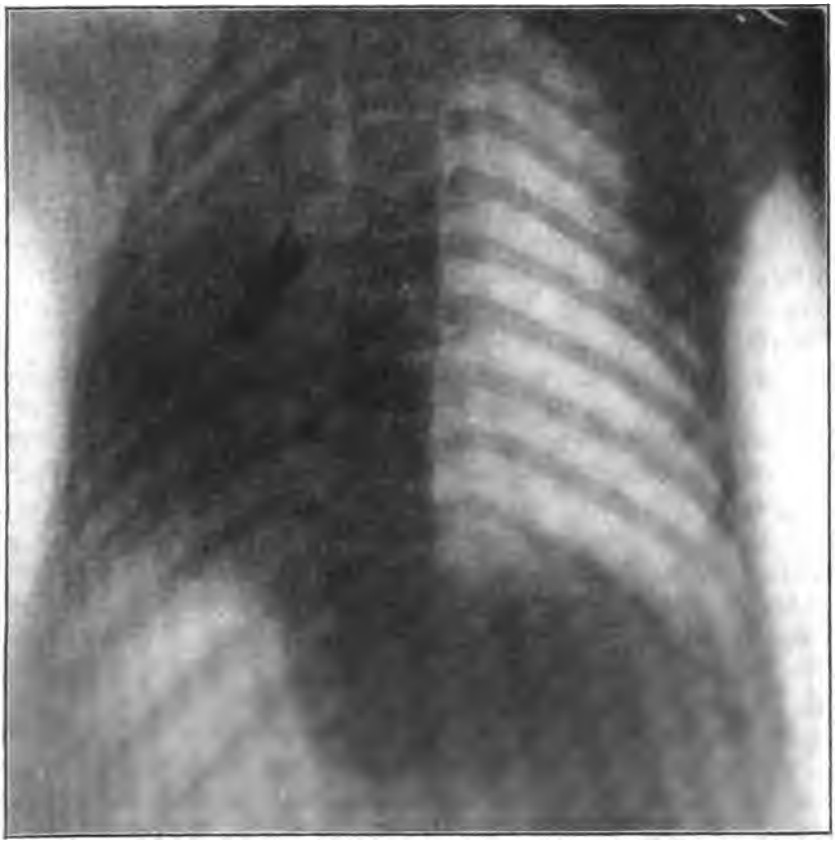

Fig. 2.

Fremdkörper (abgebrochene Bleistifthülse) im linken Bronchus. Röntgenbild.

der rechten Seite im Oesophagus zwischen 2. und 3. Rippe in der Längsrichtung sitzt. Wir haben jetzt noch mit Münzen- und Grätenfänger, zuletzt in Narkose versucht, das Ding herauszuziehen, aber ohne Erfolg. Ich sende das Kind deshalb sofort nach Kiel."

Bei der Aufnahme ergab sich noch die Mittheilung, dass der Knabe nach dem Verschlucken starken Hustenreiz gehabt habe und

auch weiterhin noch leichten Hustenreiz; essen habe er immer können. Die klinische Untersuchung ergab, dass der Oesophagus für eine dickere Schlundsonde frei durchgängig ist. In dem Röntgenbild liegt die Hülse in der linken Brusthälfte in der Höhe der 6. und 7. Rippe schräg in der Richtung des linken Bronchus. Die Hülse liegt so, dass der abgerundete und verschlossene Theil nach der Lunge zu, der offene Rand gegen die Luftröhre hin gerichtet ist. Der letztere Rand erscheint in dem Röntgenbilde etwas zackig und scharf und ein wenig nach aussen gebogen. Es stimmt dieser Befund mit der Angabe, dass der Junge an der von ihm gefundenen Bleistifthülse herumgebissen habe, und dass der freie Rand dadurch scharf und zackig wie eine grobe Säge geworden, auch etwas nach aussen umgebogen sei. Die nach mehr als 12 Stunden wiederholte Röntgenuntersuchung ergab, dass der Fremdkörper seinen Platz unverändert behalten hatte. Die subjectiven Beschwerden des kleinen Patienten waren überaus gering. Die Nahrungsaufnahme geschah ohne jede Schwierigkeit, von Zeit zu Zeit stellte sich geringer Hustenreiz ein, die Athmung war ein wenig beschleunigt und die linke Brustseite blieb beim Athmen deutlich zurück. Percussion und Auscultation ergaben im Uebrigen keinen abnormen Befund.

Bei dieser Sachlage konnte an dem Vorhandensein des Fremdkörpers in dem linken Bronchus nicht gezweifelt werden. Die Entfernung desselben musste jedoch mit Schwierigkeiten verbunden sein, weil der Fremdkörper, ähnlich wie eine Harpune in dem Körper eines damit getroffenen Thieres, durch die Zacken des scharfen, etwas nach aussen gebogenen freien Randes wie durch Widerhaken an der Wandung des Bronchus festgehalten war. Dazu kam, dass der Unfall am 19. sich ereignet hatte und in dem bisher bis zum 23. Juni verflossenen Zeitabschnitt durch Schwellung der Bronchialschleimhaut in der Umgebung der vermuthlich in die Schleimhaut sich etwas einbohrenden Randspitzen eine Schwellung und dadurch eine noch stärkere Fixirung des Fremdkörpers eingetreten sein musste.

Bei dieser Sachlage beschloss ich, einen Versuch zu machen, von dem ich mir einen günstigen Erfolg versprechen zu können glaubte und der gleichzeitig in schnellster Weise die Entfernung des Fremdkörpers ermöglichte. Die Ausführung dieses Versuchs geschah in folgender Weise: Am 24. Juni, in Chloroformnarkose Ausführung der Tracheotomia superior; ein stark entwickelter Processus pyramidalis der Schilddrüse wurde nach doppelter Unterbindung durchschnitten und aus dem Wege geräumt. Durch ausgiebige Eröffnung der Trachea wurde der Zugang geschaffen. Zunächst gelang es an dem mit hängen-

dem Kopf flachgelagerten Knaben sehr leicht, einen langen, dicken Messingdraht, der vorn ösenartig umgebogen war, in den linken Bronchus zu führen, und mit diesem in einer Entfernung von 12 cm von der Trachealwunde den metallenen Fremdkörper zu fühlen. Nach dieser Feststellung wurde zunächst versucht, ob durch Schütteln und anderweitige Erschütterung des Thorax an dem völlig gestürzten Körper der Eindringling nicht zum Vorschein gebracht werden könnte. Dies gelang jedoch nicht. Der Fremdkörper war, wie ja auch vermuthet, so fixirt, dass er auf diese einfache Weise nicht in seiner Lage verändert werden konnte. Von der Anwendung langer geeigneter Zangen wurde abgesehen, da mittels derselben Nebenverletzungen der Bronchialschleimhaut nicht zu vermeiden gewesen wären.

Fig. 3.
Messingröhre, um ihre Spitze mit kleinem Gummiballon armirt.

Ich hatte nun dünne Metallröhren aus Messing schnell herstellen lassen, über deren knopfartig abgerundetes Ende das geschlossene Stück eines dünnen Gummifingers festgebunden war. Dieser kleine Gummiballon sollte in leerem, nicht aufgeblähten Zustande in die Höhlung der Hülse eingeführt, sodann aufgeblasen werden, um durch Anliegen des kleinen Gummiballons an der Innenseite der Hülse die letztere zu fixiren und dann durch sanften Zug entfernen zu können. Es gelang in der That ohne Mühe, das dünne Röhrchen, vorn mit einem rundlichen Stück Gummistoff armirt, in den linken Bronchus und in das Lumen des Röhrchens einzuführen. Sodann wurde durch Injection von Luft mittels einer kleinen Spritze durch die lange sondenartige Röhre der kleine Gummiballon gefüllt; er legte sich der Wand an, man verspürte einen Widerstand, sobald ein leichter Zug an der Röhre ausgeübt wurde, aber bei Fortsetzung des Zuges kam die Röhre mit dem Ballon allein, — der Fremdkörper blieb an dieser Stelle sitzen.

Auch dieser Fall war vorgesehen. Wie vorher erwähnt, war es ja anzunehmen, dass die Spitzen des Röhrchens wie Widerhaken in der angeschwollenen Bronchialschleimhaut fixirt waren. Aus diesem Grunde musste der Zug an dem Röhrchen geschehen, während gleichzeitig die Bronchialschleimhaut etwas weggedrückt wurde, während also mit anderen Worten die Spitzen der Hülse aus ihren Einsenkungen

gelöst wurden. Ich hatte diese Möglichkeit berücksichtigt und ein zweites Röhrchen vorbereitet, bei dem nicht bloss eine kleine ballonartige Kugel, sondern ein längeres, fingerartiges Stück über dem Ende des Metallröhrchens befestigt war. Dieser längliche Gummiballon sollte mit seiner Spitze in die Hülse hineindringen, mit den übrigen Theilen aber einen directen Druck auf die Bronchialschleimhaut ausüben und so die Entfernung der Hülse durch Zug ermöglichen. Die Einführung auch dieser mit dem längeren fingerartigen Gummiballon armirten Röhre gelang ohne Schwierigkeit. Es folgte nun wieder die Aufblähung und sodann der Zug, und das Röhrchen liess sich mit Ueberwindung eines geringen Widerstandes herausziehen. Während der Extraction des Röhrchens zeigte sich plötzlich eine erhebliche Störung der Athmung; der Luftwechsel, welcher während der ganzen Procedur frei und ungestört erfolgte, war mit einmal gehemmt, das Kind wurde etwas blau. Das war leicht erklärlich! Denn als die Bleistifthülse mit dem Gummiballon aus dem linken Bronchus herausbefördert war und an der Theilungsstelle wie in der Trachea nun die Luftwege vorübergehend völlig verschloss, musste eine Athmungsstörung eintreten. Es war ein erfreulicher Augenblick, als in Verbindung mit dem Gummiballon die Bleistifthülse in der Trachealwunde erschien und hier leicht entfernt werden konnte; ich denke, keiner der vielen Anwesenden (die Operation wurde in der klinischen Unterrichtsstunde ausgeführt) wird dies vergessen.

Fig. 4.
Messingröhre, mit fingerartigem Gummiballon versehen. Mit diesem gelang die Entfernung.

In diesem Fall liess ich die Trachealkanüle zunächst liegen, weil durch das längere Verweilen der zackigen und unreinen Metallhülse zweifellos die Bronchien in einen Zustand entzündlicher Reizung versetzt waren und die Wunde selbst als eine unreine angesehen werden musste. Neben der Canüle wurde die Wunde mit Jodoformgaze lose tamponirt. Es trat eine leichte fieberhafte Steigerung in den nächsten Tagen auf; am 25. Juni Temperatur 38,7°; am 26. Juni Temperatur 39,2 und 39,3°; am 27. Juni Abfall zur Norm 37,7 und 37,8°. Dazu

leichte Rasselgeräusche auf der Lunge hörbar. Am 28. Juni wurde die Kanüle entfernt, die etwas unrein belegte Wunde wiederum mit Jodoformgaze lose tamponirt; Allgemeinbefinden gut. Am 30. Juni steht Patient auf, und am 14. Juli wird Patient mit geheilter Wunde und gesund nach Hause entlassen.

Man kann sagen: dass der Eindringling auf diese Weise entfernt wurde, war ein glücklicher Zufall. Aber die Entfernung gelang doch daraus, und ich glaube, das Verfahren wird in anderen ähnlichen Fällen auch Erfolge ermöglichen. Freilich kennen wir heute schon eine Fülle brillanter Beobachtungen, welche die Bedeutung der Killian'schen Bronchoskopie und endobronchialer Entfernung von Fremdkörpern illustriren. Allein nicht überall stehen Instrumentarium und Technik dazu gleich zur Verfügung. Und zudem hätte die mit Benutzung von Zangen oder hakenförmigen Instrumenten bewirkte Entfernung in unserem Falle gewiss kein zarteres Verfahren dargestellt. Vielleicht acceptirt Killian die mit Gummiballons verschiedener Art armirten Metallröhrchen auch für seine bronchoskopische Therapie.

Fig. 5.
Die entfernte Bleistifthülse in natürlicher Grösse.

Wenn von chirurgischen Eingriffen an den Bronchien die Rede ist, wird man vielleicht überhaupt die Anwendung solcher mit Gummiballons armirten Metallröhrchen mit berücksichtigen. Man vermag damit aufs leichteste einen Hauptbronchus für sich allein temporär zu verschliessen (Bronchialtamponade), etwa während einer Lungenoperation; man vermag damit hohle Fremdkörper, wenn dieselben günstig eingestellt sind, wie in unserem Falle zu fassen und zu extrahiren; man kann auch mittelst eines Doppelröhrchens, ähnlich einer Trendelenburg'schen Tamponkanüle, durch das eine Röhrchen den Ballon füllen bis zum Verschluss des Bronchus, und durch das andere über den Ballon hinausragende Röhrchen eine Aspiration ausüben, welche in manchen, noch schwierigeren Fällen zur Entfernung eingekeilter, minder schwerer (gewichtiger) Körper führen kann.

Ich halte den Gedanken nicht für zu phantastisch, dass solche Verfahren unter besonderen Umständen Anwendung finden können. Dass das Verfahren bei der Entfernung von Fremdkörpern sehr nützlich werden kann, glaube ich gezeigt zu haben.

XXX.

Aus der chirurgischen Universitätsklinik zu Kiel (Prof. Helferich).

Ueber angeborenen Schulterblatthochstand.

Von

Dr. **Paul Sick,**

Oberarzt der Klinik und Privatdocent für Chirurgie.

(Mit 3 Abbildungen und Tafel VI.)

Wir sprechen von congenitalem Hochstand der Scapula, wenn das eine oder beide Schulterblätter nicht ihre normale Lage in Höhe der 2. bis 8. Rippe haben, sondern mehr oder weniger hoch über diesem Bezirk liegen, ohne dass wir bei der Untersuchung eine extrauterin wirksame Ursache für eine Verschiebung des Schulterblattes nach oben finden können, wie sie bei erworbenem Hochstand der Scapula z. B. in Folge von Narbenretraction des M. levator scapulae [1]) vorliegt oder als Begleiterscheinung von hochgradigen Skoliosen, von localisirten Muskellähmungen bekannt ist. Meist ist der Hochstand anscheinend bedingt durch ein nach Gestalt und Richtung nicht wesentlich verändertes Schulterblatt; nicht selten aber ergiebt sich eine auffallendere Verschiebung auch durch Verkürzung des Knochens in der Längsrichtung oder Drehung desselben um seine Sagittalachse. In der letzteren Gruppe sind mehrfach recht eigenthümliche Knochendeformitäten und Unregelmässigkeiten des Sceletts in der Nähe und mit Beziehung zu der deformen Scapula als „Nebenbefund" erhoben worden. Jedoch wurden sie kaum zu erklären versucht oder zur Erklärung des Schulterblattstands herangezogen. Da sich solche Befunde aber durch Veröffentlichung neuerer eingehend beschriebener Fälle auffallend mehren, erscheint es gerechtfertigt, ihnen auch für die Aetiologie, welche bisher

1) So u. A. Eulenburg 1862/63, Pischinger 1897, Goldthwait und Painter 1901.

keine befriedigende Aufklärung gebracht hat und in erster Linie zur Beschreibung weiterer Beobachtungen auffordert, einige Bedeutung beizumessen.

Im Sommer dieses Jahres kamen zwei Fälle von Scapulahochstand in der Ambulanz der Klinik zur Vorstellung. Der eine gab

Fig. 1.
Angeborener Hochstand beider Scapulae.

den recht seltenen Befund von beiderseitiger Affection; es sind bisher nur 4 Fälle von 57 (Milo, Honsell 1899, Kausch 2 Fälle 1901) veröffentlicht worden. Bei dem andern handelte es sich um linksseitigen Schulterblatthochstand. Die Mütter beider Kinder suchten Hülfe wegen der „hohen Schultern“ und der Befürchtung, dass die Mädchen schief würden. Der Befund war folgender:

1. 4jähriges Mädchen, Landmannstochter aus der Nähe von Plön, wurde zur Beobachtung aufgenommen (J. N. 515, 1902). Die Mutter berichtete, dass sie mehrere Kinder in normaler Geburt zur Welt gebracht habe, von denen nur dies eine von Anfang an einen zu kurzen Hals zeigte. Sie selbst und ihr Mann seien ohne diese Verbildung; dagegen habe des letzteren Schwester hohe Schultern in ganz ähnlicher Weise, ebenso mehrere andere Glieder der Familie ihres Gatten. Vor der Entkleidung des Kindes war aus der Kopfhaltung mit Wahrscheinlichkeit die Diagnose auf Halswirbeltuberculose zu stellen, so charakteristisch sass der Kopf vorgeschoben und tief zwischen den Schultern. Allerdings fiel auf, dass das Kind nicht das Bedürfniss hatte, den Kopf zu stützen, und sehr gesund aussah. Nach der Entkleidung liess sich nun auch eine winkelige Verbiegung der Halswirbelsäule und eine ausgeheilte Tuberculose ausschliessen. Das sehr kräftige und gut entwickelte Kind (Figur 1) hatte nur eine erhebliche Lordose der Halswirbel und musste zum Blick geradeaus den weit vorgeschobenen Kopf stets rückwärts heben, wodurch die Verkürzung des Halses noch deutlicher wurde. Den Haupttheil an dieser Verkürzung hatte nun aber nicht die Lordose, sondern eine beiderseitige abnorme Hochlagerung der Schulterblätter. Bei geradeaus gerichtetem Kopf stösst die Nackenlinie ans Hinterhaupt an. Ein Rückbeugen des Kopfes ist unmöglich. Seitliche Beugung und Drehung ist nicht wesentlich behindert.

Von den beiden Scapulae steht die linke noch ca. 1 cm höher als die rechte. Ausserdem ist die linke um ihre Sagittalachse gedreht, so zwar, dass der Unterwinkel lateral abweicht und die Basis oder die vertebrale Kante des Schulterblatts mit der Wirbelsäule einen nach unten offenen Winkel von etwa 45° bei hängendem Arm bildet. Die rechte Scapula hat eine senkrecht verlaufende Basis. Beide stehen nicht vom Rücken ab, sondern sind normal und dicht an ihn angeheftet. Ihre Entfernung von der Mittellinie ist, wenn man den Schrägstand der linken Seite in Betracht zieht, nicht wesentlich verschieden. Die Spinawurzel ist links der Wirbelsäule am nächsten $3\frac{1}{2}$ cm, die Basis Scapulae rechts 4 cm von der Mittellinie entfernt. Der Angulus scap. liegt links auf der Höhe des 5., rechts des 6. Wirbeldorns (5. u. 6. Rippe). Von vorn ist die Nackenschulterlinie zwar im Ganzen erhöht, aber nicht durch die Scapulaspitze unterbrochen.

Die passive und aktive Beweglichkeit des linken Schulterblatts ist beträchtlich herabgesetzt, am meisten in der Richtung nach abwärts; während es sich nach oben und seitlich um 3—4 cm verschieben lässt, geht es abwärts nur 1—2 cm. Doch ist keine Knochen- bezw. Gelenkfixation zu fühlen. Ausserdem ist der Knochen stark deform. Wenn der normale ein gleichschenkliges Dreieck bildet, dessen Basis schulterwärts liegt, so haben wir hier eine Trapezform vor uns, die auf dem einen spitzen Winkel (Angulus scap. inf.) steht, deren Basis dem lateralen Stand entspricht und deren schräg von median unten nach lateral oben ziehende Diagonale sich als Spina scapulae darstellt. Die ganze Spina ist gut entwickelt und auffallend lang (12 cm zu 9,5 cm rechts), sodass die Breitenentwicklung der linken Scapula überwiegt. Der mediale Anfang der Spina ist bedeutend verdickt und springt auf Fig. 1 in die Augen. Tastet man von ihm aus weiter nach oben, so fühlt man auch eine gut entwickelte, ja

übernormale Fossa supraspinata, deren oberste Kante etwas nach vorn, der Thoraxwölbung entsprechend umgebogen, der Clavicula auf Fingerbreite nahekommt.

Das rechte Schulterblatt entspricht viel mehr der normalen Gestalt und Lage in der Sagittalachse. Doch hat es eine kaum nachweisbare Fossa supraspinata. Die Infraspinata ist dafür stärker ausgebildet als links; die Gesammtlänge der rechten Scapula ist sogar grösser (10 gegen 9 cm). Die rechte Spina ist $2^1/_2$ cm kürzer: rechts überwiegt die Längenausdehnung. Endlich weist der vertebrale Rand des rechten Schulterblattes eine zwei Fingerkuppen aufnehmende Einkerbung auf und der untere Winkel ist stark abgestumpft. Die passive und aktive Beweglichkeit des Schulterblatts ist nahezu ungehindert.

Die elektrische Untersuchung der Muskeln des Schultergürtels ergiebt überall normale Verhältnisse. Insbesondere ist der Cucullaris beiderseits auch in seinen unteren Partieen erhalten. Nur dass man den Eindruck gewinnt, er reagire weniger lebhaft (doch kein deutlicher Rollenunterschied), hauptsächlich links, wo die Beweglichkeit des Schulterblatts nach unten besonders herabgesetzt ist. Die Untersuchung des übrigen Körpers, Muskelbildung, Reflexe, Sensibilität etc., trifft normale Beschaffenheit an Hals, Rumpf und Extremitäten. Keine Rhachitis.

Die vorgebeugte Haltung des Kopfes und der Schultern wird dadurch weiter vermehrt, dass die Schultern in ähnlicher Art wie bei Schlüsselbeinbruch nach vorn und vorwärts gedreht sind. Ein Holzstab, der über die Brust von einem Humeruskopf zum andern gelegt wird, bleibt in 2—3 cm Abstand vom Sternum. Die Drehung der linken Seite ist stärker ausgebildet. Die Achselhöhle ist verstrichen.

Rechts ist die Hebung des in Länge, Umfang, Function wie links normalen Armes ungehindert, links geht die seitliche Elevation, übrigens schmerzlos, bis 160^0, dann stemmt sich die obere innere Schulterblattkante gegen die Thoraxwölbung und Wirbelsäule. Beiderseits ist die Beteiligung der Scapula an der Armbewegung normal.

Die Wirbelsäule enthielt ausser der Halslordose keine Krümmungsveränderung, keine Skoliose; die Lordose selbst hat keine deutliche Compensationskyphose hervorgebracht. Die Processus spinosi der Halswirbel sind nicht abzutasten. Man fühlt nur undeutliche Prominenzen rechts und links von der Mittellinie, in dieser selbst kommt der Finger in eine schmale, für die Kleinfingerkuppe nicht passirbare Rinne, welche sich bis etwa zum 2. Brustwirbel verfolgen lässt.

Die Röntgenaufnahme (Fig. 2) zeigt entsprechend dieser Rinne eine eigenthümliche, unregelmässige, zickzackartige Unterbrechung der Knochenschatten vom 2. Brustwirbel beginnend, bis sie sich in dem tiefen Kopfschatten verliert. Sie bestätigt die Vermuthung, dass es sich um eine Spaltbildung im Bereich der Lordose handelt. In tieferen Abschnitten der Wirbelsäule erwiesen sich die Spangen ungespalten. Die oberen Scapularänder sieht man beiderseits die Thoraxkuppel überragen. Die Proc. coracoidei sind gross und tiefdunkel.

Da die Function der Arme kaum zu wünschen übrig liess, und weder wir noch die Eltern eine Operation wünschten, wurde die Kleine nach Erlernung methodischer Uebungen mit der Mutter entlassen.

2. 9jähriges Mädchen, Tischlermeisterstochter aus Kiel. Die Mutter hat noch einen 12jährigen wohlgebildeten Jungen; nach der 3 Tage dauernden, schliesslich künstlich beendeten 2. Geburt seien nur Aborte vorgekommen. Das Wasser sei vorzeitig, übrigens in beträchtlicher Menge abgegangen, Wehenschwäche eingetreten, schliesslich das Kind (Kopflage) mit der Zange geboren worden. Es sei dann lange kränklich gewesen (Lungen- und Nierenentzündung, Scharlach etc.) und habe sich erst in den letzten 2 Jahren erholt. Mit 4 Jahren sei es kaum stark genug zum Gehen gewesen.

Die hohe Schulter habe die Mutter schon in den ersten Wochen bemerkt,

Fig. 2.

auch sei ihr beim Baden des Kindes ein Vorsprung „wie eine Nadel so spitz" am innern obern Rand des linken Schulterblatts aufgefallen; er sei allmählich runder geworden, aber kaum grösser.

Das Mädchen (Fig. 3) ist sehr gracil gebaut, mit dünnem Fettpolster, gesunder Hautfarbe, starkem braunem Haarwuchs. Die beiden Körperhälften und die Extremitäten sind gleichmässig ausgebildet. Das linke Schulterblatt steht erheblich höher als das rechte, der untere Winkel 5 cm, der obere innere 4 cm; die Länge des Schulterblatts ist in der Senkrechten gemessen 11 (rechts 12) cm. Die Spinae sind beiderseits gleich. Die Schulterhaltung ist trotz des Hochstands ziemlich symetrisch, indem die Spina

links gegen die Schulter nach abwärts zieht. Eine Unterbrechung der Schulternackenlinie ist nicht da. Gleichzeitig ist das Schulterblatt etwas über die Thoraxkuppe gedreht und das Schultergelenk deutlich nach vorn dislocirt, der Arm leicht einwärts rotirt. Infolge des Ueberlehnens der Scapula steht ihr unterer Winkel etwas stärker vom Thorax ab als der rechte, doch stehen beide bei der Magerkeit des Mädchens reichlich aber nicht flügelartig ab. Ausser der Höhenverminderung weist die linke Scapula noch einen abnormen Vorsprung gegen die Mittellinie (nicht nach hinten) hin von Daumengliedgrösse auf, der Stelle entsprechend, wo sich die Spina in der Verstärkung des vertebralen Scapularandes verläuft.

Fig. 3.
Hochstand der rechten Scapula, abnormer Haarwuchs der Lendengegend.

Eine Drehung des linken Schulterblatts um die Sagittale ist nur angedeutet, übrigens auch an der normalen rechten Seite. Die Entfernung des Angulus von der Wirbelsäule beträgt links 6, rechts $7^1/_2$ cm. Der Oberrand der Scapula, fingerbreit über der Clavicula stehend, ist von dieser noch 3 bis 4 cm entfernt, er ist leicht umgebogen, nicht exostosenartig verstärkt.

Die Bewegungsfähigkeit des rechten Schultergürtels ist normal, die des linken nur mässig behindert. So geschieht das Hochziehen der Schultern ganz gleichmässig, die Betheiligung des Schulterblatts bei der Hebung der Arme erfolgt von 90° an; beim Vorwärtsstrecken der Arme tritt keine Abhebung des Blatts ein. Diese ist links nur für einen Moment verhanden, wenn die Kleine den Arm in 60—90° Hebung langsam nach hinten führt, in dem Augenblick, in dem die Frontalebene überschritten wird,

(dabei tritt auch der abnorme knöcherne Vorsprung am vertebralen Rand sehr deutlich hervor); später legt sich das Schulterblatt wieder an den Thorax. Die active Näherung der Schulterblätter geschieht bis dicht an die Wirbelsäule.

Allein beschränkt ist die seitliche Hebung des Armes. Sie war bei der ersten Untersuchung nur bis 145° möglich, indem sich das Schulterblatt gegen Rippen und Vertebra legte; nach 2 Monaten methodischer Uebungen sind schon 170° erreicht.

Der faradische und galvanische Strom bringt gleichmässige Function der in Betracht kommenden Muskeln.

Eine deutliche Reaction geben die unteren Bündel des M. Cucullaris, jedoch ähnlich, nur in noch höherem Grade abgeschwächt, wie in Fall 1, ein Verhalten, das wir als als Inactivitätsatrophie auffassen müssen. Sie kommt bei dem obengeschilderten Abspringen des Schulterblatts, während der Rückwärtsführung des Armes wahrscheinlich zum Ausdruck in dem Moment, wo der schwächere Trapezius mit ungünstigem Angriffspunkt mehr für den Serratus eintreten muss. Im Verlauf der Untersuchung entsteht eine leichte dorsal linksconvexe Skoliose durch Ermüdung. Eine Spaltung der Wirbelsäule ist durch Palpation nicht festzustellen.

Dagegen zeigt das Röntgenbild (Tafel VI), wie im ersten Fall neben dem veränderten Umriss des über Clavicula und Rippen emporragenden Schulterblattoberrands eine am 4. Brustwirbel endigende unregelmässige Aufhellung der Halswirbelschatten, die wieder als Hemmungsmissbildung der Wirbelsäule zu deuten ist. Einen besonders starken Schatten wirft in diesem Fall der linke Proc. coracoideus, der auch verdickt zu fühlen ist. Sonst ist keine Spur von Rhachitis zu entdecken. Die übrige Brust- und Lendenwirbelsäule ist frei. Eigenartig ist noch die starke Knickung und Abwärtsneigung der oberen Rippen, ihre Schmalheit oder Kantenstellung [1]; wahrscheinlich hängt diese Erscheinung auch mit der Wirbelmissbildung zusammen. Von der Höhe des 2. Lendenwirbels an ist als weitere Missbildung ein bis zum Sacrum reichender reichlicher Haarwuchs (Hypertrichosis localis) von feinen blonden bis 20 cm langen Haaren vorhanden. Pigmentnaevi sind an verschiedenen Körperstellen sichtbar. Der linke Fuss hat Varus- und Adductionsstellung. Die Musculatur beider Beine ist schwach entwickelt, besonders der linke Unterschenkel. Doch besteht keine localisirte Lähmung.

Durch Schnürstiefel mit entsprechender Metalleinlage wurde die angeborene (secundäre) Fussanomalie, durch gymnastische Uebungen die Behinderung des Armes schon wesentlich gebessert (s. o.).

Das Gemeinsame der beiden Beobachtungen liegt neben dem Fehlen von Muskelanomalien in dem Vorhandensein erheblicher Formstörungen an den hochstehenden Scapulae, bei gleichzeitigem, unvoll-

1) Sehr ähnlich ist das Röntgogramm von Kausch's Fall 2; die daneben bestehende schwere Skoliose der Halswirbel spricht für die später zu entwickelnde Auffassung. — Ein zufälliger arteficieller Befund an der Halswirbelsäule ist auszuschliessen, da mehrere Platten stets dasselbe Bild zeigten und der Vergleich mit entsprechenden gesunden Wirbeln zwar eine leichte Aufhellung in der Mitte, aber nie eine ähnliche unregelmässige Spaltbildung aufwies.

ständigem Verschluss der Wirbelsäule. Im ersten Fall liegt ausserdem eine vererbte Anlage vor (Hochstand in der Familie erblich), im zweiten besteht eine anderweitige ausgesprochene Missbildung, die man nicht selten mit Spina bifida occulta vergesellschaftet sieht.

Der Zusammenhang zwischen der Wachsthumsstörung der Halswirbelsäule und der Scapula wird um so wahrscheinlicher, als die letztere in Höhe der unteren Halswirbel sich anlegt und erst in weiterer Entwickelung, wie u. a. aus dem Ursprung und Verlauf des Brachialplexus deutlich hervorgeht, nach abwärts rückt. Es handelt sich also nicht, wie Sprengel in seiner grundlegenden Publication 1891 [1]) es ausdrückt, um angeborene Verschiebung nach oben, sondern wie Slomann auf Grund von Untersuchungen des Prof. Chievitz in Kopenhagen definirt, um fehlenden Descensus scapulae (cf. Rager 1901). Der Descensus wird durch gestörte Knochendifferenzierung und -vereinigung an der Wirbelsäule einerseits, den Scapulae mit ihren verschiedenen Knochenkernen andererseits mehr weniger verhindert, zumal dadurch secundär auch die normale Ausbildung der Schultermusculatur leiden muss. Besonders sind die öfter beschriebenen Knochenspangen, an welche die Scapula direct und sogar gelenkig befestigt sein kann, ferner Rippen- und Scapulaexostosen als versprengte Knochenanlagen aufzufassen. Sie sind durch dieselben Einwirkungen versprengt, durch welche in den ersten Fötalmonaten die Rhachischisis und Spina bifida entstehen kann, wahrscheinlich durch zu enge Amnioneinschnürung und Erhaltung des Kopftheils in Rückwärtskrümmung oder ähnliche mechanische Ursachen (Marchand). Solche Knochenspangen und Exostosen (aber nicht den Kölliker-Hoffa'schen Oberrand der Scapula!) beschreibt schon Sprengel, dann Kirmisson, Hutchinson 1894 zuerst mit gleichzeitiger Hemmungsbildung der Halswirbel 3—6, mit Knorpelgelenk an der Scapula; Sainton (ausserdem sehr deformes linkes Bein); Joachimsthal Fall 1, Rager Fall 2 u. 3, Nr. 3 mit gleichzeitigem Wirbelspalt; Goldthwait Fall 2 [2]): Auslösung des

1) Eine frühere Veröffentlichung derselben Affection geschah durch Mc. Burney im New-York med. Journal 1888, S. 582. In der Discussion der New-York Surgical Society erwähnt Sands einen noch 2 Jahre früher beobachteten und mit günstigem Erfolg operirten Fall (Durchtrennung von M. trapezius und levator anguli, Resection des medialen oberen hindernden Scapulawinkels, 1886!).

2) Fall 1 gehört zu erworbenem Hochstand. Die operative Durchtrennung des Trapezius und Rhomboideus ergab starke Narbenbildung wahrscheinlich parallel einer Geburtstorticollis. Charakteristisch ist diese amerikanisch-brutale Operation: Da nach Durchschneidung der beiden Muskeln kein Descensus erfolgte, Durchschneidung der unteren Serratuspartie. Der vorwärts gebogene Oberrand dagegen nicht resecirt. Wundverlauf nicht glatt. Endresultat befriedigend.

knöchernen mit Proc. transversus VII verbundenen und mit der Scapula articulierenden Bandes; Kausch Fall 2: im Ganzen mit den Meinigen 13 Fälle. Dazu dürfen noch gezählt werden die Fälle mit anderweitigen Hemmungsbildungen: Bolten-Hoffa (Radiusdefect, Händedeformitäten), Kirmisson (Ektopia analis, Atresia ani), Wolfheim (Pectoralisdefect), Pitsch-Hoffa (Defect von 2—3 Rippen derselben Seite[1]), Honsell (?Halswirbel stark lordotisch), Schlesinger (Defect von M. Pectoralis, Supra- und infraspin., 4 Rippen), Kayser (Defect des Sternocleidomastoideus, des mittleren Trapezius, Halsrippe), Freiberg (bedeutende Verkürzung des gleichseitigen Rumpfs und der Extremitäten), Gourdon (4 Fälle ganzes Scelett, besonders Schultergegend, Scapula, Oberarm in der Entwicklung zurückgeblieben), Kausch (5 Fälle von partiellem oder totalem Cucullarisdefect: 17 Fälle. Nicht wieder angeführt sind die ersterwähnten 13 Fälle mit entsprechenden Affectionen, ferner ganz leichten Graden von halbseitiger Gesichts- und Rumpfatrophie, Schwäche und Verkürzung des Armes u. ähnl.

Durch Zugrundelegung dieser 30 Fälle haben wir schon eine gute Grundlage für die Aetiologie schwererer Störungen bei Schulterblatthochstand. Im Ganzen sind jetzt 57[2]) beschrieben; unter den nicht citirten 27 sind aber eine Reihe, welche leider nur sehr fragmentarisch veröffentlicht sind, so dass die Annahme von $^2/_3$ der Fälle, die Hemmungsbildungen primärer oder secundärer Natur aufweisen, und damit die zuerst von Kirmisson ausgesprochene Vermutung stützen, nicht zu hoch gegriffen ist.

Wie steht es nun mit Erklärung des übrigen Drittels? Es ist eine menschliche Schwäche, alles in Eine Schablone bringen zu wollen; die Erklärung mag also lieber noch offen bleiben. Immerhin ist zu sagen, dass es keine Schwierigkeit hätte, auch die leichteren Formen des Scapulahochstands als leichte Grade von Hemmungsbildung zu deuten, die allmählich zum Normalen hinüberführen. Und diese Auffassung ist um so naheliegender, als die sonstigen Hypothesen an sich

---

1) Sowohl bei Pitsch als in Hoffa's Lehrbuch ist das Röntgenbild mit deutlichen Rippendefecten abgedruckt. Ich erwähne den Fall deshalb, obschon im Text beidemal von dem Rippendefect nichts gesagt wird.

2) Es ist allerdings nicht unmöglich, dass ein Theil der als rhachitisch beschriebenen Fälle auch hierher gehört, dass die Rhachitis mit der Exostosenbildung, dem verdickten Proc. coracoideus u. s. w. nichts zu thun hat, so besonders der Fall von Gross, Beitr. z. klin. Chirurgie. Bd. 24. S. 810. 1899. Nicht beschrieben, nur erwähnt sind noch 3 Fälle von Kölliker, vgl. Ueber erworbenen Hochstand der Scapula. Münchner med. Wochenschr. S. 1130. 1899.

weniger befriedigend sind, und selbst leichtere Nebenbefunde, wie Schrägstellung des Schulterblatts, Skoliose bald nach der gesunden, bald nach der kranken Seite hin (weshalb u. a. auch die Kausch-sche Erklärung der compensatorischen Skoliose zur Ausgleichung der hohen Schulter unzutreffend sein dürfte), nicht verstehen lassen. Eine Anpassung des Schulterblatts an die veränderte Lage tritt wohl ein und zeigt sich z. B. als Umbiegung des Oberrands zur Vortäuschung einer Exostose; die wahren Exostosen und Knochenspangen werden aber nicht erklärt.

Offenbar secundär ist die Einwärtsrotation des Armes, wie aus dem Studium gerade der schwereren Fälle hervorgeht. Der Schulterhochstand trat nicht nach Sprengel ein, indem der Arm in utero auf den Rücken gepresst wurde, sondern die Retentio scapulae brachte die Richtung des Proc. glenoidalis mehr nach vorn mit sich; allerdings bedeutet dies nicht auch eine Hemmung, sondern eine Weiterführung der Einwärtsrotation, welche normaler Weise bei der Extremitätenentwicklung sehr frühzeitig vor sich geht.

Es ist schwer, sich vorzustellen, dass durch einfache Fixirung ein so durchaus beweglicher Theil wie die Scapula durch Muskelverkürzung und ähnliches zurückgehalten werden sollte, da doch auch die uterin gebeugten Extremitäten keine „Belastungs"-(Stellungs-)contracturen aufweisen. Der Vergleich mit der Luxatio coxae congenita erscheint unzutreffend, da hier nicht Muskeln, sondern Bänder, Kapseltheile verändert, gedehnt werden, bis der Kopf aus der Pfanne herausgehebelt ist, soweit nicht für diese Luxation die Ammon'sche Erklärung einer Hemmungsbildung von Kopf oder Pfanne gegenüber der grobmechanischen von Schanz, Hoffa u. a. zutrifft. Die Verhältnisse in utero sind, was Contracturbildung anlangt, offenbar andere als später.

Die neueste Erklärung von Kausch,[1]) dass Cucullarisdefecte

1) Kausch, Ass. und Docent, Breslau, Cucullarisdefect als Ursache des congenitalen Hochstands der Scapula. Mittheilungen aus den Grenzgebieten Bd. 9, 3. S. 415—444. 1902. Dort (und bei Rager, Zeitschr. f. orthop. Chirurgie. 9. Bd. S. 67/68. 1901), s. die einschlägige Literatur, 40 Nrn. Zur Ergänzung wäre noch anzuführen: Bülow-Hansen, Christiania, Ein operirter Fall von angeborenem Hochstand der Scapula. Nordiskt Mediciniskt Arkiv. 1901. 34. Bd. Dritte Föliden. 1. Bd. Ref. Zeitschr. f. orthop. Chirurgie. 9. Bd. S. 209. Freiberg, Congenital deformitydue to malposition of the scapula. Annals of surgery. 1899. May. S. 584—92. Froehlich, Nancy, Ein Fall von congenitalem Hochstand der Scapula. Zeitschr. f. orthop. Chirurgie. 11. Bd. Heft 1. S. 73ff. (Verhandlungen der deutschen Gesellsch. f. orthop. Chirurgie. 1. Congress. Berlin. 1. April 1902. S. 73.) Gibney, V. P., Discussion zu Goldthwait und Painter, Boston, Congenital elevation of the shoulder: a report of two cases, treated by Operation, illustrating the two types of the deformity. Transactions of the american orthopedic asso-

den Hochstand in einer Reihe von Fällen bedingen könnten, hat gleichfalls Manches gegen sich. Nicht nur, dass man sagen könnte, von den fünf Fällen kommt eigentlich nur der zweite in Betracht. Der erste „bereitet (nach Kausch) Schwierigkeiten". Es ist der linke Cucullaris völlig, der rechte bis auf einen kleinen Rest an der Grenze mittleren und unteren Drittels nicht ausgebildet. Dieser Rest müsste sogar die Schulter nach abwärts ziehen. Bei Lähmung des Trapezius sinkt jedoch die Schulter stets, so dass K. zu der Erklärung (?) greift „ein congenitaler Defect verhält sich eben anders als ein erworbener". Bei dem dritten Fall ist nicht auszuschliessen, dass die Cucullarislähmung erst nach der Operation entstanden ist, bei welcher der Muskel und der Rhomboideus durchschnitten wurden. Den 4. und 5. Fall will K. selbst nicht weiter verwerthen. Auch die ausdrückliche Feststellung der Trapeziusvollständigkeit in meinen zwei Fällen,[1]) die nur eine leichte, später vielleicht eine erheblichere Inactivitätsatrophie aufweisen, möchte ich nicht in erster Linie hervorheben. Hier werden weitere Veröffentlichungen mehr Material liefern.

Im Hinblick auf die übrigen oben herangezogenen Fälle scheint mir aber die Erklärung nicht von der Hand zu weisen, dass der Cucullarisdefect nur eine facultative Theilerscheinung der Hemmungsbildung an Wirbel-Schulterblatt ist. In diesem Zusammenhang sei noch auf den besten (Nr. 2) Kausch-Mikulicz'schen Fall hingewiesen, dessen Röntgenbild eine schwere Skoliose mit Veränderungen im Gebiet der Hals- und oberen Brustwirbel, sowie der Rippen zeigt; Veränderungen, die in ihrer Schwere kaum durch den vorhandenen Cucullarisdefect, wohl aber entsprechend den obigen Ausführungen gedeutet werden dürften.

---

ciation. Vol. XIV. S. 302/12. 15. Session. Juni 1901. Gourdon, J., Quatre cas de surélévation congenitale de l'omoplate. Annales de chir. et orthop. 1901. No. 2. Cit. Zeitschr. f. orthop. Chirurgie. 9. Bd. S. 111/12. Hoffa, Lehrbuch d. orthop. Chirurgie. 4. Aufl. 1902. S. 518/19. Joachimsthal, Die angeborenen Verbildungen der oberen Extremitäten. Aus Fortschr. a. d. Geb. d. Röntgenstrahlen. Erg.-Heft 2. Hamburg 1900. (3 Fälle.) Kausch, Cucullarisdefect als Ursache des angeborenen Hochstands der Scapula. Centralbl. f. Chirurgie. S. 564/65. 1901. Mc. Burney, Congenital deformity due to the mal-position of the scapula. (Discussion Fall Sands 1886.) New York Journal. 1888. S. 582. Ref. Freiberg s. o. Chievitz, Prof., Kopenhagen, A research on the topographical anatomie of the full-term human foetus in situ. Copenhagen 1899. S. 11. O. Hertwig, Lehrbuch der Entwicklungsgeschichte. 7. Aufl. 1902. Marchand, Missbildungen; Spina bifida in Eulenburg's Realencyclopädie.

1) Ich möchte K. in der Kritik über Andere, die das „meiste übersehen" haben sollen, nicht folgen, und kann wohl auch auf ausführliche Wiedergabe meiner Tabellen mit Kritik und Antikritik im Interesse der Kürze verzichten.

Eine Operation des Hochstands, des „Schönheitsfehlers“ (Sprengel), war in unseren beiden Fällen nicht angezeigt. Das Studium der operirten Fälle (es sind dies acht: 1 Sands (1886) 1888, 2 Hoffa (Bolten 1892, Pitsch 1898), 1 Kölliker (1895), 1 Goldthwait (1901), 1 Bülow-Hansen (1901), 1 Mikulicz (Kausch) (1901), 1 Fröhlich (1902), ermuthigt auch nicht sehr zum Eingriff, wenigstens nicht zu der Durchtrennung sämmtlicher sonst unbetheiligter Scapulaheber. Denn ein voller Descensus wurde — übereinstimmend mit der Erklärung als Hemmungsmissbildung — durch die grobe Operation doch nicht erzwungen, und die Function ist gefährdet, selbst wenn man bessere Primaheilungen bekommt als bisher. Durch gymnastische Uebungen lässt sich im Allgemeinen die Gebrauchsfähigkeit des Armes sicherer steigern. In refractären Fällen wäre nur die Operation von Hoffa, deren Erfolg Pitsch mittheilt, und die zuerst von Sands 1886 ausgeführt wurde, als empfehlenswerth dem Patienten vorzuschlagen. Nützlich für die Armfunction wird bei hindernder Knochenkante deren Abtragung sein.

XXXI.

Aus der chirurgischen Klinik zu Kiel. (Professor Helferich.)

Ueber die Darmstenose nach Brucheinklemmung.

Von

Dr. Rudolf Göbell,
Assistenzarzt und Privatdocent.

Trotz der Fortschritte in der Erkenntniss der pathologischen Zustände des incarcerirten Darmes und in der Beurtheilung seiner Lebensfähigkeit ist die Prognosis quoad restitutionem ad integrum nicht in allen Fällen von Darmeinklemmung richtig zu stellen.

Selbst wenn sich der Darm unter den Augen des Operateurs erholt und als lebensfähig reponirt wird, können später doch noch unvorhergesehene Störungen auftreten.

Das sind die Fälle, die Streubel*) (1) schon im Jahre 1864 folgendermassen charakterisirte:

„Bei der Herniotomie ist der Darm untersucht und in einem ganz befriedigenden Zustande gefunden und reponirt worden. Der Patient fühlt sich erleichtert, es stellt sich Stuhlgang ein, die Symptome der Einklemmung verschwinden völlig, und dennoch ist der Patient nicht als ausser aller Gefahr zu betrachten. Die befreite und wieder durchgängig gewordene Darmschlinge trägt den Keim zu consecutiven (tardiven) Alterationen, die sich langsam entwickeln und endlich Darmverschluss innerhalb der Bauchhöhle bewirken können. Nachdem der Patient völlig wiederhergestellt erscheint, beginnen Verstopfungen mit Kolikschmerzen, die anfänglich inneren Mitteln und Klystieren weichen, um nach und nach immer hartnäckiger zu werden. Ein solcher Zustand kann sich Monate, ja selbst Jahre hinziehen, bis endlich ein Diätfehler, eine Erkältung die ausgeprägten Symptome des Ileus hervorruft."

*) Die in Klammern stehenden Ziffern beziehen sich auf das am Schlusse der Arbeit befindliche Literaturverzeichniss.

Es hat sich im Anschluss an die Einklemmung eine Stenose entwickelt.

Streubel unterschied zwei Krankheitsbilder:

1. die Obliteration, welche sich bei der Incarceration durch die frische Entzündung bildet und nach der Befreiung des Darmes bestehen bleibt;

2. die Narbenstenose, die sich secundär, nachdem der Darm schon wegsam geworden ist, ausbildet.

Streubel hat für beide die Belege gesammelt, die seitdem citirt werden, für die Obliteration die berühmten Fälle von Ritsch (2), Bishopp (3), Chapel (4), Heyfelder (5) und Pallasciano (6), für die secundären Stenosen die von Olof Acrel (7), Godin (8) und Guignard (9). Streubel kannte für die secundär auftretenden Darmstenosen äussere und innere Ursachen und damit schon das Wichtigste aus der Pathologie dieser Stricturen.

Ein noch vollständigeres Bild der verschiedenen Formen der Darmobstruction nach irreponibler und incarcerirter Intestinalhernie entwarf Frederik Treves (9) im Jahre 1884. Er unterschied bei der Darmstenose zwei Arten:

1. die rein narbige Stenose, verursacht durch Heilung eines Substanzverlustes in der Mucosa;

2. die Faltung und Verengerung des Darmes durch eine gut localisirte zusammenziehende Peritonitis.

Eine neue Stenosenart lehrte Garrè (10) in der „röhrenförmigen Verengerung des Darmes" kennen, bedingt durch Untergang fast der ganzen Schleimhaut und Ersatz derselben durch Granulationsgewebe.

Maass (11) und Schulz (12) vervollständigten dies Krankheitsbild durch neue Beobachtungen, deren Erklärung Maass durch Thierexperimente zu begründen gesucht hatte.

In der hiesigen chirurgischen Klinik wurde von Herrn Geheimen Rath Helferich eine Patientin wegen incarcerirter Leistenhernie und später wegen secundärer Darmverengerung operirt. Ihre Krankengeschichte und der bei ihr erhobene pathologische Befund scheinen für die Kenntniss der secundären Darmstenose des Bruchdarmes nicht ohne Interesse zu sein.

J. No. 726. 1902. J. A. 40jährige Wittwe hat 9 mal geboren. Sie will vor etwa 4 Jahren an einer Bauchfellentzündung gelitten haben, die ohne chirurgischen Eingriff geheilt wurde. Sie hat seit 21 Jahren einen rechtsseitigen Leistenbruch, welchen sie, falls er schmerzte, immer selbst mit heissen Kamillenumschlägen behandelt hat. In der letzten Woche hat sie heftiges Erbrechen und Magenschmerzen gehabt. Nach einem besonders heftigen Erbrechen ist Nachts 12 Uhr der Bruch wieder hervorgetreten und

nicht wieder zurückgegangen. Das Erbrechen ist danach häufiger geworden, und Winde und Stuhl sind nicht mehr abgegangen. Der morgens herbeigerufene Arzt hat die Frau gleich zur Operation in die Klinik geschickt.

Status: Sehr gesund aussehende etwas korpulente Frau mit gesunden inneren Organen. Rechts zieht eine kinderfaustgrosse Leistenhernie, welche druckempfindlich und irreponibel ist und leeren Percussionsschall giebt, in das Labium majus hinunter. Die Frau erbricht noch, Winde sind nicht gegangen.

Sofort nach der Ankunft um 11 Uhr vormittags: Operation in Chloroform-Narkose: Schrägschnitt in der Richtung des Leistenkanals legt die Bruchgeschwulst und den subcutanen Leistenring frei. Spaltung des superficiellen Leistenringes und der Aponeurose des M. obliquus externus. Eröffnung des Bruchsackes, in ihm leicht fäculent riechendes Bruchwasser und eine blauroth verfärbte Dünndarmschlinge. Erweiterung des einschnürenden Annulus inguinalis abdominalis. Hervorziehen der Darmschlinge. Die Schnürringe sind nicht nekrotisch, fühlen sich nicht verdünnt an. Die Schlinge selbst zeigt reichliche Hämorrhagieen, auch die eingeklemmte Partie des Mesenteriums. Die incarcerirten Theile erholen sich rasch. Deshalb wird die Schlinge reponirt und die Radicaloperation angeschlossen. Nach der glatten Heilung traten in der 3. Woche bisweilen Magenbeschwerden auf. Eine Untersuchung der Magenfunction ergiebt normalen Befund. Die Patientin wird am 7. August 1902 geheilt entlassen.

Nach der Entlassung traten unter heftigen kolikartigen Schmerzen Durchfälle auf, die unter medicamentöser Behandlung verschwanden. Die Koliken hielten an, es trat Verstopfung ein. Unter Behandlung mit Clystiren waren die Anfälle und das dabei vorhandene Geblähtsein etwas besser geworden. Der Zustand war aber doch noch so, dass die Frau am 15. September 1902 die Klinik wieder aufsuchte.

J-No. 953. 1902. Status: Die Patientin ist jetzt eine magere blasse Frau, mit belegter, etwas trockener Zunge. Die Lungen bieten keinen besonderen Befund. Herz und Leber sind nach aufwärts gedrängt. Der untere Leberrand schneidet den rechten Rippenbogen 3 cm innerhalb der Mammillarlinie.

Das Abdomen ist stark aufgetrieben, der Nabel ist noch nicht verstrichen. Es ist deutliche Paristaltik des Dünndarms sichtbar. Von Zeit zu Zeit wird die Peristaltik stark vermehrt. Die Dünndarmschlingen kontrahiren sich krampfartig und der Kolikanfall löst sich unter deutlich hörbarem gurrendem Geräusch aus. Die vermehrte Peristaltik ist hauptsächlich im linken Hypogastrium und in der mittleren Unterbauchgegend vorhanden. Druckempfindlich ist eine Stelle, welche ungefähr in der Mitte zwischen rechter Spina ossis ilei ant. sup., Nabel und Symphyse gelegen ist. In der rechten Inguinalgegend ist die Herniotomiewunde mit linearer Narbe ausgeheilt und kein Recidiv nachweisbar.

Der Uterus ist herabgedrängt und nach hinten gelagert mit kurzem Cervix und breitklaffendem Muttermund. Das Beckenperitoneum ist nicht druckempfindlich. Das Gurren tritt nach dem Anfall im rechten Hypochondrium neben dem Nabel auf.

Diagnose: Stenosis ilei post incarcerationem.

17. September 1902. Operation in Chloroformnarkose. (Geheimer Rath

Helferich): Paramedianer Laparotomieschnitt im rechten Hypogastrium eröffnet die Bauchhöhle. Es stellt sich eine colossal erweiterte Dünndarmschlinge ein. Sie wird vorgelagert. Sie geht nach unten in eine stricturirte und durch Adhäsionen fixirte Partie über. Es handelt sich um das untere Ileum. Bei der weiteren Vorlagerung des Dünndarms kommt die Valvula ileo-coecalis, das Coecum mit dem langen, stark mit Koth gefüllten Appendix zu Gesicht. Die stenosirte Darmpartie wird fixirt. Die übrigen Dünndarmschlingen und das Coecum werden reponirt. Die Strictur ist durch Adhäsionen an den Fimbrien der Tube fixirt. Ausserdem ziehen noch 4—5 strangförmige Adhäsionen nach der Ileocoecalgegend hin. Sie werden versorgt und durchtrennt. Die stenosirte Darmschlinge wird in ca. 15 cm Ausdehnung resecirt. Die circuläre Vereinigung des Darmes ist dadurch erschwert, dass das zuführende Ende stark verdickte Wandungen hat und sehr weit, das abführende dünnwanndig und eng ist. Die obere Schlinge präsentirt sich als starres dickes Rohr, wie der Pylorustheil eines Magens. Trotz alledem gelingt die circuläre Vereinigung nach Abschrägen der unteren Schlinge gut. Glatter Verlauf. Am 10. October ist die Magendarmfunction gut. Es sind keine Beschwerden mehr vorhanden.

Die Patientin wurde am 17. October 1902 geheilt entlassen.

Am 27. Nov. 1902 war die Darmfunction leidlich gut im Gange. Die Patientin klagte über Kreuzschmerzen, offenbar verursacht durch ein Genitalleiden. Die linearen Operationsnarben sind fest.

Präparat: Das resecirte Dünndarmstück ist etwa 20 cm lang und lässt noch deutlich 3 Abschnitte erkennen:

1) die zuführende Darmschlinge,
2) die eingeklemmt gewesene Partie,
3) den abführenden Darmtheil.

Das ehemals incarcerirte Stück ist begrenzt von den jetzt noch sichtbaren Schnürfurchen: Der obere Schnürring ist flach, gelblich rosa, narbig, an der dem Mesenterialansatz gegenüberliegenden Wand 1,0—1,5 cm, sonst $^1/_2$—1 cm breit.

Der untere Schnürring ist an der einen Fläche eine ausgeprägte Furche, an der anderen tief eingezogen, von Verwachsungen überbrückt und bedeckt und daher nicht sichtbar.

Die im Bruchsack früher gefundene 5 cm lange Dünndarmschlinge haben adhäsiv peritonitische Processe in der Mitte geknickt durch Verlöthung der beiden Schenkel miteinander. Ferner sind an die Kuppe der Schlinge die jenseits der Schnürfurchen gelegenen Mesenterialansätze durch breite Adhäsionen geheftet.

So ist nicht nur eine dreifache Knickung des ganzen Darmstückes, auch eine halbe Drehung des stenosirten Stückes zu dem zu- und abführenden Darm zu Stande gekommen.

Der zuführende Darm ist stark erweitert, er misst auf dem Durchmesser fast 5 cm. Seine Muscularis ist sehr stark hypertrophisch. Seine Wand sieht auf dem Durchschnitt wie die des Pylorustheils eines gesunden Magens aus.

Das abführende Ende ist dünn, sein Durchmesser nur 1—2 cm.

Die äusserlich engste Stelle liegt unterhalb der oberen Schnürfurche. Letztere und ein kleiner seitlicher Theil der einst eingeklemmten Schlinge sind stark ausgeweitet. Der unterhalb der engsten Stelle gelegene Darm,

also der grösste Theil der früher incarcerirten Schlinge und das abführende Ende hängen an dem zuführenden wie das Ileum am Coecum.

Von der oberen weiten Partie führt seitlich 1,5 cm oberhalb der coecumartigen Kuppe eine für den Sondenknopf kaum durchgängige Enge, die ca. 2 cm lang ist, zu dem mittleren Darmabschnitt, dessen Lumen kaum 3 mm weit ist. Durch die Knickung wird der Mesenterialansatz wie ein Sporn vorgewölbt, er verlegt den Weg im Darm beträchtlich. Unterhalb wird das Lumen wieder weiter. An der 3. Knickung ist die Spornbildung geringer, aber ausgeprägt.

An der Kuppe der zuführenden Schlinge und der des Mittelstückes hängen Adhäsionen, Stränge, die im Abdomen mit der Tube und dem Netz verwachsen waren. Darm und Mesenterium sind an einzelnen Stellen bräunlich gesprenkelt durch die Ueberreste einst vorhanden gewesener Blutextravasate.

Mikroskopischer Befund:

1. am zuführenden Darm:

Schleimhaut sehr niedrig, nicht höher als die Submucosa. Muscularis mucosae gut entwickelt. Darmmusculatur mässig stark hypertrophisch. Geringe kleinzellige Infiltration der Schleimhaut.

2. am stenosirten Darm:

a) An der engsten Stelle dicht unterhalb des zuführenden Darms fehlt etwa in der Hälfte des Lumens die Schleimhaut. Die in der anderen Hälfte noch erhaltene Schleimhaut ist stark kleinzellig infiltrirt. Die Drüsen sind sehr spärlich vertreten, einzelne sind erweitert und mit schleimigem Inhalt angefüllt. Ein Schleimhautsaum ist nur eine ganz kurze Strecke erhalten, die ganze übrige Partie ist kleinzellig infiltrirtes Bindegewebe mit wenigen Drüsenlumina und Drüsenschläuchen.

Die Muscularis mucosae ist unter der noch vorhandenen Schleimhaut z. Th. erhalten und hier sogar hypertrophisch, an anderen Stellen ist sie vollständig zerstört und durch kleinzellig infiltrirtes Bindegewebe ersetzt. An einer Stelle reichen bis in diese Zone die Querschnitte einzelner Drüsenschläuche. Unter der von Schleimhaut entblössten Partie ist die Muscularis mucosae erhalten.

Die Submucosa ist in ein junges Narbengewebe verwandelt, mit zahlreichen, neugebildeten Gefässen. Unter der erhaltenen Schleimhaut ist sie von Rundzellenherden durchsetzt.

Die Muscularis ist z. Th. hypertrophisch, z. Th. kleinzellig infiltrirt, z. Th. dadurch auch in geringerer Ausdehnung zerstört. Mit der Subserosa verwachsen liegt aussen ein breiter Streifen gutentwickelten Bindegewebes. An einzelnen Stellen ist die Darmserosa noch erhalten, sie werden dann überbrückt von dem fibrösen Gewebe. In der Subserosa viel Blutpigment.

b) Etwa 2 cm abwärts ist das ca. 2 mm weite Lumen fast ganz von stark entzündlich infiltrirter Schleimhaut umgeben. An der dem Mesenterialansatz abgewandten Seite ist ein tiefes Geschwür vorhanden. Die Muscularis mucosae ist hier durchbrochen. Die Submucosa besteht unter dem Geschwür aus derben kleinzellig infiltrirten Bindegewebszügen. Die Muscularis ist schmal und durch narbiges, in den Gewebsspalten mit Rundzellen durchsetztes Bindegewebe mit der stark verbreiterten fibrösen Serosa fest verbunden

Die übrige Schleimhaut ist in diesem Theil mässig entzündlich. Die Drüsenschläuche sind lang und nach dem Lumen hin dicht zusammengedrängt.

Die Submucosa ist im Allgemeinen aus derbem Bindegewebe gebildet, nach dem Mesenterialansatz hin aus lockerem, das reich an neugebildeten Gefässen und Leukocytenanhäufungen ist.

Die ebenfalls rundzellenreiche Muscularis ist von normaler Stärke.

Dadurch, dass der Darm so stark geknickt ist, dass hier zwei Schenkel parallel laufen, ist mit demselben Schnitt die Darmpartie oberhalb des unteren Schnürringes getroffen. Die Schleimhaut ist so stark gefaltet, dass 3 Lumina sichtbar sind, die von einer gemeinsamen Muscularis umgeben sind. In diesem Theil ist nur geringe Infiltration vorhanden.

Bei der Patientin traten demnach im Anschluss an eine 11 Stunden lange elastische Einklemmung des Dünndarms, welche durch Herniotomie gehoben wurde und den Darm noch lebensfähig gelassen hatte, nach glattem Verlauf 3 Wochen nach der Operation erst Diarrhoeen, dann die Zeichen einer Darmverengerung auf.

An dem stenosirten Darm wies die mikroskopische Untersuchung nach:

1. eine beträchtliche Geschwürsbildung,
2. die Zeichen frischerer und älterer Entzündung.
3. starke fibröse Veränderung der Darmwand.
4. fibröse Adhäsionen.

Welche Stenosenart haben wir hier vor uns?

Man hat unter den nach der Einklemmung auftretenden Verengerungen des Darms primäre und secundäre zu unterscheiden.

Die primäre Stenose wird direct bei der Incarceration des Darmes gebildet und bleibt auch nach der Lösung des Darmes. Sie ist eins der Momente, welche die Fortdauer der Ileuserscheinungen nach der Hebung der Einklemmung bewirken.

Für die secundären Stenosen wird bei der Incarceration des Darmes der Grund gelegt. Nach kürzerer oder längerer Zeit normaler Darmfunction bilden sich erst die Stenose und die entsprechenden Erscheinungen aus.

Die primären Stenosen sind ringförmig. Sie werden vom einschnürenden Ring geformt und werden beobachtet, wenn die Schnürfurchen bestehen bleiben.

Es handelt sich bei ihnen um eine fibrinöse Verklebung der geschädigten Darmschleimhaut, wie sie nach Streubel und Garrè von Palasciano im Jahre 1857 zuerst beschrieben worden sind. Streubel nannte diesen Zustand Obliteration.

Seit Palasciano ist nur ein Fall dieser Art beobachtet worden:

Alexis Thomson (13) operirte wegen incarcerirter linksseitiger Leistenhernie einen 2jährigen Knaben. Die schwarze mit je einem Schnürring an jedem Ende versehene Dünndarmschlinge wurde als lebensfähig reponiert. Die Ileuserscheinungen hielten an. Die Laparotomie ergab, dass die Schnürfurchen nicht ausgeglichen waren. Am Schnürring waren alle Schichten mit Leukocyten und roten Blutkörperchen infiltrirt. Nach Anlegung eines Anus praeternaturalis wurde nach 10 Tagen die Dünndarmschlinge resecirt. Es trat Heilung ein.

Für die secundären Stenosen kennt man innere und äussere Ursachen. (Streubel, Treves, Garrè).

Die innere Ursache ist die Schleimhautnekrose mit nachfolgender Geschwürsbildung. Garrè nannte die so entstehenden Strikturen „innere Narbenstenosen". Dem Grade der Ausdehnung der Schleimhautnekrose entspricht die Länge der Stenose.

Kurze, rein innere Narbenstenosen hat man bisher noch nicht beobachtet.

Die ringförmigen Stenosen infolge narbiger Schrumpfung nach Abheilung eines circulären Decubitusgeschwürs an den Schnürfurchen (Roux) können nach Garrè nur entstehen, wenn die übrigen Darmwandschichten betheiligt sind und eine äussere Umschnürung durch einen schmalen Narbenstreifen hinzukommt. Ein einfacher Schleimhautdefect würde rasch ohne Stenose heilen.

Für die längeren, röhrenförmigen inneren Narbenstenosen haben Garrè, Maass und Schulz klassische Beispiele geliefert.

Es handelte sich in diesen Fällen immer um eine Einklemmung von Dünndarm und Netz in einem Leistenbruch.

Schulz hat in dieser Combination die Bedingungen vermuthet, welche eine länger dauernde nur die Schleimhaut wesentlich schädigende Circulationsstörung hervorrufen und deshalb eine röhrenförmige Verengerung zu Stande kommt. Experimentell ist es Maass gelungen, durch 2—3 Stunden lange Compression der Mesenterialarterie, also durch Anämie, eine canalartige Narbenstenose zu erzeugen. Auch in dem von Garrè herangezogenen Schweninger'schen (14) Einklemmungsversuche ist die Schleimhaut durch Blutleere nekrotisch geworden.

Unter den 3 citirten Fällen war aber nur in dem Maass'schen Falle die Darmwand an einzelnen Stellen etwas blasser, sonst war der Bruchdarm immer sehr stark venös hyperämisch.

Demnach hatte nicht die Anämie, sondern die bis zur Stase sich entwickelnde venöse Hyperämie die Schleimhautnekrose bewirkt.

Welche Momente zusammenwirken müssen, um die Circulations-

störung im eingeklemmten Darm so zu gestalten, dass gerade nur die Schleimhaut geschädigt wird, ist noch unbekannt.

Jedenfalls sind unter den unendlich vielen Variationen, die im bezug auf die Dauer und die Kraft der Einklemmung, auf die Länge und das Volumen der vorgefallenen Organe und deren Widerstandsfähigkeit möglich sind, nur wenige, welche diese Circulationsstörung hervorrufen. Denn sie ist erst 3 mal beobachtet.

Eine reine innere Stenose ist nur die von Schulz beschriebene, bei welcher die Serosa des stenosirten Darmes ganz glatt und intact war.

Ob es vorkommt, dass bei einer inneren Stenose, wenn sie lange Zeit besteht, die granulirende Fläche sich von der Schleimhaut des übrigen Darmes aus mit Epithel bedeckt, ist schwer zu entscheiden, weil es nicht leicht ist, dann den Befund ätiologisch richtig zu deuten.

So hat z. B. Fuchsig (15) eine Stenose bei einer 54 jährigen Frau 2 Jahre und 2 Monate nach der Herniotomie gesehen.

Die Frau war im Mai 1900 wegen einer Hernia inguinalis d. incarcerata operirt worden. Bei der Herniotomie war der eingeklemmte Darm glatt und glänzend gewesen und daher unverzüglich reponirt worden. 3 Wochen später hatte die Frau kolikartige Schmerzen, Stuhlbeschwerden und Erbrechen bekommen. Diese Erscheinungen verschwanden unter geeigneter Behandlung, kehrten aber immer wieder, sodass die Patientin sich endlich im Juli 1902 zur Operation entschloss. Es fand sich eine narbige Stenose von 4 cm Ausdehnung, die Serosa war fleckig getrübt. Die Stenose liess nur einen dünnen Wasserstrahl durchtreten. Auf dem Durchschnitt war die Wand des stenosirten Darmes durch narbige Schwielenbildung auf 1 cm verdickt. In der Schleimhaut waren narbige Einziehungen nachzuweisen. Auch war sie an einer Stelle exulcerirt.

Wahrscheinlich haben wir hier das Resultat einer inneren Stenose vor uns. Dafür sprechen die geringen Veränderungen in der Serosa, die narbigen Einziehungen in der Schleimhaut, die noch vorhandene Geschwürsbildung und die schwielige Veränderung der Wand. Ob es sich aber, wie in den Fällen von Garrè und Maass, um eine Nekrose der ganzen Schleimhaut gehandelt hat oder nur um kleinere Defecte ist nicht zu entscheiden.

In den Fällen von Garrè und Maass waren übrigens starke peritoneale Verwachsungen vorhanden. Es hat bei ihnen auch die peritoneale Bindegewebsschrumpfung eine Rolle gespielt, welche auch allein zur Stenosirung führen kann.

Unter den äusseren (peritonealen) Stenosen werden einige durch eine gut localisirte Peritonitis erzeugt. Meist handelt es sich um S-, U- und Ω-förmige, durch den Narbenzug der Adhäsionen hervorgerufene Krümmungen und Knickungen des Darmes, die um so

eher zur Verengerung führen, je kürzer die geknickte Darmschlinge ist. Sie sind bei irreponiblen Brüchen und nach Bruchsackentzündung beobachtet worden. (Treves.) (Verneuil) (22).

Bekannter sind die äusseren Stricturen, bei denen der Darm wie von einem Faden umschnürt ist, die circulären scharf abgegrenzten Schnürfurchen mit klappenartig vorspringender Schleimhaut. Sie gehen aus dem Decubitusgeschwür der Serosa hervor. (Garrè.)

Dass aber eine äussere Stenose auch bei intacter Serosa gebildet werden kann, ergab die Untersuchung des von A. Thomson (16) bei einem 31jährigen Manne resecirten Darmes. Hier war 12 Wochen nach der Einklemmung die an der unteren Schnürfurche vorhandene Strictur äusserlich durch eine flache circuläre Furche dargestellt, wie wenn eine Ligatur rund um den Darm gelegt wäre. Man fühlte eine circuläre Verhärtung. Mikroskopisch waren die Lagen einschliesslich der Schleimhaut gut erhalten. Die Strictur schien herzurühren von einer umschriebenen fibrösen Verdickung in dem äusseren Längslager der Muskelfasern. An der Stricturstelle war der Darm kaum für die Zeigefingerkuppe durchgängig.

In manchen Fällen lässt sich die Unterscheidung: innere und äussere Stenose, nicht durchführen.

Das sind die, für welche die Ursache in einer Schädigung der ganzen Darmwand zu suchen ist. Denn nur so lassen sich Befunde wie der unsrige erklären. Das Geschwür in der Schleimhaut, die schwielige Veränderung in der übrigen Darmwand und die starke localisirte adhäsive Peritonitis weisen darauf hin, dass sich in allen Schichten des Darmes pathologische Processe abgespielt haben. Es wären ja noch folgende zwei Möglichkeiten vorhanden:

1. Die Geschwürsbildung trat — nach Schleimhautzerfall durch Circulationsstörung — primär auf. Durch Tiefergreifen des Geschwürsprocesses, durch Ausbreitung der entzündlichen Infiltration auf die übrige Darmwand und auf die Serosa kam es secundär zur chronischen Entzündung der ganzen Darmwand, auch des peritonealen Ueberzuges. Fibröse Veränderung der Muscularis und Adhäsionsbildung waren die Folge.

2. Primär hat sich durch Infection vom Darminhalt aus eine locale Peritonitis entwickelt, mit Bildung von Adhäsionen und Knickung und Umschnürung des Darmes. Dann erst ist in der Stenose ein Geschwür aufgetreten, wie sich ja Ulceration mit Vorliebe an engen Stellen entwickelt.

Gegen beide Möglichkeiten spricht das mikroskopische Bild. Das fibröse Gewebe, welches aussen der Darmwand anliegt, das fibröse

Gewebe, das an der dem Mesenterialansatz gegenüberliegenden Wand, in der Submucosa und Muscularis zu sehen ist, und dasjenige, welches unter dem Geschwür — selbst da, wo die Ulceration die Muscularis fast durchbrochen hat, — sich ausbreitet, ist gleichen Charakters, ist älteren Datums und ist offenbar zur selben Zeit entstanden. Dagegen ist die unter der entzündeten Schleimhaut gelegene Submucosa über dem Mesenterialansatz aus jüngerem Bindegewebe gebildet.

Es ist daher anzunehmen, dass diejenige Schädigung, die zur Bildung des fibrösen Gewebes Anlass gegeben hat, gleichzeitig eingesetzt hat. Die chronische Peritonitis, die entzündlichen Vorgänge in der an der Convexität gelegenen Darmwand, die Geschwürsbildung, haben also fast zur selben Zeit begonnen.

Wir haben es demnach in unserem Falle weder mit einer inneren, noch mit einer äusseren Strictur zu thun, sondern mit einer Stenose, deren Ursache eine Schädigung sämmtlicher Darmwandschichten gewesen ist.

Die einst an der Convexität der eingeklemmten Schlinge gelegene Darmwand ist schmal und fast ganz von fibrösem Gewebe durchsetzt. Die Muscularis, die im Uebrigen gut entwickelt ist, ist dünn. Es ist deshalb der Schluss gestattet, dass diese Partie sich unter ungünstigen Ernährungsbedingungen befunden hat. Das stimmt mit der Erfahrung überein, dass neben den Schnürfurchen stets die Convexität der eingeklemmten Schlinge wegen mangelhafter Blutzufuhr am meisten gefährdet ist.

Eine Läsion sämmtlicher Darmwandschichten kann auch an den Schnürfurchen erfolgen. Dann erfolgt keine schnelle Heilung des Schleimhautdefectes, es tritt keine peritoneale äussere Stenose auf, sondern es kommt zur Geschwürsbildung. Je nach der Tiefe und Ausdehnung des Geschwüres erfolgt Heilung ohne wesentliche Stenose, Heilung mit Stenose oder — Perforation.

Heilung ohne wesentliche Stenose muss oft erfolgen. Denn die Strictur ist an den Stellen der Schnürringe im Vergleich zur Häufigkeit der Umschnürung selten.

Einen charakteristischen Befund bot wiederum jener oben schon erwähnte 31jährige Patient Thomson's, und zwar an dem oberen Schnürring:

Hier hatte ein breites Band die Schlinge eingeschürt, die feste fibröse Wand war von Schleimhaut entblösst. An Stelle der Schleimhaut war Granulationsgewebe getreten. Die Darmwandschichten waren verwaschen, Die Submucosa bildete eine dicke Lage jungen fibrösen Gewebes. Die Muscularis, dicker als normal, hatte den ursprünglichen Charakter verloren. Die Längsmuskeln waren fast ganz durch junges Bindegewebe ersetzt.

Werden beide, der zuführende und der abführende Darm, so stark von dem Ringe eingeklemmt, dass an beiden Schnürfurchen Geschwürs- und Stenosenbildung auftritt, so können die beiden Stellen mit einander verwachsen, so dass ein Ω (Omega) gebildet wird. Dann kann in ganz seltenen Fällen eine Selbstheilung dadurch erfolgen, dass der zuführende Darm in den abführenden durchbricht und eine Fistula bimucosa dem Inhalt die Passage gestattet, wie es Birkett (17) beobachtet hat.

Die secundären Darmstenosen nach Brucheinklemmung sind am häufigsten nach Hernia inguinalis incarcerata beobachtet worden, bei Frauen etwas seltener als bei männlichen Individuen. Das Lebensalter spielt keine besondere Rolle. Die Patienten waren nicht jünger als 20 Jahre, nicht älter als 60 Jahre.

Die Dauer der Einklemmung war sehr verschieden, 11 bis 120 Stunden.

Nur in den drei Fällen von röhrenförmiger Stenose waren Netz und Dünndarm, sonst war immer der Dünndarm allein eingeklemmt gewesen.

Nach anfänglichem glatten Verlaufe traten nach etwa 3 Wochen, frühestens nach 14 Tagen, die ersten Symptome der Darmstenose auf. In den Fällen von röhrenförmiger Verengerung litten die Patienten vor den ersten Störungen in der Darmpassage an Durchfällen. Auch in unserem Falle wurde die Patientin von Durchfällen, die stärker erst 3 Wochen nach der Herniotomie einsetzten, belästigt.

Die Diarrhoeen sind also nicht charakteristisch für die röhrenförmigen Stenosen, höchstens lassen sie eine Geschwürsbildung im Darme vermuten.

Die röhrenförmigen Strictureu verlangten eher ein operatives Einschreiten (3—6 Wochen nach der Operation). Das ist die Folge davon, dass durch ein starres Rohr die Darmpassage früher aufgehoben wird, wie durch einen Ring. In den anderen Fällen kam es erst später, nach 9 oder 12 Wochen, ja nach 2 Jahren, zur Operation.

Die operative Behandlung bestand in den neueren Fällen meist in Resection. Einmal wurde eine Enteroanastomose angelegt (Schulz).

Thomson erzielte in beiden Fällen durch Anlegen eines Anus praeternaturalis und secundärer Darmresection Heilung. Diese Behandlung hat nur Erfolg, wenn der stenosirte Darm dem unteren Ileum angehört.

Da die circuläre Naht der Darmenden nach der Resection wegen der Ungleichheit der Darmlumina des zu- und abführenden Darmes meist sehr schwierig ist, so haben Garrè und Hofmeister(18) die seitliche Enteroanastomose nach Schluss der Darmenden empfohlen.

In unserem Falle hat nach Abschrägen des abführenden Endes die circuläre Naht einen guten Erfolg gehabt.

Das Wichtigste aber ist die Prophylaxis. Wie vermeidet man die Darmstenosen nach der Brucheinklemmung?

Die primären Darmstenosen kann man nicht verhindern. Wenn man sie am Darme sieht, sind sie zu behandeln. Man lässt den Darm sich gut erholen. Bestehen dann die Schnürringe noch fort, so kann man, falls keine Perforation dadurch hervorgerufen wird, nach Pallasciano durch Invagination der gesunden Darmwand in die Verengerung den Darm erweitern. Ist der Schnürring aber so, dass jeder Versuch, ihn zu erweitern, zur Perforation führen würde, so resecire man den Darm, falls es der Befund am zuführenden Darme gestattet. König und Lindner (19) haben von dem von v. Mikulicz (20) empfohlenen Uebernähen des Schnürringes abgerathen, weil dadurch schon gerade Stenosenbildung hervorgerufen wurde. Gestattet es der zuführende Darm nicht, zu reseciren, weil man nicht beurtheilen kann, ob man am gesunden oder am alterirten Darme arbeitet, so möge man den Darm feucht einpacken und vorlagern, bis er sich erholt hat.

Die secundäre Stenose kann man dadurch verhüten, dass man nur sicher ganz lebensfähigen Darm reponirt.

Bei acuter Einklemmung und, wenn neben dem Netz eine blauschwarze Schlinge liegt, gedenke man, selbst wenn der Darm lebensfähig zu sein scheint, der secundären Stenose. Man kann dann — nach der Empfehlung von Schulz (12) — wenn die Darmserosa noch glatt und glänzend ist, eine prophylaktische Enteroanastomose machen, wie sie Helferich (21) bei Incarceration und gefährdetem Darm empfohlen hat, der dann vorgelagert und später erst reponirt wird.

Im Allgemeinen ist zu empfehlen, eher eine Resection zu viel als eine zu wenig zu machen, falls der zuführende Darm es erlaubt. Dann wird die Unsicherheit nach Hermiotomieen wesentlich geringer sein.

Wiederum reden die Darmstenosen nach Brucheinklemmungen eine ernste Sprache gegen die Taxis des incarcerirten Darmes. Ein eingeklemmter Bruch ist ein zu gefährlich Ding, man darf ihn nicht im Dunkeln behandeln!

Die Taxis eines eingeklemmten Bruches sollte man nur noch bei alten Leuten machen, die so decrepide sind, dass sie nicht einmal mehr eine Herniotomie unter Infiltrationsanästhesie vertragen.

Literaturverzeichniss.

1) C. W. Streubel, Ueber die Scheinreductionen bei Hernien und insbesondere bei eingeklemmten Hernien. Verhandl. der med. Gesellsch. zu Leipzig. Bd. 1.
2) Ritsch, Mémoire sur un effet peu connu de l'étranglement dans la hernie intestinale. Memoires de l'Academie royale de chirurgie. Tom. IV. p. 173.
3) Bishopp, Froriep's Notizen. Bd. 13. Nr. 3.
4) Louis Chapel, Du rétrécissement de l'intestin dans les hernies avec une observation. Revue medico-chirurg. 1847. p. 343.
5) Heyfelder, Beiträge zur Herniotomie. Heidelberger med. Annalen. II. 3.
6) Olof Acrel, Chirurgische Krankengeschichten. Leipzig 1772. 106.
7) Godin, Bulletins de la Societé anatomique. 1836. p. 301.
8) Guignard, Mémoire sur le rétrécissement et oblitération de l'intestin dans les hernies. Thèse 1846. p. 28.
9) Frederick Treves, On the forms of intestinal Obstruction that may follow after Hernia. The Lancet 1884. Vol. I. p. 1021.
10) Garrè, Ueber eine eigenartige Form von narbiger Darmstenose nach Brucheinklemmung. Beitr. zur klin. Chirurgie. Bd. 9. Heft 1.
11) Maass, Deutsche med. Wochenschr. 1895.
12) J. Schulz, Ueber Darmstenose in Folge von Gangrän der Schleimhaut nach Incarceration von Hernien und Heilung derselben durch Enteroanastomose ohne Resection des Darmes. Deutsche Zeitschr. f. Chirurgie. Bd. 47. S. 561.
13) Alexis Thomson, Stenosis of the intestine after strangulated Hernia. Edinburgh medico-chirurgical society. British med. Journal. 1901. Bd. 1. S. 769.
14) Schweninger, Experimentelle Studien über Darmeinklemmung. Archiv f. Heilkunde. Bd. 14. S. 324.
15) Fuchsig, Ueber die an der Klinik in den letzten 12 Jahren ausgeführten Darmresectionen. Deutsche Zeitschr. f. Chir. Bd. 61. S. 173.
16) Alexis Thomson, Stricture of the intestine: A sequel of strangulated Hernia. British med. Journal. 1897. II. S. 950.
17) Birkett, Patholog. Society Transactions. Vol. X. 1859.
18) Hofmeister, Ueber die Behandlung brandiger Brüche mit primärer Darmresection. Bruns' Beitr. 28. Band. 1900.
19) König, Lindner, Discussion über Körte's Vortrag: Ueber die Behandlung brandiger Brüche. Berliner klin. Wochenschr. 1896. S. 791.
20) v. Mikulicz, Ueber die Behandlung brandiger Brüche. Berliner klin. Wochenschr. 1892. S. 209.
21) Helferich, Ueber die Ausführung der Herniotomie bei gangränverdächtigem Darm. Centralbl. f. Chir. 1896.
22) Verneuil, Bulletin de la Société anatom. 1875. p. 114.
23) Obre, Patholog. Society Transactions. 1851. S. 95.

XXXII.

Aus der chirurgischen Universitätsklinik zu Kiel (Prof. Helferich).

Ueber extracranielle Aneurysmen der Carotis interna.

Von

Dr. J. Werner,
Assistenzarzt der Klinik.

(Mit 2 Abbildungen.)

Während intracranielle Aneurysmen der Carotis interna nicht so selten berichtet werden, finden wir über solche der extracraniellen Partieen nur vereinzelte casuistische Mittheilungen, die Lehrbücher und Monographien gehen meist mit einer kurzen Erwähnung des Vorkommens darüber hinweg. Selbst in der reichen englischen Aneurysmenliteratur sind nur wenig Fälle mitgetheilt. Crisp (4)*) der in seiner Monographie 1844 551 Fälle von Aneurysmen zusammengestellt hat, erwähnt nur 2 der Carotis interna und in 60 Jahren ist die Zahl nicht wesentlich gewachsen. Ein derartiger Fall ist im Sommer dieses Jahres in der Klinik beobachtet worden und trotzdem die Diagnose nicht gestellt worden war, operativ geheilt worden. Die Eigenartigkeit der Aetiologie, der Symptomatologie und Topographie rechtfertigt eine gesonderte Zusammenstellung dieser Fälle; und ein gewisses actuelles Interesse gewinnen sie dadurch, dass die Diagnose meist schwierig, bisweilen unmöglich ist, eine Verwechselung mit Tumoren der Rachengegend oder mit relativ harmlosen Tonsillar- oder Gaumenabscessen naheliegt und die Folgen der Fehldiagnose oft zum Tode führen.

Im Folgenden sind diejenigen Fälle, von denen mir die Originalarbeit oder ein ausführliches Referat zugänglich war, im Auszug mitgetheilt, im Anschluss daran der von uns beobachtete Fall:

I.*) Lewenstern (10). 29jähriger Mann erhielt einen Stich in die rechte Schläfengegend. Stillung der gewaltigen Blutung durch Druck.

*) Die arabischen Ziffern beziehen sich auf das Literaturverzeichnis, die römischen auf die Fälle.

Am nächsten Tage Schlingbeschwerden, Schwellung am Kieferwinkel, die in den folgenden Tagen erheblich wuchs. Dazu Heiserkeit. 14 Tage nach dem Unfall fand sich deutliche pulsirende Geschwulst zwischen rechtem aufsteigendem Kieferast, Zungenbein und Warzenfortsatz, unter dem Jochbogen eine kleine Stichnarbe. Lagophthalmus rechts. Abweichen der Zungenspitze nach rechts. Der rechte vordere Gaumenbogen ist nach vorn gedrängt. die Mandel stark gerötet, ragt weit gegen die Medianlinie vor und pulsirt. Stimmbandlähmung rechts, heftige Schmerzen namentlich um den Unterkiefer, bei Druck auf die Carotis verschwindet die Pulsation aussen und innen.

Ligatur der Carotis communis. Sämmtliche Symptome verschwinden binnen Kurzem; 3 Jahre später nur noch die 2 Narben zu sehen.

II. (2). Junger Mann. Schuss ins Gesicht. Wunde unter dem rechten Auge. Schmerzen, Fieber und Drüsenschwellung rechts. Antiphlogistische Behandlung; nach einer Woche entlassen. Eine Woche später kommt er wieder, unfähig zu sprechen und zu schlucken. Es findet sich ein wallnussgrosser, derber Tumor am harten Gaumen.

Probeincision. Es entleeren sich Blutgerinsel, keine Hömorrhagie. Zweite Incision um die Kugel zu finden: Wiederum Blutgerinsel, dann ein Strom hellen, anteriellen Blutes. Sofort Tamponade der Höhlung mit einem Tuchstück. Der Mann sträubte sich so gewaltsam, dass es unmöglich war; das Blut stürzte ihm aus Nase und Mund und er blieb auf der Stelle todt.

Die Section ergab Durchbohrung der Carotis interna, $^3/_4$ Zoll unter dem Foramen caroticum. Grosse blutgefüllte Höhle, mit der sie durch eine Oeffnung zusammenhing.

III. Wulff (20). 8jähriges Mädchen. Angina follicularis. Vor einem Monat, am 2. Dezember in der Tonsillengegend eine wallnussgrosse Anschwellung. Bei den Vorbereitungen zur Incision unter der Diagnose Tonsillarabscess würgt das Kind, plötzlich quillt ihm ein mehrere Finger dicker Blutstrahl aus dem Mund, was sich dreimal wiederholte; Verlust etwa $^1/_2$ l. Blut. Die Anschwellung ist verschwunden. Nach 2 Wochen wieder Mandelanschwellung: Incision mit Entleerung von Eiter. Damals wurde ein Tumor an der hinteren Rachenwand bemerkt; Punctionen ergaben hellrothes reines Blut.

Jetzt Submaxillardrüsenschwellung. Vorwölbung der linken Tonsille und des hinteren Gaumenbogens, oben bis über die Mittellinie hinaus. Begrenzung nach oben und unten nicht zu erreichen. Deutliche allseitige Pulsation des Tumors, die bei Compression der Carotis communis aufhört. Probepunction ergiebt hellrothes Blut. Auscultation ergiebt ein systolisches Geräusch.

Anfangs Digitalcompression ohne Erfolg versucht, dann Ligatur der Carotis communis mit primärer Heilung. Verkleinerung des Tumors. Später trat wieder Fieber auf, durch Punction Gerinsel zu entleeren. Später Vereiterung des Aneurysma. Eitersecretion aus dem Ohr. Schliesslich Heilung.

IV. Lyot und Petit (12). 19jähriges Mädchen. Starke scarlatinöse Entzündung. Einen Monat später plötzliches Auftreten eines wallnussgrossen, weichen, elastischen, stark pulsirenden und compressiblen Tumors

vor dem linken Warzenfortsatz mit systolischem Geräusch. Linke Tonsille gegen die Mittellinie vorgewölbt; hier ebenfalls starke pulsirende Ausdehnung und Compressibilität. Punction ergiebt Blut.

Spontanes Schwinden ohne Behandlung in 3 Monaten.

V. Fabbro (7). 60jähriger, kräftiger Mann ohne hereditäre Belastung. Nach Influenza blieb ihm vor Jahren eine Verdickung in der Gurgel zurück, welche ihn bei der Athmung genirte. Seit 3 Jahren in Behandlung. Tumor mit deutlicher, starker Pulsation, elastisch fluctuirend. Diagnose auf Aneurysma der Carotis interna gestellt und Operation (Unterbindung der Carotis communis) ausgeführt. Verschwinden der Schwellung und Pulsation. Dauernde Heilung.

VI. Wyeth (21). 60jährige Näherin, hereditär nicht belastet. Geschwulst zwischen Kiefer und l. Ohr. Patientin litt seit einigen Jahren an stechendem Kopfschmerz. Um die Zeit des Klimacteriums Pochen und Klopfen an der jetzigen Geschwulststelle, verbunden mit Ohrenklingen auf dieser Seite. Ausserdem linksseitige Hemicranie vor 4 Jahren. Wachsthum des Tumors in den letzten 4 Wochen unter neuralgischen Schmerzen.

Es findet sich ein weicher, elastischer Tumor, welcher mit der Carotis unter Geräusch und Zittern pulsirt. Tonsille vorgewölbt, normal anzufühlen. Bei Druck von aussen und innen in beiden Durchmessern Pulsation. Diagnose auf Aneurysma der Carotis interna, weil Druck auf die Carotis communis Aufhören der Pulsation bewirkte. Unterbindung der Carotis communis, externa und der Thyrcoidea, da das Aneurysma so tief sass, dass die Carotis interna nicht mehr unterbunden werden konnte. Nach 4 Wochen geheilt entlassen.

VII. Prosser (16). 70jährige Frau. Hatte vor mehreren Jahren einen pulsirenden Tumor vor dem rechten Ohr. Diagnose: Aneurysma der Carotis interna. Unterbindung der Carotis communis. Schwellung und Pulsation waren verschwunden, trat aber nach kurzer Zeit wieder auf und blieb einige Jahre stationär. Später Hämorrhagie, die durch Styptica gestillt wurde.

VIII. Edmund (6). 38jähriger Mann. Pulsirender Tumor an der rechten Halsseite, den er einen Monat vorher bemerkt hatte, derselbe war seither erheblich gewachsen. Er hatte ihm keinerlei Beschwerden gemacht; nur einige Tage vorher Schwindelanfall, in dem er zu Boden fiel, der aber rasch vorüberging. Der Tumor sass über der Bifurcation der Carotis communis, zeigte starke Pulsation und Ausdehnung. Weder in den Tamporalarterien, noch irgendwo in den oberen Extremitäten Puls zu fühlen. 12 Jahre vorher venerische Affection, Hautgeschwüre und Haarausfall vor 2 Jahren. Tod im Coma.

Sectionsbefund: Hochgradige, luetische Gefässerkrankung. Globuläres Aneurysma am Anfangstheil der Carotis int., etwa 2 Zoll im Durchmesser.

IX. Chassaignac (3). Ein Kranker mit einem beträchtlichen fluctuirenden Tumor an der Basis der linken Unterkieferseite, der in den Pharynx hineinragt. Diagnose auf retropharyngealen Abscess, Incision. Sofort stürzt ein Blutstrom aus Mund und Nase, der durch Compression in loco und Druck auf die Carotis nicht zum Stehen kam. Unterbindung der Carotis communis stillt sofort die Blutung. Der Kranke wird 1 Jahr später geheilt vorgestellt.

X. Pircher (15). 8jähriges, schwächliches Mädchen. Ohne Anamnese plötzlich reissende Schmerzen an der Ursprungsstelle des linken Sternocleidomastoideus besonders bei Unterkieferbewegungen. Vorübergehende Besserung. Recidiv nach 6 Tagen. Tumor an der erwähnten Stelle weich, nicht pulsirend, undeutliche Fluctuation in der Tiefe. Kiefersperre und unverständliche Sprache, als wäre ein Fremdkörper im Mund. Spontane Entleerung von ca. 5 Unzen Blut aus dem Mund. Elastische Geschwulst hinter dem linken Gaumensegel. Vorübergehende Besserung mit Schwinden des Tumors. Einige Tage später während des Pressens beim Stuhlgang tödtliche Hämorrhagie aus dem Mund.

Sectionsbefund: Grosse blutgefüllte Höhle, in derselben wallnussgrosses, sackförmiges Aneurysma der Carotis interna, dicht über der Bifurcation, gegen den Rachen hin, zerrissen. In der Höhe der grössten Erweiterung nur Ringfaserhaut, am Riss nur innere Gefässhaut. Gegenüber der Rissstelle mehrere Faserstoffschichten.

Perforation in den Mund nicht zu finden.

XI. Dubreuil (5). 38jährige Frau mit Skoliose. Seit 6 Monaten schmerzhafte Vergrösserung des linken Gaumensegels, jetzt Sprech- und Schluckbeschwerden.

Tumor im Rachen, nach hinten bis zur Mittellinie, nach vorne bis zum Gaumensegelrand reichend. Schleimhaut etwas adhärent. Harte, derbe Consistenz, keine Fluctuation, keine Pulsation. Keine Drüsenschwellung. Diagnose: Adenom oder Sarcom. Incision auf der höchsten Stelle, Isolirung des Tumors. Am Gaumensegel reisst die Wand ein. Starke arterielle Blutung. Unterbindung der Carotis communis. Nachblutung. Zweite Ligatur der Carotis communis, sowie Thyreoidea sup., Carotis externa und interna.

Collaps, Aphonie. Pupillenverengerung, Athmungsbeschwerden, vasomotorische Störungen der linken Gesichtshälfte, Temperaturdifferenz der beiden Hälften um 2 Grade.

D. glaubt nach der Operation es mit einem Tumor mit erweiterten Gefässen an der Oberfläche zu thun zu haben, kann die Pupillenverengerung nicht erklären. Einige Tage später Hemiplegie, Tod im Coma.

Autopsie: Der abnormer Weise an der Vorderseite der Arterie verlaufende Vagus ist mit der ersten Ligatur gefasst. Der Gaumentumor bestand in einer runden Höhle mit glatter Wand und einem nicht adhärenten Gerinsel, die mit der Carotis interna communicirte.

Hämorrhagie im Gebiete der 2 inneren Drittel des Lobus frontalis.

Die Herz- und Athemstörungen erklären sich aus der Vagusverletzung, ebenso die Rekurrenslähmung. Die vasomotorischen Störungen im Gesicht und die Pupillenverengerung dürften mit einer Verletzung des Halssympathicus zusammenhängen.

Der Uebergang zwischen arteriellen Hämotomen und Aneurysmen der Arterie ist fliessend. Im Vorstehenden sind die Fälle nicht berücksichtigt, in denen ein gleich nach der Verletzung entstandenes Hämotom, das vielleicht mit Unterbrechungen blutete, wenn die äussere Oeffnung vorübergehend mit Gerinseln verlegt war, frisch in Behandlung kam. Solche Fälle sind nicht so selten.

Eine Reihe mir nicht zugänglicher Fälle sind in dem Index catalogue of the library of the surgeon generals office u. s. army. I. Serie, Vol. I. p. 382ff. II. Serie, Vol. I. p. 464ff. aufgeführt, vorwiegend aus amerikanischen Zeitschriften.

Partsch (24) berichtet von einem von Albert beobachteten Fall, in welchem ein Aneurysma, von der Carotis interna ausgehend, sich in den linken Gaumenbogen entwickelt hatte. Durch Unterbindung der Carotis communis konnte eine Verkleinerung der Geschwulst und Erleichterung der vorhandenen neuralgischen Schmerzen und Motilitätsstörungen erzielt werden.

Crisp (4) erwähnt in seiner Tabelle 2 Fälle (Nr. 22 und 218 derselben), die unten an geeigneter Stelle erwähnt sind.

XII. Der von uns beobachtete Fall ist folgender: Frau B., 58 Jahre alt, wird am 30. April d. J. in die Klinik aufgenommen.

Anamnese: Patient war früher nie ernstlich krank. Seit August 1901 bemerkte sie eine Schwellung in der rechten hinteren Rachengegend, die langsam grösser wurde, ohne eigentliche Beschwerden zu verursachen; eine Ursache weiss sie nicht anzugeben; 2 Monate vorher hat sie sich rechts oben einen Molarzahn ausziehen lassen. Seit Herbst vorigen Jahres hat sie eine deutliche Herabsetzung ihres Geruchsvermögens bemerkt und will stets Morgens nach dem Aufstehen an Kopfschmerzen gelitten haben. Doch hat sie sich stets soweit wohl gefühlt, dass sie ihre häuslichen Geschäfte verrichten konnte.

Befund: Etwas blass aussehende Frau in reducirtem Ernährungsstand, sehr geringem Fettpolster. Herz, Lunge und Bauchorgane ohne krankhaften Befund. Keine Zeichen überstandener tuberculöser oder luetischer Affectionen, dagegen Arteriosclerose der Schläfenarterien. Die rechte Seite des weichen Gaumens bis etwa 1 cm über die Mittellinie nach links ist stark vorgewölbt, die Uvula zur Seite verschoben, so dass man bei nach unten gedrückter Zunge nur einen ganz engen Pharynxeingang auf der linken Seite sieht. Hinter dem Rand des rechtsseitigen Gaumensegels wölbt sich, etwa bis zur Mittellinie reichend, sehr stark die Tonsille vor. Die Schleimhaut zeigt am Gaumensegel keine Veränderung entzündlicher Art, nur geringe Vermehrung der Vascularisation. Die Bewegung des Gaumensegels ist normal, nur ist dasselbe an der vorgewölbten Stelle fixirt. Die Schleimhautfalte zwischen Ober- und Unterkiefer geht direct in den Tumor über, der nach aussen an den aufsteigenden Unterkieferast stösst, nach vorne bis zum hinteren Rand des harten Gaumens reicht. Die Beweglichkeit des Unterkiefers ist nicht beschränkt, die Zunge nicht aus ihrer Lage verschoben. Bei Palpation kann man mit der Fingerspitze hinter dem weichen Gaumen auf dem Tumor nach oben bis zur Tuba eustachii gelangen. Nach hinten geht er etwa 1 cm rechts von der Mittellinie in die hintere Pharynxwand über; nach unten reicht er bis in die Höhe des Kehlkopfeingangs.

Von aussen rechts zeigt sich die links sehr deutliche Vertiefung hinter dem Kieferwinkel ausgefüllt, sogar ein wenig vorgewölbt; man kann den Tumor bimanuell palpiren. Consistenz des Tumors sehr derb, an einzelnen Stellen etwas weicher; Fluctuation nicht deutlich nachzuweisen. Keine Druckempfindlichkeit, Oberfläche überall gleichmässig glatt, nirgends höckerig.

Submaxillar- und Cervicaldrüsen rechts leicht geschwollen.

Beide Nasenhöhlen für Luft gut durchgängig.

Die rechte Gesichtshälfte erscheint ein wenig voller als die linke.

Urin: einweiss- und zuckerfrei.

Eine Probepunction des Tumors mit der Pravaz'schen Spritze nach verschiedenen Seiten hin ergab keinen flüssigen Inhalt.

Bei der derben Consistenz, dem negativen Punctionsresultat und dem Fehlen jeglicher Pulsation wurde ein Aneurysma gar nicht in Frage gezogen und deshalb auch Auscultation von der Parotisgegend aus versäumt. Die Diagnose wurde auf einen Tumor — wahrscheinlich Fibrosarcom oder Lymphosarcom — gestellt.

Der Plan bei der Operation, die Geheimrath Helferich ausführte, war, vom Munde aus den Tumor auszuschälen und eventuell zu tamponiren. Die Operation wurde am 3. Mai in Chloroformnarkose ausgeführt. Bei hängendem Kopf wird ein Schleimhautschnitt auf dem Alveolarfortsatz des Oberkiefers beginnend, neben dem aufsteigenden Kieferast heruntergeführt, und die Schleimhaut von dem runden, glaswandigen Tumor medianwärts losgelöst. Beim Versuch denselben aussen vom M. pterygoïdeus her abzulösen, reisst die Wand ein und ein starker Strom arteriellen Blutes ergiesst sich aus der Wunde. Tamponade von der Wunde und Digitalcompression vom Pharynx aus. Es wird sofort die Tracheotomia inferior mit Einlegung einer Pressschwammcanüle angeschlossen.

Während unter Compression die Blutung völlig sistirt, wird vom rechten Mundwinkel aus die Wange schräg nach unten bis zum Unterkiefer gespalten, der Schnitt nach unten bis vor die Mitte des Sternocleidomastoideus geführt. Isolirung und Durchsägung des Unterkiefers, Ablösung des Mundbodens, Durchtrennung der Weichtheile bis auf die grossen Gefässe, wobei Biventer und Stylohyoideus erhalten bleiben. Die Orientirung ist durch starke blutige Sugillation des Gewebes sehr erschwert. Aufsuchung und Unterbindung der Carotis communis peripher vom Abgang der Thyreoidea superior. Nach Entfernung der Tamponade steht die Blutung völlig. Man sieht nun den etwa wallnussgrossen Tumor in den von hinten aussen her die Carotis hinein verläuft, mit eingerissener Wand. Isolirung, Unterbindung und Durchtrennung der Arterie 2 cm unterhalb der Eintrittstelle Ausschälung des Aneurysmasackes. Der Riss in der Wandung reicht bis zum oberen Pol. Periphere Unterbindung der abführenden Carotis, aus der keine Blutung kommt, an der Schädelbasis. Naht der Mundschleimhaut und der Wange, Silberdrahtnaht des Unterkiefers, Tamponade der ganzen Wunde hinter dem Unterkiefer durch die partiell genähte Halswunde. Zweiter Tampon vor dem Unterkiefer.

Ersetzung der Tamponcanüle durch eine gewöhnliche. Die rechte Gesichtshälfte ist blasser als die linke.

7. Mai. Der vorübergehende postoperative Schwächezustand hat sich unter Campher und nach Kochsalzinfusion rasch gebessert. Ernährung per rectum. Geringe Ptosis des rechten Oberlides. Keine Pupillendifferenz.

10. Mai. Ernährung mit Schlundsonde. Entfernung der Canüle, Ptosis noch vorhanden. Starke Salivation. Es fehlt die Function des N. hypoglossus und mentalis.

2. Juni. Mässige Secretion aus beiden Wunden. Tracheotomiewunde

geheilt. Schlucken, das anfangs erschwert war, ohne Beschwerden möglich. Sprechen wegen der nach links verschobenen Zunge erschwert.

20. Juni. Mit kleinen Fisteln geheilt entlassen.

Nachuntersuchung 22. August. Noch eine Fistel, durch die der Silberdraht und ein kleiner Sequester entfernt wird. Zunge weicht noch nach links ab, Sprechen jedoch gut, fast wie früher möglich, Schleimhautwunde völlig geheilt.

Keine Spur von Tumor mehr. Ptosis besteht noch fort. Athmung, Schlucken ungestört. Allgemeinbefinden sehr gut.

Das Präparat. Die Schwierigkeit der Diagnose erklärte sich aus der Untersuchung des operativ entfernten Aneurysmas. Es handelte sich um ein etwa wallnussgrosses Aneurysma sacciforme. Vgl. Fig. 1. An der hinteren äusseren Wandung mündet die Carotis interna unter spitzem Winkel mit deutlich sichtbarer Mündung in die Höhle. Das Lumen der Arterie ist stark verengert, für einen Sondenknopf kaum durchgängig. Das obere Ende ist bei der Präparation völlig zerrissen, sodass der abführende Ast der Arterie nicht mehr daran zu sehen ist. Die Wand der Arterie geht continuirlich in diejenige des Sackes über. Der Sack zeigt von aussen im Ganzen rundliche Gestalt: In der Wandung sind reichliche Kalkplatten eingelagert, die derselben eine derbe Consistenz verleihen. Ueber die Hälfte des Sackes und zwar die gegen den Rachen und die Tonsille hin gelegene ist mit einem grossen, derben, geschichteten Thrombus ausgefüllt, dessen Schichten sich zwiebelschalenartig übereinanderlegen: derselbe ist in der Mitte ausgehöhlt, sodass das Aneurysma eine etwa kleinkirschgrosse Höhlung repräsentirt, die neben der Einmündungsstelle der Arterie gelegen ist. Der Thrombus ist an der hinteren und medialen Wand des Sackes wandständig, während im Uebrigen zwischen Sack und Thrombus ein schmaler Spalt liegt.

Fig. 1.

Die mikroskopische Untersuchung einer Wandstelle, die der Tonsillengegend entspricht, ergiebt starke Wucherung der Intima, die in den nur am Rand in Organisation begriffenen Thrombus übergeht. Die Lamina elastica interna ist nur durch Reste von elastischen Fasern, die im Uebrigen ganz fehlen, angedeutet. Muskelfasern sind in der Media nicht mehr nachzuweisen. Eine scharfe Trennung desselben von der Adventitia ist nicht möglich. In der letzteren sind kleine Rundzelleninfiltrationen um die Vasa vasorum zu sehen.

Epikritisch ist zu bemerken, dass eventuell die Auscultation von der Parotisgegend aus auf die Diagnose geführt hätte, obgleich durchaus nicht sicher ist, dass auch wirklich ein systolisches Schwirren vorhanden war. Nach Eröffnung des Aneurysmas und Stillung der Blutung durch

Digitalcompression konnte es sich nur einerseits um centrale Ligatur des zuführenden Gefässes, andererseits um radicale Exstirpation des Aneurysmas, zugleich mit Ligatur des abführenden Gefässes handeln, für die der eingeschlagene Weg wohl der einzig mögliche war. Der Allgemeinzustand der Patientin war so gut, dass eine Contraindication für diesen ausgedehnten Eingriff nicht vorlag. Andernfalls wäre, da nach Unterbindung der Carotis communis die Blutung stand, aus dem centralen Theil eine solche also nicht auftrat, vielleicht Tamponade des Sackes vom Munde aus in Frage gekommen, eine jedenfalls sehr unsichere und gefährliche Lösung der Frage, da später doch noch eine Nachblutung sich anschliessen konnte. Warum hier ebenso wie bei Dubreuil (XI) keine centrale Blutung, die bei der weiten Communication durch den Circulus arteriosus Willisii zu erwarten wäre, nicht eintrat, ist schwer zu erklären. Vielleicht weist die Verengerung der Carotis interna darauf hin, dass auch central schon erhebliche Verengerung der Arterie bestand.

Die anamnestisch angegebenen Kopfschmerzen hängen wohl mit dem verminderten Blutzufluss durch die verengerte Arterie zusammen. Die Herabsetzung des Geruchsvermögens hängt vielleicht auch damit zusammen.

Die Ptosis des rechten Augenliedes nach der Operation könnte möglicherweise auf eine Lähmung der Sympathicusfasern, die die glatten Muskelfasern im oberen Lid versorgen, zurückzuführen sein, die bei der Nähe des Sympathicus wohl denkbar wäre. Allerdings fehlt die Pupillenverengerung. Jedoch ist eine Oculomotoriusverletzung (Fasern für den Levator palpebrae) ja völlig ausgeschlossen.

Aetiologie.

Bei der Entstehung der Aneurysmen der Carotis interna kommen dieselben ätiologischen Gesichtspuncte in Betracht, wie bei anderen Aneurysmen; doch bringt es die anatomische Lage des Gefässes mit sich, dass einzelne Entstehungsarten besonders häufig, andere abnorm selten zu finden sind. Auf Grund der Casuistik können wir dreierlei unterscheiden:

1. Traumatische (falsche) Aneurysmen.
2. Aneurysmen nach Gefässarrosion durch entzündliche Processe der Umgebung (falsche Aneurysmen).
3. Wahre Aneurysmen, bedingt durch Erweiterung der erkrankten Gefässwand, bezw. ohne nachweisbare Ursache entstanden.

Der versteckten, allseitig geschützten Lage der Carotis interna ist es zuzuschreiben, dass sie überhaupt nicht häufig von Traumen betroffen wird. Stumpfe Gewalteinwirkungen, wie sie oft bei anderen Aneurysmen eine Rolle spielen, sind schon theoretisch so gut wie ausgeschlossen. Dagegen ist es wohl möglich, dass die Arterie durch scharfe Instrumente verletzt wird.

Ist dies aber geschehen, so sind wohl meist die Erscheinungen sofort so schwer und ernst, dass entweder Verblutung binnen wenigen

Augenblicken eintritt oder sofort die entsprechende Therapie, die Ligatur des zuführenden Gefässes, der Carotis communis oder der interna selbst eingeleitet wird. Nur selten wird die Eingangspforte sich so rasch wieder schliessen, dass das Blut nicht den Weg nach aussen findet und aus dem Perivasculären arteriellen Hämatom, das ohne Grenzen in das blutig infiltrirte Gewebe übergeht, eine mit ausgesprochener Wandung versehene, mit arteriellem Blut gefüllte und mit der Arterie communicirende Höhle entsteht, die mehr und mehr die charakteristischen Eigenthümlichkeiten eines Aneurysmas zeigt und diesen zugezählt werden muss.

Zwischen Gewebsblutung und Aneurysma liegen natürlich alle möglichen Uebergangsstadien, die wir unter letzterem Begriff nicht subsummiren.

Bei den oben mitgetheilten Fällen (I und II) war es einmal ein Messerstich, der von der Wangengegend aus auf einem schwer festzustellenden Wege die Carotis traf, das andere Mal ein den Gesichtsschädel durchbohrender Schuss. Dass es in diesen beiden Fällen zur Ausbildung eines Aneurymas kam, ist unschwer daraus zu erklären, dass beidemal die Eingangspforte weit entfernt von der Arterie war, das ausströmende Blut somit den Weg nicht nach aussen fand.

Um falsche Aneurysmen handelt es sich auch in der Gruppe, die ihre Entstehung einem entzündlichen Process in der Umgebung dankt. Diese Aetiologie ist gerade für die Aneurysmen der Halsgefässe und nicht zum wenigsten der Carotis interna specifisch. Anginen verschiedener Art können zu Abscessen im Gaumensegel, in den Tonsillen, zu seitlichen und Retropharyngealabscessen führen. Speciell kennt man vom Scharlachvirus die eigenartige Fähigkeit, die Gefässwände direct anzugreifen. Es handelt sich nicht etwa um Einschmelzung bezw. Nekrotisirung der äusseren Schichten der Arterienwand und Ausbuchtung der dadurch geschwächten inneren Schichten, sondern es treten, wie Fischer (22) u. a. gefunden haben, Nekrosen der Gefässwand in ihrer ganzen Dicke und lochförmige Perforationen der Arterienwand auf, durch die eine arterielle Blutung in die Umgebung erfolgt, oder aber bildet sich, wie die Beobachtung bei anderen Aneurysmen zeigt, ein wandständiger Thrombus an der Stelle der entzündlichen Schädigung aus, der nach Abstossung oder Einschmelzung der erkrankten Wandpartie dem intraarteriellen Druck nicht mehr Standhalten kann, nach aussen vorgewölbt wird, und so die Wand eines Aneurysma spurium abgiebt. Man muss wohl je nach der Dauer des Entstehens die eine oder andere Art der Entwicklung annehmen. Während solche Gefässperforationen bei Scarlatina in der Regel erst

auftreten, wenn die Gefässwand durch Incision des Abscesses entlastet wird, ist hier Perforation ohne Eröffnung nöthig, wenn es zu einem Aneurysma kommen soll. Ob bei Influenza ähnliche Verhältnisse vorliegen, wird von Perez (23) nicht berichtet, in Fall V ist jedenfalls das Aneurysma ganz langsam entstanden.

Bei Entstehung wahrer Aneurysmen spielen, wie gewöhnlich Lues und Arteriosklerose; in Fall VIII war eine ausgedehnte, luetische Gefässerkrankung vorhanden, in unserem Fall muss wohl die Arteriosclerose als Ursache angenommen werden; wenigstens spricht der Befund rigider Arterien an anderer Stelle dafür, dass es sich nicht um Auftreten arteriosklerotischer Processe nur im Aneurysmasack handelte. Nebenbei kommen wohl noch andere Verhältnisse in Frage, die pathologisch-anatomisch nicht oder nur sehr unsicher nachzuweisen sind.

Manson (13) nimmt bei dem Befund abnormer Erweiterungen im Anfangstheil der Arterie bei Geisteskranken als Ursache erschwerten Abfluss des Blutes ins Gehirn, bei allgemeiner Atrophie oder bei chronischen Congestionen des Gehirns an. Im übrigen geben die fast überall mangelhaften anamnestischen Angaben keine weiteren Gesichtspuncte für die Aetiologie des Processes.

Anatomie und Pathologie.

An der Theilungsstelle der Carotis communis in Zungenbeinhöhe zweigt die Interna hinten lateralwärts ab, schlägt sich aber sofort hinter der Externa medianwärts, tritt unter den M. biventer und Stylohyoideus auf die mediale Seite des Processus styloideus, und verläuft von hier ab etwa senkrecht bis zur Schädelbasis an der Wirbelsäule, resp. den vorderen Nackenmuskeln entlang. Auf einem Querschnitt ungefähr durch die Mitte der Tonsille (vgl. Fig. 2) finden wir folgendes Bild: Seitlich vom Cavum pharyngeum, dessen Wandung aus Schleimhaut, Muskelschicht und Fascia buccopharyngea besteht, ist ein dreieckiger Raum, nach hinten begrenzt von den langen Nackenmuskeln, die auf der breiten Vorderfläche der Wirbelsäule verlaufen, nach vorne medianwärts von der Pharynxwand, die hinten an der Mittellinie an der Nackenmusculatur anstösst, nach vorne lateralwärts, endlich von dem Processus styloideus und dessen Muskeln sowie dem M. pterygoideus internus, der dem aufsteigenden Unterkieferast anliegt. Im äusseren Winkel dieses Dreiecks liegen, in lockeres Zell- und Fettgewebe eingebettet, die Gefässe: aussen, dicht am Griffelfortsatz, die Vena jugularis interna, medianwärts davon die Arterie, hinter beiden der Vagus und Sympathicus, je nach der Höhe, durch die der Schnitt

gelegt ist, auch Accessorius, Hypoglossus, Glossopharyngeus. In dieser lockeren Zellschicht, die sich ringsum um den Pharynx zieht, wenn auch an der Hinterwand ganz dünn, und dem Pharynx den für seine Function nöthigen Spielraum gewährleistet, liegen ausserdem die retropharyngealen Lymphdrüsen, sowie die A. pharyngea ascendeus und mehr nach vorne die AA. palatinae, beide nahe der Fascia buccopharyngea. Zwischen dieser und der Carotis interna liegt eine

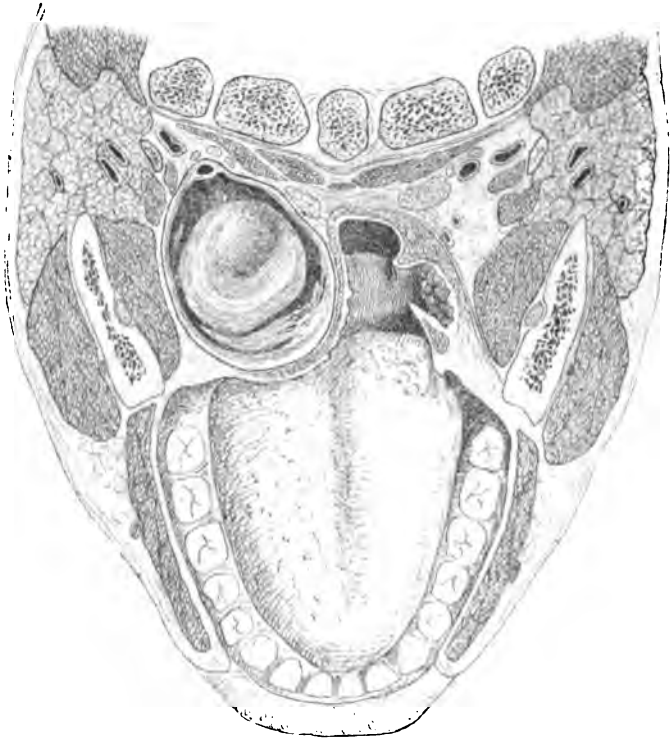

Fig. 2.

ca. 1½ cm dicke Schicht Fettgewebe. Von aussen gesehen liegt der Anfangstheil der Arterie unter dem Rand des Sternocleidomastoideus, die zweite Partie verläuft in der Furche zwischen Processus mastoideus und aufsteigendem Unterkieferast, medianwärts von der Carotis interna. Der dritte Theil endlich wird nach aussen vom Processus styloideus und dessen Muskeln (Biventer, Stylohyoideus, Stylopharyngeus) gedeckt. Es liegt auf der Hand, dass Traumen am leichtesten die zwei ersten Drittel treffen können, doch werden sich hier, relativ nahe der Hautoberfläche, nicht leicht Aneurysmen ausbilden, sondern

meist sofort Blutung nach aussen erfolgen. Entzündliche Processe, die vom Gaumen oder Rachen ausgehen, werden vorzugsweise die obere Hälfte angreifen können. Wahre Aneurysmen endlich können an allen Stellen der Arterien auftreten. Eine Prädilectionsstelle dafür ist aber der Anfangstheil, der schon beim normalen Menschen eine bulbusartige Erweiterung zeigt. Es ist dies nicht etwa eine erworbene Erweiterung, denn sie findet sich ebenso schon in den ersten Lebensmonaten (Schäfer [18]). Am besten erklärt sich wohl dieser Bulbus daraus, dass der Anfangstheil der Carotis interna aus dem querverlaufenden 3. Aortenbogen entsteht. Secundär mag im Einzelfall auch die veränderte Verlaufsrichtung dazu beitragen, wie in einem Fluss an Biegungsstellen das Wasser sich tiefe Kessel zu bohren pflegt. Schäfer fand die Intima hier dicker und opaker als an anderen Stellen, was er als hyperplastische Verdickung zum Schutz der exponirten Gefässwand ansieht; auch constatirte er hier eine gesteigerte Disposition zu atheromatösen Processen. Jedenfalls ist die Bevorzugung dieser Stelle, der einzigen stärkeren Biegung der extracraniellen Carotis interna, nicht zu verwundern, da auch sonst Aneurysmen mit Vorliebe an Biegungsstellen der Gefässe auftreten, wo dem Strom ein Hindernis entgegentritt. Eine stärkere Erweiterung dieses bulbösen Anfangstheils fanden Manson (13) und Meyer (18) bei Geisteskranken, während Schäfer bei vergleichenden Messungen zwischen Geisteskranken und Geistesgesunden keine verwerthbaren Unterschiede ermitteln konnte, jedoch den Bulbus stets deutlich ausgebildet fand. Mauson constatirte immer verbreitete Gefässatheromatose.

Wenn auch eine genaue Localisation des Tumors nicht immer angegeben ist, so zeigt doch die Thatsache, dass die meisten vom Pharynx aus zu sehen und zu fühlen waren, dass das wahre Aneurysma ebenso oft an anderen Stellen der Arterie vorkommt. Eine ähnliche Localisation wie in unserem Fall liegt vor in einem mir im Originaltext nicht zugänglichen Fall: Aneurysm of the left internal carotid artery in its extreme upper portion rupturing into the pharynx.

Einer aneurysmatischen Erweiterung des obersten Theils der Arterie sind nach hinten durch die Wirbelsäule, nach aussen durch den Processus styloideus und dessen Muskeln Grenzen gesetzt. Sie weicht dahin aus, wo sich am wenigsten Widerstand findet, nämlich medianwärts. Ist das lockere Zellgewebe verdrängt, so beginnt sich mehr und mehr die seitliche Pharynxwand vorzuwölben. Gleichzeitig wächst das Aneurysma gegen vorne und hebt nacheinander den hinteren Gaumenbogen, die Tonsille und schliesslich den vorderen Gaumenbogen von der musculären Unterlage ab, da die weiche Wand nirgends einen

Widerstand leistet. Während dieser Entwicklung kann das Aneurysma je nach dem Stadium als seitlicher Pharynx-, Tonsillar- oder Gaumensegelabscess imponiren. Sitzt das Aneurysma tiefer, wo die Carotis interna unter den Biventer tritt, so wird die Vorwölbung nach innen geringer sein, da der Raum zur Ausdehnung gegen aussen nicht mehr beschränkt ist, und entsprechend tiefer sitzen, während sich aussen zwischen Warzenfortsatz und Kieferwinkel eine deutliche Vorwölbung zeigt. Bei ganz tiefem Sitz ist nur von aussen eine Vorwölbung, von innen nichts zu sehen.

Ob es sich nun um ein aus traumatischem arteriellem Hämatom hervorgegangenes Aneurysma handelt oder ein entzündlicher Process die Veranlassung gab, wir haben stets dasselbe Bild: die Blutung erfolgt dahin, wo das umgebende Gewebe am meisten ausweicht, in das para- und retropharyngeale Zellgewebe, mit kleinen, durch den Einzelfall gegebenen Unterschieden: je nachdem eine Entzündung der Pharynxwand, ein Tonsillen- oder Gaumensegelabscess vorausging oder je nach der Richtung, in der das Trauma die Arterie traf.

Sitzt das Aneurysma hoch, so kann die Vorwölbung nach aussen bei dem Widerstand, den die sagittal gestellte Muskelplatte des Processus styloideus leistet, nur ganz gering sein. Es ist in solchen Fällen auch darauf zu achten, ob nicht die Asymmetrie der beiden Gruben hinter dem Kieferwinkel zusammenhängt mit einer Ungleichheit der beiden Unterkieferhälften, die nicht selten vorkommt und oft sehr hochgradig sein kann.

Diagnose und Symptomatologie.

So wenig Schwierigkeiten auch in ausgebildeten Fällen die Diagnose macht, so hat doch das Aneurysma der Carotis interna schon manchem Arzt höchst unliebsame Ueberraschungen gebracht. Wir können sogar vermuthen, dass die Fälle in Wirklichkeit häufiger vorkommen, jedoch ein ungünstiger Ausgang den Arzt abhält, die Beobachtung zu veröffentlichen. In 6 unserer Fälle war die Diagnose nicht gestellt. In dem Fall von Wulff trat während der Vorbereitungen zur Abscessincision plötzliche Ruptur der Wand ein. Bei II hatte der Irrthum den sofortigen Tod zur Folge; einen ähnlichen Fall erwähnt Fabbro (7) von Lisbonne, in dem schon die Punction bei vermeintlichen, seitlichen Pharynxabscess zu tödtlicher Blutung führte. Glücklicher war Gassaignac, dem die rasche Unterbindung der Arterie gelang, während Dubrueil unter denselben Umständen trotz glücklich verlaufener Ligatur seine Kranke an Hemiplexie verlor. In unserem Falle glückte es auch, trotz der sehr eingreifenden Operation, die Patientin wieder

zu voller Gesundheit zu führen. Der Referent von Fall II führt zum Beleg, wie leicht die Diagnose verfehlt werden kann, Namen wie Dupuytren, Lisfranc, Pirogoff, Liston u. a. m. an. Wenn der operative Eingriff nicht in einer Klinik vorgenommen wird, wo immer genügende Hilfe zur Hand ist, und das Publicum deshalb weniger geneigt ist, technische Fehler zu vermuthen, so kann, wie in letzterem Fall, der Irrthum ein ernstes gerichtliches Nachspiel haben; ist doch auch selten das Verhältniss von Ursache und Wirkung so einwandfrei zu beweisen, und der Gegensatz zwischen dem beabsichtigten kleinen Eingriff und dem Ausgang so furchtbar.

Differentialdiagnostisch kommen in erster Linie Tumoren des Rachens in Betracht. Neben Endotheliomen, Dermoiden und Teratomen, sowie Fibrosarcomen sind es besonders Lymphosarcome, die im Rachen häufiger auftreten, ausgehend von dem adenoiden Gewebe der Schleimhaut. (Partsch 24). Am häufigsten ist die Verwechslung mit Abscessen der seitlichen oder hinteren Pharynxwand, bezw. der Tonsillen. Jedem Chirurgen und praktischen Arzt kommt es unzählige Male vor, dass er wegen eines solchen Abscesses nach Angina consultirt, durch einen kleinen, ohne grosse Vorbereitungen ausgeführten operativen Eingriff den Kranken von seinen Schluck- und Athembeschwerden befreit. In der Aehnlichkeit mit solchen relativ harmlosen Affectionen liegt aber die Gefahr der Fehldiagnose. Syme (cit. nach 17 S. 400) verlangt deshalb auch stets vor der Incision genaue Digitaluntersuchung der hinteren Rachendgegend und Auscultation der Parotisgegend.

Wahre Aneurysmen entstehen meist allmählich und machen erst bei grösserer Ausdehnung dem Träger Beschwerden. Auch solche nach Entzündungen entstehen nicht selten langsam, können freilich auch, wie meist die traumatischen, rasch auftreten. Die Entstehungsdauer also ist differentialdiagnostisch kaum zu verwerten. Eine acute Arteriitis, die zu vorübergehender Erweiterung führt, wie sie Lyot und Petit annimmt, dürfte jedenfalls eine Seltenheit sein. Entzündliche Erscheinungen traten bei X im Augenblick der Ruptur des Aneurysmasackes auf; sonst sind sie nicht berichtet. Druckempfindlichkeit und Drüsenschwellung können in späteren Stadien auftreten (XI und XII). Temperatursteigerungen, unabhängig von etwaigen primären Entzündungen, sind nicht berichtet. Die Palpation ergiebt je nach dem Inhalt des Sacks verschiedene Consistenz. Das Querschnittbild des Aneurysmas in unserem Falle erklärt zur Genüge das Fehlen der Fluctuation; ähnlich lag wohl der Befund bei XI. Es wird jedoch, da sich, wie wir zum Theil aus den erwähnten Fällen sehen, sehr häufig

Gerinsel im Aneurysmasack bilden, meist eine mehr oder weniger derbe Consistenz zu finden sein. In unserem Falle kam noch die arteriosklerotische Wandveränderung dazu, die die Wand noch derber machte.

Der Befund im Rachen, die Vorwölbung der seitlichen Rachenwand, der Tonsille und des vorderen Gaumenbogens ist typisch, nur graduell verschieden. Schleimhautentzündung fehlt in der Regel. Dubreuil kennt keinen Fall, wo der vordere Gaumenbogen mitbetheiligt war; unsere Beobachtung ist ein Beispiel dafür.

Bei der leichten Zugänglichkeit der Stelle für bimanuelle Palpation ist Pulsation, wenn vorhanden, meist unschwer nachzuweisen und dann oft zugleich Compressibilität des Tumors festzustellen. Fühlt man sie nur von innen, so ist daran zu denken, dass die normale Carotis durch einen lateral gelegenen Tumor gegen die Oberfläche der Schleimhaut gedrängt werden kann; übrigens fühlt man sie auch beim Gesunden vom Rachen aus pulsiren. Fehlen der Pulsation (XI, XII) erklärt sich ebenfalls aus Thrombenbildung.

Die Probepunction ist eines der wichtigsten diagnostischen Hülfsmittel, kann aber aus demselben Grunde auch negativ ausfallen. Man muss dabei freilich allzu tiefes Einstechen vermeiden, um nicht eine gesunde Carotis zu punctiren und die Gefahren der Punction im Auge behalten. Bei III trat von der Punctionsstelle aus später spontane Eröffnung des Sackes ein, in dem oben erwähnten Falle von Lisbonne war sie tödtlich. Vermuthlich war in beiden Fällen die Wand schon sehr dünn und der Perforation nahe.

Das systolische Geräusch über der Parotisgegend bei Auscultation ist bei Aneurysma wohl eines der constantesten Symptome; ein Fehlen desselben ist jedenfalls nie berichtet, doch kommt es bei allen Aneurysmen dieser Gegend vor. Von einem Aneurysma der Vertebralis kann das der Carotis interna meist leicht unterschieden werden, wenn bei Druck auf die Carotis communis Pulsation und Geräusch aufhört. Partsch (24) erwähnt zwei Fälle von Aneurysma der Palatina posterior. In vivo ist hier die Differentialdiagnose wohl kaum zu stellen. Ob die A. pharyngea ascendens stark genug ist, ein Aneurysma zu bilden, das Störungen verursacht, ist immerhin zweifelhaft. Die Tonsillaris kommt auch nicht in Betracht, wogegen alle diese Arterien bei Blutungen nach aussen im Gefolge von Incisionen die Quelle sein können. Erwähnt mag noch werden, dass Merkel (14) die durch eine Illustration erläuterte Notiz mittheilt, dass die Maxillaris interna sich bisweilen zwischen M. styloglossus und stylohyoideus mit einer schlingenförmigen Biegung gegen die

Tonsille vorwölbt, dieselbe unter Umständen gegen den Rachen ausbuchtend. Ein Aneurysma dieser Stelle wäre wohl denkbar; eine Beobachtung liegt aber nicht vor.

Subjective, wohl mit dem Aneurysma als solchem zusammenhängende Empfindungen sind einmal (VI) berichtet, bestehend in Ohrenklingen, Pochen und Klopfen. Eine Fortleitung des Auscultationsgeräusches wäre nur denkbar, wenn das Aneurysma an die Schädelbasis anstossen würde. Bei intracraniellen Aneurysmen fehlt es fast nie.

Erscheinungen von Seiten der Gehirnnerven sind nicht mitgetheilt, obschon Vagus und Hypoglossus in unmittelbarer Nähe sind (vergl. Abb. 1). Der Lagophthalmus in Fall I ist keine Folge des Aneurysma. Da es sich hierbei um einen der obersten Aeste des Facialis handelt, so war zweifellos eine directe Verletzung bei dem Stich in die Schläfengegend die Ursache. Dass der Facialisstamm durch das Aneurysma gedrückt wird, ist deshalb unmöglich, weil seine Austrittsstelle lateral, das Aneurysma medial vom Processus styloideus liegt und der Nerv sofort gegen die Hautoberfläche hinstrebt.

Einseitige Geschmacksstörung, die freilich meist nur von intelligenteren Kranken bemerkt zu werden pflegt, ist nie mitgetheilt. In unserem Fall war sie bei der Nachuntersuchung — vorher war sie nicht geprüft — nicht vorhanden. Der Glossopharyngeus hat ja auch extracraniell nur einen kurzen Stamm, und wird, da er medial an dem Gefäss vorbeigeht, von dem Aneurysma nur medianwärts verschoben.

Der Accessorius weicht zu früh nach aussen ab, um betroffen werden zu können.

Auch Vagusstörungen sind nie berichtet. Der Nerv ist jedoch bei der Operation als steter Begleiter der Carotis interna und communis sehr gefährdet. Von Dubreuil ist er auch mit unterbunden worden, da er eine abnorme Verlaufsrichtung zeigte. Herz- und Lungenerscheinungen waren die Folgen. Die bei I berichtete Recurrenslähmung ist aus Recurrensverletzung nicht zu erklären. Wäre es der Druck auf den Vagus gewesen, was die Lähmung hervorrief, so hätten wohl Herz- und Lungensymptome nicht gefehlt. Wir müssen auch hier traumatische partielle Verletzung des Vagus vermuthen.

Auch der Hypoglossus war nie gelähmt, dagegen fiel er in unserem Fall der Operation zum Opfer.

Die Sprech- und Schlingbeschwerden, die mehrmals mitgetheilt sind, sind rein mechanisch aus der Bewegungsbehinderung des Rachens zu erklären als Symptome des Tumors; mit dem Aneurysma als solchem haben sie nichts zu thun.

Die Kopfschmerzen bei VI und XII und der Schwindelanfall bei

XII sind nicht merkwürdig, wenn wir bedenken, dass die Störung der Circulation bei Unterbindung der Arterie cerebrale Symptome der verschiedensten Art zur Folge haben kann.

Therapie.

Eine Methode zur Behandlung der Erkrankung ist nicht in derselben Weise anzugeben, wie bei manchen typischen Aneurysmen an anderen Stellen. Jeder Fall stellt dem Arzt eine besondere Aufgabe, deren Lösung jeweils individuell sein muss. Doch können wir einige allgemeine Schlüsse aus dem vorhandenen Material ziehen und theoretische Erwägungen daran anknüpfen. Eine Reihe Behandlungsmethoden des Aneurysma kommen hier bei der versteckten Lage der Arterie, der unmittelbaren Nähe lebenswichtiger Organe, sowie bei Würdigung des Umstandes, dass das Abflussgebiet der Arterie in erster Linie Gehirn und Auge sind, nicht in Betracht. So alle Methoden, die Schrumpfung durch Entzündung in der Umgebung oder Gerinnung des Blutes im Aneurysmasack durch Fremdkörper oder Flüssigkeiten bezwecken. Einmal (III) wurde Digitalcompression versucht, wie vorauszusetzen ohne Erfolg; das Ertragen einer länger dauernden Compression vom Munde aus dürfte für jeden Patienten eine Unmöglichkeit sein.

Hier kommen einzig und allein die blutigen Methoden in Frage, die auch fast stets mit Erfolg angewandt wurden. (I, III, V, VI, VII, IX, XI, XII). Dubrueil (XI) verlor jedoch seine Kranken durch eine Hemiplegie in Folge der Unterbindung.

In Fall VII war ein Recidiv aufgetreten; bei der Kürze der Notiz können wir nicht sagen, ob hier vielleicht nur Unterbindung ohne Durchschneidung gemacht worden war, die Ligatur sich später wieder löste und die Durchgängigkeit wieder hergestellt worden ist. Sonst war es stets derselbe Effect: Die Pulsation hörte sofort nach der Unterbindung auf, die subjectiven Beschwerden schwanden, Gehirnstörungen traten ausser in dem Fall Dubreuils (XI), in dem tödtliche Hemiplegie nach mehreren Tagen erfolgte, nie auf. Dagegen machte in dem Wulff'schen Falle der mit Gerinseln gefüllte Aneurysmasack später noch Störungen verschiedener Art (Abstossung von Gerinseln, Eiterung aus dem Gehörgang).

Die Methode war stets die Hunter'sche: Unterbindung am Ort der Wahl central vom Aneurysma. Am vollständigsten ist der Zweck erreicht durch Unterbindung der Carotis interna peripher von der Bifurcation. Da die Arterie zwischen dieser und der Schädelbasis keine Aeste besitzt, so ist damit jede Zufuhr von peripherer

Seite abgeschnitten. Richet (17) hält die Unterbindung der Interna für ebenso leicht, wie die der Communis, und empfiehlt sie noch aus einem anderen, sehr plausibeln Grund, weil er nämlich vermuthet, dass die Gehirnerscheinungen nachher geringer sind. Und wenn wir bedenken, dass die Zufuhr zum Gehirn in einer aneurysmatischen Arterie schon vorher erheblich gestört ist, so muss uns die Unterbindung derselben viel weniger eingreifend erscheinen, als wenn mit der Communis auch die A. meningea ausgeschaltet wird, ganz abgesehen davon, dass auch die Erhaltung der Carotis externa mit allen ihren Aesten werthvoll ist. Voraussetzung für diese Wahl ist aber einmal die Sicherheit in der Diagnose. Wir haben nicht in allen Fällen den anatomischen Nachweis, dass die Diagnose auf Aneurysma der Carotis interna richtig war, und bisweilen ist diagnostisch nur die Stärke der Blutung entscheidend gegenüber der Möglichkeit eines Aneurysmas an einem Aste der Externa. Sodann kann das Aneurysma so tief an der Carotis interna sitzen, dass die Ligatur nicht mehr möglich ist. Vorbildlich ist hierbei das Vorgehen von Wyeth. Bei Unterbindung unterhalb der Bifurcation ist die Externa noch in Communication mit der Interna und eine rückläufige Versorgung des Aneurysma mit Blut von dieser Seite möglich. Wyeth unterband deshalb die Carotis externa und die Thyreoidea, die meist dicht an der Bifurcation entspringt und deshalb isolirt gefasst werden muss. Die nicht selten in der Gegend der Bifurcation, bisweilen auch von der Interna entspringende Pharyngea ascendens ist zu klein, um einen Kreislauf durch das Aneurysma wieder zu schaffen, wird aber eventuell auch ligirt.

Eine so sorgfältige Wahl der Unterbindungsstelle ist aber meist unmöglich bei dringender Lebensgefahr, wo so rasch als möglich die Blutung gestillt werden muss und die Carotis communis unterbunden wird, sobald sie gefunden ist. Man könnte freilich dabei mit temporärer Ligatur die Blutung zum Stehen bringen und dann präparatorisch die Interna suchen, was übrigens unmöglich werden kann, wenn das ganze anatomische Bild durch die Blutung verwischt ist, der Allgemeinzustand des Kranken es verbietet oder eine weitere Vergrösserung der Wunde nicht wünschenswerth ist. Doch sollte es versucht werden. In all diesen Fällen müsste stets, um Recidive sicher zu verhüten, die doppelte Ligatur mit Durchtrennung der Arterie gemacht werden. Natürlich können hierbei alle die üblen Folgen einer Carotisunterbindung, Störungen des Sensoriums, Gesichts- und Herzstörungen, Hemiplegie u. s. w., deren Erörterung den Raum dieser Arbeit überschreitet, vorkommen, ebenso ist Verletzung der Vena und

des Vagus, wie bei Dubreuil, stets zu fürchten. Doch sind das alles Dinge, die bei der Nothwendigkeit dieser Therapie in Kauf genommen werden müssen. Crisp (4) bringt die Notiz von einem Fall (218 seiner Tabelle) von Porter, wo nach der Ligatur eine Eiterung des Sacks auftrat und 20 Tage nach der Operation Tod an Hämorrhagie erfolgte. Ein einziges Mal wurde nach einer Mittheilung von Crisp (4) von Astley Cooper die Operation nach Antyllus, centrale und periphere Unterbindung des Gefässes, ausgeführt (22 seiner Tabelle: „50jähriger Lastträger, der sich mit Tragen von Eisen auf den Schultern beschäftigte und einen hölzernen Ring um den Hals trug. Carotis communis unterbunden; 2 Ligaturen: Die Naht wurde ober- und unterhalb des Sackes durchgeführt. Der Patient kehrte zu seinem Geschäft zurück. Der Mann erfreute sich bis zu seinem an Apoplexie erfolgten Tode guter Gesundheit. Cooper sah ihn 13 Jahre nach der Operation.“ Hier handelte es sich augenscheinlich um ein tiefsitzendes, von aussen leicht zugängliches Aneurysma; die Exstirpation des Sackes scheint nicht ausgeführt worden zu sein. Bemerkenswerth ist der Fall aber schon deshalb, weil er in der vorantiseptischen Zeit trotz des eingreifenden Verfahrens zu völliger Dauerheilung führte. Für die Wahl dieses Verfahrens brauchen wir freilich verschiedene Voraussetzungen: vor allem muss der Kranke kräftig genug sein, um eine derartig eingreifende Operation ohne anderweitige schädliche Folgen zu überstehen; dies ist, wenn starke Blutung vorausging, nicht immer der Fall. Und dann ist für diese Operation ausreichende Assistenz nöthig, an eine Anwendung in der Praxis ausserhalb des Krankenhauses also nicht zu denken.

Andere Aufgaben aber bringt es mit sich, wenn der Aneurysmasack eröffnet ist. Wir haben einen mit Thromben, also nicht oder nur theilweise organisirtem Gewebe gefüllten Sack, offen communicirend mit dem Abflussgebiet im Gehirn, mit der Gefahr einer Blutung aus dem peripheren Ende rückläufig vom Circulus arteriosus Willisii her, geöffnet gegen die Mundhöhle, schwer zugänglich mit schwer zu entfernendem Inhalt.

Selbst ohne Incision kann durch eine Punctionsöffnung Infection des Inhalts eintreten, wie bei III. Und wenn auch bei XI und XII trotz Eröffnung des Sacks ohne periphere Unterbindung die Blutung stand, so ist damit doch keine Garantie gegeben, dass der rückläufige Strom, trotzdem er anfangs nicht ausgebildet war, nicht später Blutung aus dem peripheren Ende verursachen kann. Der eröffnete Sack muss also ausgeschaltet werden.

Es kommen hier dieselben Operationsverfahren in Betracht wie bei

Tumoren des Rachens, die vom Mund aus nicht entfernt werden können Die Anwendung der Roser'schen Hängelage wird dadurch nicht unmöglich gemacht, dass der Tumor selbst oder die operativen Manipulationen die Kehlkopfathmung zu sehr beeinträchtigen und man muss meist zur Tracheotomie mit Tamponcanüle als dem sicheren, für die Operation weniger störenden Verfahren greifen, das auch die Narkose wesentlich vereinfacht. Sodann kann eine Zugänglichkeit des fraglichen Gebietes nur mit Durchtrennung des Unterkiefers erreicht werden. Werden die beiden Hälften stark auseinandergezogen, so liegt der ganze Verlauf der Carotis communis und interna zur Präparation frei.

Es muss nunmehr auf anatomischem Wege die Gegend präparirt werden, wobei die benachbarten wesentlichen Gebilde (Vene und Vagus) zu schonen sind. Eine Durchtrennung des Hypoglossus kann vielleicht bei weniger ungünstigen Verhältnissen als den unserigen vermieden werden[1]), doch muss er unter Umständen der Uebersichtlichkeit des Bildes zum Opfer fallen. Sehr eingreifend werden ja die Folgen der Durchschneidung des Nerven wie in unserem Falle so auch sonst nicht sein. Vortheilhaft für die Heilung ist es, wenn die Schleimhautwunde ganz geschlossen werden kann.

Da es sich in diesen Fällen meist um rasche Erledigung einer plötzlich dem Arzt gestellten Aufgabe handelt, so kommen neben chirurgischen Gesichtspunkten auch allgemeinere: Stärke der vorausgegangenen Blutung, Allgemeinbefinden des Kranken, günstige äussere Verhältnisse (Operationszimmer, Instrumentarium) und genügende Assistenz in Frage. Wenn somit dieses Operationsverfahren auch nicht als Methode der Behandlung operativ eröffneter Aneurysmen der Rachengegend aufgestellt werden kann, so zeigt es doch einen Weg, der der indicatio causalis genügt und auch bei Tumoren anderer Herkunft schon angewandt wurde.

1) Prof. Helferich hat während meiner Assistentenzeit in mehreren Fällen den Zugang zum Pharynx, wenn es sich um Exstirpation maligner Tumoren handelte, durch breite Eröffnung von aussen her (mit Durchsägung des Unterkiefers) geschaffen, jedoch so, dass in dieser Wunde eine quer verlaufende Gewebsbrücke, bestehend aus Biventer, Stylohyoideus, N. hypoglossus mit umgebendem Gewebe, erhalten blieb. Die Vollendung der Operation, z. B. die Exstirpation eines vom Pharynx auf den Kehlkopfeingang übergegangenen Carcinoms, wurde dadurch nicht wesentlich erschwert; der Nutzen dieses Verfahrens für die Heilung liegt auf der Hand.

Literaturverzeichniss.

1) Billroth, Eigene Erfahrungen über Aneurysmen an den Extremitäten und am Halse. Wiener klin. Wochenschr. 1893. S. 897.
2) British Medical Journal. 1880. I. S. 491.
3) Chassaignac, cit. nach 17. S. 388.
4) Crisp, Von den Krankheiten und Verletzungen der Blutgefässe. Berlin 1849. (Aus dem Englischen übersetzt.)
5) Dubreuil, Gazette medicale de Paris. 1883. Nr. 32 u. 34.
6) Edmund, British medical Journal. 1892. I. S. 967.
7) del Fabbro, Revue de chirurgie. XXII. 1900. p. 428.
8) Jordan, Handbuch der practischen Chirurgie v. Bergmann, v. Bruns, v. Mikulicz. 1899. 1. Aufl. Bd. 2. S. 60.
9) König, Lehrbuch der spec. Chirurgie. 1. Aufl. Bd. 1. S. 345.
10) Lewenstern, Gaz. lezarska. 1901. Nr. 26. Cit. nach Centralbl. f. Chir. 1901. S. 1228.
11) Löbker, Eulenburg's Realencyklopädie. Bd. 3. S. 560ff.
12) Lyot, C. et Petit, R., Aneurysme de la carodite interne consecutif à la scarlatine. Gazette medicale de Paris. 1897. Nr. 14.
13) Manson, Med. Times and Gazette March. 31. 1866. Cit. nach Schmidt's Jahrbüchern. Bd. 133. S. 168.
14) Merkel, Handbuch der topogr. Anatomie. 1. Bd. 1885—1890.
15) Pircher, Wiener med. Wochenschr. 1862.
16) Prosser, British medical Journal. 1897. I. S. 530.
17) Richet, Dictionnaire de médecine et de chirurgie. Tome VI. p. 374ff.
18) Schäfer, Allg. Zeitschr. f. Psychiatrie. XXXIV. 4. S. 438. 1877.
19) Schrötter, Spec. Pathologie u. Therapie von Nothnagel. Bd. XV.
20) Wulff, Münchener med. Wochenschr. 1900. S. 687.
21) Wyeth, New-York medical Journal. 1883. Oct. 20. p. 428.
22) Fischer, Archiv f. klin. Chirurgie. Bd. 58. Heft 2.
23) Perez, Deutsche Zeitschr. f. Chirurgie. Bd. 59. S. 1. Bd. 63. S. 460.
24) Partsch, Handbuch der practischen Chirurgie v. Bergmann, v. Bruns, v. Mikulicz. 1. Aufl. Bd. 1. S. 1098.

XXXIII.

Ueber das Verhalten der Knochen bei Streifschüssen aus modernen Kriegswaffen.

Von

Dr. **Oertel,**

Oberarzt im Füsilier-Regiment General-Feldmarschall Graf Blumenthal (Magd.) Nr. 36, kommandirt zur Klinik.

(Mit 12 Abbildungen im Text und 29 Figuren auf Tafel VII—X.)

Vorliegende Arbeit, zu der ich die Anregung meinem hochverehrten Chef, Herrn Geheimrath Professor Dr. Helferich, verdanke, basirt zunächst auf den von ihm gesammelten Präparaten. In den Jahren 1893—98 hatte derselbe während seiner Thätigkeit in Greifswald jährlich Schiessversuche an Leichen anstellen können. Die Anordnung der Versuche war folgende: Ziemlich frische Leichen, mit Carbolspiritus injicirt, mit einer Lage grober Leinwand bedeckt, wurden auf Brettern festgebunden. In fast aufrechter Stellung wurden diese mehrmals sodann in verschiedenen bekannten Entfernungen, z. Th. auch nur einmal aufgestellt und beschossen. Nun wurde die Schusswirkung untersucht, die Knochen sodann herausgeschnitten und einzeln in Mullbeutel eingehüllt macerirt. Auf alle Entfernungen wurde stets mit voller Ladung geschossen, sodass Fehlerquellen, wie sie durch das Beschiessen mit „abgebrochener Ladung“ sich ergeben könnten, vermieden wurden.

Aus diesen Schussversuchen ist im Laufe der Jahre die oben erwähnte Sammlung entstanden, die auch an Streifschüssen und deren Wirkung auf den Knochen interessante Einzelheiten bietet.

Herr Geheimrath Helferich hat sich eingehend mit diesem Theil der Schussverletzungen beschäftigt und über die Ergebnisse in der Abtheilung für Militär-Sanitätswesen auf der 73. Versammlung der Deutschen Naturforscher und Aerzte in Hamburg 1901 einen Vortrag gehalten. Er beauftragte mich später, die Streifschüsse der Sammlung zu studieren und die Resultate dieses Studiums literarisch zu verwerthen.

Als Streifschüsse der Knochen kann man Schüsse bezeichnen, welche die Peripherie des Knochens in tangentialer Richtung treffen.

Dabei kann entweder nur die Corticalis verletzt werden, ohne dass eine Eröffnung der Markhöhle zu Stande kommt, oder die Markhöhle wird gleichzeitig in geringerer oder grösserer Ausdehnung eröffnet.

Verschiedenartig werden ferner die Ergebnisse sein, je nachdem es sich um Streifschüsse der Diaphysen, der spongiösen oder der platten Knochen handelt.

Die Beschreibung der Präparate wird deshalb in verschiedenen Gruppen erfolgen:

1. Diaphysen-Streifschüsse ohne Eröffnung der Markhöhle.
2. Diaphysen-Streifschüsse mit Eröffnung der Markhöhle.
3. Streifschüsse der spongiösen Knochen und Streifschüsse der platten Knochen.

In diesen Gruppen sind die Präparate nach den Entfernungen gesondert, in denen sie beschossen wurden.

Da aber die Zahl der Streifschüsse unserer Sammlung immerhin eine kleine und nur das Infanteriegeschoss Kaliber 7.9 mm zur Verwendung gekommen war, erschien es angezeigt, noch mehr Material heranzuziehen.

Es war mir nun vergönnt, von der umfangreichen Sammlung von Schusspräparaten, welche die Medicinalabtheilung des Preussischen Kriegsministeriums geschaffen hat, den neueren Theil durchzusehen und die dabei befindlichen Streifschüsse, welche durch die verschiedensten Geschossarten entstanden sind, für die vorliegende Arbeit verwenden zu dürfen. [1])

Bei jedem einzelnen Präparat wurde ferner die Art des Geschosses angegeben. Zunächst lasse ich das Material der beiden Sammlungen in der oben bezeichneten Anordnung folgen:

Diaphysen-Streifschüsse ohne Eröffnung der Markhöhle.

1, Rechtsseitige Clavicula. Vollleiche. Entfernung: 50 m, Geschoss: 7,9 mm. Modell 88. Ch. K.

An der Grenze des lateralen und mittleren Drittels sieht man an der vorderen Kante der Diaphyse einen kleinen, unregelmässig gestalteten Defect der Corticalis. Von diesem aus geht um den ganzen Körper der Clavicula herum eine gezackte Bruchlinie, welche die Continuität des Knochens

1) Ein Theil der Streifschüsse ist in dem hervorragenden Werk „Die Schussverletzungen" von Generalarzt Dr. Schjerning, Stabsarzt Dr. Thiele und Stabsarzt Dr. Voss „Archiv und Atlas der normalen und pathologischen Anatomie in typischen Röntgenbildern bereits abgebildet. — Die der Sammlung der Klinik angehörenden Präparate sind „Ch. K.", die der Medic. Abtheilung mit „M. A." bezeichnen.

aufhebt. Von der medialen oberen Ecke des Defects zieht sich eine 1,5 cm lange Fissur in sternaler Richtung hin, eine zweite, ca. 5 cm lange Fissur durchsetzt das acromiale Ende und geht auf der oberen Fläche bis ungefähr zur Mitte der Diaphyse (Fig. 1).

2. Rechtsseitiger Radius. Vom Rumpf getrennter, knochen- und muskelschwacher, weiblicher Arm. Entfernung: 300 m. Geschoss: Englisches 8 mm Hohlspitzengeschoss. M. A.

An der Crista interossea des Radius sieht man eine ganz feine Ausfraisung, von welcher bogenförmig um die Diaphyse verlaufende Fissuren, (dieselben sind bogenförmig auf der Streck-, quer auf der Beugeseite) die Continuität aufheben. Vorher hat das Geschoss die Mitte der Crista interossea der Ulna getroffen und daselbst einen ca. 1 cm tiefen Randdefect mit Eröffnung der Markhöhle veranlasst. Genaueres unter den Diaphysenstreifschüssen mit Eröffnung der Markhöhle (Fig. 2).

3. Rechtsseitige Fibula. Vollleiche. Entfernung: 400 m. Geschoss: 7,9 mm Modell 88. Ch. K.

Das Geschoss hat zuerst die Diaphyse der Tibia 6 cm oberhalb der Spitze des Malleolus internus durchschlagen und dann die Fibula an der hinteren Kante 8,5 cm oberhalb der Spitze des Malleolus externus gestreift. Daselbst befindet sich eine kaum sichtbare Abplattung der Corticalis. Von dieser aus geht eine zackige Bruchlinie quer durch die mediale und die vordere laterale Fibulafläche, gabelt sich sodann an der lateralen Kante in 2 Bruchlinien, welche proximal und distal verlaufend, sich an der hinteren Kante wieder vereinigen und so einen Keil mit der Basis lateralwärts von 3,5 cm Basislänge zwischen sich fassen. Die Continuität der Fibula ist durch diese Bruchlinien aufgehoben (Fig. 3).

4. Rechtsseitiger Femur. Vollleiche. Entfernung: 400 m. Geschoss: 7,9 mm, Modell 88. Ch. K.

Dicht unterhalb des Trochanter minor ist zwischen Labium mediale und laterale der Linea aspera eine seichte Rinne sichtbar, die Corticalis ist in die Spongiosa hineingedrückt. Von der Rinne gehen lateral mehrere kleine Fissuren aus, welche bis zu einem kleinen Defect im Labium laterale ziehen. Der Trochanter minor weist 3 proximal verlaufende Fissuren auf, welche mit dem Defect in keiner Verbindung stehen und sich auf den Schenkelhals fortsetzen (Fig. 4).

5. Rechtsseitiger Radius. Vom Rumpf getrennter, muskelschwacher, magerer Arm. Entfernung: 600 m. Geschoss: 8 mm Bleispitzengeschoss. M. A.

An der Crista radii zeigt sich 6 cm oberhalb der Incisura semilunaris eine 1 cm lange, oberflächliche, nur die Corticalis betreffende Ausfraisung. Von dieser zieht sich eine quere Bruchlinie über die vordere Fläche, die sich an der medialen Kante gabelförmig theilt. Der obere Ast geht auf der Hinterfläche wieder zum Defect zurück und hebt dadurch die Continuität auf, der distale endet dicht oberhalb des Processus styloideus. Vom Defect geht auf der Hinterfläche neben der ulnaren Kante eine Fissur distal bis 1 cm oberhalb der Incisura semilunaris.

6. Linksseitige Ulna. Vom Rumpf getrennter Arm. Entfernung: 600 m Geschoss: 6 mm Stahlmantelgeschoss. M. A.

An der hinteren Kante der Ulna ist 8,5 cm unterhalb der Spitze des Olecranon eine flache Ausfraisung der Corticalis sichtbar, von der eine

wellenförmig verlaufende Bruchlinie um die Diaphyse herumgeht und die Continuität aufhebt.

7. Rechtsseitige Tibia und Fibula. Vom Rumpf getrennter, kräftiger weiblicher Unterschenkel. Entfernung: 1600 m. Geschoss: 6 mm. Stahlmantelgeschoss. M. A.

Die Fibula ist an ihrer vorderen Kante 10 cm oberhalb des Malleolus gestreift, ohne dass ein Defect in der Corticalis entstanden ist; diese ist an der Treffstelle nur leicht abgeplattet. Trotzdem ist ein Querbruch der Fibula zu Stande gekommen, sodass die Continuität aufgehoben ist. Dicht vor der lateralen Kante der Tibia ist das Geschoss sodann in diese eingedrungen und stecken geblieben. Es ragt in schräger Stellung mit dem hinteren Drittel noch hervor. Von der Treffstelle zieht nach oben eine 3 cm lange und nach unten eine 2,5 cm lange Fissur. Dieselbe Tibia zeigt, wie an entsprechender Stelle berichtet werden wird, einen Streifschuss im oberen Drittel mit Eröffnung der Markhöhle.

8. Linkes Femur. Vollleiche, auf dem Bauch liegend. Entfernung: 2000 m. Geschoss: Feldhaubitzgranate, mit abgebrochener Ladung. M. A.

An der lateralen Kante der Diaphyse, 15 cm oberhalb der Gelenkfläche des Condylus lateralis, ist ein unregelmässig gestaltetes, 1,8 cm langes und 0,9 cm breites Stück aus der Corticalis herausgeschlagen, ohne die Markhöhle zu eröffnen. Von den distalen Ecken des Defects gehen 2 Bruchlinien nach entgegengesetzter Richtung um die Diaphyse herum und heben durch ihre Vereinigung auf der medialen Kante, 7 cm oberhalb der Gelenkfläche des Condylus medialis, die Knochencontinuität auf. Eine Fissur geht 5 cm unterhalb des Defects schräg über die hintere Fläche, das Planum popliteum, bis dicht oberhalb des Condylus medialis sich an ihrem proximalen Ende in mehrere kleine Fissuren theilend (Fig. 5).

9. Linksseitiger Humerus. Vollleiche, auf dem Bauch liegend. Entfernung: 200 m. Geschoss: Feldhaubitzgranate, mit abgebrochener Ladung. Granatsplitter von 0,4 gr. M. A.

Auf der lateralen Fläche des Humerus, 7 cm unterhalb des Tuberculum majus, ist an der Tuberositas humeri, 0,4 cm vom Rande derselben entfernt, eine ganz unregelmässige Ausfraisung der Corticalis sichtbar. Lateral von derselben beginnt 2 cm oberhalb eine Fissur, die sich schräg nach unten über die vordere Kante bis auf die mediale Kante fortsetzt, dort umbiegt und nahezu lothrecht auf der Hinterfläche des Humerus bis zum Collum chirurgicum aufsteigt und so einen 9 cm langen Splitter umschliesst, der mit der Diaphyse an der Basis fest vereinigt ist (Fig. 6).

Bevor wir zur näheren Würdigung des Verhaltens der Diaphysen übergehen, ist es vom Wichtigkeit, erst einige allgemeine Punkte zu erörtern.

Für die Schusswirkung kommt, wie bei Vollschüssen, so auch bei Streifschüssen das Gesetz vom Stoss und Gegenstoss zur Geltung; der Stoss wird gegeben durch die Durchschlagskraft des Geschosses, der Gegenstoss durch die Festigkeit des getroffenen Knochens. Die Durchschlagskraft des Geschosses ist auf dieselbe Entfernung dieselbe, also eine constante Grösse, die Festigkeit des Knochens variirt.

Rauber und dann Messerer haben durch umfassende Versuche die Festigkeitsgrade der verschiedenen Knochen nachgewiesen und eine Festigkeitsscala aufgestellt, die grosses Interesse bietet. Danach besitzt die Diaphyse der Tibia den höchsten Festigkeitsgrad, dann folgen Femur und Humerus. Entsprechend niedrigere Festigkeit haben die spongiösen und die platten Knochen.

Demgemäss wird auch die Wirkung der Streifschüsse in denselben Entfernungen auf Diaphysen langer Röhrenknochen anders ausfallen müssen, als auf spongiöse oder platte Knochen.

Aber auch bei den Diaphysen bestehen noch z. Th. recht erhebliche Unterschiede in der Festigkeit. Alle diejenigen Theile, welche als Stützleisten fungiren, oder wo sich Sehnen und Muskeln inseriren, zeichnen sich durch eine Verdickung der festen Corticalis aus, die auf einen Streifschuss natürlich anders reagieren wird, als die Corticalis in schwächerer Schicht.

Von Wichtigkeit ist ferner, ob es sich um Leichen kräftiger, junger Leute oder alter Individuen oder um solche handelt, welche durch langwierige Erkrankungen oder Knochenkrankheiten beeinflusst worden sind, oder sich in hohem Fäulnisstadium befinden. Sodann wird sich der beschossene Knochen anders verhalten, wenn es sich um eine Vollleiche oder um einzelne, vom Rumpf getrennte Glieder handelt.

Wie verhalten sich nun die Diaphysen unserer Präparate?

Die Treffstellen bieten ein verschiedenes Bild. Die Corticalis ist bei einzelnen Diaphysen kaum verändert, Abplattung an der Treffstelle ist die einzige Folge. Bei einigen wieder bewirkt das Geschoss eine oberflächliche Ausfraisung, andere zeigen einen mehrere Millimeter tiefen Defect, die Corticalis ist herausgeschlagen.

Bei allen Präparaten ist eine weitere Folge der Schusswirkung das Entstehen von feinen Fissuren bis zu Bruchlinien, welche die Corticalis vollkommen durchsetzen und die Continuität der Diaphyse aufheben. Die Anordnung der Bruchlinien ist wechselnd, theils verlaufen sie quer um den Schaft, theils in schräger Richtung, theils in der Längsachse des Knochens. Vielfach vereinigen sich diese Fissuren und führen so Splitterbildung herbei.

In neuester Zeit hat Köhler in seinem Werk: „Die modernen Kriegswaffen“ vier Sprungsysteme der Knochen festgestellt.

Das erste System sind nach ihm die Radial- und Circulärsprünge, deren Mechanismus folgender ist: Das Ziel, eine aufrecht stehende Diaphyse, ist als aus einer Reihe hintereinander befindlicher, kreisförmiger Scheiben von gleicher Grösse und Form zu denken. Wenn nun das keilförmige Geschoss genau senkrecht in die Mitte der Scheibe

eindringt, so wird sofort eine seitliche Verschiebung auf die Wandungen des Schusscanals in Folge des starken Seitendrucks eintreten, die Moleküle des Knochens werden, sobald die Cohäsions- und Elasticitätsgrenze überwunden ist, auseinandergezerrt werden. Es treten radial zur Geschossachse stehende Risse auf.

Gleichzeitig zeigt sich aber auch, wenn die Gewalt des Geschosses und der Widerstand gross ist, eine Zusammenhangstrennung in circulärer Richtung, welche analog einer circulären Wasserwelle beim Hineinwerfen eines Steines ins Wasser, die Einschussöffnung circulär umkreisen.

Das zweite System bezeichnet Köhler als das der Biegungssprünge.

Hier ist das Ziel als aus einer unendlichen Reihe aufeinander liegender Scheiben zu denken. Wenn nun das Geschoss die vordere Peripherie dieser festvereinigten Knochenscheiben trifft, wird es dieselben in die Flugrichtung fortzureissen suchen. In Folge der Elasticität der Knochen wird sich zunächst der Knochen gegenüber dem Treffpunkte zu grösserer Convexität wölben; ist die Grenze der Elasticität überschritten, so wird ein Spalt an der am stärksten gebogenen Stelle die Folge sein, welcher mit dem Treffpunkt zunächst gar nicht in Berührung steht und den Knochen mehr oder weniger umkreist. Auch der Biegungsbruch der Knochen entsteht auf diese Weise.

Das dritte System sind die Dehnungssprünge.

Hier erkennt Köhler die Theorie von Bornhaupt an, wonach die Diaphyse sich dem Geschoss gegenüber wie ein Ring verhält, dessen vordere Peripherie gegen die hintere gedrückt wird. Der Ring springt schliesslich bei zu grosser Gewalt, die an verschiedenen Stellen auftretenden Sprünge werden immer mehr oder weniger parallel zur Längsachse des Knochens verlaufen.

Das vierte System endlich, das der Drehungssprünge, entsteht durch Torsion, welche durch das excentrisch auftreffende Geschoss auf den Knochen ausgeübt wird. Bei mehr belasteten Knochen, wie der Tibia, wird eine spiralige Fissur ausgeprägter sein, als bei wenig belasteten, z. B. dem Radius, da diese der Drehung leichter nachgeben; hier wird die Spirallinie, wenn überhaupt, nur angedeutet sein.

Am deutlichsten sind, wie Köhler sagt, bei der Geschosswirkung immer die Fissuren des ersten Systems ausgeprägt. Es ist eben das zuerst entstehende, und die anderen drei Mechanismen der Entstehung der Fissuren äussern sich in vielen Fällen nur dadurch, dass sie die bereits vorhandenen Sprünge in ihrer Breite, Länge und Richtung modificiren.

Wenn wir die vorerwähnten Schusspräparate auf diese Sprung-

systeme hin mustern, so finden wir hauptsächlich Biegungs- und Dehnungssprünge vertreten, daneben auch Fälle von Drehungssprüngen. Am wenigsten ausgeprägt sind die Fissuren des ersten Systems; da aber die Diaphysen stets tangential getroffen sind, ist dies nicht auffallend. Typische Fissurenbildung, wie sie bei Streifschüssen mit Eröffnung der Markhöhle vorkommt, ist nicht wahrzunehmen.

Unter unseren Präparaten begegnen wir auch (Nr. 7) einer Fissurenbildung, welche unterhalb entfernt von der Treffstelle beginnt und mit derselben in keinerlei Zusammenhang steht. Diese Fissuren werden als „Commotionsfissuren" bezeichnet, hervorgegangen aus der Erschütterung des Knochens durch das anprallende Geschoss. Die dadurch hervorgerufenen Schwingungen des Knochens führen an Stellen leichter Spaltbarkeit zu Fissuren.

Die Länge der vorhandenen Fissuren ist z. Th., trotz der geringen Trefffläche, recht beträchtlich. Dies hängt von der Dichtigkeit der getroffenen Substanz bezw. von der Homogenität derselben ab; je homogener der Knochen ist, desto länger sind die Fissuren.

Auffällig ist bei unseren Präparaten, dass anscheinend die Entfernung, in welcher der Schuss abgegeben wurde, ohne besonderen Einfluss auf die Wirkung ist bezüglich der Continuitätstrennung. Durch einen Schuss auf 1600 m wird ebenso eine Fractur der Fibula erzeugt, wie bei 50 m eine solche der Clavicula eintritt. Hier spielt der Festigkeitsgrad der Knochen eine besondere Rolle.

Auch die Wirkung der Granatsplitter zeigt keine Abweichung von derjenigen der Mantelgeschosse, welche hinwiederum trotz der Verschiedenheit (Stahlmantel-Bleispitzengeschosse) gleiche Resultate zeigen.

Diaphysen-Streifschüsse mit Eröffnung der Markhöhle.

1. Rechtsseitige Tibia. Vollleiche. Entfernung: 100 m, Geschoss: 7,9 mm, Modell 88. Ch. K. Das Geschoss hat vermuthlich von der medialen Seite her im rechten Winkel die Crista tibiae, 9 cm unterhalb der Tuberositas getroffen und einen halbcanalförmigen Defect in der Corticalis mit Eröffnung der Markhöhle erzeugt. Halbrunder Einschuss, grösserer, annähernd viereckiger Ausschuss. Von der lateralen Tibiafläche fehlt ein ca. 1 qcm grosses Stück. Die Ränder des Defects sind besonders am Ausschuss gezackt, die oberen Knochenlamellen abgesplittert. Von dem Defect gehen 4 Fissuren aus: 2 proximal, 2 distal, welche durch Längs- und Querfissuren auf der medialen und hinteren Fläche verbunden sind und 3 grosse die ganze Corticalis durchsetzende Splitter umschliessen. Die Continuität des Knochens ist aufgehoben (Fig. 7).

2. Linksseitiger Humerus. Vom Rumpf getrennter Arm. Entfernung: 200 m. Geschoss: 6 mm Stahlmantelgeschoss. M. A. 4 cm oberhalb des

unteren Endes der Eminentia capitata zeigt die laterale Humeruskante einen grossen halbkreisförmigen Defect mit Eröffnung der Markhöhle und starker Absplitterung der Corticalis. Von diesem Defect gehen zahlreiche, längs und quer verlaufende Bruchlinien aus, bis 7,5 cm lang, welche mehrere, die Corticalis durchsetzende Splitter umgrenzen und die Diaphysencontinuität an mehreren Stellen aufheben. Eminentia capitata und Trochlea zeigen keine Fissuren.

3. Rechtsseitige Ulna. Vom Rumpfe getrennter, knochen- und muskelschwacher, weiblicher Arm. Entfernung: 300 m. Geschoss: 8 mm, Hohlspitzengeschoss englisch. M. A. Nahezu in der Mitte der Crista interossea der Ulna ein halbkreisförmiger, ca. 1 cm tiefer, scharfrandiger Defect, von dem auf der Hinterfläche proximal und distal je eine 3,7 cm bez. 2,1 cm lange Bruchlinie ausgehen. Die distale Bruchlinie durchsetzt die Corticalis. Auf der medialen Fläche der Ulna wird durch diese beiden Fissuren ein 5,5 cm langer, durch Periost festgehaltener Splitter umgrenzt.

Die distale Bruchlinie kehrt auf der Vorderfläche zum Defect bogenförmig zurück und hebt dadurch die Continuität auf.

4. Rechtsseitiges Femur. Vom Rumpf getrenntes, muskel- und knochenschwaches, weibliches Bein. Entfernung: 300 m. Geschoss: Englisches 8 mm-Hohlspitzengeschoss. M. A.

Auf der Vorderfläche der Femurdiaphyse ein ca. 3 cm langer, ca. 2 cm breiter, unregelmässig rinnenförmig gestalteter Knochendefect, 12 cm oberhalb der Condylen. Von diesem Defect gehen 7 Bruchlinien aus: 4 proximal, 3 distal, welche sich auf der Hinterfläche vielfach kreuzen und dadurch die Diaphyse auf ca. 10 cm Länge in mehrere, bis 3 : 10 cm lange Splitter zerlegen. Proximal gehen mehrere feine Fissuren. Die Markhöhle ist breit eröffnet, die Continuität aufgehoben (Fig. 8).

5. Linksseitiger Femur. Vom Rumpf getrenntes, männliches Bein. Entfernung: 300 m. Geschoss: Englisches 8 mm-Hohlspitzengeschoss. M. A. Ungefähr 4 cm oberhalb des unteren Endes des Condylus lateralis sieht man auf der lateralen Fläche einen 2,7 cm langen, 1,0—2,5 cm breiten unregelmässigen Defect, der die Markhöhle eröffnet. Von diesem ziehen nach oben 3 Bruchlinien bogenförmig um den ganzen Schaft herum. Nach unten gehen 2 feine Fissuren, die eine zum Condylus medialis, die andere zur Seitenfläche des Condylus lateralis. Es ist ein völliger Querbruch entstanden (Fig. 9).

6. Linksseitige Tibia. Vom Rumpf getrenntes, muskelkräftiges, knochenstarkes Bein. Entfernung: 300 m. Geschoss: Englisches 8 mm-Hohlspitzengeschoss. M. A. Die Tibia zeigt in der Mitte der medialen Kante einen halbkreisförmigen Defect, der auf die vordere mediale und die hintere Fläche sich fortsetzt. Die Corticalis ist abgesplittert, die Markhöhle eröffnet. Mehrere distal abgehende Bruchlinien umfassen einen nahezu viereckigen, ca. 1 cm im Quadrat grossen, scharfkantigen Corticalissplitter. Von der unteren lateralen Ecke des Defects geht eine Bruchlinie zunächst bogenförmig nach unten, biegt dann nach oben um und geht auf der vorderen lateralen Fläche bis 4 cm unterhalb der Tuberositas tibiae. Durch eine Querfissur ist sie auf der Hinterfläche mit dem Defect verbunden nnd hebt die Continuität auf, einen Flötenschnabelbruch erzeugend (Fig. 10 und 10a).

7. Rechsseitiges Femur. Vollleiche. Entfernung: 400 m. Geschoss:

7,9 mm. Modell 88. Ch. K. An der lateralen Kante sieht man 10 cm unterhalb des Trochanter major einen annähernd viereckigen Defect, welcher bis zur Linea aspera reicht, 1 cm lang, 1 cm breit. Die Markhöhle ist eröffnet. Die Ränder des Defects zeigen starke Aussplitterung. Vom Einschluss gehen proximal und distal je eine Bruchlinie nach dem medialen Rande der Vorderfläche und umfassen durch ihre Vereinigung einen 9 cm grossen Splitter. An der medialen Kante treffen diese Fissuren mit Bruchlinien des Ausschusses zusammen und erzeugen einen zweiten, durch schräge Bruchlinien in kleinere Theile zerlegten Splitter. Die Continuität ist aufgehoben (Fig. 11).

8. Linksseitiges Femur. Vollleiche. Entfernung: 400—600 m. Geschoss: 7,9 mm. Modell 88. Ch. K. Das Geschoss hat die mediale Wand des Femur 14 cm oberhalb des Condylus medialis gestreift und in die Corticalis ein annähernd viereckiges Loch geschlagen. In der Markhöhle liegt eine Corticalisplatte, welche dem Defect entspricht. Von dem Defect gehen 5 Fissuren nach verschiedenen Richtungen auf die laterale und mediale Fläche. Auf der medialen Wand zeigt sich eine 13 cm lange Bruchlinie, welche von der Mitte des Femur bis in das Planum popliteum reicht und die distalen Fissuren des Defectes z. Th. kreuzt. Auch auf der Vorderfläche des Femur sind 2 Fissuren sichtbar, welche mit dem Defect nicht in Zusammenhang stehen. Die Continuität ist nicht aufgehoben (Fig. 12).

Rechtsseitiges Femur. Vollleiche. Entfernung 600 m. Geschoss: 7,9 mm. Modell 88. Ch. K. An der medialen Kante der vorderen Fläche ist 5 cm unterhalb des Trochanter minor ein fast viereckiger Defect sichtbar. Von diesem gehen proximal und distal je 2 Bruchlinien ab, welche sich um den Schaft bogenförmig herumziehen und durch ihre Vereinigung die Continuität aufheben. Durch andere vom Defect ausgehende Fissuren wird auf der lateralen Wand ein 14 cm hoher Splitter gebildet, welcher durch quere Fissuren in 3 Theile getheilt ist.

10. Neunte rechte Rippe. Männliche Vollleiche. Entfernung: 600 m. Geschoss: 6 mm. Stahlmantelgeschoss. M. A. Der obere Rippenrand zeigt einen ca. 0,8 cm langen, ca. 0,6 cm breiten Defect, in dessen Umgebung einige Knochenplättchen der Corticalis eingedrückt sind. Vom Defect gehen ganz feine, der Längsachse entsprechende Fissuren aus (Fig. 13).

11. Linksseitige Fibula. Vom Rumpf getrenntes, kräftiges männliches Bein. Entfernung: 600 m. Geschoss: 6 mm. Stahlmantelgeschoss. M. A. An der Innenfläche der Fibula sieht man an der unteren Grenze des Capitulum in der Diaphyse einen rinnenförmigen Defect von 0,9 cm Länge und 0,5 cm Breite, der sich an der Hinterfläche, dem Rande des Capitulum folgend, nach oben oberflächlich fortsetzt. An der Hinterseite ist die Markhöhle eröffnet. Vom Defect gehen feine Fissuren um die ganze Diaphyse herum, besonders befinden sich mehrere auf der vorderen lateralen Fläche der Fibula, ohne dass die Continuität des Knochens aufgehoben ist (Fig. 14).

12. Linksseitiger Humerus. Vom Rumpf getrennter, männlicher Arm. Entfernung: 600 m. Geschoss: 6 mm Stahlmantelgeschoss. M. A. In der Mitte der vorderen Humeruskante ist ein rinnenförmiger Defect von 0,8 cm Breite und 0,7 cm Tiefe vorhanden. Von diesem geht ein zackiger Schrägbruch nach oben und hinten, ferner je eine Fissur proximal und distal nahezu lothrecht, an der vorderen Kante entlang. In der lateralen hinteren

Kante zweigt sich vom Schrägbruch eine weitere 4,5 cm lange Fissur lothrecht ab. Am Beginn desselben ist durch Aussprengung eines Corticalisstückes auch hier die Markhöhle eröffnet, sodass man das Bild eines penetrirenden Schrägschusses erhält. Die Continuität ist aufgehoben (Fig. 15).

13. Linksseitige Ulna. Vom Rumpf getrennter, magerer männlicher Arm. Entfernung: 600 m. Geschoss: 6 mm Stahlmantelgeschoss. M. A. An der hinteren medialen Fläche der Ulna ein unregelmässig gestalteter Defect von 1.5 cm Länge und 1 cm Breite. Von ihm gehen 6 Bruchlinien ab. Auf der hinteren und seitlichen Fläche ist ein 2,5 cm langer und 1,2 cm breiter Splitter entstanden. Die Continuität ist aufgehoben (Fig. 15).

14. Linksseitiger Humerus. Vom Rumpf getrennter, fettreicher weiblicher Arm. Entfernung: 1000 m. Geschoss: 6 mm Stahlmantelgeschoss. M. A. Auf der lateralen Fläche des Humerus ein rinnenförmiger, 1,6 cm langer und 0,7 cm breiter Defect. Von diesem gehen nach oben und unten je 3, die ganze Dicke der Corticalis durchsetzende Sprünge aus, die sich z. Th. vereinigen, sodass von den beiden lateral gelegenen unteren Sprunglinien ein viereckiger, 4,5 cm langer und 1 cm breiter Splitter umschlossen wird. Ein zweiter, 12 mm langer Splitter ist auf der medialen Humerusfläche herausgeschlagen. Die Continuität des Knochens ist aufgehoben (Fig. 17).

Fig 13.
R. 9. Rippe.
6 mm Stahlmantel. 600 m.

Fig. 14.
L. Fibula.
6 mm Stahlmantel.
600 m.

15. Rechtsseitiger Humerus. Vom Rumpf getrennter Arm. Entfernung: 1000 m. Geschoss: 6 mm Stahlmantelgeschoss. M. A. Auf der lateralen Seite der Hinterfläche 10 cm oberhalb des Condylus externus ein unregelmässiger Defect. Von ihm gehen proximal 2, distal 3 bogenförmige, fast concentrisch zu einander verlaufende Fissuren aus. Auf der medialen Seite des Humerus gegenüber dem Defect sieht man eine 12 cm lange Längsfissur, in welche die obere mediale Schrägfissur übergeht. Die Continuität des Knochens ist erhalten (Fig. 18).

16. Rechtsseitiger Humerus. Weibliche, etwa 70jährige Vollleiche. Entfernung: 1600 m. Geschoss: 6 mm Stahlmantelgeschoss. M. A. An der lateralen Kante des Humerus 4,5 cm unterhalb des Collum chirurgicum ein fast viereckiger, rinnenförmiger Defect von 1,4 cm Länge und 1,8 cm Tiefe. Nach oben verläuft eine Bruchlinie auf die vordere Fläche bis dicht an das Collum chirurgicum, geht dann bogenförmig nach abwärts parallel der medialen Kante. Zwei kleinere Fissuren ziehen distal, parallel der lateralen Kante. Die Continuität ist erhalten (Fig. 19).

17. Rechtsseitige Tibia. Vom Rumpf getrennter, kräftiger, weiblicher Unterschenkel. Entfernung: 1600 m. Geschoss: 6 mm Stahlmantelgeschoss. M. A. Die Tibia zeigt an ihrer lateralen Kante 14 cm unterhalb der Gelenkfläche einen halbkreisförmigen, 1 cm breiten Rinnendefect. Von diesem läuft ein schräger Sprung, am Anfang breit ausgesplittert, nach oben bis an den unteren Rand der Tuberositas tibiae auf der lateralen Fläche, geht dann umbiegend auf der medialen parallel der vorderen Kante nach abwärts bis unter den Defect und wird hier durch eine quere Bruchlinie gekreuzt. Auch vom unteren Rande des Defectes läuft eine Bruchlinie bis zu der queren Fissur, sodass dadurch ein 16 cm langer Splitter auf der lateralen Fläche umschlossen wird. Von der oberen Ecke des Defects geht eine Fissur bis unter den Condylus medialis.

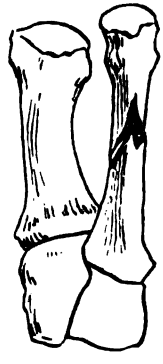

Fig. 20.
II. Metatarsus.
6 mm Stahlmantel.
1600 m.

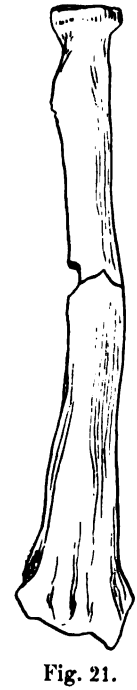

Fig. 21.
R. Radius.
6 mm
Stahlmantel.
1600 m.

18. Linker 2. Metatarsus. Vom Rumpf getrennter männlicher Unterschenkel. Entfernung: 1600 m. Geschoss: 6 mm Stahlmantelgeschoss. M. A. Ein Teil der proximalen Epiphyse des Metatarsus I ist als dünne Knochenplatte losgelöst. Die Diaphyse des Metatarsus II ist in der Mitte in mehrere grössere noch durch Periost fixirte Splitter zerbrochen (Fig. 20).

19. Rechtsseitiger Radius. Vom Rumpfe getrennter, knochen- und muskelschwacher Arm. Entfernung: 1600 m. Geschoss: 6 mm Stahlmantelgeschoss. M. A. Annähernd in der Mitte des Radius, in der Crista interossea ein halbkreisförmiger Defect von 0,9 Durchmesser. Von diesem geht quer durch den Schaft eine zackige Bruchlinie. Die Continuität ist aufgehoben (Fig. 21).

20. Rechtsseitiges Femur. Kräftige, männliche Vollleiche. Entfernung: 2000 m. Geschoss: 6 mm Stahlmantelgeschoss. M. A. Auf der Vorderfläche ist 12 cm unterhalb der Spitze des Trochanter major ein 1,4 cm langer und ca. 1 cm breiter, unregelmässig gestalteter Rinnendefect der Corticalis ausgeschlagen. Von ihm gehen nach oben und unten lothrecht je eine feine Fissur ab. Die untere Hälfte des Defects wird von 2 feinen Fissuren umgrenzt (Fig. 22).

21. Linksseitiger III. Metacarpus. Vom Rumpf getrennter, männlicher Arm. Entfernung: 2000 m. Geschoss: 6 mm Stahlmantelgeschoss. M. A. Der Metacarpus III zeigt auf der ulnaren Seite unterhalb des Capitulum die Corticalis in 2 cm Länge und 0,8 cm Breite abgesplittert. Eine die Corticalis durchsetzende Bruchlinie zieht sich bogenförmig von der volaren

Ecke des Defects bis über die Mitte des Metacarpus auf die dorsale Fläche und endet dicht unterhalb des Köpfchens. Die Continuität ist nicht aufgehoben (Fig. 23).

22. Linksseitiges Femur. Vom Rumpf getrenntes, knochenstarkes, männliches Bein. Entfernung: 2000 m. Geschoss: 6 mm Stahlmantelgeschoss. M. A. Auf der Vorderfläche ist 14 cm unterhalb der Spitze des Trochanter major ein etwas schräg von oben aussen nach unten innen verlaufende, oberflächliche Rinne ausgesprengt, 2 cm lang und ca. 0,8 cm breit, in deren Mitte die Markhöhle eröffnet ist. Proximal und distal geht entlang der vorderen Kante je eine Längsfissur in der Corticalis (Fig. 24).

23. Rechtsseitiger Humerus. Vollleiche, auf dem Bauch liegend. Entfernung: 2000 m. Geschoss: Feldhaubitz-Granate mit abgebrochener Ladung. M. A. Granatsplitter: 0,95 gr. An der lateralen Fläche, 11 cm unterhalb der Spitze des Tuberculum majus, sieht man in der Diaphyse einen länglichen, unregelmässigen Defect, 1,6 cm lang und 0,7 cm breit. Oberhalb des Defects beginnt eine Fissur, die sich schräg abwärts über die Tuberositas zieht, dann lothrecht parallel der vorderen Kante auf der medialen Fläche bis 6 cm unterhalb des Defects sich erstreckt, schliesslich nach der hinteren Fläche umbiegt und dort endet. Die Continuität ist erhalten.

24. Rechtes Femur. Vollleiche, stehend. Entfernung: 2000 m. Geschoss: Feldgranate mit abgebrochener Ladung. Granatsplitter: 4,19 gr. M. A. Das Femur zeigt an der medialen Fläche, 10 cm unterhalb des Trochanter minor, eine fast dreieckige Aussprengung der Corticalis, 1,6 cm : 0,9 cm gross. Die Ränder des Defects sind scharf ausgesplittert. Von der distalen Ecke des Defects läuft um den Schaft eine quere Bruchlinie zur Spitze des Dreiecks zurück, die Continuität aufhebend. Von der proximalen Ecke zieht eine feine Fissur quer und trifft den Querbruch in der lateralen Kante.

Bei der Auswahl der vorstehend aufgeführten Präparate war es oft schwierig, festzustellen, ob ein Streifschuss oder schon ein tangentialer Vollschuss vorlag, besonder dann, wenn der Corticalisdefect ein erheblicher war. Die namhaft gemachten Präparate sind zweifellose Streifschüsse.

Der an der Treffstelle erzeugte Defect variirt in der Grösse, hält sich aber in den Grenzen von 0,6—1,0 cm Breite und 0,8—2,0 cm Länge. Seine Gestalt ist theils unregelmässig viereckig, theils rinnenförmig, die Kanten sind in der Mehrzahl der Fälle scharf ausgesplittert.

Dadurch, dass die Markhöhle stets eröffnet ist, muss die Frage erwogen werden, ob durch die Mitbetheiligung des Markes das Verhalten der Knochen irgendwie beeinflusst wird.

Ohne Zweifel steht fest, dass die zerstörende Wirkung des Geschosses bei eröffneter Markhöhle erheblicher ist. Dieses Ergebniss wird in erster Linie darauf beruhen, dass die Corticalis eben in tieferem Durchmesser getroffen und die Angriffsfläche somit breiter ist, die

Keilwirkung des Geschosses somit in Folge grösseren Widerstandes bedeutendere Folgen zeitigen musste. Die vom Geschoss dem Knochen mitgetheilten Schwingungen, die Seitenwirkung des Geschosses, sind intensiver.

Bruns hat experimentell die Frage zu lösen versucht, welchen Antheil das Knochenmark bei der Schusswirkung nimmt, und zwar für Vollschüsse der Diaphysen. Er hat Röhrenknochen in der Weise entmarkt, dass nach Exarticulation des Gliedes die Markhöhle, z. B. des Femur oder der Tibia oder des Humerus, eröffnet und das Mark vollkommen entfernt wurde. Die Weichtheile der Gliedmassen blieben intact. Beim Beschuss zeigte sich die gleiche Sprengwirkung an den entmarkten Knochen, wie an den markhaltigen. Eine Höhlenpressung in der Markhöhle war dabei doch völlig ausgeschlossen.

Was nun für die Vollschüsse gilt, wo eine breite Eröffnung der Markhöhle in der Regel stattfindet, wenn nicht der Knochen sogar an der Treffstelle in kleine und kleinste Splitter zertrümmert ist, muss erst recht für die Streifschüsse Bedeutung haben, bei denen oft nur eine minimale Eröffnung der Markhöhle eintritt.

Andere Forscher, insbesondere Reger, aber auch Kocher, sind der Ansicht, dass das Knochenmark immerhin eine bedeutende Rolle bei der Schusswirkung spielt. Auf die zahlreich aufgestellten Theorien werden wir an anderer Stelle näher eingehen.

Was nun die Fissurenbildung anlangt, so sehen wir, dass der Knochen ganz beträchtliche Veränderungen zeigt. Lange Bruchlinien, welche die ganze Corticalis durchsetzen, deren Ränder vielfach scharfe Aussplitterungen zeigen, gehen vom Schussdefect aus, theils distal und proximal der Längsachse folgend (Köhler's Dehnungssprünge), theils Quer- und Schrägbrüche erzeugend (Biegungssprünge), theils radiär vom Defect ausstrahlend (Radialsprünge), theils in Schraubenlinien den Schaft umkreisend (Drehungssprünge).

Bei unseren Präparaten tritt nun eine beachtenswerthe Erscheinung auf, welche fast stets mehr oder weniger deutlich bei den Diaphysenvollschüssen zu beobachten ist: die typische Form der Fissurenbildung, die Schmetterlingsfissur.

Während bei dem Vollschuss die vier typischen Bruchlinien je zwei distal und proximal leicht divergirend vom Einschuss ausstrahlen, die auf der Ausschussseite von einer Längsfissur gekreuzt werden, wird beim Streifschuss, wo nur ein Schussdefect vorhanden ist, naturgemäss nur die Bildung der vier typischen Bruchlinien zu erwarten sein. So ist es in der That.

Die Ursache dieser typischen Fissurenbildung sieht man darin,

dass in Folge des architectonischen Aufbaues der Knochen dieser in gewissen Linien eine geringere Cohäsion der molekularen Theile aufweist und demzufolge in diesen Linien vor allem Spaltbildung auftreten muss (Spaltbarkeitslinien.) Durch Druckversuche lässt sich die Spaltbarkeitsrichtung leicht feststellen; so spaltet sich die Diaphyse leichter in der Längs- als in der Querachse. Die Diaphysen der Röhrenknochen haben nun einen verhältnissmässig gleichförmigen Bau, also auch gleiche Spaltbarkeitsrichtungen. Die Fissurenbildung wird daher in den meisten Fällen eine typische sein. (Köhler.)

Während wir bei der 1. Gruppe sahen, dass die Entfernung, in welcher der Schuss abgegeben war, nicht die erste Rolle spielte, verhält sich der Knochen bei der 2. Gruppe wesentlich anders. Bei kürzerer Entfernung ist die Sprengwirkung des Geschosses eine erheblich grössere.

Aber auch das Kaliber, d. h. der Durchschnitt der Geschosse ist von Bedeutung; Geschosse von 8 mm Kaliber zeigen stärkere Sprengwirkung als solche von 6 mm. Je grösser der Querschnitt, desto grösser die Sprengwirkung.

Bei den meisten Präparaten hat die Geschosswirkung im Gegensatz zu Gruppe 1 zur Aufhebung der Knochencontinuität geführt. Jedoch war die Fractur als solche nicht immer sofort zu erkennen, bei einzelnen fand sich, wie aus genaueren Aufzeichnungen hervorgeht, die Fractur erst bei der Maceration des Knochens. Noch häufiger stellte sich heraus, dass einzelne Splitter durch das Periost vollkommen in ihrer Lage erhalten waren und sich erst nach der Maceration ablösten.

Die Grössenverhältnisse der Splitter sind bei unseren Präparaten verschieden. Im Allgemeinen hängt die Grösse und Zahl der Splitter von der Geschwindigkeit des Geschosses und dem Kaliber desselben ab. Je grösser die Geschwindigkeit und je kleiner das Kaliber, desto kleiner sind die Splitter und desto grösser ist ihre Zahl. Dass dabei ferner die Knochenstructur eine gewisse Rolle spielt, d. h. ob es sich um die kräftige Tibia oder den schwächeren Humerus handelt, erscheint ausser Frage.

Die beiden durch Granatplitter erzeugten Streifschüsse bieten insofern nichts Bemerkenswerthes, als sich der Effect hauptsächlich nach der lebendigen Kraft und Grösse des Granatsplitters richtet. Der kleinere, 0,95 gr schwere Splitter hat nur Fissurenbildung veranlasst, während der grössere, 4,19 gr schwere Splitter die Continuität aufgehoben hat.

Eine Frage ist noch zu erwägen: Veranlassen die verschiedenen

Geschossarten (Stahlmantel-, Hohlspitzen-, Bleispitzen-, deutsches Infanteriegeschoss) in Folge der Verschiedenheit ihres Mantels bezw. ihrer Form verschieden geartete Wirkungen, wenn sie als Streifschüsse den Knochen treffen?

Es ist schwer, diese Frage an der Hand unserer Präparate zu entscheiden, da die Zahl der einzelnen Präparate jeder Geschossart dafür zu gering ist. Es hat den Anschein, dass das englische Hohlspitzengeschoss grössere Sprengwirkung besitzt, als z. B. ein Stahlmantelgeschoss bei gleicher Entfernung. Besonders ist der Schussdefect am Knochen erheblich grösser, aber auch die Zahl der Splitter, in welche die Diaphyse zerlegt wird, ist viel grösser, die ganze Zerstörung des Knochens intensiver.

Streifschüsse der Spongiosa.

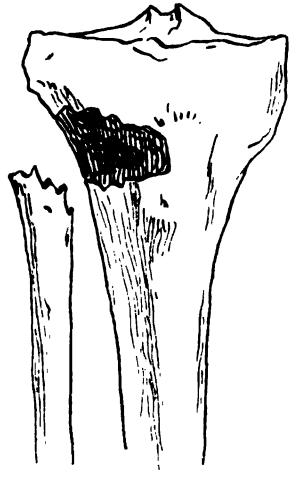

Fig. 26.
R. Tibia.
Engl. 8 mm Hohlspitzen.
300 m.

1. Rechtsseitiges Femur. Vollleiche. Entfernung: 50 m. Geschoss: 7,9 mm. Modell 88. Ch. K. Am Trochanter major ist ein Defect von polygonaler Form sichtbar, 2,5 cm lang und 1,5 cm breit. Die Corticalis ist in die Spongiosa hineingeschleudert worden, in der Tiefe des Defects sieht man die kleinen Splitter in das Maschenwerk der Spongiosa hineingepresst. Vom Defect verläuft schräg distal zur Linea aspera eine ca. 8 cm lange Bruchlinie mit rinnenförmiger Aussprengung am Anfangstheil, in sie mündet eine zweite, mehr medial vom Defect ausgehende haarfeine Fissur (Fig. 25).

2. Rechtsseitige Tibia. Vom Rumpf getrenntes männliches Bein. Entfernung: 300 m. Geschoss: Englisches 8 mm Hohlspitzengeschoss. M. A. Die Tuberositas tibiae zeigt, von der Mitte nach der lateralen Fläche reichend, eine 4 cm lange, 2 cm breite und bis 1 cm tiefe Rinne mit mässiger Randsplitterung. Von der lateralen Ecke des Defects zieht eine 5 cm lange, feine Fissur an der medialen Kante abwärts. Durch dasselbe Geschoss wurde das Fibulaköpfchen vollständig zerstört (Fig. 26).

3. Linkes Kniegelenk. Vom Rumpf getrenntes Bein. Entfernung: 400 m. Geschoss: 6 mm Stahlmantelgeschoss. Der Gelenkknorpel und die oberste Knochenschicht des Condylus medialis zeigen einen die Spongiosa breit freilegenden, 3 cm langen, bis zu 3,5 cm breiten und fast 1 cm tiefen, leicht schräg von lateral nach medial verlaufenden Defect. Auch auf der medialen Seite des Condylus ist die Corticalis stellenweise abgeblättert. Zwei kurze Fissuren laufen in der Corticalis proximal bezw. nach hinten bis dicht an den Condylus lateralis. Die Patella ist unverletzt.

4. Linkes Schultergelenk. Vom Rumpf getrennter männlicher Arm mit Schultergürtel. Entfernung: 600 m. Geschoss: Englisches 8 mm Hohlspitzengeschoss. M. A. Der Humerus zeigt auf der Rückseite vom Tuberculum majus bis zum Collum anatomicum einen 4 cm langen und bis 3,5 cm breiten, rinnenförmigen Defect. Die Corticalis ist grösstenteils abgesprengt, die Spongiosa tief eröffnet. Zwischen Tuberculum majus und Collum anatomicum liegt ein dreieckiger, aus Corticalis und Spongiosa bestehender Splitter in die Spongiosa eingedrückt. Distal gehen vom Defect zwei längere Fissuren am Schaft hinab, proximal von der medialen Defectecke ziehen zwei kleine Fissuren auf das Caput bezw. zum Tuberculum minus (Fig. 27).

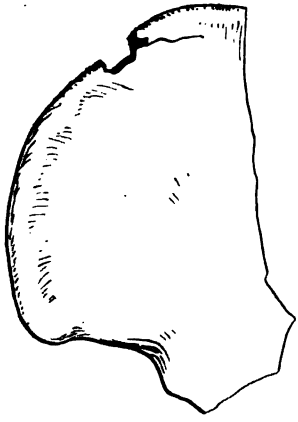

Fig. 28.
R. Os ilei.
6 mm Stahlmantel.
600 m.

Fig. 31.
L. Os ilei.
Shrapnel.
600 m.

5. Rechtes Os ilei. Vom Rumpf getrennter Oberschenkel mit Beckengürtel einer kräftigen, männlichen Leiche. Entfernung: 600 m. Geschoss: 6 mm Stahlmantelgeschoss. M. A. Am hinteren Theil der Crista ilei ist ein halbkreisförmiger, unregelmässiger Defect sichtbar, der auf der Aussenfläche sich erheblich erweitert. Eine kleine Fissur verläuft medial auf der Innenfläche des Os ilei (Fig. 28).

6. Linksseitige Scapula. Vollleiche. Entfernung: 600 m. Geschoss: 7 mm, Modell 88. Ch. K. Ungefähr in der Mitte des lateralen Randes der Scapula ist ein halbrunder Defect von ca. 1 cm Durchmesser sichtbar, dessen Ränder leicht gezackt sind. Distal ist aus dem Rande ein kleiner Splitter herausgeschlagen, ebenso fehlt am proximalen Rande ein flacher Splitter. Vom Defect ziehen proximal und distal auf die Schuppe je eine 2 cm lange Fissur; die proximale wird durch eine gewundene, die Corticalis durchsetzende Bruchlinie gekreuzt (Fig. 29).

7. Linksseitiger Radius. Vom Rumpf getrennter, männlicher, magerer Arm. Entfernung: 600 m. Geschoss: 8 mm Stahlmantelgeschoss. M. A. An der Incisura semilunaris zeigt die Crista interossea eine rinnenförmige Ausfurchung von 0,5 Breite und Tiefe und 1,5 cm Länge. Die Spongiosa ist breit freigelegt. Von dem Defect gehen proximal zwei, distal drei Fissuren in die Diaphyse bezw. Epiphyse. Die Continuität ist nicht aufgehoben (Fig. 30).

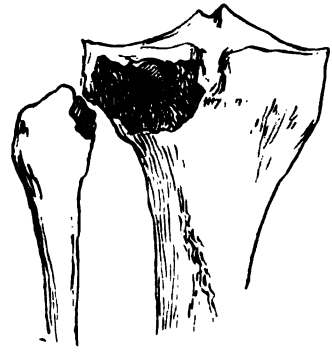

Fig. 32.
L. Fibula.
Shrapnel. 600 m.

Fig. 35.
L. Talus.
6 mm Bleispitzen.
1000 m.

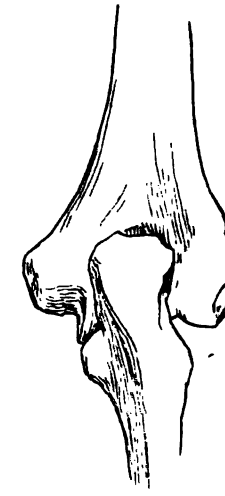

Fig. 34.
R. Ellbogengelenk.
6 mm Bleispitzen.
1000 m.

Linkes Os ilei. Vollleiche. Entfernung: 600 m. Geschoss: Shrapnel, Verletzung durch Metallknöpfchen vom Schnürhaken, 1,07 gr, welcher mitgerissen war. M. A. Im linken Darmbeinkamm ein halbrunder Defect von 3,6 cm Breite und 1,6 Tiefe. Die Corticalis ist besonders an der Innenfläche der Darmbeinschaufel losgesprengt, die Spongiosa freigelegt. Auf der Innenfläche geht zur Articulatio sacroiliaca eine 3 cm lange Fissur. Auf der Aussenfläche sieht man mehrere kleinere radiäre Fissuren (Fig. 31).

9. Linksseitige Fibula. Bein, hängend. Entfernung: 600 m. Geschoss: Shrapnelkugel. M. A. Das Capitum fibulae zeigt an der medialen Fläche eine leichte Ausfraisung mit Freilegung der Spongiosa. Von der Tibia ist

der Condylus lateralis z. Th. abgesprengt, die Kugel ist in der Spongiosa stecken geblieben (Fig. 32).

10. Rechtsseitiges Femur. Vom Rumpf getrenntes Bein. Entfernung: 1000 m. Geschoss: 5 mm Stahlmantelgeschoss. M. A. An der medialen Kante, dicht oberhalb des Condylus medialis sieht man eine tiefe, halbkreisförmige, bis in die Spongiosa reichende Rinne, 2,5 cm lang, 0,8 cm breit und 1,5 cm tief, die Ränder sind gezackt. Proximal geht eine 3 cm lange Fissur auf das Planum popliteum, distal ziehen zwei fast gleich lange Fissuren nach dem Condylus medialis (Fig. 33).

11. Rechtes Ellbogengelenk. Vom Rumpf getrennter Arm. Entfernung: 1000 m. Geschoss: 6 mm Bleispitzengeschoss. M. A. Das Geschoss hat vom Condylus lateralis ein dreieckiges Knochenstückchen abgesprengt, welches durch den Knorpelüberzug noch fest in seiner Lage gehalten war. An der lateralen Kante der Incisura semilunaris des Olecranons ist ein kleiner unregelmässiger Defect entstanden (Fig. 34).

12. Linksseitiger Talus. Vom Rumpf getrennter Unterschenkel. Entfernung: 1000 m. Geschoss: 6 mm Bleispitzengeschoss. M. A. Der Talus zeigt an der vorderen Seite des Collums eine 1,5 cm breite, 3 cm lange und 1 cm tiefe Rinne, von der auf die Gelenkfläche einige Fissuren verlaufen. Die Spongiosa ist tief eröffnet (Fig. 35).

13. Rechter Vorderarm. Vom Rumpf getrennter Arm. Entfernung: 1600 m. Geschoss: 6 mm Stahlmantelgeschoss. M. A. Auf der radialen Seite des Capitulum ulnae sieht man einen unregelmässig dreieckigen, bis tief in die Spongiosa reichenden Defect, der sich auch auf die Beugeseite des Capitulums mit mässiger Randsplitterung fortsetzt. Auf der Streckseite des Radius ist von dem Gelenkende ein 2,4 cm langes, im Durchschnitt 1 cm breites, unregelmässig dreieckiges Stück der Corticalis und Spongiosa abgesprengt.

14. Linksseitige Patella und Femur. Vom Rumpf getrenntes, männliches Bein. Entfernung: 1600 m. Geschoss: 6 mm Stahlmantelgeschoss. M. A. Am oberen Rande der Patella in der distalen Hälfte zeigt sich ein oberflächlicher, halbkreisförmiger Defect, nur die Corticalis betreffend, die z. Th. nach innen umgeblättert ist. An der lateralen Fläche des Femur, am Condylus lateralis, ist ein anfangs dem Caliber entsprechender, dann stark verbreiterter, rinnenförmiger Defect vorhanden, nur die Corticalis ausfraisend, welche schräg von vorn unten nach hinten oben verläuft. Keine Fissurenbildung (Fig. 36).

15. Linksseitige Ulna. Vom Rumpf getrennter, muskelkräftiger Arm. Entfernung: 2000 m. Geschoss: 6 mm Stahlmantelgeschoss. M. A. Ungefähr 3 cm unterhalb des oberen Olecranonrandes sieht man an der hinteren Kante der Ulna eine 1,5 cm lange, 0,7 cm breite und 0,8 cm tiefe Ausfurchung bis in die Spongiosa. Distal gehen mehrere feine Fissuren die Diaphyse entlang, während proximal eine Fissur bis dicht an den hinteren Rand des Olecranons zieht (Fig. 37).

16. Linkes Ellbogengelenk. Vom Rumpf getrennter, männlicher muskelschwacher Arm. Entfernung: 2000 m. Geschoss: 6 mm Stahlmantelgeschoss. M. A. An der medialen Seite des Radiusköpfchens hat das Geschoss einen Theil ($^1/_3$) der Gelenkfläche bis zum Collum abgesplittert. Eine feine Fissur zieht quer durch die Gelenkfläche des Capitulums. Der Defect zeigt mässige Randsplitterung. Die Spongiosa ist freigelegt.

17. Linkes Acromion. Vom Rumpf getrennter männlicher Arm mit Schultergürtel. Entfernung: 2000 m. Geschoss: 6 mm Stahlmantelgeschoss. M. A. Der untere Rand des Acromion zeigt eine oberflächliche, 1,5 cm lange Absplitterung der Corticalis mit Randsplitterung. Fissuren in der Umgebung sind nicht vorhanden.

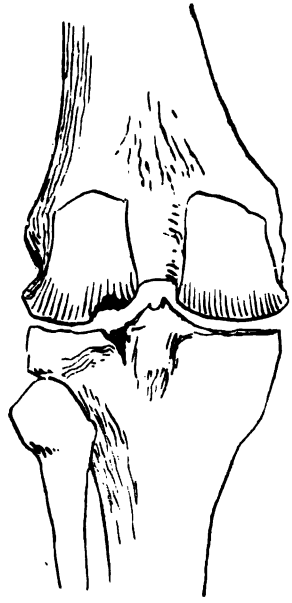

Fig. 39.
L. Kniegelenk.
6 mm Stahlmantel. 2000 m.

Fig. 40.
Metatarsus I sin.
Feldhaubitz-Granate. 2000 m.

18. Rechtsseitiger Humerus. Kräftige männliche Vollleiche. Entfernung: 2000 m. Geschoss: 6 mm Stahlmantelgeschoss. M. A. Am distalen Humerusende sieht man dicht oberhalb der Gelenkfläche einen 2 cm langen und 1 cm breiten oberflächlichen Corticalisdefect. Am unteren Rande desselben sitzen mehrere durch das Periost festgehaltene Knochensplitterchen. An der lateralen Seite des Defects ist die Corticalis in kleinen Plättchen in die Spongiosa gedrückt. In der Umgebung sind Fissuren nicht vorhanden.

19. Schädel. Vollleiche. Entfernung: 2000 m. Geschoss: 6 mm Stahlmantelgeschoss. M A. Das Os frontale zeigt nahe der Sutur mit dem rechten Os parietale einen 2,5 cm langen, 0,6 cm breiten, 0,5 cm tiefen rinnenförmigen Defect der Tabula externa, die Tabula interna radiäre Splitterung. Die Dura war an der Treffstelle nicht verletzt, die gesplitterte Tabula interna in die Tiefe gedrückt. Die Dura war daher nach innen vorgewölbt. Auf der medialen Seite des Defects ist ein flaches Stück vom Rande abgesprengt. In der Tabula externa sind Fissuren nicht wahrzunehmen (Fig. 38).

20. Linkes Kniegelenk. Vom Rumpf getrenntes, männliches Bein. Entfernung: 2000 m. Geschoss: 6 mm-Stahlmantelgeschoss. M. A. Das Geschoss ist in schräger Richtung von hinten aussen nach vorn durch das Kniegelenk zwischen Condylus lateralis femoris und dem lateralen Meniscus hindurchgegangen, wobei aus dem Condylus ein bohnengrosses Stück des Gelenkknorpels ausgeschlagen wurde. Ebenso ist der Knorpelüberzug der Tibia dicht vor der Eminentia intercondyloidea oberflächlich abgesprengt worden. Die Patella ist nicht verletzt. Die Spongiosa zeigt flache Ausfraisung (Fig. 39).

21. Linksseitiger Metatarsus I. Vollleiche. Entfernung: 2000 m. Geschoss: Feldhaubitzgranate, mit abgebrochener Ladung. Granatsplitter:

0,09 g. M. A. Auf der medialen Seite zeigt das Capitulum einen unregelmässigen, rinnenförmigen Defect von 1,3 cm Höhe und 1,1 cm Breite, welcher bis in die Spongiosa reicht. Quer über die Gelenkfläche des Capitulum ziehen mehrere feine Fissuren (Fig. 40).

22. Rechtsseitiges Os ilei. Vom Rumpf getrenntes Bein. Entfernung: 2000 m. Geschoss: Shrapnell. M. A. Auf der Aussenfläche der Darmbeinschaufel ist dicht unterhalb des Kammes eine ovale Einsprengung der sehr dünnen Corticalis durch Streifen des Geschosses entstanden. Oberhalb der Spina anterior superior hat dann das Geschoss eine 1,5 cm breite und 0,9 cm tiefe Ausfräsung des Kammes bis in die Spongiosa hinein veranlasst. Central von der Spina verläuft eine im rechten Winkel nach dem Kamm umbiegende Fissur. Auf der Innenfläche des Os ilei zieht sich vom Kamm nach der Incisura ischiadica major hin eine feine Fissur in der Corticalis.

Die Streifschüsse, welche spongiöse Knochentheile treffen, zeigen, wie aus den erwähnten Präparaten ersichtlich ist, recht erhebliche Unterschiede im Vergleich zu der Wirkung an Diaphysen.

Zunächst bietet die Treffstelle ein ganz abweichendes Bild. Bei den Spongiosaschüssen finden wir fast überall grössere Defecte der entblössten Spongiosa. Die dünne Corticalisschicht ist weiter abgeblättert, als es der Grösse des Geschosses entspricht. Mitunter zeigt die Spongiosa lange Rinnen, bis zu 3 cm lang.

Freilich muss berücksichtigt werden, dass der Spongiosadefect bei der Maceration der Knochen wegen der geringeren Widerstandsfähigkeit der Knochenbälkchen leicht mechanisch vergrössert wird; trotzdem ist der locale Effect des Geschosses bedeutender.

Auch hier kommt, da ja die mit Mark gefüllte Spongiosa immer freigelegt wird, in Frage, ob der hydraulische Druck dabei eine Rolle spielt, wie z. B. Küster, Reger, Kocher, Kikuzi u. A. annehmen, oder ob es nur Keilwirkung ist, wie z. B. Köhler angiebt, welche den Defect veranlasst.

Während die Diaphysenstreifschüsse eine bedeutende Fernwirkung, d. h. eine sich auf grössere Abschnitte des Knochens erstreckende Wirkung zeigten, ist bei den Spongiosaschüssen die Wirkung auf den ganzen Knochen sehr gering. Nur an den Stellen, wo der Schussdefect an der Grenze der Spongiosa und der Diaphyse sitzt, sehen wir Fissuren in grösserer Länge die Diaphyse entlang ziehen, in den rein spongiösen Theilen, den Epiphysen, ist die Fissurenbildung verhältnissmässig wenig ausgedehnt, selbst bei bedeutendem localen Effect. Die vorhandenen Fissuren sind kurz, gehen in der Regel nicht auf die Diaphyse über, sondern machen an der Grenze Halt. Continuitätstrennung der Epiphyse oder Lostrennung von der Diaphyse kommt nicht zur Beobachtung. Die Wirkung ist deshalb geringer, weil die

Stosswellen abwechselnd durch Medien verschiedener Dichtigkeit laufen müssen (Köhler).

Die Fissuren zeigen häufig radiäre Anordnung (Radialsprünge), oft sieht man ein ganzes Fissurennetz durch die dünne Corticalis ziehen.

Grössere Splitter, wie bei den Diaphysenschüssen, sind nicht vorhanden, dagegen sind wiederholt kleine Corticalissplitter in die Spongiosa eingesprengt.

Die bedeutendere Wirkung der Nahschüsse im Gegensatz zu derjenigen der Fernschüsse kommt bei unseren Spongiosaschüssen nicht so eclatant zum Ausdruck, da ihre Zahl zu gering und die Wirkung um so minimaler ist, je peripherer das Geschoss trifft. Eine exquisite Sprengwirkung, ein Platzen der Epiphyse, wie bei Vollschüssen, zeigt sich bei Streifschüssen nicht.

Die Verschiedenheit des Calibers veranlasst nur geringe Unterschiede, sowohl was Localeffect als Fissuren- und Splitterbildung anlangt.

Unter den Geschossarten scheint das englische Hohlspitzengeschoss die intensivste Wirkung in jeder Hinsicht auszuüben; aber auch bei diesen Präparaten lässt die bescheidene Zahl der einzelnen Beobachtungen kein Urtheil zu.

Bei den Artilleriegeschossen zeigt die Shrapnelkugel matte Wirkung, sie blieb in der Tibiaepiphyse stecken, nachdem sie vorher am Capitulum fibulae nur unbedeutenden Localeffect veranlasst hatte.

Interessant ist das Präparat des Darmbeins, wo ein mitgerissenes Metallknöpfchen eines Schnürhakens (die Leiche war feldmässig bekleidet) recht bedeutende Geschosswirkung veranlasst hat.

Unter die Spongiosaschüsse sind auch Streifschüsse an platten Knochen gerechnet worden, lediglich um sie in Gegensatz zu den Diaphysenschüssen der Röhrenknochen zu bringen. Die Streifschüsse an der Scapula und den Beckenknochen verhalten sich aber ebenso wie Spongiosaschüsse, sowohl hinsichtlich des Localeffects wie der Fissurenbildung.

Beim Schädel zeigt die Tabula externa einen exquisiten Rinnendefect, während die Tabula interna radiäre Splitterung aufweist und, durch das Andrängen der Tabula externa nach innen gedrückt, die Dura gegen das Gehirn vorstülpt. Der Schädelstreifschuss zeigt das typische Verhalten, wie es von v. Bergmann u. A. mitgetheilt wird.

Eine grössere Zahl von Schussverletzungen der Wirbel, dieser rein spongiösen Knochen, befand sich in der Sammlung der M. A., doch konnten zweifellose Streifschüsse nicht constatirt werden. Der Spongiosadefect war, vielleicht in Folge der Maceration, derartig bedeutend, dass die Feststellung, ob Streifschuss, ob Vollschuss, schwierig war.

Die in vorliegender Studie gewonnenen Ergebnisse lassen sich kurz etwa in Folgendem zusammenfassen:

Die Streifschüsse der Diaphysen ohne Eröffnung der Markhöhle führen selten zu ausgedehnter Splitterung, sehr häufig aber zur Aufhebung der Knochencontinuität. In der Hauptsache sind es Biegungsbrüche, welche die Zusammenhangstrennung veranlassen.

Die vom Schussdefect ausgehenden Fissuren gehören allen vier Sprungsystemen Köhler's an, verhältnissmässig häufig sind Torsionsfissuren nachweisbar.

Bei Nahschüssen ist die Wirkung bezüglich der Continuitätstrennung nicht sehr verschieden von den Fernschüssen, beide Arten führen oft zu Fracturen.

Hinsichtlich der Splitter- und Fissurenbildung zeigt sich bei den Nahschüssen ausgedehnte Sprengwirkung: vermehrte Splitterbildung, zahlreiche Fissuren.

Die Verschiedenheit der Geschossarten bedingt bei dieser Gruppe keine bemerkenswerthen Unterschiede in der Wirkung.

Die Streifschüsse der Diaphysen mit Eröffnung der Markhöhle veranlassen bei Entfernung bis zu 1600 m fast immer Continuitätstrennung, führen in den weitaus meisten Fällen zu ausgedehnter Splitter- und Fissurenbildung. Die entstehenden Fissuren entsprechen den vier Sprungsystemen. Bei dieser Gruppe zeigen sich typische Bruchlinien, die Schmetterlingsfissuren.

Ausgesprochene Zonenwirkung lässt sich bei unseren Präparaten schon deshalb nicht nachweisen, weil die Zahl der jeder einzelnen Zone angehörigen Schüsse relativ gering ist und ferner die Wirkung auch davon abhängt, ob das Geschoss mehr peripher oder mehr central getroffen hat, der Tiefendurchmesser des Defects also eine nicht unerhebliche Rolle spielt. Immerhin ist ersichtlich, dass bei näherer Entfernung zahlreichere kleine Splitter, bei weiterer Entfernung Splitter von geringerer Zahl, aber erheblicherer Grösse entstehen.

Dass sowohl das Caliber, wie auch die Geschossart von Einfluss auf den Schusseffect sind, ist ebenfalls festgestellt.

Die Spongiosastreifschüsse zeigen in Folge der eigenartigen Knochenstructur verhältnissmässig geringe Wirkung. Kleiner Localeffect, dabei oft ausgedehnte Rinnenbildung und auf die Spongiosa beschränkte Splitter- und Fissurenbildung sind die Hauptmerkmale. Das Caliber zeigt hier weniger Einfluss, bedeutenderen die Entfernung. Für die Zonenwirkung gilt hier besonders, was für die Diaphysenstreifschüsse der Gruppe II gesagt wurde.

Die platten Knochen waren in ihrem Verhalten den spongiösen sehr ähnlich. Der einzige Schädelstreifschuss zeigte typisches Verhalten.

Die Artilleriegeschosse weisen ganz verschiedene Wirkung auf, je nachdem es sich um Granatsplitter oder Shrapnelkugeln handelt. Ferner ist bei letzteren, welche 10 g wiegen, aus Hartblei bestehen und zu 300 bezw. 500 in einem Shrapnel vereinigt sind, in Betracht zu ziehen, wieweit von der Stelle, wo das Shrapnel zerplatzte, das Beschussobject ist, ob letzteres in der Flugbahn des ganzen Geschosses lag, wodurch die Wirkung des Geschosstheils verstärkt wird, oder entgegengesetzt der Flugbahn, wodurch eine Abschwächung zu Stande kommt.

Wichtig ist ferner der Abstand des Sprengpunktes von der Erdoberfläche, die Sprenghöhe für die Art der Verletzung von grosser Bedeutung.

Bei den Sprenggranaten wird die Lage des Beschussobjectes im Streukegel ebenso Bedeutung haben, wie die Grösse des Sprengstückes. Demgemäss wird die Wirkung bei derselben Granate sehr verschieden sein können.

Ueber die Mechanik der Schussverletzungen, insbesondere der der Knochen, sind von zahlreichen Forschern umfassende Versuche angestellt und die verschiedenartigsten Theorien aufgestellt worden.

Durch die durchgreifende Aenderung der Schusswaffen, die Einführung der kleinkalibrigen Mantelgeschosse sind alle Theorien, die für die Bleikugelgeschosse Geltung hatten oder zu haben schienen, in vielen Punkten hinfällig geworden.

Zwar hat Bornhaupt seine Theorie der Keilwirkung der Geschosse für einen Theil der Knochenverletzungen auch hinsichtlich der Mantelgeschosse beibehalten.

Die Fissuren grosser Röhrenknochen verdanken ihr Entstehen nach seiner Ansicht der Keilwirkung der Kugel, ihrer Druckwirkung auf die Umgebung der unmittelbar getroffenen Stelle und der Gestalt- und Lagenänderung, welche die Knochenröhre als Ganzes durch das aufschlagende Projectil erfährt. Die Gestaltsveränderung denkt sich Bornhaupt als zweifache:

„Die Knochenröhre verhält sich dem Geschoss gegenüber wie ein Stab, der in seiner Längsaxe geknickt wird.“ Es kommt durch das Geschoss zu einem Querbruch. „Unter Umständen verhält sich die Knochenröhre der Kugel gegenüber auch wie ein Ring, den man von entgegengesetzten Seiten aus zusammenpresst.“ Solche Ringe pflegen in vier gleich grosse Stücke zu zerbrechen. Bornhaupt hat mit Hülfe eines Apparates zur Bestimmung der Festigkeit des Holzes

Druckproben an frischen menschlichen Röhrenknochen angestellt und gefunden, dass diese in den meisten Fällen in vier Längsfissuren auseinander platzten. Wenn nun die Diaphyse nahezu in der Mitte getroffen wurde, so combiniren sich nach Bornhaupt's Ansicht diese beiden Mechanismen, es kommt also zur Knickung der Diaphyse sowohl in der Längsachse, als auch zur Compression in der Querachse.

Busch war der erste, der durch Aufstellung der Lehre vom hydraulischen Druck neue Bahnen für die Beurtheilung der mechanischen Verhältnisse bei den Schusswirkungen eröffnete; ihm ist seitdem eine grosse Reihe von Forschern gefolgt, so Küster, Heppner und Garfinkel.

Von den deutschen Militärärzten hat besonders Reger sich mit der Frage der Schusswirkung beschäftigt und die Theorie von Busch weiter ausgebaut. Er stellt die hydraulische Druckwirkung in den Vordergrund. Durch sie wird eine nach allen Seiten in radiärer Richtung wirkende Kraft geschaffen, welche die Gewebe von innen nach aussen zerreisst und fortschleudert. Er spricht dem flüssigen labilen Knochenmark lebender Knochen den Hauptantheil bei der Wirkung der Schüsse an den Röhrenknochen zu.

Doch tritt hydraulische Druckwirkung nur bei vollem Auftreffen des Geschosses ein. Bei den Streif- und Rinnenschüssen, wo die Knochenhöhle überhaupt nicht oder nur tangential eröffnet wird, kommt es nicht zu hydraulischer Druckwirkung. Denn bei stärkster Geschwindigkeit rufen sie keine Raumbeengung im Schädel oder im Knochen hervor, indem der getroffene Knochen vollkommen glatt herausgeschlagen, nicht in die Schädel- resp. Markhöhle gepresst, sondern vom Geschoss vor sich hergetrieben wird. Bei geringerer Geschwindigkeit erzeugen sie zwar eine Beengung im Raum, die aber wegen mangelnder Geschwindigkeit keine hydraulische Wirkung hervorbringen kann, da der Druck sofort ausgeglichen wird.

Eine besondere Aufstellung verschiedener Fracturen- und Fissurentypen hat Delorme auf Grund zahlreicher Schiessversuche gegeben. Die Wirkung des hydraulischen Druckes erwähnt er überhaupt nicht; die gewaltigen Zerstörungen werden nach seiner Ansicht durch die bedeutende Propulsion und Rotation der neuen Geschosse veranlasst.

Er unterscheidet die Knochenverletzungen, bei welchen durch Berührung des Geschosses ein Substanzverlust in Gestalt der Rinnenbildung oder Perforation erzeugt wurde, von solchen ohne Substanzverlust, den „Kontaktbrüchen". Zuerst erfolgt auch bei den perforirenden und den Rinnenschüssen ein Contactbruch, ehe die locale Wirkung zu Stande kommt. Er kommt zu seiner Ansicht, weil er auch bei der

ersteren Gattung die Fissuren und Splitter immer gleich verlaufend fand, wie bei den reinen Contactbrüchen.

Die Lehre von der hydraulischen Druckwirkung fand in Deutschland Gegner in Vogel und besonders in v. Beck. Vogel bestreitet, dass der hydraulische Druck bei den Geschosswirkungen eine bedeutendere Rolle spiele. Die Propulsion und Rotation, hauptsächlich aber die Form der Langgeschosse bilden die Ursache der zerstörenden Wirkung, die noch vermehrt werde durch die unregelmässigen Bewegungen des Geschosses im Körper, in welche sich die gewaltige Rotation nach dem Einschlagen umwandle.

Der entschiedenste Gegner der Lehre von der hydraulischen Druckwirkung ist von Beck. Er führt die Geschosswirkung neben der gesteigerten Percussion auf die Deformation der Geschosse zurück. v. Beck verwirft auch, ebenso wie Reger, Kocher's Theorie der Sprengwirkung für feste Körper.

Diese Theorie führte Kocher, der die Mechanik der Schusswirkungen gründlich studirt und experimentell erforscht hat, als neuen Begriff ein.

Unter seiner „Sprengung" versteht er eine Seitenwirkung in Form einer besonderen Art der Erschütterung, welche er besonders an Glasscheiben studirt hat. Der Unterschied zwischen der gewöhnlichen Erschütterung und der „Sprengung" besteht nach seiner Angabe darin, dass z. B. bei einem Steinwurf die vom Stein getroffenen Theilchen der Glasscheibe in der Richtung des Wurfes weiter bewegt werden und auch die anstossenden Theilchen mit sich zerren. Es ist also mitgetheilte Bewegung in der Richtung des bewegten Körpers, welche schliesslich ein Zerbrechen der Scheibe in der Richtung grösserer Spaltbarkeit oder in den Linien, wo stärkere und schwächere Bewegung zusammenstossen, zur Folge hat.

„Bei dem Gewehrschuss dagegen ist eine Mitbewegung in der Richtung des durchtretenden Geschosses nicht zu beobachten. Es handelt sich vielmehr um eine von der Richtung der Kugel und des mitgerissenen Stückes der Scheibe unabhängige Wirkung nach den Seiten hin. Dieselbe kommt unter ganz analogen Verhältnissen zur Geltung, wie die hydraulische Pressung, nämlich bei enorm gesteigerter Geschwindigkeit, welche ein Ausweichen der getroffenen Theilchen nicht rasch genug gestattet, die in der gegebenen Stellung gleichsam überrascht werden. Wir fassen diese Seitenwirkung bei festen Körpern unter dem Ausdruck der Sprengung zusammen mit der hydraulischen Pressung, wie sie bei Flüssigkeiten vorkommt".

Nach Kocher kann die Wirkung des Geschosses auf spröde Knochengewebe, z. B. Diaphysencorticalis, eine zweifache sein.

Bei geringerer Geschwindigkeit wird eine Wirkung eintreten, wie sie sich auch durch langsamen Druck erzielen lässt, eine Dehnung bis zur schliesslichen Zerreissung in Richtungen geringeren Widerstandes. Es entstehen also Fissuren in der Richtung grösser Spaltbarkeit. Bei höheren Geschwindigkeitsgraden kommt es zur Sprengwirkung, d. h. zu einer besonderen Art der Erschütterung durch den momentanen Stoss, welcher auf eine gewisse Zahl gleichzeitig getroffener Körpertheilchen ausgeübt wird und sich nach allen Seiten der Umgebung mittheilt.

Es kann sich also bei der Schusswirkung einerseits um Dehnungswirkung handeln, es entstehen Biegungs- und Keilfissuren, oder um Sprengwirkung. Die durch das Geschoss dem Knochen mitgetheilten Stosswellen gehen in Kegelmantelform auseinander. Wenn ein Dreieck herausgesprengt wird, ist die Spitze desselben dem Stoss zugewandt, während sie bei den Biegungsfracturen dem Stoss abgewandt ist. Es handelt sich also nicht um Biegungs-, sondern um den ersten Beginn der Sprengwirkung.

Die Seitenwirkung des Geschosses wächst proportional der Geschwindigkeit desselben an Intensität.

Je kürzer die Fissuren sind, desto mehr gehören sie in das Gebiet der Sprengung, ebenso weisen zahlreiche kleine Splitter auf Sprengwirkung hin.

Der Rotation misst Kocher eine Bedeutung nicht bei, ebenso ist er der Ansicht, dass den unregelmässigen Pendelungen des Geschosses im Körper eine Seitenwirkung nicht zukomme.

Die Medicinalabtheilung des Preussischen Kriegsministeriums hat in ihrem classischen Werk den durch das Eindringen des Geschosses in Hohlräumen entstehenden Druck „hydrodynamische Druckwirkung" genannt, um unrichtige Vorstellungen, wie sie der Name „hydraulischer Druck" veranlasst hat, zu vermeiden. Dass eine Wirkung wie bei einer hydraulischen Presse ausgeübt werden kann, ist ausgeschlossen.

Die hydrodynamische Druckwirkung entsteht dadurch, dass das Geschoss einen Theil seiner lebendigen Kraft einem Medium (Wasser oder einem mit ähnlichen Eigenschaften ausgestatteten Stoff überträgt) und dieser nun seinerseits auf die Wandungen wirkt. Wasser und an Wassergehalt reiche Stoffe sind wenig compressibel, ihre Theilchen leicht verschieblich. Dieses Medium erhält nun durch Aufnahme der lebendigen Kraft eine grosse Geschwindigkeit, drängt gegen die Wandung an und zersprengt diese. Stoffe, welche compressibel

sind und bedeutenden Festigkeitsgrad besitzen, wie z. B. Holz, können derartige Wirkungen nicht zeigen.

Die Arbeit, welche ein Geschoss verrichtet, besteht bei compressiblen Stoffen, die aus elastischer oder unelastischer Materie bestehen können, in Zerstörung der Festigkeit, Reibung, Geschwindigkeitsübertragung und Komprimirung. Bei festen incompressiblen Stoffen besteht die Geschossarbeit in Zerstörung der Festigkeit, Reibung, Geschwindigkeitsübertragung und Deformirung. Hier nimmt die Geschwindigkeitsübertragung zu, da die betheiligten Massen zunehmen.

Die allergrösste Uebertraguug von Geschwindigkeit findet aber in den flüssigen, incompressiblen Stoffen statt, da erstens keine Festigkeit, zweitens fast keine Reibung und drittens keine Compression vorhanden ist. Es besteht also die gesammte Arbeitsleistung fast nur in Geschwindigkeitsübertragung.

Die menschlichen Knochen sind nun in ihrer compacten Zone unter die festen, incompressiblen Stoffe zu rechnen.

Die Wirkung des Geschosses ist abhängig von der Festigkeit des getroffenen Knochens und von der lebendigen Kraft des Geschosses, wird also bestehen in Zerstörung der Festigkeit, Reibung, Uebertragung der Geschwindigkeit, nicht nur auf die Treffstelle, sondern auch auf den ganzen Knochen, und Deformirung. Da der Knochen incompressibel ist, müssen, wie die Medicinalabteilung sagt, alle die Treffstelle umgebenden Theile ihren Platz verlassen, weil kein Theil dadurch, dass er ein kleineres Volumen einnähme, Raum für die verdrängten Theile schaffen kann.

Dass bei jedem Knochenschuss der ganze Knochen erschüttert wird, geht schon ohne weiteres aus den ausgedehnten sog. Commotionsfissuren bei Streifschüssen der Diaphyse hervor.

Nach Ansicht der Medicinalabtheilung ist es ja ausser Zweifel, dass das Geschoss beim Durchschlagen des Knochenmarkes auch diesem eine gewisse Geschwindigkeit mittheilt und dass dadurch eine gewisse Verstärkung der Wirkung auf die Gesammtheit zu Stande kommt. Eine bedeutende oder gar ausschlaggebende Wirkung hält sie bei der Kleinheit der Masse nicht für möglich, zumal da sich bei Streifschüssen oder bei trockenen Knochen, wo also das Knochenmark unbetheiligt war, ganz gleiche Wirkung fände.

Da die spongiösen Knochentheile und die platten Knochen wegen ihrer dünnen Cortikalis und des feinen, gleichmässigen Maschenwerks geringere Widerstände bieten, wird zur Aufhebung der Festigkeit geringere lebendige Kraft verbraucht, also die Zerstörung eine weniger umfangreiche sein.

v. Bruns erkennt hydraulische Druckwirkung am Vollschädel an, dagegen glaubt er, dass das Knochenmark bei Diaphysenvollschüssen eine sehr unbedeutende Rolle spiele. Er erkennt Kocher's Theorie der Sprengkraft, der Uebertragung lebendiger Kraft auf die Umgebung an.

Kikuzi führt die Splitterungen bei Knochenschüssen auf Commotion und Sprengung zurück. Er hält die bei Röhrenknochen durch Schüsse in verschiedenen Entfernungen entstandenen, gleichweit gehenden Fissuren für ein Product der Commotion, während er die central um den Einschuss auftretende Splitterung, welche bei geringerer Distanz zu-, bei wachsender abnimmt, auf die Sprengung zurückführt.

Kocher weist diese Ansicht zurück, da unter Commotion nur diejenige Wirkung mechanischer Schädigung verstanden werde, bei welcher grössere Zusammenhangstrennungen nicht stattfinden. Sobald Fissuren vorhanden seien, handele es sich entweder um Dehnungs- oder um Sprengfissuren.

Kikuzi führt das Entstehen typischer Fissuren im Einverständnis mit Bornhaupt und Kocher auf die Röhrengestalt der Diaphysen zurück.

Auch Habart erkennt in seinen Veröffentlichungen die hydraulische Druckwirkung an und steht auf Reger'schem Standpunkt.

W. A. Thiele kommt zu dem Ergebnis, dass Reger seine Theorie des hydraulischen Druckes nicht bewiesen hat. Ob an den Markknochen das Mark vorhanden oder entfernt sei, habe keine Bedeutung für die Ausdehnung der Splitterung. Die Wirkung des Gehirns für die Sprengung des Schädels sei zwar von höchster Bedeutung, könne aber nicht „hydraulische" bezeichnet werden, da sie diesem Begriff nicht entspreche. Sie mache sich hauptsächlich in der Flugbahn des Geschosses, weniger seitlich, fast gar nicht rückwärts bemerkbar, während sie als hydraulische Wirkung sich nach allen Richtungen in gleicher Intensität zeigen müsste. Es handelt sich nach Thiele's Ansicht bei den Schädelschüssen um Stosswirkung oder Höhlenpressung, die von dem Einfallswinkel des Geschosses in erster Linie abhängt.

Mac Cormac erklärt die Explosivwirkung nicht durch plötzliche Steigerung des hydraulischen Druckes, wie Busch annimmt, sondern dadurch, dass die Flugkraft der Geschosse durch die Flüssigkeit innerhalb der Gewebe plötzlich gehemmt wird und der Druck sich im Gewebe selbst nach allen Seiten hin auf die nächstliegenden Partieen fortpflanzt.

Köhler erklärt die Theorie des hydraulischen Druckes, wie sie von Busch begründet, von Küster und Kocher auf die Muskel, Epiphysen- und Schädelschüsse angewandt, von Reger für alle feuchten Gewebe constatirt und von Kikuzi nur für mehr oder weniger fest eingeschlossene Massen zugegeben wurde, für haltlos.

Aber auch den hydraulischen Druck, welcher als Raumbeengung erklärt wurde, erkennt er ebensowenig an, wie die Theorie der hydrodynamischen Wirkung der Medicinalabtheilung. Er hält die Geschosswirkung in jedem Falle für Keilwirkung, die selbst bei Schädelschüssen bei sehr hoher Geschwindigkeit des Geschosses dadurch entsteht, dass die Wassertheilchen ihre Labilität nicht bethätigen können. In Folge des homogenen und incompressiblen Charakters pflanzt sich die Stosswelle wie durch einen festen Körper fort und führt zur Zerstörung des Schädels.

Die Seitenwirkung des Geschosses, die Fortpflanzung der Schwingungen, erfolgt analog Kocher's Ansicht in Kegelmantelform, wobei die Basis des Kegels dem Ausschuss zugewandt ist. Seine Erklärungen bezüglich der Fissurensysteme sind bereits in den vorhergehenden Abschnitten angegeben worden.

Die vielumstrittene Frage, welche Wirkung das Gehirn resp. das Knochenmark bei Schussverletzungen des Schädels und der Knochen durch moderne kleincalibrige Geschosse ausübt, mag sie nun hydraulische Wirkung oder hydrodynamische Druckwirkung oder Höhlenpressung genannt werden, scheidet bei der theoretischen Erwägung der Streifschüsse aus. Auch bei den Diaphysenstreifschüssen mit Eröffnung der Markhöhle kann diese Frage keine Rolle spielen, nachdem v. Bruns u. A. nachgewiesen haben, dass ein entmarkter Knochen dieselbe Splitterung und Zerstörung sogar bei Vollschüssen zeigt.

Bei den Streifschüssen wird sich die Wirkung je nach der Geschwindigkeit, der lebendigen Kraft des Geschosses verschieden äussern. Betrachten wir zunächst die Diaphyse eines Röhrenknochens. Die Wirkung des Geschosses wird zunächst in einem Localeffect an der Treffstelle sich äussern; entweder besteht er nur in einer Abplattung, einer Impression der Corticalis, oder es werden die getroffenen Knochentheilchen aus ihrer Verbindung mit den Nachbartheilchen herausgerissen.

Im ersteren Falle, bei blosser Impression der Corticalis, wird es sich um ein mattes Geschoss handeln, sei es, dass es schon an anderen Theilen seine Kraft erschöpft oder dieselbe als Fernschuss durch Ueberwindung des Luftwiderstandes eingebüsst hat. Zeigt sich nun am Knochen eine Seitenwirkung in Form von Schräg- oder Querfissuren, so ist diese auf Dehnung oder Compression des Knochens zurückzuführen.

Diese Dehnungs- oder Compressionsfissuren entstehen in Richtungen grösserer Spaltbarkeit, also dort, wo die Cohäsion geringer ist, und können ebenso experimentell durch Belastung der Diaphyse erzeugt werden. Bei mässiger lebendiger Kraft des Geschosses kann ein bedeutenderer Localeffect entstehen, indem das tangential den Knochen treffende Geschoss das Cohäsionsvermögen der getroffenen Knochentheilchen überwindet und einen rinnenförmigen Defect schafft. Das Geschoss dringt wie ein Keil ein und hat Keilwirkung zur Folge in Form von Längsfissuren, die vom Defect proximal und distal ausgehen.

Anders ist das Bild, wenn es sich um Geschosse mit grosser lebendiger Kraft, also um Nahschüsse handelt. Durch das anstürmende Geschoss wird eine Rinne herausgeschlagen (Druck- bezw. Keilwirkung. Gleichzeitig wird aber eine bedeutende Seitenwirkung erzeugt, die sich in zahlreichen kurzen Fissuren und Bildung kleiner Splitter äussert. Es tritt die von Kocher wissenschaftlich begründete Sprengwirkung in Erscheinung. Dem Knochen wird bei der momentanen Berührung durch das Geschoss eine gewaltige Stosswelle, eine Schwingung in einer bestimmten Richtung mitgetheilt, welche stärker ist als die darauf folgenden Rückschwingungen und zu der ausgiebigen Wirkung führt.

Ist die Stosswelle von mittlerer Intensität, so erhalten wir oft eine Fissurenbildung derart, dass ein dreieckiges Stück der Corticalis herausgesprengt ist. Die den Keil bildenden Schrägfissuren gehen vom Schussdefect aus, so dass die Spitze des Keils dem Angriffspunkte zugekehrt ist. Diese Fracturen können nicht das Product einer Biegung des Knochens sein, da nach der v. Bruns'schen Biegungstheorie die Basis des Keils der Druckwirkung, also der Concavität, im Momente des Ausbiegens entspricht. Es handelt sich vielmehr um einen geringeren Grad von Sprengwirkung.

Kocher zeigt, dass es bei der reinen Sprengwirkung, also bei Nahschüssen, zu einer intensiven Zerstörung des Knochens kommt. Kurze, radiäre Fissuren, welche durch Quer- und Längsfissuren verbunden sind, führen in gewissem Umkreise zur Zerlegung des Knochens in kleine Spitter. Bei unseren Streifschüssen tritt dieses Bild intensivster Sprengwirkung nur selten auf, fast immer sehen wir neben ausgesprochener Sprengwirkung auch Druck- und Keilwirkung vertreten.

Das Ergebniss der Combination von Druck- und Sprengwirkung sind die typischen vier Fissuren, welche divergirend vom Schussdefect ausgehen. Die Bedingung dieses Typus ist die Röhrengestalt der Diaphyse. Zur Bildung von schmetterlingsförmigen Fragmenten

(Bornhaupt) kann es in Folge des tangentialen Auftreffens des Geschosses nicht kommen, dazu fehlt die Keilwirkung des Geschosses an der gegenüberliegenden Wand, welche die typische Längsfissur veranlasst.

Bei den Diaphysenstreifschüssen sehen wir noch bei 1600 m Entfernung deutliche Sprengwirkung auftreten, darüber hinaus zeigt sich nur noch Druck- oder Keilwirkung.

Auch bei den Streifschüssen der Spongiosa kommt eine hydraulische Druckwirkung nicht zu Stande, vielmehr handelt es sich um Druck-, Keil- oder Sprengwirkung je nach dem Grade der lebendigen Kraft des Geschosses, in den meisten Fällen um eine Combination dieser Wirkungen. Hydraulische Druckwirkung ist ausgeschlossen, da ein radiär nach allen Richtungen fortgepflanzter Druck in Folge des tangentialen Auftreffens nicht möglich ist.

Bei intensiver Sprengwirkung ist der durch das Geschoss geschaffene Defect oft in Folge Aussprengung der Spongiosa grösser als der Durchmesser des Geschosses, und vom Defect ziehen radiäre Fissuren durch die benachbarten Spongiosatheile. Die Fissurenbildung in der dünnen bedeckenden Corticalis erreicht oft hohe Grade.

Doch schon bei Entfernungen über 600 m ist die vom Geschoss mitgetheilte Stosswelle nicht mehr im Stande, Sprengwirkung herbeizuführen. Wir sehen dann mehr oder weniger lange, rinnenförmige Defecte nur selten mit vereinzeltem Randfissuren, also hauptsächlich Druck- und Keilwirkung.

Während sich bei den Diaphysen oft lange Fissuren bildeten, begünstigt durch die Homogenität der Corticalis, sind die Fissuren der Spongiosa relativ kurz. Die Stosswellen erschöpfen sich rasch, da sie verschiedene Medien durchlaufen müssen.

Bei den platten Knochen sehen wir dort, wo Corticalis vorherrscht, ein Verhalten des Knochens ähnlich wie bei der Diaphysencorticalis, während es überall dort, wo die Spongiosa überwiegt, sich analog den Spongiosastreifschüssen zeigt.

Die Sprengwirkung kommt bei unserem Schädelstreifschuss trotz der Entfernung von 2000 m schön zur Geltung. Die Tabula interna ist radiär gesplittert und in die Dura hineingesprengt, während die Tabula externa nur einen Rinnendefect, also Keilwirkung, ohne Splitterung aufweist. Das Verhalten der Tabula interna bezeugt durchaus die Wirkung eines fortgeleiteten Stosses hoher Intensität.

Die Wirkung der Artilleriegeschosse wird eine Druck- bezw. Keilwirkung sein, da die lebendige Kraft der Geschosse (Granatsplitter, Shrapnelkugeln) zu gering ist, um Sprengwirkung zu veranlassen.

Fig. 1.

Fig. 2.

Fig. 3.

Fig. 5.

Fig. 6.

Fig. 7.

Fig. 4.

Fig. 8.



Fig. 9.

Fig. 10.

Fig 10a.

Fig. 12.

Fig. 11.

el in Leipzig.

Druck von Richard Hahn (H. Otto), Leipzig.

Fig. 15.



Fig. 16.

Fig. 17.

Fig. 18.

Fig. 19.

Fig. 22.

Fig. 24.

Fig. 23.

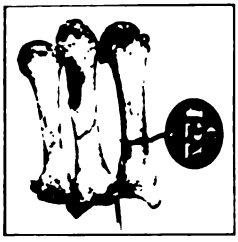

Fig. 29.

Fig. 30.

Fig. 25.

Fig. 36.

Fig. 33.

Fig. 27.

Fig. 37.

Fig. 38.

vel in Leipzig.

Druck von Richard Hahn (H. Otto), Leipzig.

In der That sehen wir bei unseren Präparaten keinerlei Erscheinungen einer ausgesprochenen Sprengwirkung.

Erklärung der Abbildungen auf Tafel VII—X.

Fig. 1. R. Clavicula, 7,9 mm deutsches Geschoss, 50 m.
Fig. 2. R. Radius, Engl. 8 mm Hohlspitzen, 300 m.
Fig. 3. R. Fibula, 7,9 mm deutsches Geschoss, 400 m.
Fig. 4. R. Femur, 7,9 mm deutsches Geschoss, 400 m.
Fig. 5. L. Femur, Feldhaubitzgranate, 2000 m.
Fig. 6. L. Humerus, Feldhaubitzgranate, 2000 m.
Fig. 7. R. Fibia, 7,9 mm deutsches Geschoss, 100 m.
Fig. 8. R. Femur, Engl. 8 mm Hohlspitzen, 300 m.
Fig. 9. L. Femur, Engl. 8 mm Hohlspitzen, 300 m.
Fig. 10. L. Tibia, Engl. 8 mm Hohlspitzen, 300 m.
Fig. 10a. L. Tibia, Engl. 8 mm Hohlspitzen, 300 m.
Fig. 11. R. Femur, 7,9 mm deutsches Geschoss, 400 m.
Fig. 12. L. Femur, 7,9 mm deutsches Geschoss, 400—600 m.
Fig. 15. L. Humerus, 6 mm Stahlmantel, 600 m.
Fig. 16. L. Ulna, 6 mm Stahlmantel, 600 m.
Fig. 17. L. Humerus, 6 mm Stahlmantel, 1000 m.
Fig. 18. R. Humerus, 6 mm Stahlmantel, 1000 m.
Fig. 19. R. Humerus, 6 mm Stahlmantel, 1600 m.
Fig. 22. R. Femur, 6 mm Stahlmantel, 2000 m.
Fig. 23. Metacarpus III sin., 6 mm Stahlmantel, 2000 m.
Fig. 24. L. Femur, 6 mm Stahlmantel, 2000 m.
Fig. 25. R. Femur, 7,9 mm deutsches Geschoss, 50 m.
Fig. 27. L. Humerus, Engl. 8 mm Hohlspitzen, 600 m.
Fig. 29. L. Scapula 7,9 mm deutsches Geschoss, 600 m.
Fig. 30. L. Radius, 8 mm Stahlmantel, 600 m.
Fig. 33. R. Femur, 6 mm Stahlmantel, 1000 m.
Fig. 36. L. Femur, 6 mm Stahlmantel, 1600 m.
Fig. 37. L. Ulna, 6 mm Stahlmantel, 2000 m.
Fig. 38. Schädel, 6 mm Stahlmantel, 2000 m.

Literaturverzeichniss.

1) v. Beck, Ueber die Wirkung moderner Gewehrprojectile, insbesondere der Lorenz'schen verschmolzenen Panzergeschosse auf den thierischen Körper. Leipzig 1885.

2) Bornhaupt, Ueber den Mechanismus der Schussfracturen der grossen Röhrenknochen. Archiv f. klin. Chirurgie. 1880. 25. Bd. 3. Heft.

3) P. v. Bruns, Die Geschosswirkung der neuen Kleinkalibergewehre. Beiträge z. klin. Chir. 6. Bd. 1. Heft. 1890.

4) Busch, a) Ueber die Schussfracturen, welche das Chassepotgewehr bei Schüssen aus grosser Nähe hervorbringt. Archiv f. klin. Chir. XVI. 1874. — b) Fortsetzung der Mittheilungen über Schussversuche. Archiv f. klin. Chirurgie. XVII. 1874. — c) Zweite Fortsetzung der Mittheilungen über Schussversuche. Archiv f. klin. Chirurgie. XVIII. 1875.

5) v. Coler u. Schjerning, Ueber die Wirkung und kriegschirurgische Bedeutung der neuen Handfeuerwaffen. Berlin 1894.

6) Delorme, Des types de fractures des diaphyses par les balles actuelles. Referat Centralblatt f. Chirurgie. 1881. Nr. 30.

7) Fischer, Handbuch der Kriegschirurgie. 2. Aufl. 1882.

8) Habart, a) Die Geschossfrage der Gegenwart und ihre Wechselbeziehungen zur Kriegschirurgie. Wien 1890. — b) Die Geschosswirkung der 8 mm-Handfeuerwaffen an Menschen und Pferden. Wien 1892. — c) Ueber die dynamische Wirkung der 8 mm Gewehrgeschosse an Blutgefässen und Knochen lebender Ziele. Wiener med. Presse Bd. XXXIV. Heft 14—16.

9) Heppner und Garfinkel, Experimentelle Untersuchungen über die Wirkung der modernen Kleingewehrprojectile. Centralbl. f. Chirurgie. 1874. Nr. 14 u. 15.

10) Kikuzi, Untersuchungen über die physikalische Wirkung der Kleingewehrprojectile. Tübingen 1890.

11) Kocher, a) Ueber Schusswunden. Leipzig 1880. — b) Zur Lehre von den Schusswunden durch Kleinkalibergeschosse. Bibliotheca medica. Abtheil. E. Heft 2.

12) Köhler, R., Die modernen Kriegswaffen. Ein Lehrbuch der allgemeinen Kriegschirurgie. Berlin 1897.

13) Küster, Ueber die Wirkungen der neueren Geschosse auf den thierischen Körper. Berliner klin. Wochenschr. 1874. Nr. 15.

14) Mac Cormac, Some points on interest in connection with the surgery of war. Brit. med. journ. 1895. Referat Centralbl. f. Chirurgie. 1896. Nr. 12.

15) Reger, a) Die Gewehrschusswunden der Neuzeit. Strassburg 1884. — b) Neue Beobachtungen über Gewehrschusswunden. Deutsche mil.-ärztl. Zeitschr. 1887. Heft 4. — c) Ueber die kriegschirurgische Bedeutung der neuen Feuerwaffen. Archiv f. klin. Chirurgie. 1892. Bd. 44.

16) Schjerning, Die Schussverletzungen der modernen Feuerwaffen. Verhandl. d. Deutsch. Gesellsch. f. Chirurgie. 30. Congr. 1901.

16a) Generalarzt Dr. Schjerning, Stabsarzt Dr. Thöle und Stabsarzt Dr. Voss, Die Schussverletzungen. „Aus Archiv und Atlas" der normalen und pathologischen Anatomie in typischen Röntgenbildern.

17) W. A. Thiele, Kritischer Ueberblick der Lehre von der mechanischen Wirkung der modernen Kleingewehrkugeln auf die Gewebe des Thierkörpers. Chirurgitscheski Westnik 1894. Referat Centralbl. f. Chirurgie. 1896. Nr. 19.

18) Vogel, Zu den Untersuchungen über Schussverletzungen und der Wirkung der modernen Handfeuerwaffen bei Schüssen aus grosser Nähe. Bonn 1876. Referat Centralbl. f. Chir. 1876. Nr. 51.

19) Wahl, Zur Mechanik der Schussverletzungen. Archiv f. klin. Chirurgie. 1874. Bd. 16. u. 17.

XXXIV.

Aus der Königl. chirurgischen Universitätsklinik zu Kiel.
(Prof. Helferich.)

Zum Mechanismus der Luxation im unteren Radioulnargelenk.

Von

Dr. E. Wilh. Baum,
Assistenzarzt der Klinik.

(Mit 2 Abbildungen.)

Am 30. April d. J. suchte der 44jährige Arbeiter Friedrich H. aus Bordesholm die Hülfe der Kgl. Chirurg. Klinik zu Kiel auf. Er gab an, er sei am Morgen dieses Tages beim Steinaufladen verletzt worden. Gerade, als er in gebückter Stellung mit beiden Händen einen Stein umfasste, um ihn zu heben, fiel ein anderer ca. 1 Centner schwerer Stein aus beträchtlicher Höhe herab und traf H. gegen den rechten Unterarm. Die anfänglichen Schmerzen waren nur gering, jedoch war H. ausser Stande, die rechte Hand zu bewegen. Eine kleine Wunde am Handrücken blutete stark. Der hinzugezogene Arzt legte einen Nothverband an und übersandte den Patienten der Klinik.

Bei dem kräftig gebauten und im Uebrigen gesunden Manne ist der rechte Unterarm in seinem unteren Drittel merkwürdig deformirt; er ist leicht geschwollen, in der Fläche auffallend schmal, während der Tiefendurchmesser deutlich verlängert ist. Auf dem Dorsum besteht zwischen Radiusepiphyse und Ulna eine beträchtliche Niveaudifferenz zu Gunsten der ersteren; umgekehrt findet sich volarwärts auf der ulnaren Seite eine starke Prominenz; ein fester Zusammenhang zwischen dieser und dem Ulnaschaft ist unschwer nachzuweisen. Die Vorwölbung lässt die Form des Ulnaköpfchens erkennen, obwohl der so charakteristische Styloidfortsatz nicht abgetastet werden kann; auch an seinem normalen Platze ist er nicht fühlbar. Statt dessen findet sich an dieser Stelle ein wie mit dem Locheisen geschlagener Defect, der jedoch nur die obersten Gewebsschichten betrifft; die ein-

geführte Sonde dringt nicht tief vor und stösst nirgends auf Knochen. Die ulnare Seite des Vorderarmes ist sehr schmerzhaft. Crepitation ist hier nicht nachweisbar. Die normalen Contouren des Radius sind überall gut abtastbar, auch sonst fehlt am Radius jedes Zeichen einer Fractur. Die Hand steht in leichter Supination und Abduction; die Bewegungen im Handgelenk sind sehr behindert, Pro- und Supination

Fig. 1.
Aufnahme von vorne.
1. Radiale Verschiebung der Ulna.
2. Absprengung des Proc. styloideus ulnae.
3. Radius intact.

Fig. 2.
Seitliche Aufnahme.
Es tritt hier deutlich die volare Dislocation der Ulna hervor. Der Radius ist intact.

sind aufgehoben, Volar- und Dorsalflexion in sehr beschränktem Maasse ausführbar. Actives Beugen der Finger ist nur wenig möglich, passives äusserst schmerzhaft.

Das Röntgenbild zeigt von der Fläche aufgenommen eine radiale Verschiebung der Ulna, sie kreuzt sich mit dem völlig intacten Radius; von der Seite aufgenommen, sieht man das volare Vorspringen der

Ulna; auf Bild I tritt eine Absprengung des Processus styloideus klar hervor.

Die Reposition gelang in Narkose sofort ohne jede Schwierigkeit Bei Extension der Hand mit Gegenzug am Ellenbogen, dann Radialflexion und schliesslich starker Beugung sprang das Ulnaköpfchen unter hörbarem Knacken in seinen alten Platz ein. Die Fixirung geschah mit Schede'scher Radiusschiene für die linke Hand, d. h. also in Radialflexion und Beugung. Nach achttägigem Verbande steht der Arm gut, er ist schmerzlos. Die Ulna zeigt keinerlei Neigung, in die luxirte Stellung zurückzuweichen. Unter täglich mehrstündigen warmen Bädern wurde nach weiteren acht Tagen die normale Beweglichkeit der Hand wieder erreicht. Die Stellung der Ulna ist jetzt insofern etwas übercorrigirt, als sie ein wenig mehr dorsalwärts als normal steht; sie lässt sich leicht federnd zurückdrücken. Die Röntgenaufnahme bestätigt diesen palpatorischen Befund.

Die in unserem Falle sehr charakteristischen Symptome, Verkleinerung des Quer-, Verbreiterung des Tiefendurchmessers am untersten Abschnitt des Vorderarms, sowie die Verlagerung der normalen hinteren Ulnaprominenz an die Vorderseite des Handgelenks deuteten ohne Weiteres auf eine Luxation im unteren Radioulnargelenk und zwar, da die Vorwölbung sich vorne befand, auf eine volare Dislocation. Als Complication tritt ein Bruch des Griffelfortsatzes der Ulna hinzu.

Aetiologisch ist directe Gewalt, bedingt durch einen fallenden Stein, der den in Flexion stehenden Vorderarm trifft, heranzuziehen. Die Reposition bestand in Extension, Radialflexion und Beugung. Heilung in guter Stellung und mit normaler Function trat nach 14 Tagen ein. Es hat sogar eine Uebercorrection der Luxationsstellung stattgefunden in Gestalt einer ganz geringen dorsalen Verschiebung des Ulnaköpfchens; dies ist durch die Absprengung des Proc. styloideus und die hieraus resultirende Lockerung der Bandverbindung (Lig. subcruentum) von Ulna und Os triquetrum zu erklären.

Da selbst namhafte Chirurgen sich nicht erinnern, eine derartige Verletzung, d. h. die nicht mit Radiusfractur combinirte Luxation je gesehen zu haben, und auch die Casuistik nur relativ wenige Fälle aufweist, veranlasste mich Herr Geh. Rath Helferich, dem ich für die Anregung zu dieser Arbeit meinen aufrichtigen Dank sage, unsere Beobachtung mitzutheilen. In der mir zugänglichen Literatur nach der Entdeckung der Röntgenstrahlen fand ich keinen ähnlichen Fall beschrieben.

Ich möchte im Anschluss an die Krankengeschichte kurz auf die

Entstehungsweise dieser Luxation, wie sie sich klinisch und experimentell ergiebt, eingehen. Die erste grundlegende Arbeit über die Verrenkung im unteren Radioulnargelenk stammt von Malgaigne; er hat die in der Literatur zerstreuten casuistischen Beiträge kritisch verwerthet und aus diesen und eigenen Beobachtungen uns ein scharf abgegrenztes Krankheitsbild gegeben. Auf Grund seiner klinischen Untersuchungen kommt er bezüglich der Aetiologie dieser Verletzung zu dem Schluss, dass die volare Luxation durch extreme Supination, die dorsale durch Pronation der Hand zu Stande komme.

Nach ihm hat dann Tillmanns sich mit dem gleichen Gegenstand befasst und unter Heranziehung der von Malgaigne angeführten Fälle über 16 volare und 19 dorsale Luxationen im unteren Radioulnargelenk berichtet. Auch er bezeichnet als Ursache für die vordere Luxation Supination, für die hintere maximale Pronation. Diese Angaben sind in sämmtliche Lehrbücher übernommen worden.

Als ich gelegentlich meiner Beobachtung den Mechanismus dieser Verletzung studirte, schien es mir, als liesse sich die heutige Lehre mit den anatomischen Verhältnissen nicht recht in Einklang bringen. Ich prüfte daher nochmals die Frage der Entstehung nach und lasse hier kurz die Ergebnisse meiner Uutersuchung folgen.

Die Rotationsbewegung der Hand geschieht nach Henke durch Drehung des Radius um eine Axe, welche durch sein oberes Ende und das untere der Ulna geht; dabei dreht sich der Radius im Ellenbogen um sich selbst, an der Hand um die Ulna; hier im Gegensatz zur Ulna in fester Verbindung mit der Hand. Da, wo beide Vorderarmknochen sich kreuzen, liegt der Stützpunkt, über den Radius wie Ulna nach der einen oder der andern Richtung herausgehebelt werden können; die Ulna aus der unteren, der Radius aus seiner oberen Gelenkverbindung, je nachdem das eine oder das andere Gelenk widerstandsfähiger ist. Begünstigt wird dabei die Luxation des unteren Ulnarandes durch den grossen Spielraum, der sich dem Capitulum ulnae in dem schlaffen Kapselsacke der Membrana sacciformis bietet, während es andererseits durch keines der zahlreichen Bänder der Hand fixirt wird.

Als ätiologisches Moment kommt hierbei in erster Linie, wie die bisherigen Beobachtungen zeigen, die directe Gewalt in Betracht. Die Gewalt trifft entweder direct die Ulna oder aber den Radius; da letzterer fest mit dem Carpus verwachsen, wird nicht er vorgestossen, sondern vielmehr die leicht bewegliche Ulna in der entgegengesetzten Richtung heraus gedrängt. Am häufigsten ist dies wohl der Fall, wenn der Vorderarm mit der Ulna aufliegt und der Radius von vorne oder

hinten getroffen wird. Um die indirecte Entstehungsweise experimentell zu prüfen, habe ich die Luxation durch forcirte Supination und Pronation an Leichen zu erzeugen versucht. Ich habe meine Versuche an der intacten Extremität, am Arm mit präparirten Gelenken und am Scelett angestellt. Ich will vorausschicken, dass es mir nicht gelungen, eine ausgesprochene Luxation der Ulna hervorzurufen. Ich finde mich da in Uebereinstimmung mit Hönigschmidt und Bonnet, die zu einander gleichen Resultaten bei ihren Experimenten gelangt sind. Hönigschmidt sah in 20 Versuchen über gewaltsame Pronation der Hand gar keine Störungen im unteren Radioulnargelenk auftreten. Erst an einem präparirten Arm gelang es ihm, die Bewegung soweit zu forciren, dass das vordere Ende der Incisura semilunaris radii über die zum Proc. styloideus führende Kante der Ulna etwas vorbeiglitt, so dass der Radius in extremer Pronationsstellung fixirt blieb; durch eine leichte Supinationsbewegung kehrte derselbe aber sofort in seine frühere Lage zurück. Bei übermässiger Supination sah er häufig das Capitulum ulnae volarwärts hervorragen, die vordere Wand der Membrana sacriformis über demselben stark gespannt oder vertical durchtrennt. Ferner waren zuweilen der Proc. styloideus gebrochen, zuweilen die Cartilago triangularis vom Radius abgerissen. Hönigschmidt wie auch Bonnet heben jedoch ausdrücklich hervor, dass diese Dislocationen des unteren Ulnaendes niemals vollständige und dauernde waren; sobald die rotirende Gewalt zu wirken aufhörte, kehrten die Gelenktheile in ihre früheren räumlichen Beziehungen zurück. Es fehlte also der für die Luxation charakteristische Factor, die „dauernde Verschiebung"; mit Recht bezeichnen daher beide Autoren die genannten Veränderungen nur als Distorsion im unteren Radioulnargelenk.

Bei meinen nur in geringem Umfange vorgenommenen Versuchen kam ich zu völlig übereinstimmenden Resultaten. Bei extremer Supination brach entweder der Processus styloideus ulnae ab, während das Köpfchen an normaler Stelle verblieb, oder es riss die Membrana sacriformis an der Vorderseite vertical ein; das Köpfchen trat dabei durch den Schlitz ein wenig volarwärts heraus, ohne jedoch in dieser Stellung fixirt zu bleiben; es handelte sich auch hier nur um eine Distorsion des Radioulnargelenkes. Bei übermässiger Pronation fracturirte der Radius; es gelang mir durch diese Drehung der Hand nicht, eine Dislocation der Ulna hervorzurufen.

Kann nun überhaupt durch Pronation eine dorsale, durch Supination eine volare vollkommene Luxation zu Stande kommen?

Lässt man am scelettirten Arm die Hand eine pronirende Be-

wegung machen und zwar so weit, dass der Radius sich dabei um 180° gedreht hat, so stösst die Ulna gegen den Radius in der Mitte des Unterarmes von unten an, und damit ist, vorausgesetzt, dass der Radius intact bleibt, einer dorsalwärts gerichteten Bewegung der Ulna ein mechanisches Hinderniss gesetzt. Geht vielmehr die Hand mit dem Radius, welche wir wegen der sehr straffen Radiocarpalverbindung als ein zusammenhängendes Ganzes auffassen können, in der pronirenden Bewegung weiter, so gleitet der Carpus am Processus styloideus vorbei, und die Ulna wird nach vorne herausgehebelt. Entsprechend verhält es sich bei extremer Supination. Wird die Hand über die parallele Stellung beider Vorderarmknochen hinaus forcirt supinirt, so wird das Ulnaköpfchen durch den hinteren Rand des Sinus semilunaris radii nach hinten herausgehebelt; bei fortwirkender supinirender Gewalt muss doch jedenfalls der Carpus an die Vorderseite der Ulna treten und nicht umgekehrt diese an die Volarseite der Hand.

Es ist daher meines Erachtens schon mechanisch ganz unmöglich, dass extreme Supination zur volaren extreme Pronation zur dorsalen vollständigen Luxation führt. Wenn überhaupt auf diese indirecte Weise jene Verletzung entstehen kann, so wird das nur umgekehrt, als bisher angenommen, zu Stande kommen können. Wird nämlich die pronirende und supinirende Drehung nicht von der Hand bei fixirtem Unterarm ausgeführt, sondern werden vielmehr bei festgestellter Hand am Vorderarm Bewegungen im Sinne der Supinaton beziehungsweise Pronation gemacht, so ist es mechanisch möglich, dass durch hastige Innendrehung des Armes die Ulna dorsal, durch Aussendrehung volar hervortritt; an der Leiche ist es mir nicht gelungen, auf diesem Wege eine Dislokation zu erzielen. Klinisch beobachtet man einen derartigen Mechanismus bei der habituellen Dorsalluxation, wie sie durch die dauernd pronirende Bewegung des Wäscheausringens hervorgerufen wird; auch hier wird die Pronation nicht von der Hand ausgeführt, vielmehr ist diese der feste Punkt, um den sich der Vorderarm nach innen dreht.

Sehen wir einmal kurz die wenigen seit der Tillmanns'schen Arbeit (1874) mitgetheilten Beobachtungen von Luxation im unteren Radioulnargelenk auf die Art ihrer Entstehung hin an. In der mir zugänglichen Literatur habe ich im ganzen 12 Fälle nicht complicirter Verenkung beschrieben befunden, von denen 9 englischen und amerikanischen Zeitschriften entnommen sind, während drei der deutschen Literatur angehören. Zehnmal wurde die volare, nur zweimal die dorsale Dislocation beobachtet. Leider ist in vieleu Mittheilungen die Aetiologie nur ungenau behandelt, sodass sie nach dieser Richtung

nur schwer zu verwerthen sind. Bei einzelnen gewinnt man den Eindruck, als habe die Kenntniss der Malgaigne'schen Lehre den Verfasser beim Erheben der Anamnese beeinflusst.

Ich theile hier kurz die Fälle mit:

1. Purdom berichtet Folgendes: Ein Mann war mit seiner Hand zwischen die Rollen einer Hobelmaschine gerathen, wobei auch der Vorderarm in schiefer Richtung hereingezogen wurde. Die Rollen, die eine über der anderen lagen, gaben im Augenblick etwas nach, so dass der Arm noch gerettet werden konnte. Die Untersuchung ergab eine Höhlung an der ulnaren Seite des Handgelenkrückens, während sich vorne eine Prominenz von der Form des Processus styloideus ulnae abtasten liess.

2. Ohlemann fand bei einem Arbeiter, dem von einem Pferde der linke Vorderarm gegen die Krippe gedrängt war, die Ulna volar und radialwärts dislocirt.

3. Horrocks beschreibt die dorsale Verrenkung bei einem alten Manne, der mit seinem linken pronirten Vorderarm zwischen zwei schwere Kisten gerathen war. Bei der Untersuchung zeigte sich der Vorderarm stark geschwollen, die Hand stand in extremer Pronation; auf der Hinterseite des Radius fand sich ein Vorsprung, der mit der Ulna eng zusammenhing.

4. Kirkby-Thomas berichtet über einen jungen Mann, der, beim Löschen eines Dampfers beschäftigt, von einem herabfallenden schweren Eisenstück getroffen wurde, das gegen die Hinterseite seines Vorderarmes aufschlug; die Ulna prominirte volar und war vor dem Radius zu fühlen.

5. Briggs sah ebenfalls auf directe Weise die Verrenkung zu Stande kommen. Eine 62jährige Frau, die vom Kopfende ihres Bettes zu dessen Fussende gehen wollte, wurde plötzlich schwindelig und fiel aufs Gesicht. Beim Versuch, sich zu halten, ergriff sie die Bettkante mit ihrer linken Hand, die so zu liegen kam, dass sie von einer darüberhängenden Rolle bedeckt wurde. Als nun der Arm mit dem Körper die Bewegung nach vorwärts mitmachte, drückte die Spitze der Rolle fest auf die Hinterseite der Ulna, diese fixirend. Dadurch wurde das Capitulum ulnae nach vorne gedrängt.

6. Weir theilt die Verletzung einer 84jährigen Frau mit, die bei fixirtem Vorderarme an der stark supinirten Hand heftig gezogen wurde. Das Ulnaköpfchen ragte volar nahe der Mittellinie hervor.

7. Neve beobachtete die Luxation nach dem Handrücken bei einem jungen Mädchen, das eilig um eine Strassenecke lief und dabei seitwärts hinstürzte. Sie streckte die Hand nicht abwehrend aus, son-

dern fiel auf die Hinterfläche der gebeugten Hand. Bei der sofortigen Untersuchung fand sich die Hand flectirt und pronirt; auf dem Dorsum sah man eine beträchtliche Vorwölbung, welche die Hand nach vorne verschoben erscheinen liess. Die Ulna war dorsal luxirt und stand auf der Hinterseite des Radius.

8. Stierlin constatirte Luxatio volaris bei einem 66jährigen Arbeiter, der einen Riemen über die Rolle einer Maschine legen wollte: dabei fasste ihn der Riemen bei der Hand und drehte seinen Arm gewaltsam nach aussen. Das Capitulum ulnae war als abnorme Prominenz volar dicht über der Handgelenkspalte sichtbar.

9. Nach Weiz verunglückte eine Frau in derselben Weise dadurch, dass ihr ein schnell herabfallendes Speisebrett, während der Vorderarm auf einem Sims ruhte, auf die Hand schlug und diese gewaltsam supinirte, was eine Luxation des Ulnaköpfchens nach vorne zur Folge hatte.

10. Makeig Jones giebt folgende Entstehungsursache an. Ein 55jähriger Bergwerksarbeiter war an einer Bohrmaschine beschäftigt, als der Bolzen ausglitt, ihn gegen die rechte Hand traf und diese sehr stark pronirte, während der Vorderarm gleichzeitig mehr oder weniger fixirt blieb. Nach der Verletzung war die Hand gebeugt, der dem Ulnaköpfchen entsprechende Vorsprung auf der Rückseite fehlte; an seiner Stelle fand sich eine eigenthümliche Grube. Etwas distal davon fühlte man eine Vorwölbung, die an der Unterseite deutlich die Conturen der Ulna zeigte. An der Stelle, wo der Bolzen getroffen, waren die Weichtheile oberflächlich verletzt. Die Diagnose wurde auf volare Luxation im unteren Radioulnargelenk gestellt.

11. White beobachtete die gleiche Verletzung bei einem Manne, der ein Seil ausbessern wollte, das um eine Winde gelegt war; er gerieth mit seiner Hand zwischen Winde und Seil. Das Capitulum ulnae lag auf der Vorderfläche des Radius.

12. Leistendorfer lässt die von ihm beschriebene Verletzung folgendermaassen entstehen. Ein Soldat glitt beim Voltigiren mit der rechten Hand ab, quetschte sich beim Fallen das rechte Handgelenk zwischen Voltigirbock und Brustkorb, wobei das Ulnaköpfchen dem abrollenden Körper als Hypomochlion diente. Das Capitulum ulnae stand volar vor dem Radius.

Von den 12 ausgeführten Luxationen sind nach Angabe der Beobachter fünf, darunter vier volare, eine dorsale, direct entstanden, die übrigen sieben, davon 6 volare und ebenfalls nur eine dorsale auf indirectem Wege. Zu den erstgenannten gehören die Fälle von Purdom, Ohlemann, Horrocks, Kirkby-Thomas und Briggs;

ihnen reiht sich als sechster der meinige an. In Mittheilung 1 und 2 wurde durch local wirkenden Druck die Ulna nach vorne, in Mittheilung 3 nach hinten herausgedrängt. Bei Thomas' und meiner Beobachtung war es ein schweres Gewicht (Eisenstück, Stein), das aus beträchtlicher Höhe den Vorderarm traf und das Ulnaköpfchen volarwärts dislocirte. In Fall 5 musste die fixirte Ulna beim Vornüberfallen des Körpers volarwärts ausweichen.

Von grösserem Interesse für unsere Untersuchungen sind die sieben nächsten Beobachtungen, in denen die Verletzung auf eine indirecte Ursache zurückgeführt wird.

Im Fall Neve war das verursachende Moment Sturz auf den Rücken der gebeugten Hand; während die Hand bereits durch die Unterlage fixirt war, glitt die Ulna, getrieben von der Last des fallenden Körpers, dorsalwärts an ihr vorbei; dagegen hielt die straffe Bandverbindung den Radius in Contact mit dem Carpus.

In den Beobachtungen von Stierlin und White (3, 6) wurde die Hand von einem über eine Rolle laufenden Riemen resp. Strick erfasst und so der Arm gedreht; im Falle Stierlin nach aussen, bei White fehlen nähere Angaben über die Richtung. Ich halte es nicht für glaubhaft, dass gewaltsame Aussendrehung ein volares Heraustreten der Ulna bewirken soll. Ebensowenig wahrscheinlich erscheint mir die Angabe Weiz', dass Zug an der supinirten Hand denselben Effect gehabt haben soll. Wenn man bedenkt, wie schwer, fast unmöglich es häufig ist, nach plötzlichen Verletzungen eine auch nur annähernd genaue Anamnese zu erheben, so wird man wohl auch hier einen Irrtum in den anamnestischen Angaben nicht ausschliessen können.

Im Weiz'schen Falle (4) kann meiner Meinung nach nur directe Gewalteinwirkung in Betracht kommen. Wenn bei fixirtem Vorderarm die Hand von einem schweren Körper getroffen und dadurch supinirt wird, so wird doch die Hand von der Ulna volarwärts fortgedrängt, während die Ulna dorsal stehen bleibt. Es ist mir unbegreiflich, wie auf diese Weise eine volare Luxation im unteren Radioulnargelenk entstehen soll; es muss und wird stets, falls eine derartige Verletzung überhaupt wirksam ist, eine dorsale Verrenkung eintreten. Ich möchte glauben, dass bei jener Frau nicht die Hand, sondern die Ulna von dem fallenden Brett getroffen und so vorgestossen worden ist, demnach also eine directe Entstehungsursache vorliegt.

Die von Leistendorfer (12) beschriebene Verrenkung muss man sich so entstanden denken, dass, während die Hand vom Brustkorb

fest an den Voltigirbock gepresst wurde, der sich überschlagende Körper den Vorderarm eine Drehung im supinirenden Sinne um die Hand als festen Punkt ausführen liess. Es kommt hier also der Mechanismus in Frage, den ich oben an zweiter Stelle genannt habe. Die Aussendrehung des Unterarms bei festgestellter Hand, nicht aber Supination der Hand bei fixirtem Vorderarm.

Zuletzt möchte ich noch die Mittheilung von Makeig Jones (10) besprechen; sie ist für mich von besonderem Werthe, da der Verfasser auf Grund einer sehr genauen Anamnese eine völlig mit meiner Untersuchung übereinstimmende Aetiologie anführt: Ein Bergarbeiter wird von dem Bolzen einer Bohrmaschine heftig auf den Handrücken geschlagen, und die Hand dadurch stark pronirt, bei gleichzeitig fixirtem Vorderarm; die Folge ist eine volare Luxation des Ulnaköpfchens. Entgegengesetzt der Lehre Malgaigne's, der volare Verrenkung auf Supination zurückführt, bezeichnet er im vorliegenden Falle die Pronation als ursächlichen Factor; mit vollem Recht, denn durch Innendrehung wird die Hand dorsalwärts von der Ulna entfernt. Damit ist auch klinisch, wenigstens in einem gut beobachteten Falle, der Beweis für die Richtigkeit meiner Behauptung erbracht.

Fasse ich kurz die Ergebnisse dieser Arbeit zusammen, so möchte ich Folgendes hervorheben:

Als Ursache für die Luxation im unteren Radioulnargelenk muss an erster Stelle die directe Gewalt genannt werden.

Die bisherige Annahme, dass die volare Dislocation durch extreme Supination, die dorsale durch Pronation der Hand zu Stande komme, lässt sich nach der experimentellen Nachprüfung nicht halten. Eine Drehung, die die Hand angreift, kann, wenn sie überhaupt wirksam ist, nur im umgekehrten Sinne wirken. Vielmehr wird die indirecte Gewalt hauptsächlich dann in Betracht kommen, wenn die luxirende Bewegung vom Vorderarm ausgeführt wird, während die Hand den festen Stützpunkt bildet, um den die Drehung stattfindet. Wenn es auch nicht gelungen, experimentell auf diesem Wege die Verrenkung hervorzurufen, so spricht doch für diese Art der Entstehung, die, wenn auch geringe klinische Erfahrung. Wahrscheinlich spielen daneben noch andere Momente, in erster Linie directer Druck, eine Rolle, die den Mechanismus compliciren. Darauf deutet unter Anderem der negative Ausfall der Leichenversuche.

Literaturverzeichniss.

1) Malgaigne, Verrenkungen. 1856.
2) Tillmanns, Archiv f. Heilkunde. 1874.
3) Purdom, Edinbourg Medical Journal. 1874.
4) Ohlemann, Archiv f. Chirurgie. 1875.
5) Weir, Archiv of klin. Surgery. 1877. II.
6) Hönigschmidt, Deutsche Zeitschr. f. Chirurgie. X. 1878.
7) Neve, Lancet 1881. II.
8) Stierlin, Schweizer Corresp. Blatt 22. 1889.
9) Briggs, Medical Record N.-Y. 1891.
10) Horrocks, Lancet 1891. I.
11) Makeig Jones, Lancet 1893. I.
12) White, Brit. Med. Journal. 1893.
13) Kirkby-Thomas, Brit. Med. Journal. 1896. II.
14) Leistendorfer, Deutsche Militärarztl. Zeitschr. 1896.

XXXV.

Mittheilungen zur Hirnpathologie, insbesondere zur Pathologie des Stirnhirns, zugleich ein Beitrag zur Frage nach der Bedeutung des örtlichen Hirndruckes.

Von

Dr. P. L. Friedrich,

a. o. Professor und Director des chir.-polikl. Instituts der Universität Leipzig.

(Mit 6 Abbildungen im Text und Tafel XI.)

Verschiedene Wege stehen zur Verfügung, um in die Pathologie des menschlichen Gehirns einzudringen: der entwicklungs-geschichtlich anatomische, welcher das Gehirn in den verschiedenen Stadien seiner Entwicklung zergliedert und so die Aneinanderfügung und allmähliche Verbindung der einzelnen Theile verfolgt; der Weg der klinischen Beobachtung des erkrankten Gehirns und seine nachmalige anatomische Controlle auf dem Sectionstische; zum dritten der thierexperimentelle und endlich der psychologische Weg. Für die Betrachtungs- und Erklärungsweise jedes einzelnen Autors wird immer die eine oder die andere Wegrichtung die bevorzugte sein. Es ist daher leicht verständlich, dass bei dem gleichen Ziele die verschieden eingeschlagenen Wegrichtungen doch zum Theil die Forscher weit auseinander, ja nicht selten in directen Gegensatz zu einander gebracht haben.

Reich an Fehlerquellen sind alle vier Pfade; am meisten Erfolg versprechend ist sicher der naturwissenschaftlich exacteste.

Die Mängel der klinischen Beobachtung und der aus ihr zu ziehenden Schlüsse sind zu offenkundige, als dass sie vor dem klinischen Forum erörtert zu werden brauchten. Nicht Hypothesen und summarische Begriffsbildungen, sondern die sorgfältige Aufzeichnung von Beobachtungsthatsachen werden hier zunächst ausschliesslich den Kreis des wirklichen Fortschritts erweitern.

Die chirurgische Inangriffnahme des erkrankten menschlichen Gehirns stellt sich vielfach dem experimentellen Vorgehen zur Seite, indem sie das Gehirn, nach Ausschalten krankmachender Herde,

lebend und in allen seinen functionellen Aeusserungen weiter zu beobachten gestattet. Ihr haften aber auch alle die Nachtheile an, welche jedem Hirnexperimente eignen: Die anatomische Begrenzung mit dem Messer oder dem Brennstift bleibt gegenüber den hoch differenzirten Leistungen auch der kleinsten Gehirnabschnitte eine rohe und plumpe; oft ist selbst der geübte Operateur nicht einmal im Stande, den Situs seines Eingriffs auch nur grobanatomisch scharf zu bestimmen; sodann werden mit dem operativen Vorgehen häufig Nebenverletzungen gesetzt; die circulatorischen Folgen des blutigen Eingriffs lassen sich für die Function der Nachbarorgane, auch bei bestens ausgeführtem Vorgehen, nur schwer abschätzen, und endlich können bei erfolgender Heilung des Kranken secundäre Degenerationen einer anatomischen Prüfung nicht unterzogen werden. Hieraus ergiebt sich zur Genüge, dass es für den Chirurgen geboten ist, sich möglichst auf den Bericht von Thatsachen zu beschränken und sich im Ziehen von Schlussfolgerungen die weitgehendste Zurückhaltung aufzuerlegen. Andererseits ist zur Genüge bekannt, dass die auf chirurgischem Wege gewonnenen Aufschlüsse zum Theil schon so wichtige gewesen sind, dass man der modernen Chirurgie auch als erklärender Wissenschaft einen grossen Antheil an den Fortschritten der Gehirnpathologie zuerkennt.[1])

Als ein bescheidener Theil der zur Ehrung des verdienstvollen Förderers der neueren Chirurgie, Friedrich von Esmarch, gedachten Festgabe mögen die nachfolgenden Aufzeichnungen sich darbieten.

Sie betreffen das menschliche Stirnhirn und erscheinen wegen des psychischen Verhaltens der in Betracht kommenden Kranken geeignet, auf den Zusammenhang von geistiger Erkrankung mit Geschwulstbildung einiges Licht zu werfen.

Aus dieser Absicht möge die Art der gewählten Darstellung beurtheilt werden, in welcher die chirurgisch-technische Seite hinter der Vorführung von Beobachtungsthatsachen, welche das psychische Gebiet betreffen, zurücktreten sollen.

Mit dem Begriff „Stirnhirn" begrenzen wir nach dem jetzt allgemein adoptirten Eintheilungsprincip denjenigen Gehirnabschnitt, der mit dem Sulcus präcentralis nach hinten begrenzt wird und, einschliesslich der Rinde an der Basis, bis zur Fossa Sylvii reicht. Er nimmt nach der Berechnung von Broca, Meinert und Anderen 42—43 Proc. des gesammten Grosshirns ein und die Erkrankung desselben ist, trotz der Grösse seines Umfangs, einer zuverlässigen Diagnostik noch nicht zugänglich.

1) Insbesondere durch die classischen Arbeiten von Horsley, von Bergmann, Kocher, Starr, d'Antona, Chipault.

Der Umstand, dass ausgedehnte Abschnitte des Stirnhirns zerstört sein können, ohne dass nachweisbare Ausfallserscheinungen vorhanden zu sein brauchen, sowie zahlreiche experimentelle Widersprüche haben es mit sich gebracht, dass die Bewerthung der einzelnen Abschnitte des Stirnhirns, soweit man überhaupt bislang von einer solchen reden kann, keineswegs eine einheitliche ist. Ein auch nur oberflächlicher Ueberblick[1]) zeigt, dass in der Hauptsache zwei Richtungen in den Auffassungen der namhaftesten Forscher dominiren: diejenige, welche das Stirnhirn als Organ höherer psychischer Functionen betrachtet und die andere, welche dasselbe vorwiegend als Theilgebiet der motorischen Zone angesehen wissen will. Als Vertreter der ersten Gruppe seien Meynert, nach ihm Hitzig, Ferrier, Bianchi, Flechsig genannt, als Vertreter der letzteren Goltz, Löb, Bruns, Munk, Grossglick, Clapham.

Dasjenige, was hinsichtlich der motorischen Functionen des Stirnhirns als feststehend betrachtet werden kann, beschränkt sich nur auf verhältnissmässig kleine Abschnitte desselben: wir localisiren in den Fuss der dritten linken Stirnwindung das motorische Sprachcentrum; im Rindengebiet des Fusses der zweiten Stirnwindung lassen sich conjugirte Bewegungen der Augen und des Kopfes gegen die entgegengesetzte Körperseite auslösen (Horsley und Schäfer[2]) in Uebereinstimmung mit klinischen Beobachtungen Wernike's und Anderer).

Der Fuss der ersten Stirnwindung lässt Beziehungen zu den Nacken- und Rumpfbewegungen (Munk, Wernicke), vielleicht auch zu den willkürlichen Athmungsbewegungen erkennen und die aufrechte Körper- und Kopfhaltung wird in Abhängigkeit von ihm gebracht. Es ist das Verdienst von Wernicke und Bruns, die bei Stirnhirnerkrankungen (namentlich Tumoren) nicht selten zu beobachtende Gehstörung als „frontale Ataxie" schärfer herausgekehrt zu haben. Sie ist von der „Kleinhirnataxie" unter Umständen nur schwer zu scheiden, wenn auch der gleichzeitige Mangel jeglichen Schwindelgefühls gegenüber den Kleinhirntumoren immer mehr für Stirnhirntumoren spricht. Der frontal-

1) Neben den Unterlagen, welche hierzu die bekannten Handbücher und Monographien von Wernicke, Nothnagel, M. Bernhardt, Bramwell, Knapp, Chipault, Gowers, Edinger, von Bergmann, L. Bruns, Auvrey, S. E Henschen, Oppenheim, von Monakow liefern, kamen die ausführlichen Literaturangaben bei Anton und Zingerle (Bau, Leistung und Erkrankung des menschlichen Stirnhirns, Graz 1902) und Schuster (Psychische Störungen bei Hirntumoren, Stuttgart 1902) der nachfolgenden Ausführungen vorwiegend zu statten.

2) Philosophical Transactions 1888.

ataktische Gang ist taumelnd, der Kranke neigt nach einer Seite, besonders nach hinten umzufallen, sichtlich „in Folge mangelnder Balancirung der Wirbelsäule“ (Wernicke). Aber schon mit diesen letztgenannten motorischen Functionen begeben wir uns auf einen noch nicht hinreichend gesicherten Boden. Jedenfalls ergiebt sich, wie schon bemerkt, dass es eben nur sehr beschränkte Abschnitte des Stirnhirns sind, welche für motorische Leistungen mit Sicherheit in Anspruch genommen werden können.

Das ganze grosse Restgebiet des Stirnhirns bleibt dabei noch unberührt, und es liegt bei seiner, dem übrigen Grosshirn zum mindesten ebenbürtigen Entwickelung auf der Hand, dass ihm noch weitere wichtige Aufgaben zufallen müssen.

Wie schon Fritsch und Hitzig[1]) die elektrische Unerregbarkeit dieses grössten Stirnhirnabschnittes nachgewiesen und in ihm das organische Substrat für den Act des abstracten Denkens vermuthet hatten, so hat namentlich Ferrier[2]) die Fähigkeit der geistigen Concentration in das Stirnhirn verlegt, hier einen Combinationsvorgang der motorischen Centren und motorischer Hemmungscentren supponirt und das Stirnhirn als materielle Grundlage aller höheren intellectuellen Fähigkeiten angesehen. Nach ihm steht die Concentrationsfähigkeit, die Aufmerksamkeit, die Fähigkeit logischen Denkens, die Entwicklung der „Intelligenz“ im directen Verhältniss zur Entwicklung der Stirnlappen.

Auch Allen Starr[3]) hält für die Ermöglichung der Fähigkeit, Thatsachen in zusammenhängender Weise zu ordnen, die Aufmerksamkeit zu fixiren, Vergleiche anzustellen, einen normalen Zustand der Stirnlappen für erforderlich und nimmt an, dass Läsionen des Stirnhirns, namentlich linkerseits, stets von Verlusten geistiger Concentrationsfähigkeit und von unvollkommener Selbstbeherrschung begleitet seien. Ebenso sieht Bianchi[4]), vorwiegend auf Thierversuche sich stützend, im Process der „psychischen Synthese“, der „höchsten sensorialen Coordination“, im Persönlichkeitsbewusstsein die Hauptaufgabe der Stirnlappen. Besonders aber ist es Flechsig[5]) gewesen, welcher, bei Inanspruchnahme des nichtmotorischen und sensiblen grossen Restgebietes des Stirnhirns für sein vorderes, frontales Associationscentrum, „die wesentlichen Componenten des Persönlichkeitsbewusstseins und die wichtigeren Regulatoren für correctes Handeln“ in das Stirnhirn ver-

1) Archiv f. Psysiologie. 1870.
2) Die Funktion des Grosshirns, übersetzt von Obersteiner. 1879.
3) Hirnchirurgie, übersetzt von M. Weiss. Wien 1894.
4) Berliner klin. Wochenschr. 1894. Brain 1895. Neurolog. Centralbl. 1900.
5) Gehirn und Seele. Leipzig 1896.

legt, bei dessen Erkrankung „weniger der Ausfall zahlreicher Einzelvorstellungen, als gewisser allgemeiner, zum Theil in das Bereich der höheren Gefühle gehörenden Componenten der geistig-körperlichen Persönlichkeit und der Urtheilsbildung in die Erscheinung tritt". Als Reizsymptome müssen „maasslose Selbst-Ueber- und Unterschätzung" hervortreten, bis es schliesslich zur „Vernichtung des Persönlichkeitsbewusstseins mit völliger Interesselosigkeit, Unfähigkeit zu selbständigen Urtheilen und selbstständigem Handeln" kommt. Geben wir endlich der Auffassung eines der einflussreichsten Psychologen der Gegenwart Ausdruck, so würden wir noch Folgendes anzufügen haben, wenn wir uns auch nur auf das Allernothwendigste zur Charakteristik der gegenwärtigen Theorien beschränken. Wundt[1]) und mit ihm wohl die grösste Zahl der lebenden Psychologen, will von einer Localisation der intellectuellen Fähigkeiten und von einem specifischen Organ der „Intelligenz" nichts wissen (schon deshalb, weil „Intelligenz" ein sehr complexer unbestimmter Begriff sei), und meint, dass es sich hier höchstens um die Möglichkeit handeln könne, dass „sich in der betreffenden Region der Grosshirnrinde gewisse Knotenpunkte von Leitungen befinden, deren Ausschaltung Störungen von an sich zunächst elementarer Art herbeiführt, die sich dann in dem verwickelten Zusammenwirken der Functionen als jene Beeinträchtigungen der sogenannten „Intelligenz" und der zusammengesetzteren Gefühle äussern." Doch verlegt Wundt in das Stirnhirn Elemente, die bei den physiologischen Vorgängen, welche die intellectuellen Functionen begleiten, unerlässliche Zwischenglieder darstellen. Möglicherweise sind die Stirnhirnregionen nach ihm die Träger derjenigen physiologischen Vorgänge, welche die Apperception der Sinnesvorstellungen begleiten, und zwar gelangen nach ihm die Sinneseindrücke nur so lange zur Perception, als die centralen Erregungen auf die eigentlichen Sinnescentren beschränkt bleiben; ihre Erfassung durch die Aufmerksamkeit sei stets mit einer gleichzeitigen Erregung von Elementen der Stirnregion verbunden. Die wesentliche physiologische Grundlage der Apperception dürfte mithin ein den Sinnescentren vom Stirnhirn zufliessender Erregungsvorgang sein.

Wir würden uns zu weit ab von unserem Plan entfernen, wollten wir weiteren Auslassungen Raum geben. Das Wesentliche der vorstehenden Mittheilungen dürfte für unser klinisches Denken und Handeln in der Nothwendigkeit liegen, genauer als es wohl bisher meist

1) Grundzüge der physiologischen Psychologie. Leipzig 1900. S. 420 ff.

— wenigstens nach vielen älteren Krankengeschichten zu schliessen — geschehen ist, bei vorhandenem Verdacht einer Stirnhirnerkrankung auf psychische Alterationen zu achten.

Die neuere Casuistik ist demgemäss auch schon reicher an Einzelbeobachtungen dieser Art. Besonders ist hervorzuheben, mit welchem Geschick bereits Eleonore Welt[1]) eine Reihe von 7 Tumorenfällen des Stirnhirns unter dem gemeinsamen Gesichtswinkel von „Charakterveränderungen" zu analysiren verstand.

Sodann waren es vornehmlich Jastrowitz[2]) und Oppenheim[3]), welche, ersterer in der „Moria", dem sogenannten „heiteren Blödsinn", letzterer in der „Witzelsucht" für Stirnhirnaffectionen charakteristische Formen psychischer Abnormität zu ermitteln glaubten. Auch Anton[4]) und Bruns[5]) würdigen die Bedeutung dieses euphorischen Symptoms, des „frontalen Blödsinns", obschon eine genaue Durchsicht der gesammten neueren Literatur, namentlich solche von Abscessen, Blutungen und Erweichungen im Stirnhirn — und auf diese Differenz möchte ich ganz besonders gegenüber den Tumoren hinweisen — dies gedachte Symptomenbild kindisch-albernen Wesens, läppischen Sichselbstironisirens und Aehnliches häufig vermissen lässt. Immerhin gelangte Oppenheim bei Bearbeitung dieses Theiles der „Geschwülste des Gehirns"[6]) in Nothnagel's Pathologie und Therapie bereits zu dem Schlusse, dass „in der Mehrzahl der sorgfältig und von Beginn des Leidens an beobachteten Fälle von Stirnlappengeschwulst eine Beeinträchtigung der seelischen Functionen oder eine ausgesprochene Psychose" constatirt wurde. In gleicher Weise äussern sich Höniger[7]) u. A. Aber erst der sichtenden Mühewaltung Schuster's[8]) ist es zu verdanken, wenn wir an der Hand einer grossen klinischen Statistik sogar bereits von gewissen territorialen Beziehungen pyschischer Krankheitsbilder reden dürfen, allerdings mit grösster Zurückhaltung und concessionsbereiter Skepsis. Wenn man nämlich, wie es Schuster gethan, 147 Krankengeschichten nach dem Vorwiegen dieses oder jenes psycho-pathologischen Typus ordnet, so ergiebt sich folgende Häufigkeitsscala geistiger Erkrankungsformen: 1. einfache geistige allgemeine Lähmung, 2. Reizbarkeit, gemüthliche

1) Archiv f. klin. Medicin. 1888.
2) Deutsche med. Wochenschr. 1888.
3) Archiv f. Psychiatrie. 1890.
4) l. c.
5) l. c.
6) Soeben in 2. Auflage erschienen.
7) Münchner med. Wochenschr. 1901. S. 740 ff.
8) l. c.

Erregbarkeit, Tobanfälle, 3. Hypomanie, Witzelsucht, 4. depressive Gemüthszustände, 5. Paralyse-ähnliche Krankheitsbilder, 6. geistige Schwäche, unterbrochen von vorübergehender Erregung, 7. Neurasthenie- und Hysterie-ähnliche Zustände, 8. Moral-Insanity-ähnliche (ev. mit Zwangshandlungen) und 9. Paronia-ähnliche Formen. Weiter zeigt sich, dass bei postfrontalen Tumoren die psychischen Störungen seltener sind als bei den präfrontalen Geschwülsten, dass bei den Rindentumoren die Gruppe der Reizbarkeit und verwandter Formen die am häufigsten vorkommende ist, dass die Fälle mit vorherrschender Euphorie, mit Witzelsucht und Hypomanie mit dem Ausfall besonders grosser Stirnhirnpartieen zusammenhängen, dass es mehr Stirnhirn-Rindentumoren mit psychischer Störung giebt[1]), als Stirnhirnmarktumoren, dass der progressiven Paralyse-ähnliche Störungen mit Wahrscheinlichkeit für einen Sitz des Tumors im Rindengebiet sprechen, dass endlich die mit einfacher allgemeiner psychischer Lähmung einhergehenden Stirnhirntumoren vorwiegend linksseitige sind.

Einem solchen auf dem Wege der Statistik erhaltenen Facit gegenüber lassen sich gewiss manche Bedenken geltend machen; und doch darf bei der Grösse der überarbeiteten Ziffern der Werth desselben nicht ignorirt werden. Auch der Umstand, dass die meisten der oben aufgeführten Psychoseformen nichts für das Stirnhirn Specifisches haben, mindert nicht ihre klinische Bedeutung für die Diagnostik von Stirnhirnaffectionen. Im Gegentheil liefert ihr Zusammentreffen mit anderen oft ebenso schwankenden Symptomen einer Stirnhirnerkrankung (z. B. der Percussionsempfindlichkeit an umschriebener Stelle) unter Umständen doch die Handhabe zu einer Diagnose bis zu einer Wahrscheinlichkeit, welche einem gewissen Procentsatz der sonst hoffnungslosen Kranken durch chirurgisches Vorgehen immer noch eine gewisse Aussicht auf Besserung oder Genesung eröffnet.

Je mehr sich daher die Auffassung von den psychischen Leistungen des Stirnhirns Geltung verschafft, umsomehr werden vorhandene psychische Störungen in den Bereich topischer Diagnostik einbezogen werden müssen; und die Unschärfe der bisherigen Beobachtungen hindert nicht, anzunehmen, dass eine präcisere Umgrenzung solcher Erkrankungsbilder im Laufe der Zeit möglich sein wird.

Und doch kommen wir bei eingehender Betrachtung des gesammten durch die Literatur zugänglich gewordenen, sowie neuen eigenen Beobachtungsmaterials nicht um die wichtige Thatsache herum, dass

1) Eine schon vordem von amerikanischen Chirurgen (Starr, Griffith u. A.) gemachte, auch von Nothnagel ausgesprochene Beobachtung.

das Erkranktsein eines umschriebenen Stirnhirnabschnittes als solches nicht die psychische Alteration zu bedingen braucht, dass die Zerstörung des gleichen Abschnittes von Hirnsubstanz in einen Falle die Psyche nicht schädigt, im anderen schwere Störung setzt.

Jede Erfahrung aber, die uns einen weiteren Einblick in das Wann? und Warum? solcher Differenzen verschaffen könnte, trägt daher allgemeineren Werth in sich; für die ärztliche Therapie einen specielleren, wenn durch solche Erfahrungen Ausblicke und neue Stützpunkte für ärztliches Eingreifen gewonnen werden können. Dieser Umstand ist es, welcher mich aus einer Reihe chirurgischer Beobachtungen am menschlichen Stirnhirn die folgenden zur Mittheilung herausgreifen lässt. Sie dürften, ohne weitere Zusätze wiedergegeben, auf das Moment des örtlichen Hirndrucks für die Bewerthung eines Theiles der psychischen Stirnhirnpathologie ein nicht uninteressantes Licht werfen.

Zunächst möge der Fall eines Tumors Besprechung finden, welcher mit schwerer Psychose einherging; durch Operation ward unmittelbar Heilung erzielt, welche bis jetzt 1 Jahr und 4 Monate anhält. (Der Kranke wurde am 27. Mai 1902 in der medicinischen Gesellschaft zu Leipzig, am 22. September 1902 in der chirurgischen Section der Naturforscherversammlung in Karlsbad von mir demonstrirt).

M., Franz, 48 Jahr alt, Baumeister.

Diagnose: Sarcoma durae matris regionis frontalis dextrae.

Krankengeschichte und Status[1]): (5. September 1901). Der jetzt 48jährige Kranke hat sich angeblich nie inficirt, ist verheirathet, Vater von 3 gesunden Kindern. Patient stiess sich im Jahre 1875, während er Soldat war, an eine Mauerkante gegen die rechte Stirn, sodass er zusammenbrach. Er meldete sich nicht krank, empfand in der Folge nur unangenehm den Helmdruck. Im Laufe der nächsten Jahre bildete sich eine kleine flache Erhöhung an der Stelle des Stosses, welche man kaum sah, doch durch die Haut hindurchfühlte. Anderweite Störungen wurden seitens des Kranken nicht empfunden. Im Jahre 1892 hatte Patient das Unglück, sich abermals an die gleiche Stelle zu stossen. Der Verletzungshergang war der, dass Patient, in scharfem Schritt laufend, an einen Fensterflügel anrannte. Die Wucht des Stosses war eine derartige, dass man im Erdgeschoss und ersten Stock des Hauses den Anprall vernahm. Nicht lange danach fiel es Patient auf, dass sein „Gedächtniss etwas nachliess". Im Laufe der nächsten Jahre

1) Bei Erhebung derselben habe ich mich der eingehenden Mitarbeit des Herrn Privatdocent Dr. Köster, Assistent für die neurologische Abtheilung der medicin. Univ.-Poliklinik (Geh. Rath Hoffmann), sowie der mehrfachen augenärztlichen Untersuchung durch die Univ.-Augenheilanstalt (Geh. Rath Sattler) zu erfreuen gehabt und danke hier nochmals für die jederzeit bereitwillige Beihilfe.

nahm die alte Schwellung mehr und mehr an Umfang und Höhe zu, ward von 1896 ab deutlich äusserlich sichtbar. 1897 stellten sich wiederholt stechende Schmerzen an der betreffenden Stelle, „keine eigentlichen Kopfschmerzen“ ein. Am 16. October 1898 früh einhalb neun Uhr bricht Patient plötzlich zusammen; bleibt eine halbe Stunde bewusstlos. Die Glieder werden hin- und hergeworfen (Beobachtung des Hausarztes). Nächsten Tag zwei gleichartige „Krampfanfälle“ von je 1 bezw. 3 Stunden Dauer. Vorwiegendes Krampfen der linken Körperseite. Kein Erbrechen. Kein Kopfschmerz danach. In der Folge keine Anfälle, doch seit jener Zeit „dauernd ziehender Kopfschmerz“, welcher von der Geschwulststelle ausgeht, um sich zeitweise, namentlich im letzten halben Jahre (März—September 1901) zu heftigen Attacken zu steigern. Während des letzten Jahres (1900) auch gestörtes Kraftgefühl im linken Arm und Bein. Vor etwa einem Vierteljahr (im Juli 1901) treten bei voll erhaltenem Bewusstsein wieder Krämpfe auf: diesmal sicher nur in der linken Seite, vorwiegend im Arm; die Zuckungen im Bein bringen dieses stossweise zum Anziehen und Ausstrecken; die Schüttelkrämpfe wiederholen sich innerhalb drei Monaten fünf mal, mit einer Dauer von je drei bis vierzig Stunden. Nie besteht danach taubes Gefühl in der linken Körperhälfte.

Seit einem Jahre (1900) haben sich, nach Angabe der Frau und des erwachsenen Sohnes, auch bedeutsame psychische Veränderungen gezeigt: der sonst bis zu 600 Arbeiter beschäftigende, geistig aussergewöhnlich regsame Mann wurde gleichgültig, zeigte eine ganz auffallende Interesselosigkeit für seine Geschäfte und seine Umgebung; hatte kein Gefühl mehr für Pünktlichkeit und Ordnung, verpasste häufig Eisenbahnanschlüsse, war dann ganz gleichgültig gegen das Missgeschick oder belächelte es läppisch. Oft blieb er ganz unmotivirt auf der Strasse oder Treppe stehen; belächelte die Frage, warum er nicht weitergehe und wollte immer fahren; er schlief meist schlecht, ermüdete leicht, oft schon nach wenigen Schritten, verfiel zuweilen in weinerliche Stimmung.

Im November 1900 ereignete sich in seinem Betriebe eine Dynamitexplosion, der mehrere Menschen zum Opfer fielen. Von diesem Zeitpunkt an erfolgte ein „ganz rapider Rückgang der Gedanken“; „von Woche zu Woche war die Verschlechterung des Zustandes bemerkbar“; seit Mai 1901 hatte Patient dauernd die Empfindung des vollkommenen Hinsiechens, schweres Krankheitsgefühl.

5. September 1901 Aufnahme, nachdem schon im Jahre 1898, nach dem ersten Krampfanfall, dem Kranken operatives Vorgehen empfohlen worden war.

Status (bei der Aufnahme in die Privatklinik am 5. September 1901): Grosser, muskulöser, gutgenährter Mann. Innere Organe von Brust und Bauch ohne Besonderheiten. Puls 76, regelmässig. T = 37,0 C. Ueber dem rechten Stirn- und Seitenwandbein wölbt sich flach ein Tumor von 36 cm Basisumfang, 15—16 cm Durchmesser über die Höhe gemessen vor; er ragt 3 cm über die Mittellinie nach links hinüber. Die Geschwulst überragt das Schädelniveau etwa 2—3 cm, reicht nach unten bis auf Fingerbreite an die Augenbraue heran. Der Tumor hat Knochenhärte. Die Haut ist darüber fast allenthalben verschieblich, zeigt keine auffallenden Gefässektasieen. Der Tumor ist auf Druck und bei Percussion empfindlich, durch Druck auf ihn

lassen sich Krämpfe nicht auslösen. Die Pupillen sind gleich weit, reagiren normal, die Augenbewegungen sind ganz frei. Der Augenhintergrund zeigt keine Papillitis. Es besteht Protrusio des rechten Bulbus um 5 mm (Mittel von 4 Untersuchungen laut Untersuchungsprotocoll der Universitäts-Augenklinik). Linker Mundfacialis bleibt deutlich hinter dem rechten zurück. Die Zunge wird gerade vorgestreckt. Linksseitiger Händedruck erheblich schwächer als derjenige rechts. Auch die rohe Kraft des linken Beines ist beträchtlich vermindert. Sehnenreflexe sind am linken Arm und Bein bis zum Schüttelclonus am ganzen Glied gesteigert, rechts dagegen normal. Hautreflexe normal, keinerlei Sensibilitätsstörungen. Gang ohne angenfällige Störung, nur sehr langsam.

Geruchsempfindung o. B. Geschmack ebenso.

Verhalten der Psyche: Bei Erheben der Anamnese besinnt sich Patient zuweilen sehr lange, macht innerhalb weniger Minuten sich ganz widersprechende Angaben, ist sehr bequem und zerstreut, dabei lacht er oft und ganz unmotivirt auf. Befragt, warum er lache, sagt er: er sei immer sehr für Humor gewesen, in letzter Zeit müsse er besonders viel lachen. Immer macht er Anspielungen auf das hübsche Aussehen des Wärterinnenpersonals, sagt beim Eintreten der Pflegeschwester ins Zimmer: er müsse immer lachen, wenn er sie sehe, „er möchte ihr an die Brust greifen; er sei wenig widerstandsfähig gegen hübsche Mädchen" u. dergl.: er spricht viel von Demimonde und Nuditäten. Er läuft, nur mit Hemd begleitet, aus seinem Zimmer in einem Vorraum, lächelt die erstaunte Umgebung dabei an und sagt, dass er, so wie er ist, mit dem Assistenzarzt nach Hause reisen wolle, er müsse einmal seine Frau richtig küssen u. dergl. mehr. Seine Gespräche drehen sich anhaltend um sexuelle Cynismen.

Dabei wird ihm allerseits das Zeugniss makelloser Lebensführung ausgestellt. Als seine Frau und Kinder zum Besuch kommen, ist er absolut gleichgültig gegen dieselben. Oft beschäftigt ihn der Gedanke, schon einmal operirt zu sein (was nicht der Fall ist), dann bedauert er sich, dass er als „so fester Kerl" habe krank werden müssen, ist aber rasch wieder guter Stimmung und lacht dabei explosiv auf. Selbst bei der Schilderung seiner Krämpfe lächelt er dauernd. Beim Untersuchen zeigt er keinerlei Gereiztheit, ist gegen den Untersucher sehr verbindlich, übertrieben höflich; die ganze Untersuchung kommt ihm spassig vor und reizt ihn wiederholt zu unmotivirtem Lachen. Er macht die sonderbarsten Bestellungen durch einander. Beobachtet man ihn, wenn er allein ist, so sitzt er theilnahmslos, aber anscheinend immer in zufriedener Stimmmung im Zimmer. Seine Mahlzeiten nimmt er mit thierischer Gefrässigkeit ein und isst ohne Wahl die wunderlichsten Dinge durcheinander.

Die Diagnose wurde auf einen das Stirnhirn stark in Mitleidenschaft ziehenden Tumor der Hirn- bez. Schädeldecke gestellt; bei der Aussichtslosigkeit anderer therapeutischer Versuche, bei der zunehmenden blöden Euphorie, dem sexuellen Cynismus und der vollständigen Gleichgültigkeit gegen Beruf und Familie einerseits, der leichten Localisirbarkeit des Krankheitsherdes andrerseits wurde dem Wunsche, operativ vorzugehen, entsprochen.

Gang der am 10. September 1901 ausgeführten Operation: In oberflächlicher Aethernarkose werden die Weichtheile über dem Seitenwand-

Schläfen- und Stirnbein im Umfang der Tumorprominenz umschnitten, der Weichtheillappen mit Gefässbasis nach unten vom Knochen abpräparirt; in entsprechender Ausdehnung der Knochen durchtrennt, welcher durchweg ausserordentlich verdickt, stellenweise über 4 cm dick ist. Dem Heben des austrepanirten Knochenstückes (11×10 cm) folgt, nach Umschneidung der Dura der Tumor, welcher von Apfelform bis zu einer Tiefe von 5 cm in das Stirnhirn eingedrungen ist, selbst einen Querdurchmesser von 5 1/2 cm zeigt (s. Tafel XI Fig. 1). Obgleich der Tumor gut abgegrenzt, haftet er doch so fest an dem Hirnmantel selbst, dass beträchtliche Theile desselben, welche gelblich erweicht erscheinen, sich mit aus ihrer Verbindung mit der übrigen Hirnrinde lösen. Nach möglichst schonender Aushebung des Tumors liegt die Falix cerebri über Fingerbreite zu Tage; nur der Gyrus fornicatus scheint an der Medianfläche des rechten Stirnhirns noch erhalten. Der Seitenventrikel klafft weit, das Corpus striatum ist im Operationsfeld als solches deutlich zu erkennen. Die Zertrümmerung der Hirnsubstanz betrifft die in der beigegebenen Zeichnung schraffirten Abschnitte der 1. und 2 Stirnwindung (s. Fig. 1 u. 2). Es entleert sich reichlich Cerebrospinalflüssigkeit. Die Blutung wird durch lockere Tamponade mit sterilisirter Gaze gestillt. Die Betrachtung des austrepanirten Präparates legt den Verdacht nahe, dass die Diploe bereits von Tumormasse infiltrirt sei und wird daher noch am Schädel selbst mit Hohlmeisselzange soviel abgetragen, bis die Diploe von normaler Beschaffenheit erscheint. Die Trepanationslücke ist jetzt 14×22 cm = 168 qcm. Der Weichtheilperiostlappen wird über die tamponirte Wundhöhle zurückgeschlagen und durch Naht in allen Theilen fixirt.

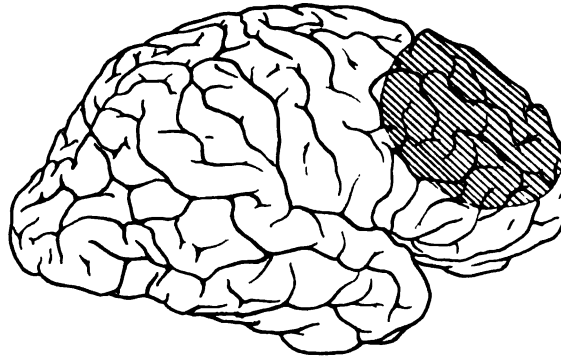

Fig. 1.

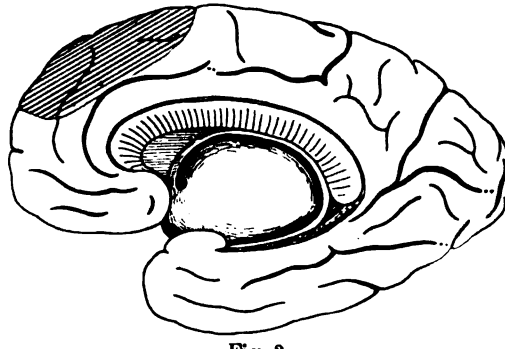

Fig. 2.

Der Heilverlauf gestaltet sich glatt. Die höchste erreichte Abendtemperatur beträgt 38,0 C. Am 3. Tage wird der Tampon ganz entfernt, bis zum 15. Tage noch durch Drainrohr die Entleerung von blutig tingirter

Cerebrospinalflüssigkeit unterhalten. Am 26. Tage post op., am 5. October 1901, ist die Heilung eine so vollständige, dass Patient die Klinik verlässt und in die Heimath zurückkehrt.

Verhalten der Psyche nach der Operation: Durch 2—2½ Wochen halten namentlich drei fixe Ideen Patient befangen und mit jeder verbindet er ein gewisses Schuldgefühl: 1. sei er 2 mal in der Heimath gewesen, doch ohne meine Zustimmung, daher ersucht er die Umgebung, mir nichts davon zu verrathen; 2. habe er eine grosse Zahl Freunde und Bekannte zu Gaste geladen, aber die Schuld für die Zehrung nicht bezahlt; 3. beherrscht ihn die Idee, schon einmal früher operirt worden zu sein und sich den erwachsenen Verpflichtungen entzogen zu haben. Diese 3 immer wiederkehrenden Ideen halten fast gleiche Zeit lang an, um dann gleichzeitig abzuklingen. Nach 2½ Wochen wird es Patient klar, dass er „im Wahne" sich befunden habe. Er constatirt selbst die Zunahme des Gedächtnisses, die Wiederkehr geistiger Klarheit, besitzt aber keinerlei Erinnerung an die Aeusserungen geistiger Krankheit vor der Operation, weder an das sexuell cynische, noch witzelnde Verhalten. Nie wieder sind von Arzt oder Pflegepersonal auch nur Andeutungen dieser sexuellen Aberration nach der Operation bemerkt worden.

In der Folge macht die Zunahme der psychischen Erholung rasche Fortschritte. Schon kurze Zeit nach Entlassung aus der Klinik, in der 6. Woche nach der Operation, hat sich Patient bereits dermaassen gekräftigt, dass er seine Berufsgeschäfte wieder aufnimmt und heute, 1 Jahr 4 Monate nach der Operation, ist er anscheinend im Vollbesitze seiner geistigen und sittlichen Kräfte, steht ganz seinem grossen Betriebe wieder vor und ist sowohl in Bezug auf Gedächtniss, als Ordnungssinn, Fähigkeit zu disponiren, Zuverlässigkeit in geschäftlichen Obliegenheiten, von ungeschmälerter Kraft und Ausdauer.

Epikrise: Der geschilderte Fall bietet demnach nach mehr als einer Richtung wichtige Eigenthümlichkeiten.

In erster Linie sei der Beziehungen zum Trauma gedacht. Wir sehen die Entwicklung eines Sarcoms der Dura mater bis zur geschilderten Grösse und der wiedergegebenen klinischen Bedeutung im Anschluss an 1 bez. 2 Traumen, deren Localisation ausser Zweifel steht. Wir sehen, dass fast 10 Jahre bis zur Auslösung des schweren Krankheitszustandes vergehen, obgleich schon 1 Jahr nach dem Trauma die erste Tumorbildung äusserlich zu beobachten ist, 6 Jahre nach dem Trauma der Kranke mit bereits grosser Geschwulst erstmalig sich unserer ärztlichen Berathung unterzieht. Wir halten damit zusammen, dass der Tumor seinem mikroanatomischen Aufbaue nach zu den Fibrosarkomen zu rechnen ist (s. Tafel III, Fig. 2) und dass auf Grund der anatomischen Controle durch Herrn Geheimrath Marchand die Dura mater als Ausgangsgewebe für die Tumorbildung anzusprechen ist. Es ist bekannt, dass gerade bei Tumoren dieses

Aufbaues und dieses Sitzes viel Wahrscheinlichkeit für die Möglichkeit des Zusammenhanges von Trauma und Tumorbildung vorliegt. (Geheimrath Marchand.) Wir stellen zweitens fest, dass die ausgedehnte Zerstörung des rechten Stirnhirnes (und zwar in der Ausdehnung, wie sie das vorliegende Tumorpräparat illustrirt, und wie die Operationsgeschichte sie aufweist), irgendwelche Motilitätsstörungen nicht zur Folge hatte. Ja es ist auffallend, dass trotz der Nachbarschaftswirkung auf die motorischen Rindencentren des linksseitigen Facialis und der linksseitigen Extremitäten, doch keinerlei Störungen der Augenbewegungen nachweisbar waren; dass die völlige Zerstörung nicht nur compressive Schädigung eines grossen Theiles der 1. und 2. Stirnwindung keinerlei andere Anomalieen gezeitigt hat.

Wir heben endlich als dritte und wichtigste Beobachtung das Verhalten der Psyche vor und nach der Operation[1]) hervor: die allmählige Entwicklung des heiteren Stupor, das schwere Krankheitsgefühl, den der sogenannten „Witzelsucht" ähnlichen Zustand, das kindisch-läppische Wesen, den sexuellen Cynismus, den Mangel der Kritik der eigenen Handlungen und des Persönlichkeits-Bewusstseins bei einem in geistiger und sittlicher Beziehung bis dahin einwandsfrei dastehendem Manne; endlich das Festhalten einiger weniger Ideenkreise noch auf wenige Tage nach der Operation und dann die rasche Wiederkehr völlig normaler Geistesthätigkeit, die sich innerhalb weniger Wochen bis zur Fähigkeit der Aufnahme eines sehr verantwortungsvollen, geistig anstrengenden, Kritik und Berechnung erfordernden Berufes steigert.

Diese Beobachtung bestätigt erneut die Thatsache, dass die Psychose nicht an die Läsion der verletzten Abschnitte des Stirnhirns gebunden gewesen sein kann, da wir bei der weitgehenden Zertrümmerung von Rinde und Mark dann den, wenigstens theilweisen, Fortbestand der Psychose auch nach der Operation hätten erwarten müssen Ihre Entstehung kann vielmehr nur als eine Folge des Druckes auf entlegene Hirnabschnitte, eventuell auf das gesammte Grosshirn aufgefasst werden. Von psycho-pathologischem Interesse dürfte besonders das nach der Operation so auffallend rasche Abklingen der über längere Zeit bestandenen und von Monat zu Monat an Schwere verschlimmerten, für die therapeutische Betrachtung wenig aussichtslos erschienenen Psychose sein.

Ein grelles Licht auf die Bewerthung des Druckmomentes im geschilderten Falle wird namentlich durch die Heranziehung

1) In Analogie des berühmten Falles von Durante.

eines Falles geworfen, in welchem fast die gleiche Stirnhirnregion, wenn auch nicht in ganz gleichgrossem Umfange, durch ein zufälliges Trauma völlig zerstört wurde. Wir würden hierfür gewiss verwandte Fälle aus der Literatur citiren können, oder könnten an die Erfahrung vielbeschäftigter Chirurgen appelliren, um analoge Fälle zum Vergleiche zu bringen. Doch ist der Fall eigener Beobachtung mit Rücksicht auf die traumatischen Einzelheiten neben unserem eben berichteten Fall I so sehr zur Parallele geeignet, dass er hier eingefügt werden möge.

Fall 2.[1]) D., Kurt, 17 Jahre, Bäckerlehrling.

Traumatische Zertrümmerung des rechten Stirnhirns.

Einzelheiten der Krankengeschichte: D. erhält auf dem Boden eines Stellwagens sitzend, am Abende des 27. März, vom durchgehenden Pferde, gegen das er sich nach vorn bückt, einen Hufschlag gegen die Stirn, taumelt nach rückwärts zurück und stürzt vom Wagen. Ist vorrübergehend bewusstlos, hat starken Blutverlust; kommt aber, auf demselben Wagen sitzend, unmittelbar nach der Verletzung in der Klinik an.

Bei Aufnahme Sensorium frei, Puls 94. Augenbewegungen, Pupillenreaction, Facialis, Extremitäten ohne Besonderheiten.

Narkose. Abnahme des Nothverbandes, welcher stark durchblutet ist; unter ihm rieselt venöses Blut durch und über das Gesicht hinweg. Ueber dem rechten Stirnbein eine fast senkrecht von oben nach unten verlaufende 4 1/2 cm lange Wunde der Haut und des Knochens, aus der zertrümmerte Gehirnsubstanz andauernd reichlich durch Blut herausgeschwemmt wird. Verletzung des Sinus longitudinalis, Blutung aus ihm. Nach Anfrischung der Weichtheilwunde und Freilegung der Knochenwunde durch Kreuzschnitt zeigt sich das rechte Stirnbein bis nahe an die Mittellinie heran stark zertrümmert und gegen das Gehirn eingedrückt: 2 je Zehnpfennigstückgrosse Knochensplitter liegen 1 cm tief in der zertrümmerten Hirnrinde eingepresst, nach oben unten und innen zu sind noch je 2 (3 cm breite) Knochenlamellen gegen das Gehirn schräg eingedrückt. Die leicht sichtbaren Knochensplitter, sowie ein Zehnpfennigstückgrosser Splitter der Tabula vitrea, welcher nach der Mittellinie zu gegen die Hirnmasse eingepresst ist, werden entfernt, die deprimirten Randpartieen werden gehoben. 2 Splitter werden reinplantirt, die Sinusblutung durch Tamponade gestillt. Situationsnähte angelegt, das ganze Wundgebiet partiell offen gelassen. Aseptischer Verband.

28. März letztmalig geringes Erbrechen.

30. März erster Verbandwechsel. Temperatur maximal 37,8° C.

Am 29. Mai stossen sich zwei kleine Sequester, Theile der implanirten Splitter ab.

Vom 5. Juni ab starkes Defluvium capillitii des ganzen Kopfess.

16. Juni geheilt entlassen mit pulsirender Narbe.

---

1) Diese Beobachtung gehört noch der Klinik Thiersch's an. Der Kranke lag auf meiner Station und die Wiedergabe seiner Krankengeschichte erfolgt nach den damals mir gemachten Aufzeichnungen. Herr Geheimrath Trendelenburg hat mir freundlichst die Benutzung der Krankengeschichte gestattet.

Die Ausdehnung der Hirnverletzung (s. Fig. 3) liess sich durch Tiefenmessung, durch die Berücksichtigung der Beziehungen zum Sinus longitudinalis zur Pfeil- und Kranznaht annähernd genau bestimmen. Sie umfasste die Mitte der 1. und 2. rechten Stirnwindung; die Rinde war hier auf 1 cm Tiefe im Umfange von $2^1/_2 \times 3$ cm vollständig zertrümmert. Es war erhalten die mediale Fläche der ersten Stirnwindung, die Mantelkante; von der Falx war nichts sichtbar. Nach dem vorderen Stirnpole zu war ferner im Bereich der 1. und 2. Windung, sowie nach dem Fusse zu im Bereiche der 1. Windung die Gehirnsubstanz durch imprimirten Knochen stark gequetscht, doch nicht zertrümmert.

Bei dem Kranken haben sich während der ganzen Beobachtungszeit keinerlei Anzeichen psychischer Alteration, keinerlei motorische Störungen nachweisen lassen.

Sein Befinden wurde in den nächsten Jahren mehrfach controllirt, letztmalig 5 Jahre nach der Verletzung. D. sieht blühend aus, macht einen geistig sehr frischen Eindruck, weiss keinerlei Klage anzugeben, ist „wüster". Tänzer und Radfahrer. Im Narbenbereich noch deutliche Hirnpulsation auf Zweimarkstückumfang. Keinerlei subjective Empfindungen an der Narbenstelle oder von ihr ausgehend. Vorschlag einer Osteoplastik wird abgelehnt.

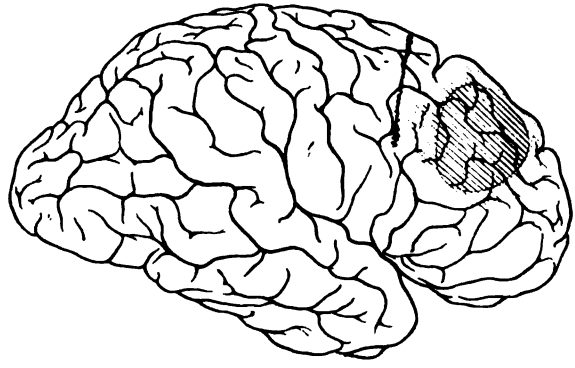

Fig. 3.

Unwillkürlich drängt sich nach dem Vergleich dieser beiden eben geschilderten Fälle die Frage auf: wie gestaltet sich nunmehr die Psychopathologie bei von vornherein ausgeschaltetem Druck und doch vorhandener Tumorbildung? Die „infiltrirenden" Tumoren müssen vielfache Parallelen zu den Beobachtungen bei offenen Verletzungen liefern und um so sicherer noch psychische Veränderungen vermissen lassen, wenn die Tumorbildung von vornherein unter Kommunication des Schädelinnern nach aussen sich vollzieht. Auch hierzu hatten wir Gelegenheit, eine auch in hirnchirurgischer Beziehung nicht uninteressante Beobachtung zu verfolgen. Es handelt sich dabei um einen jungen Mann, welcher nach mehrfachen Operationen wegen eines retrobulbären Tumors ein Recidiv zeigte, welches das knöcherne Dach der Orbita vollständig, das linke Stirnhirn in weitem Umfange zerstört hatte, ohne dass psychische Störungen auch nur angedeutet in die Erscheinung traten; es wurde

eine weitgreifende Abtragung des linken Stirnhirns vorgenommen, danach die Hirnwunde nach aussen offengehalten: auch hiernach wurden irgendwelche psychische Alterationen nicht nachweisbar. Die Einzelheiten des Falles sind folgende:

Fall 3. W., Karl, 20 Jahre alt, Monteur[1]) (z. Th. Protocoll der Universitäts-Augenklinik).

Patient bisher gesund, keine geschlechtliche Infection.

November 1896 zeitweilig besonders Abends Funkensehen, leichter drückender Kopfschmerz links.

December 1896 beginnt der linke Augapfel hervorzutreten.

Am 14. Januar 1897 erstmalige Aufnahme des Kranken in die Universitäts-Augenklinik; damaliger Status (z. Th. nach den Journalen der Augenklinik): kräftiger, ruhiger, ernster Mensch, macht sehr bestimmte Angaben, zeigt keinerlei Sprachstörungen. P. R. T. normal. Mässiger Kopfschmerz. Kein Schwindel. Keine Störung der Haltung oder des Ganges. Linker Bulbus steht 7 cm tiefer, 12 cm weiter nach vorn. Bewegung nach oben nahezu aufgehoben, nach innen erheblich, nach aussen weniger beschränkt, nach unten ausgiebig erhalten. Die Gesichtslinie des linken Auges divergirt um ein geringes und ist etwas gesenkt. Mit rothem Glas Doppelbilder. Nur beim Blick nach rechts und in der oberen Hälfte des Blickfeldes und zwar in der rechten Hälfte gekreuzte Doppelbilder mit Höhenabstand. Dicht unterhalb des oberen Orbitalrandes fühlt man eine weichelastische Geschwulst mit stärkeren, knotenartigen Erhebungen; sie erstreckt sich von der Gegend der Incis. supraorbitalis bis zum äussern Orbitalrand.

Gesichtsfeld, Farbensinn völlig normal. Papille stark hyperämisch (in ihrer Umgebung sieht man horizontal verlaufende, ganz feine helle Streifen, die Netzhautfältelungen entsprechen und über welche die Gefässe mit deutlichen Knickungen hinweg ziehen; nach innen von der Papille ist die Retina diffus getrübt, ödematös, die Gefasse darüber geschlängelt. Venen ziemlich stark gefüllt, Arterien, besonders die oberen, ziemlich eng).

Nach einer durch Herrn Geheimrath Sattler ausgeführten Exstirpation des Tumors, dessen mikroskopische Untersuchung die Diagnose Myxosarcom ergab, war die Heilung vorübergehend eine so exacte, dass der Operirte zum Militärdienst ausgehoben und für October 1897 zur Einstellung in das Heer beordert wurde. Ein inzwischen jedoch sich einstellendes Recidiv macht dieses unmöglich.

Eine vom Kranken wiederholt dringend gewünschte Radicaloperation lässt geringe Aussicht auf definitiven Erfolg versprechen, nachdem mehrfache Excochleationen von Recidivmassen gezeigt haben, dass das Dach der Orbita vollkommen zerstört und das linke Stirnhirn an der Geschwulstbildung betheiligt ist; trotz Vorstellung des zweifelhaften Nutzens nochmaligen operativen Eingreifens, der geschilderten Wahrscheinlichkeit unmittelbarer grosser Lebensgefahr bittet der Kranke immer wieder, auch den

1) Ich verdanke die Zuweisung dieses sehr interessanten Kranken der Liebenswürdigkeit des Herrn Geheimrath Sattler, wofür ich nochmals an dieser Stelle herzlich Dank sage.

äussersten Versuch zur Befreiung von seinem Leiden zu wagen. Von objectiven Symptomen sind jetzt (22. April 1898) hervorzuheben:

Es besteht starker linksseitiger Kopfschmerz, keine Uebelkeit, kein Erbrechen; Haltung und Gang sind ohne Besonderheiten; keinerlei die motorischen Rindengebiete betreffende Symptome, keine Störung der Sprache; Sensorium ganz frei, keine psychische Abnormität bis auf die melancholisch depressive Gemüthsstimmung (Temperatur 38,8).

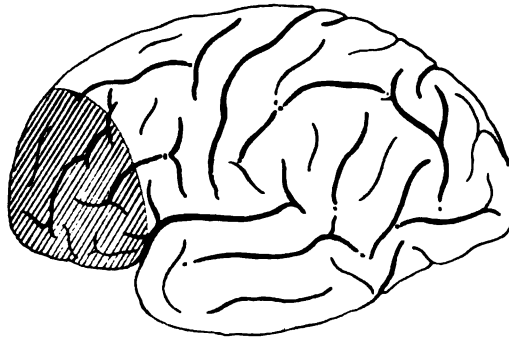

Fig. 4.

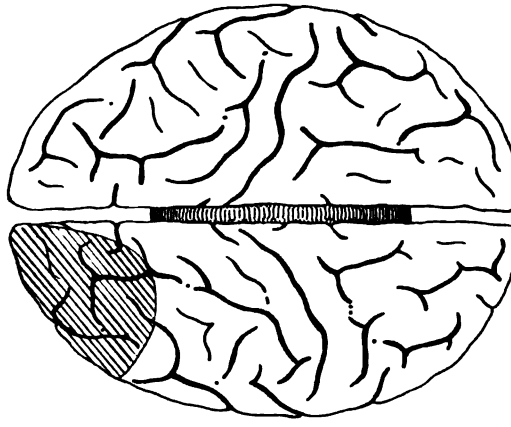

Fig. 5.

Der Gesammtkräftezustand des Kranken ist kaum verändert.

Die Geschwulstmasse springt pilzartig durch die Orbita nach aussen vor, trägt die Gehirnpulsation und neigt zu Blutung. Nirgends lassen sich Drüsenmetastasen nachweisen.

Am 26. April 1898 wird, nach detaillirter Ausarbeitung des Operations- und Nachbehandlungsplanes, in Gegenwart des Herrn Geheimrath Sattler zur operativen Entfernung der Geschwulstmasse geschritten. Die Freilegung der Geschwulstbasis zeigt nach Wegnahme der umgebenden Knochentheile von Stirn- und Keilbein, dass der vordere Umfang des linken Stirnhirns, ganz wie zu erwarten war, in Geschwulstmasse aufgegangen ist und dass eine ausgedehnte Gehirnresection nothwendig wird. Der Schnitt zu dieser geht von der Höhe der vorderen Convexität (etwa im Sinne beifolgender Zeichnung, siehe Fig. 4) durch das Vorderhorn des linken Seitenventrikels hindurch und endet im Stirnhirn 3—5 mm nach hinten vom vorderen Pole des Schläfenlappens; mit querlaufender Schnittlinie (s. Fig. 5) wird sonach das ganze linke vordere Stirnhirn in einer Breite von reichlich 5 cm entfernt. Der Ventrikel klafft 1 1/2 cm breit. Das Corpus striatum liegt vor. Tamponade am Eintritt der Vena ophthalmica in den Sinus. Der Schnitt wurde sonach hart an der Grenze des motorischen Sprachcentrums hingeführt.

Sorgfältige Ausräumung aller erkrankten Duratheile an der Basis nahe bis zum Chiasma. Hiernach kann das unbewaffnete Auge keine Spur von Tumor mehr entdecken. Wegen Infectionsgefahr von den benachbarten Schleimhauthöhlen, Keilbein-, Stirn-, Nasenhöhle, den Resten der Orbita aus, muss auf Deckung durch Lappenplastik verzichtet, die ganze Hirnwunde offen behandelt werden.

Der Verlauf der Heilung gestaltet sich, in den wesentlichsten Punkten kurz skizzirt, folgendermaassen: Die vor der Operation 38,8° betragende Temperatur zeigt Schwankungen bis 40,0° und Remissionen bis 37,5° C. Puls in normaler Höhe. Der erste Verband kann drei Tage liegen, ist nur



Fig. 6.
Resection des linken Stirnhirns, Transplantation auf das Gehirn. Phot. Aufnahme 5½ Monate nach Ausführung der Operation.

von Cerebrospinalflüssigkeit serös durchtränkt. Der Kranke wird immer in sitzender Haltung gelagert. Am 9. Tage p. o. kann Patient erstmalig das Bett kurz verlassen. Innerhalb 4 Wochen zeigt sich die Ventrikelhöhle geschlossen, die Gehirnfläche, in frischer Granulution, überragt nicht das Niveau der äusseren Wunde, sondern ist flach eingedellt nach innen.

Am 23. Mai wird die Stirnhirngranulationsfläche durch Thiersch'sche Hauttransplantation gedeckt, welche gut anheilt. Patient wird danach entlassen. Fig. 6 zeigt ihn in photographischer Aufnahme vom 10. October 1898, also fünf einen halben Monat nach ausgeführter linksseitiger Stirnhirnentfernung.

Die ersten Tage nach der Operation war die Sprache langsam, aber wohlarticulirt. Patient war im höchsten Maasse abgeschlagen und schläfrig, die Nächte waren ruhig.

An der Psyche des Kranken konnte auch psychiatrischerseits eine Abnormität nicht nachgewiesen werden.

Alle Angaben erfolgten immer ruhig, besonnen, klar.

Sämmtliche Erinnerungsbilder waren anscheinend vollkommen ungetrübt.

Nur eine Gesichtshallucination des Kranken tritt jedesmal bei Lidschluss des noch gesunden rechten Auges in die Erscheinung: er sieht einen Mann in Anstaltskleidern, aber mit fremden Gesichtszügen, an sich herantreten, ohne sonstige Aeusserungen seiner Gegenwart.

Sowie Patient das rechte Auge wieder öffnet, verschwindet das Bild. Alltäglich tritt dieses Bild auch unmittelbar vorm Schlafengehen in die Erscheinung. Diese Hallucination kehrt in unveränderter Form durch etwa 10 Tage immer wieder, um dann für immer vollständig zu verschwinden.

Im Uebrigen ist Patient in seelisch gehobener Stimmung.

Patient wurde nach seiner Entlassung beschränkt arbeits- und erwerbsfähig; nahm in der Folge beträchtlich (zuweilen in 1 Woche 3 Pfund) an Gewicht zu. Doch kehren im Laufe der nächsten Monate ab und zu Klagen über „rumorende Empfindungen in der linken Kopfseite“ wieder, manchmal, „wie wenn er Gesellschaft um sich hätte“ (Acusticus!) Nie Uebelkeit oder Schwindel. Nie Demenz oder Verwirrtheit, nie motorische Sprachstörungen. Im Januar 1899, also 9 Mon. p. o. geht die Nachricht von ganz plötzlich erfolgtem Ableben des Patienten aus der Heimat uns zu. Obduction ward nicht gemacht, nur folgende Angaben über die letzten Lebenstage waren zu erhalten: Rechte Extremitäten gelähmt, Verlust der Sprache, 8 Tage ante exit. Zwangshaltung des Kopfes nach vorn (Wernicke'sches Symptom!), volles Bewusstsein bis zur Agone.

Zur Kritik des in vielen Puncten instructiven Falles sei Folgendes eingefügt: vielleicht lässt sich der Vorwurf erheben, dass die Indication zu chirurgischem Vorgehen bei dem Umfang des Tumors nicht mehr gegeben war, um so mehr als ein hirninfiltrirender Tumor zu erwarten stand, denen gegenüber ein Meister der Hirnchirurgie, wie E. von Bergmann, operative Zurückhaltung empfiehlt. Und doch hätte es uns in diesem Falle fast inhumaner erschienen, den sehnlichen Wunsch des Kranken immer wieder zurückzuweisen, als nach reiflicher Abwägung aller Umstände den kühnen Operationsplan auszuführen. Und der Kranke ist nicht nur durch den Erfolg desselben länger am Leben erhalten worden, er hat noch Monate im Gesundungsgefühl verbracht, wenn auch ein dauernder Heilerfolg ihm und uns versagt blieb.

Bemerkenswerth ist, dass trotz Linksseitigkeit des Sitzes des umfangreichen Tumors keinerlei nachweisbare psychische Störungen hervortraten; denn die vor der Operation bestandene psychische Depression lässt sich nicht auf Stirnhirnbetheiligung beziehen, vielmehr nur auf das schwere Krankheitsgefühl und die Hoffnungslosigkeit des Kranken, — ganz besonders deswegen, weil diese melancholische Depression nach der Entfernung des grossen Hirnabschnittes einer see-

lisch gehobenen Stimmung Platz machte. Aber von Anfang an entwickelte sich der Tumor unter freier Communication mit der Aussenwelt, bei Vorhandensein einer breiten Lücke des knöchernen Schädeldaches. Ebenso liess die ausgedehnte Stirnhirnresection trotz Linksseitigkeit keinerlei psychische Defecte erkennen und die breite Offenhaltung der Knochenlücke war ebensowenig von nachweislichen Störungen begleitet, als ein gelegentlich vorübergehend mechanisch ausgeübter Druck auf die grosse freie Hirnfläche mit der Hand eine Beeinflussung der Psyche auslöste. Demgegenüber möchten wir kurz eine weitere Beobachtung verzeichnen, wo wir eine hochgradige Störung der Psyche bei umschriebenem örtlichen Druck auf den vorderen Pol des linken Stirnhirns, ohne Zerstörung der Hirnsubstanz, aber bei lückenloser Erhaltung des Schädeldaches zu Stande kommen sahen.

Fall 4. S. Friedericke, 75 Jahre, Plätterin.

Patientin sonst gesund, bemerkte November 1896 eine Anschwellung im Bereich der linken Stirn, welche innerhalb zwei Monaten Hühnereigrösse erreichte. Bei der 1. Consultation (28. Januar 1897) war der Tumor auf der Unterlage nicht verschieblich; der der Kranken gemachte Operationsvorschlag ward abgelehnt, und bei dem hohen Alter der Patientin nicht erneuert. In der Folge zeigte die Geschwulst ein rasches Wachsthum, sodass sie schon am 6. März reichlich Apfelgrösse darbot. Mit der äusseren Umfangszunahme ging gleichzeitig die Entwicklung psychischer Lähmung einher, welche sich vorwiegend in folgenden Symptomen äusserte: Die früher sehr lebhafte Kranke wurde sehr ruhig, gleichgiltig gegen ihre Umgebung, schwer besinnlich; langsam, und nicht selten sich widersprechend, wurden alle Angaben gemacht. Weiter zurückliegende Ereignisse konnten nur mit Mühe in die Erinnerung gebracht werden. Die Articulation der Laute war normal. Von subjectiven Beschwerden gab die Kranke linksseitigen Kopfschmerz, Appetitlosigkeit, grosses Schwächegefühl, absolute Schlaflosigkeit an. Sämmtliche Symptome nahmen bis zu dem im December 1897 erfolgenden Tode der Kranken zu. Die Apathie steigerte sich bis zur absoluten Gleichgiltigkeit, in den letzten 3 Lebenswochen war die Sprache fast vollständig gelähmt. (Papillitis ward nicht nachgewiesen.) Die Section zeigte, dass der Tumor an der Innenseite des Stirnbeins auf 3 cm sich vorwölbte, sich aber scharf gegen die Dura absetzte und den Pol des linken Stirnhirns in entsprechender Weise comprimirte, die Windungen abflachte. Weder apoplectische Residuen noch Erweichung, noch Ventrikelhydrops waren nachweisbar. Bei der mikroskopischen Untersuchung charakterisirte sich der Tumor als kleinzelliges Rundzellensarkom.

Die psychischen Erscheinungen dieses Falles würden sich zum guten Theil aus Alter und allgemeinen Kräftemarasmus der Kranken erklären lassen, wenn sie nicht schon zu einer Zeit zur Beobachtung gelangt wären, wo die Geschwulstbildung erst einen Umfang zeigte (Februar 1898), welche eine Cachexie der Kranken noch nicht zur

Folge hatte. Wohl aber wurde schon damals aus den psychischen Lähmungserscheinungen auf eine gleichzeitige Compression des Stirnhirns durch den Tumor geschlossen. Auch im weiteren Ablauf der psychischen Alteration trat dann dasjenige Bild von Stupor mit Bradyphasie, schwerer Besinnlichkeit und endlicher motorischer Sprachstörung immer prägnanter hervor, wie es zur Genüge aus vielen ähnlichen Krankenbeobachtungen bekannt ist.

Ich habe mich bemüht, möglichst nur die Fälle als solche reden zu lassen und nur kurze epikritische Bemerkungen anzufügen. Es liegt nahe, die Gegenüberstellung derselben zu den einleitend skizzirten jetzigen Stirnhirntheorien durchzuführen und entsprechende Schlussfolgerungen aus unseren Beobachtungen zu ziehen. Doch möge dieses dem kritischen Leser überlassen bleiben, während ich mich auf die Registrirung von Beobachtungsthatsachen beschränke.

Druck von J. B. Hirschfeld in Leipzig.

Fig. 1.

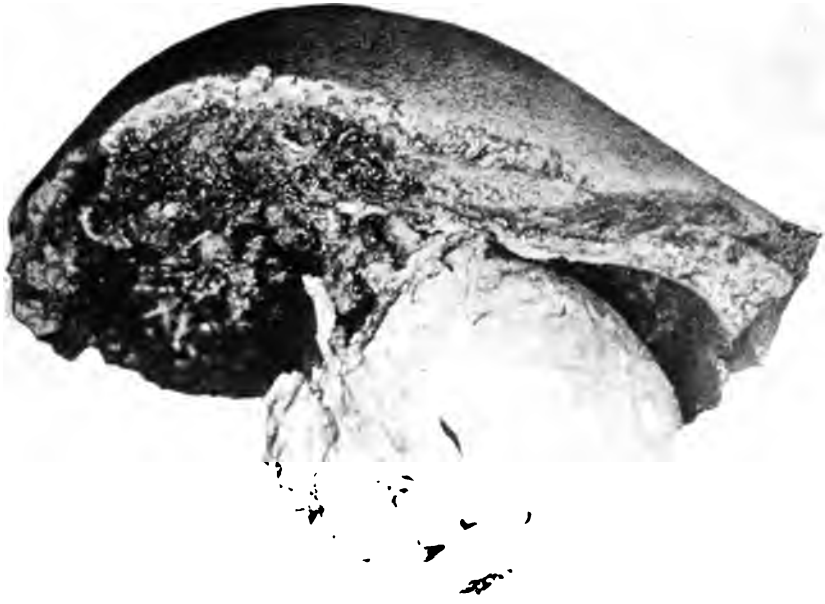

Fig. 2.

1gal
84

~~41A~~
~~602~~
+

3 2044 103 050 035